This is a digital copy of a book that was preserved for generations on library shelves before it was carefully scanned by Google as part of a project to make the world's books discoverable online.

It has survived long enough for the copyright to expire and the book to enter the public domain. A public domain book is one that was never subject to copyright or whose legal copyright term has expired. Whether a book is in the public domain may vary country to country. Public domain books are our gateways to the past, representing a wealth of history, culture and knowledge that's often difficult to discover.

Marks, notations and other marginalia present in the original volume will appear in this file - a reminder of this book's long journey from the publisher to a library and finally to you.

Usage guidelines

Google is proud to partner with libraries to digitize public domain materials and make them widely accessible. Public domain books belong to the public and we are merely their custodians. Nevertheless, this work is expensive, so in order to keep providing this resource, we have taken steps to prevent abuse by commercial parties, including placing technical restrictions on automated querying.

We also ask that you:

+ *Make non-commercial use of the files* We designed Google Book Search for use by individuals, and we request that you use these files for personal, non-commercial purposes.

+ *Refrain from automated querying* Do not send automated queries of any sort to Google's system: If you are conducting research on machine translation, optical character recognition or other areas where access to a large amount of text is helpful, please contact us. We encourage the use of public domain materials for these purposes and may be able to help.

+ *Maintain attribution* The Google "watermark" you see on each file is essential for informing people about this project and helping them find additional materials through Google Book Search. Please do not remove it.

+ *Keep it legal* Whatever your use, remember that you are responsible for ensuring that what you are doing is legal. Do not assume that just because we believe a book is in the public domain for users in the United States, that the work is also in the public domain for users in other countries. Whether a book is still in copyright varies from country to country, and we can't offer guidance on whether any specific use of any specific book is allowed. Please do not assume that a book's appearance in Google Book Search means it can be used in any manner anywhere in the world. Copyright infringement liability can be quite severe.

About Google Book Search

Google's mission is to organize the world's information and to make it universally accessible and useful. Google Book Search helps readers discover the world's books while helping authors and publishers reach new audiences. You can search through the full text of this book on the web at `http://books.google.com/`

BIBLIOTHECA · BOSTONIENSIS · MEDICINAE
FVNDATA
MDCCLXX
EX DONO

BEITRÄGE

ZUR

KLINISCHEN CHIRURGIE

MITTEILUNGEN AUS DEN
CHIRURGISCHEN KLINIKEN UND POLIKLINIKEN
ZU

Amsterdam Basel Berlin Breslau Budapest Freiburg Genua Graz Heidelberg Innsbruck Leipzig Marburg München Prag Rostock Strassburg Tübingen Upsala Würzburg Zürich

UND DEN CHIRURGISCHEN ABTEILUNGEN
DES

Städtischen Krankenhauses Dresden Frankfurt a. M. Gmünd Heilbronn Karlsruhe Nürnberg Augusta-Hospitals in Berlin Allgemeinen Krankenhauses in Hamburg Diakonissenhauses in Freiburg i. B. und Stuttgart Karl-Olga-Krankenhauses in Stuttgart Samariterhauses in Heidelberg Kantonsspitals in Münsterlingen Landkrankenhauses in Gotha Allerheiligen-Hospitals in Breslau Auguste Victoria-Krankenhauses in Schöneberg Kgl. Krankenstifts Zwickau i. S.

Herausgegeben von

O. v. Angerer (München) **B. v. Beck** (Karlsruhe) **H. Braun** (Zwickau) **C. Brunner** (Münsterlingen) **P. v. Bruns** (Tübingen) **V. Czerny** (Heidelberg) **E. Enderlen** (Würzburg) **C. Garrè** (Breslau) **C. Göschel** (Nürnberg) **E. Goldmann** (Freiburg i. B.) **V. v. Hacker** (Graz) **O. Hildebrand** (Berlin) **F. Hofmeister** (Stuttgart) **W. Kausch** (Schöneberg) **P. Kraske** (Freiburg i. B.) **F. Krause** (Berlin) **R. U. Kroenlein** (Zürich) **H. Kümmell** (Hamburg) **H. Küttner** (Marburg) **O. Lanz** (Amsterdam) **K. G. Lennander** (Upsala) **H. Lindner** (Dresden) **O. Madelung** (Strassburg) **G. Mandry** (Heilbronn) **E. Meusel** (Gotha) **W. Müller** (Rostock) **A. Narath** (Heidelberg **G. F. Novaro** (Genua) **J. Réczey** (Budapest) **L. Rehn** (Frankfurt a. M.) **H. Schloffer** (Innsbruck) **K. Steinthal** (Stuttgart) **A. Tietze** (Breslau) **F. Trendelenburg** (Leipzig) **M. Wilms** (Basel) **A. Wölfler** (Prag) **A. Wörner** (Gmünd)

Redigiert von

P. v. BRUNS

DREIUNDFÜNFZIGSTER BAND

MIT 117 ABBILDUNGEN SOWIE 35 KURVEN IM TEXT UND 20 TAFELN.

TÜBINGEN
VERLAG DER H. LAUPP'SCHEN BUCHHANDLUNG
1907.

BOSTON MEDICAL
AUG 28 1907
LIBRARY.

Alle Rechte vorbehalten.

CATALOGUED
AUG 27 1907
E. H. E.

DRUCK VON H. LAUPP JR IN TÜBINGEN.

Inhalt des dreiundfünfzigsten Bandes.

ERSTES HEFT

ausgegeben im Februar 1907.

Seite

Aus der chirurgischen Klinik der Charité zu Berlin.

I. Transport und Unterkunft der Verwundeten und Kranken im russisch-japanischen Kriege. Von Stabsarzt Dr. Kettner, Assistenten der Klinik. (Mit 47 Abbildungen) 1

Aus der chirurgischen Klinik zu Genua.

II. Der Bruch des Kahnbeins des Carpus. Von Dr. Rodolfo Castruccio. (Hierzu Taf. I—IV) 66

Aus der Breslauer chirurgischen Klinik.

III. Beiträge zur Gefässchirurgie. Cirkuläre Arteriennaht und Gefässtransplantationen. Von Dr. R. Stich, Privatdocent, Dr. M. Makkas, Assistenten der Klinik und Dr. C. E. Dowman, Volontärarzt. (Hierzu 6 Abbildungen und Taf. V—VI) 113

Aus der Breslauer chirurgischen Klinik.

IV. Ueber Vertikal- und Schrägbrüche des Kreuzbeins in der Nähe der Synchondrosis sacroiliaca. Von Prof. Dr. K. Ludloff. (Hierzu 33 Abbildungen und Taf. VII) 161

Aus der Freiburger chirurgischen Klinik.

V. Zwei Amputationsstümpfe mit plastischer Fussbildung. Von Oberarzt Dr. Custodis, kommandiert zur Klinik. (Mit 2 Abbildungen) 194

Aus der Grazer chirurgischen Klinik.

VI. Pathologische Luxation einer Beckenhälfte nach Zerstörung der Articulatio sacroiliaca durch eine Carcinommetastase. Von Dr. Max Hofmann, Privatdocent und Assistent der Klinik. (Mit 1 Abbildung) 201

Aus der Tübinger chirurgischen Klinik.

VII. Erfahrungen über die Gritti'sche Amputation auf Grund von Nachuntersuchungen. Von Dr. A. Reich, Assistenzarzt. (Hierzu Taf. VIII—XI) 208

ZWEITES HEFT

ausgegeben Anfang März 1907.

Seite

Aus der Grazer chirurgischen Klinik.

VIII. Ueber stumpfe Verletzungen des Darmes und des Mesenteriums. Von Dr. Josef Hertle, Assistenten der Klinik. (Hierzu 5 Abbildungen und Taf. XII—XIV) 257

Aus der Amsterdamer chirurgischen Klinik.

IX. Histologischer Beitrag zur Rückenmarksanästhesie. Von Dr. E. H. van Lier, erstem Assistenzarzt der Klinik. (Mit 5 Abbildungen) 413

Aus der Königsberger chirurgischen Klinik.

X. Dermoide und Epidermoide der männlichen Genitalien. Von Dr. Paetzold, Oberarzt im Feldartillerie-Regiment No. 20, kommandiert zur Klinik. (Mit 2 Abbildungen) 420

Aus der Leipziger chirurgischen Klinik.

XI. Ein Beitrag zur Kasuistik der Mischgeschwülste des Hodens. Von Dr. H. Rimann, Assistent der Klinik. (Mit 1 Abbildung) 438

Aus der Breslauer chirurgischen Klinik.

XII. Weitere experimentelle Untersuchungen zur Frage der Talma'schen Operation. Von Dr. K. Omi aus Formosa (Japan). (Hierzu Taf. XV) 446

Aus dem Städtischen Krankenhause zu Frankfurt a. M.

XIII. Ueber die Ostitis fibrosa und die Genese und Therapie der Knochencysten. Von Dr. C. Pfeiffer, Assistenzarzt. (Mit 7 Abbildungen) 473

Aus der Baseler chirurgischen Klinik.

XIV. Duodenalverletzungen durch stumpfe Gewalt. Von Dr. Hans Meerwein, Assistenzarzt 496

DRITTES HEFT

ausgegeben Ende März 1907.

Aus der Breslauer chirurgischen Klinik.

XV. Die Prognose der Operation der Spina bifida. Von Dr. Theodor Böttcher 519

Aus der Innsbrucker chirurgischen Klinik.

XVI. Der Perubalsam als Mittel zur Wundbehandlung. Von Dr. F. A. Suter, Assistenten der Klinik. (Hierzu 7 Abbildungen, 35 Kurven und Taf. XVI—XVIII) 566

Seite

Aus der Züricher chirurgischen Klinik.

XVII. Ueber Dornfortsatzfrakturen durch Muskelzug nebst Bemerkungen zur Lumbago traumatica. Eine klinisch-unfalltechnische Studie. Von Dr. Karl Henschen, Assistenzarzt der Klinik. Hierzu Taf. XIX 687

Aus der Amsterdamer chirurgischen Klinik.

XVIII. Makroskopische Färbung von Tumoren. Von Dr. J. H. Zaayer. (Hierzu Taf. XX) 729

Aus dem Städtischen Krankenhaus Heilbronn.

XIX. Beitrag zur Serumtherapie des traumatischen Tetanus. (Bericht über 10 mit Behring'schem Antitoxin behandelte Fälle von Wundstarrkrampf.) Von Dr. Gustav Mandry . . . 731

Aus dem Diakonissenhause zu Stuttgart.

XX. 150 Fälle von Lumbalanalgesie. Von Dr. E. Veit, Assistenzarzt 751

Aus dem Diakonissenhause zu Stuttgart.

XXI. Beitrag zur operativen Behandlung der Mesenterialdrüsentuberkulose. Von Dr. Walter Stark, Assistenzarzt . . . 765

Aus dem Diakonissenhause zu Stuttgart.

XXII. Zur Kenntnis der essentiellen Nierenblutungen. Von Prof. Dr. Steinthal 772

Aus dem Städtischen Krankenhause zu Karlsruhe.

XXIII. Ueber Friedensschussverletzungen. Von Dr. Arthur Hofmann, I. Assistenzarzt 778

Aus der Leipziger Chirurgischen Klinik.

XXIV. Ein Beitrag zur Neurofibromatosis congenita. Von Dr. H. Rimann, Assistent der Klinik. (Mit 1 Abbildung) . . 800

BOSTON MEDICAL
AUG 28 1907
LIBRARY

AUS DER

CHIRURGISCHEN UNIVERSITÄTS-KLINIK
DER KGL. CHARITÉ ZU BERLIN.

DIREKTOR: PROF. DR. HILDEBRAND.

Transport und Unterkunft der Verwundeten und Kranken im russisch-japanischen Kriege.

Von

Stabsarzt Dr. **Kettner,**
Assistenten der Klinik.

(Mit 47 Abbildungen.)

Ein Jahr ist verflossen, seitdem im fernen Osten das gewaltige von aller Welt mit höchster Spannung verfolgte Ringen zweier mächtigen Völker ein Ende gefunden. Nach langen in grösstem Umfang und mit peinlichster Sorgfalt geführten Vorbereitungen, fussend auf einem wohldurchdachten Feldzugsplan, betraten die Japaner den Kampfplatz, wo sich ihre Scharen, für die der Krieg Sein oder Nichtsein bedeutete, dem überraschten russischen Gegner entgegenwarfen. Dieser, nicht gewillt das einmal Erworbene ohne Schwertstreich preiszugeben, leistete, obschon anfangs numerisch schwächer, entschlossenen Widerstand, wobei es schier unübersteigliche Hindernisse zu überwinden galt. Tausende von Kilometer war die Feldarmee von ihrer Operationsbasis entfernt und es vergingen Wochen, ehe frische Truppen zur Verstärkung eintrafen, die sich völlig neuen Verhältnissen gegenübersahen. Absolut nicht vertraut mit dem fremden Gelände, im Winter hef-

tigster Kälte, im Frühjahr fürchterlichen Staubstürmen, im Sommer der Tropenglut und dem Regen ausgesetzt, mussten sie, von der einheimischen Chinesenbevölkerung dauernd mit grösstem Misstrauen behandelt, den Kampf mit den gewandten Japanern aufnehmen, die an die klimatischen Einflüsse gewöhnt unter den übrigen Nachteilen kaum zu leiden hatten. Auf beiden Seiten entfalteten die modernen Feuerwaffen, die in diesem Kriege zum ersten Mal in grösstem Umfang zur Verwendung gelangten, ihre vernichtende Wirkung, und schon nach den ersten Gefechten ward es zur Gewissheit, dass man mit enormen Verlusten werde rechnen müssen. Mit rastlosem Eifer ging man daraufhin russischerseits an die Vervollkommnung des gerade in der Reorganisation begriffenen Sanitätswesens, während Japan seine Sanitätsformationen verfünffachte. Bei der ungeheuren Flugweite der neuzeitlichen Geschosse musste der Sanitätsdienst in den vorderen Linien eine völlige Umwandlung erfahren, im Bereich der rückwärtigen stellte der Kriegsschauplatz mit seinem unwegsamen Gelände und seinem Mangel an geeigneten Baulichkeiten die höchsten Anforderungen an den für die Schlagfertigkeit einer Armee so überaus wichtigen Transport und die Unterbringung der Verwundeten und Kranken. Eine eingehende Schilderung und kritische Betrachtung jenes wichtigsten Zweiges des Feldsanitätswesens in dem verflossenen Kriege teils auf eigenen Erfahrungen und Erlebnissen beruhend, teils auf Grund zuverlässiger mündlicher und schriftlicher Berichte soll die Aufgabe der vorliegenden Arbeit bilden.

Als nach Beendigung des russisch-türkischen Kriegs im Jahre 1878 Pirogoff in einer längeren Denkschrift mit rückhaltloser Offenheit über eine Reihe von Mängeln berichtete, die das Militärsanitätswesen der Armee im Verlauf dieses Feldzuges gezeigt hatte, entschloss man sich 1881 zu einer Reorganisation desselben und entwarf ein Projekt, das die Grundlage für eine Militär-Sanitätsordnung wurde, die im Jahre 1887 herauskam. Aber auch diese wies noch manche Nachteile auf, die ein in jeder Hinsicht befriedigendes Funktionieren des Sanitätsapparates fraglich erscheinen liessen; die Art der Mobilmachung beanspruchte zu viel Zeit, es mangelte an einer einheitlichen Oberleitung des Sanitätswesens; den Chefärzten fehlte die notwendige Selbständigkeit; die erste Hilfe auf dem Schlachtfeld und auf den Verbandplätzen, weiterhin der Transport der Verwundeten und Kranken, sowie deren Zerstreuung waren nicht hinreichend organisiert. Die einzelnen Formationen zeigten Lücken in der Besetzung mit dem erforderlichen Sanitätspersonal, das

für den Sanitätsdienst im Felde keine genügende Vorbildung besass. Diesen unhaltbaren Zuständen suchte im Jahre 1903 der damalige Kriegsminister Kuropatkin, der schon während des russisch-türkischen Krieges und der Kämpfe im Kaukasus dem Sanitätswesen stets seine besondere Aufmerksamkeit gewidmet hatte, dadurch ein Ende zu machen, dass er eine Kommission mit ärztlichen Autoritäten einsetzte, die eine Neuordnung des Heeressanitätswesens ausarbeiten sollte. Noch bevor deren Beschlüsse in die Wirklichkeit umgesetzt wurden, kam der russisch-japanische Krieg zum Ausbruch, der an das mitten in einer grossen Umwälzung begriffene Sanitätswesen der Armee die schwersten Anforderungen stellen sollte. Wie in früheren Feldzügen, drohte auch diesmal wieder der Dualismus in der Oberleitung auf das Funktionieren des Sanitätsapparates einen lähmenden unheilvollen Einfluss auszuüben. Es kann deshalb Kuropatkin nicht hoch genug angerechnet werden, dass er bei Uebernahme seines Feldherrnkommandos bemüht war, die widerstrebenden Elemente unter einer Oberleitung zu vereinigen. Auf seine Initiative hin wurde auf Allerhöchsten Befehl der Posten eines „Chefs des Sanitätswesens der mandschurischen Armee" geschaffen, dem die Feldhospitalverwaltung, die Feldmedicinalverwaltung und der Oberbevollmächtigte der Gesellschaft des Roten Kreuzes unterstellt sein sollten. Der genannte Chef — es war der bisherige Senator Trepoff in Irkutsk — unterstand direkt dem Oberkommandierenden und hatte die Verfügung über das gesamte Sanitätswesen der Armee, ferner über das Personal und die materiellen Mittel, die zur Befriedigung der sanitären Bedürfnisse der Armee bestimmt waren. Obschon kein Fachmann, hat Trepoff es, von ärztlichen Beratern unterstützt, verstanden, den Intentionen Kuropatkin's gerecht zu werden und die einheitliche Gestaltung des Sanitätswesens nach Möglichkeit durchzuführen, wodurch die Verwundeten und Kranken vor dem Schlimmsten bewahrt wurden.

Dass das Armeesanitätswesen allein den riesigen Anforderungen gewachsen sein würde, schien Kuropatkin fraglich, deshalb zog er zu seiner Ergänzung die freiwillige nationale Beihilfe in grossem Umfange heran. In erster Linie kam das Rote Kreuz in Betracht, das vor Ausbruch des Krieges über 636 verschiedene Institute, 2500 Pflegerinnen und männliches Personal, sowie über ein Vermögen von rund 12 Millionen Rubel verfügte. Dann folgten die sich dank der Opferwilligkeit des russischen Volkes nach Kriegsausbruch in kürzester Frist bildenden sonstigen wohlthätigen In-

stitutionen, voran die des Kaiserlichen Hauses, der Semstwos (Gouvernements), der Städte, vor allem Petersburgs und Moskaus, des Adels, der Universitäten, der Kaufmannschaften und zahlreicher begüterter Privatleute. Mit ihren vielen Hospitälern und Feldlazaretten, ihren Sanitätszügen, ihren Verband- und Verpflegungsstationen, den fliegenden Sanitäts- und Desinfektionskolonnen, sowie den Nahrungsmittel- und Kleiderdepots sollten sie überall helfend und ergänzend eingreifen und nicht nur im Rücken der Armee, sondern auch in der vordersten Linie ihre menschenfreundliche Wirksamkeit entfalten.

Wesentlich anders lagen die Verhältnisse in Japan. Seine Armee stand beim Kriegsausbruch schlagfertig bereit, alle ihre einzelnen Formationen hatten eine vollzählige und ausreichende Besetzung mit Personal und Material, was besonders von dem nach deutschem Muster eingerichteten Feldsanitätswesen galt, dessen Leitung in den Händen eines schon im Frieden geübten ärztlichen Chefs lag, dem mehrere Armeegeneralärzte unterstanden. Ausser dem ärztlichen Personal und Unterpersonal bei den einzelnen Bataillonen, Regimentern, Brigaden und Divisionen gab es bei jeder der letzteren ein Sanitätsdetachement, das sich aus zwei Sanitätskompagnien und sechs Feldhospitälern zusammensetzte. Jede Kompagnie verfügte über 145 Krankenträger (Fig. 1), welche die Verwundeten aus dem Gefecht zu den Verbandplätzen trugen, von wo sie teils durch sogenannte Arbeitssoldaten, d. h. zum Dienst mit der Waffe untaugliche Leute, teils durch angeworbene chinesische Kulis nach den Feldhospitälern zurückbefördert wurden (Fig. 2). Diese bestanden, abgesehen von dem erforderlichen Personal und Train, aus vier Zelten und waren behufs Uebernahme der ersten Behandlung für 200 Betten eingerichtet. Weiter zurück verpflegten die unseren Kriegslazaretten entsprechenden stationären Feldhospitäler die Verletzten, bis ihr Transport in die Heimat möglich war (Fig. 3) Diesen leiteten besondere Transportdetachements, unterstützt von dem Personal des ärztlichen Etappendienstes, das in bestimmten Abständen bis zur Küste Aufstellung genommen hatte, wo die Verwundeten an Bord der schon vor dem Kriege bereitgehaltenen Hospitalschiffe gelangten, um in die heimischen Reservelazarette überführt zu werden. Anfangs gab es nur vier Schiffe, 2 Dampfer der Flotte Kobe und Saiko Maru und 2 vom Roten Kreuz Hakuai und Kosai Maru, deren Zahl im weiteren Verlauf des Krieges bis auf 20 stieg. Durchschnittlich zur Aufnahme von 200 bis 250 Patien-

Fig. 1.

Japanische Krankenträger mit Segeltuchtrage.

Fig. 2.

Japanische Arbeitssoldaten mit fussloser Bambustrage.

Fig. 3.

Verwundete und Kranke vor dem japanischen Feldhospital zu Hwan-ju (Corea).

Fig. 4.

Das Hospitalschiff vom Roten Kreuz Hakuai-Maru.

Fig. 5.

Blick auf Rotes Kreuz-Hospital zu Tokio.

Fig. 6.

Verwundete werden an der japanischen Küste ausgebotet.

ten bestimmt, besassen einzelne von ihnen, beispielsweise die Kobe Maru, eine geradezu mustergültige Ausstattung (Fig. 4). Auf ihr gab es ausser Sälen für innere und chirurgische Kranke solche für infektiöse Fälle; es gab einen grossen Operationssaal mit Vorbereitungsraum, eine reichhaltige Apotheke, weiter ein Röntgen- und photographisches Kabinet, dann einen Raum für Obduktionen und eine Leichenkammer mit Kühlvorrichtung; kurz, nichts fehlte, hatte man doch sogar eine Werkstatt für den Instrumentenmacher vorgesehen! Ausser diesen Spezialhospitalschiffen zog man die nach dem Kriegsschauplatz fahrenden Truppentransportdampfer zur Krankenbeförderung heran, indem man sie mit dem nötigen Sanitätspersonal und -material versah (Fig. 6), sodass sie auf der Heimreise auch zu Lazarettzwecken verwandt werden konnten. Eine Reihe von Reservelazaretten nahm die verwundeten und kranken Kämpfer in der Heimat auf; über die treffliche Einrichtung der grössten, die in Tokio (Fig. 5), Hiroshima, Matzuyama und für die Marine in Sasebo und Shimonoseki etabliert waren, ist von verschiedenen Seiten in günstigster Weise berichtet worden.

Wie bei der russischen Armee so unterstützte auch bei der japanischen die freiwillige Hilfe das Sanitätswesen in thatkräftigster Weise, was bei der letzteren vielleicht um so mehr von Erfolg begleitet war, als sich hier die helfenden Kräfte weniger zersplitterten. Giebt es doch in Japan nur zwei Institutionen für die freiwillige Hilfe: die 1877 begründete, eine Million Mitglieder zählende Gesellschaft vom Roten Kreuz und die zehn Jahre später entstandene Gesellschaft der Edeldamen mit 3600 Mitgliedern, an deren Spitze sämtliche kaiserlichen Prinzessinnen und die Damen der Aristokratie stehen. Ein Vermögen von über 17 Millionen Mark ermöglichte es dem Roten Kreuz seine Kriegsformationen vorzüglich auszustatten, deren Organisation recht interessant ist (Fig. 7). Nach den Statuten giebt es 116 „Pflegekorps", 18 männliche, 98 weibliche, deren jedes, unter Leitung von Aerzten stehend, mit Ausstattung für 100 Patienten versehen ist, ferner drei Transportkorps mit je 120 Trägern. Ferner sind verwendungsbereit ein Korps für Materialergänzung, Personal und Material für 4 Hospitalschiffe und eine Reihe von Hospitälern. Seine Hauptwirksamkeit hat das japanische Rote Kreuz im Gegensatz zum russischen einzig und allein im Rücken der Armee d. h. in der Heimat entfaltet, wo unter seiner Fahne im Jahre 1905 über 4000 Personen thätig gewesen sind (Fig. 8).

Fig. 7.

Inneres eines Reservehospitals zu Tokio.

Fig. 8.

Rickscha zum Verwundetentransport eingerichtet.

Mit einem Seegefecht begannen am 8./9. Februar 1904 bei Chemulpo die Feindseligkeiten, um sich monatelang vor Port Arthur hinzuziehen. Bei beiden kriegführenden Parteien ereigneten sich infolge der enormen Wirkung der modernen Schiffs- und Festungsartillerie eine Reihe von schwersten Verletzungen, welche die Leistungsfähigkeit ihrer sanitären Einrichtungen und Massnahmen gleich auf eine harte Probe stellten. So hatte beispielsweise der bei Chemulpo allerdings von einer Uebermacht schon nach 50 Minuten gefechtsunfähig gemachte Kreuzer Warjag einen Verlust von ungefähr 41 Toten und 64 Verwundeten, wobei sich unter den letzteren zahlreiche Schwerverletzte mit Zerschmetterung der Extremitäten fanden, sodass eine Reihe von Amputationen notwendig wurden. Ein Teil der Verwundeten fand nach Beendigung des Kampfes auf neutralen Schiffen Hilfe. Japanischerseits waren an Bord der Kriegsschiffe alle notwendigen Vorkehrungen schon vorher getroffen, der Verbandplatz war eingerichtet, Verband- und Operationsräume standen bereit, ebenso Plätze zur Unterbringung der Verletzten, die später von den bereitgehaltenen Hospitalschiffen in die heimischen Lazarette geschafft wurden, während ein Teil in einem Roten Kreuz-Lazarett und japanischen Hospital in Chemulpo untergebracht wurde, wo auch eine Anzahl russischer Verletzter Aufnahme fand.

Bis zum 3. Mai hat dann die japanische Flotte nicht weniger als 9 Angriffe auf Port Arthur unternommen, bei denen sie teils durch das Granatfeuer der Festungsgeschütze, teils durch Minen und Schiffskollisionen beträchtliche Verluste erlitt, die man auf 849 Tote, 265 Verletzte und 88 Vermisste schätzte; beim Untergang des auf eine Mine gefahrenen und explodierten Panzers Hatsuse kamen allein 441 Menschen um. Die Hospitalschiffe befanden sich inzwischen, zumal jetzt die Landkämpfe ihren Anfang nahmen, in eifrigster Thätigkeit; von ihnen hatte bis Ende Mai die Hakuai Maru schon fünf und die Kosai Maru vier Fahrten nach Korea mit ebensovielen Rücktransporten von Verwundeten nach Japan ausgeführt. Den russischen Verwundeten gewährten in der Festung Port Arthur eine Reihe gut ausgestatteter Lazarette, darunter das Marinehospital, Aufnahme, zu denen noch das Lazarettschiff Mongolia hinzukam. Später, als wegen der sich häufenden Verluste die Hospitalräumlichkeiten nicht mehr ausreichten, wurde noch eine Anzahl öffentlicher Gebäude hinzugenommen. —

Kaum war die Kriegserklärung gefallen, da begann in Russland auf allen Gebieten des Heereswesens ein rastloses Arbeiten und Streben,

das dahin zielte, die mobilisierten Feldformationen möglichst vollzählig und in möglichst brauchbarem Zustande nach dem Kriegsschauplatz in Marsch zu setzen. Doppelt schwierig gestaltete sich dabei die Lage für das Feldsanitätswesen, das, wie schon erwähnt, in seiner bisherigen Zusammensetzung manche Mängel aufwies, die es nun in Eile zu beseitigen galt, um das traurige Los der Verwundeten und Kranken einigermassen erträglich zu gestalten.

Bei der russischen Armee folgen Regimentslazarette den einzelnen Truppenteilen ins Feld, die ihr Material, das sich pro Regiment auf 84 Betten stellt, in Packwagen bei sich führen; sie werden erst bei längerem Aufenthalt der Truppe an einem Ort etabliert. Während des Gefechts legt das Sanitätspersonal Truppenverbandplätze an, wohin die Verwundeten durch die Krankenträger der Truppe geschafft werden. Jede Feld- und Reservedivision verfügt über nur 1 Divisionslazarett und 2 mobile Feldhospitäler, von denen die letzteren 210 Patienten unterbringen können. Das Divisionshospital steht mit der Krankenträgerkompagnie in Verbindung und besitzt das Material für die Etablierung des Hauptverbandplatzes, auf dem die Lagerstellen aus Tragen bestehen. Hieran schliessen sich die mobilen Feldhospitäler, während weiter zurück die unbespannten Reserve-Feldhospitäler in Thätigkeit treten, die wir später zwischen Wladiwostok und Irkutsk wiederfinden. Sanitätskonvoys, deren es nach dem Etat 20 geben sollte, hatten den Transport von den Verbandplätzen bis zur Bahn zu übernehmen, wo staatliche Sanitätszüge für die Weiterschaffung der Aufgenommenen sorgen sollten. Als Reservelazarette fanden die ständigen Militärhospitäler im ganzen Reiche Verwendung. Ein Centralmedikamentendepot lieferte 7 Feldsanitätsdepots die nötigen Arzneien und Verbandmittel.

Einen guten Ueberblick über alle Kriegsformationen gewährt die nachstehende von Körting zusammengestellte Tabelle:

(Siehe Tabelle nächste Seite.)

So vollzählig wie hier aufgeführt rückten allerdings die einzelnen Formationen nicht ins Feld, von denen manche grosse Lücken aufwiesen. Allein 25 Procent der Militärarztstellen waren nicht besetzt, weshalb man, so gut es ging, aus der Reserve Ersatz zu schaffen suchte und sogar über 65 Jahre alte Aerzte die mobil gemachten Regimenter begleiten liess. Die Ausstattung der Feld-, Kriegs- und Etappenlazarette mit Medikamenten, Instrumenten, Verbandmitteln und Betten war nicht reichlich genug, während die

	Inf.-Regt. 4. Bat. zu 4. Komp.	Kav.-Regt. 6 Eskadrons	Art.-Brig. 6 Batterien	Divisionshospital	Brigadehospital der Schützenbrigade	Mobiles Feldhospital	Reserve Feldhospital	Sanitäts-Convoy	Festungslager.
Offiziere	—	—	—	2	—	1	—	1	—
Aerzte	5	2	2	5	4	4	4	2	7
Andere Beamte	—	—	—	2	1	4	4	3	2
Feldschere	22	6	7	5	5	9	9	4	16
Sanitätssoldaten	7	3	1	22	14	65	65	19	127
Krankenträger	128	24	36	217	141	—	—	—	—
Pflegerinnen	—	—	—	—	—	4	4	2	8
Trainsoldaten	—	—	—	40	32	33	—	73	—
Tragen	32	6	12	50	40	40	2	—	—
Lagerstellen	84	30	48	—	—	210	210	—	verschieden
Zelte grosse	—	—	—	4	5	3	1	1	—
Zelte kleine zu 2 bis 4 Mann	—	—	—	19	17	24	—	—	—
Wagen Kranken-	4	2	3	8	8	1	—	27	—
Wagen Apotheken-	4	1	2	3	2	4	—	1	—
Wagen Verwaltungs-	1	1	1	18	15	25	—	8	—
Pferde für Sanitätsformationen	—	—	—	82	56	67	—	137	—
Lebensmittelportionen für Verwundete	80	30	30	400	384	200	384	400	—

Brauchbarkeit des Unterpersonals manches zu wünschen übrig liess.

Unter solchen Umständen bildete die freiwillige Hilfe für das Feldsanitätswesen eine wesentliche Stütze, die nicht wenig zum Gelingen des Ganzen beigetragen hat. Der Vorsitzende des Roten Kreuzes. Generaladjutant Graf Woronzow-Daschkoff war seit Ausbruch des Krieges erfolgreich bemüht, die freiwillige Hilfe für ihre Thätigkeit im Felde zu organisieren und die in den vielen Gouvernementsstädten des weiten Reiches zerstreut arbeitenden Lokalkomites zu gemeinsamem Handeln zu bestimmen. Man plante die Einrichtung von fliegenden Kolonnen und Sanitätsdetachements. die später an der Front der Armee eine segensreiche Wirksamkeit entfalten sollten, und man organisierte den Transport der Verletzten und Kranken von hier bis zur Bahn. Mit einem Netz von Feld- und Etappenlazaretten beabsichtigte man das Kriegsgelände zu überziehen, während im Rücken der Armee Reservelazarette die Zerstreuung der Kranken erleichtern sollten, welche man nicht nur auf dem Lande, sondern auch auf dem Wasserwege auszuführen gedachte.

Dank dem energischen Wirken des Centralkomites konnte schon $2^1/_2$ Monate nach der Kriegserklärung eine beträchtliche Anzahl von Formationen in der Mandschurei thätig sein. In Port

Arthur arbeiteten 2 Feldlazarette und ein schwimmendes Lazarett mit 300 Betten auf dem Dampfer Mongolia, in Liaojang ein Feldhospital mit 400 Lagerstellen, in Mukden drei Kriegslazarette zur Aufnahme von 600 Verwundeten bestimmt. Von Liaojang aus wurden weiterhin fliegende Sanitätskolonnen zur Front detachiert, nachdem sie mit dem nötigen Train an Pferden und Maultieren aus der Mongolei versehen worden waren. Ettappenlazarette, Krankensammel- und Verpflegungsstellen begleiteten die Bahn von Mukden bis nach Charbin, wo man ebenfalls mit Eifer an die Etablierung von Hospitälern ging, während nordöstlich vom Kriegsschauplatz bis nach Wladiwostok und Chabarowsk, sowie westlich bis zum Baikalsee ein Reservelazarett nach dem andern zu entstehen begann. Bis Ende Mai 1904 lagen die Verhältnisse so, dass im Bereich der Armee von Seiten des Roten Kreuzes 32 Lazarette mit 3200 Betten und 15 fliegende Kolonnen disponibel waren, denen sich nordöstlich und westlich vom Kriegsgelände weitere 24 Hospitäler anreihten und zwar zwischen Charbin und Wladiwostok 15 mit 2350 Betten und im Westen bis zum Baikal 9 mit 875 Betten. Gleichzeitig wurden in Charbin auf dem Sungari die ersten beiden Hospitalschiffe in Dienst gestellt, deren jedes 130—140 Kranke aufnehmen konnte und denen später noch 15 andere folgten; 7 Flussdampfer schleppten sie nach dem jeweiligen Bestimmungsort.

Neben dem Roten Kreuz nahm wie schon angedeutet noch eine grosse Reihe anderer teils staatlicher und städtischer, teils privater Institutionen an den freiwilligen Hilfsleistungen hervorragenden Anteil. Die Angehörigen des Kaiserhauses richteten Sanitätszüge und Sanitätsdetachements ein, von denen besonders das I. M. der Kaiserin Witwe Maria Feodorowna unter Führung des Professors Zoege v. Manteuffel Ausgezeichnetes geleistet hat. Unter den vielen Kommunen nahm die alte Krönungsstadt Moskau mit ihrer Hilfsaktion die erste Stelle ein. Sie organisierte ein aus 5 Zügen zusammengesetztes Sanitätsdetachement, das allein 500 Betten aufstellte, ferner zwei Hospitalbarken auf dem Amur und Sungari; sie errichtete weiter ein grosses Reservedepot an Wäsche und sonstigen Ausrüstungsstücken in Irkutsk und versorgte die Armee mit Gaze und Watte. Auch die Landschaften, die sogen. Semstwos, erklärten sich unter Führung des Moskauer Gouvernementssemstwos zu jeder nur möglichen Hilfsthätigkeit bereit, wozu sie über 1 Million Rubel zur Verfügung stellten. Sie rüsteten damit etwa 20 Etappendetachements aus,

denen an den einzelnen Etappenstationen der Bahn und der Wasserwege die ärztliche Behandlung, sowie die Verpflegung und Stärkung der kranken Krieger sowohl auf dem Hin- und Rückwege oblag. Der russische Adel stand ebenfalls nicht zurück; er schickte eine Kolonne mit 600 Betten hinaus und improvisierte einen Sanitätszug, von dessen praktischer Einrichtung später noch die Rede sein soll. Weitere Detachements sandten die Provinzen Kurland, Livland, Estland und Finnland. Unter den privaten Hilfskolonnen sei schliesslich noch das fliegende Sanitätsdetachement des Stallmeisters Rodzianko erwähnt; es führte seine gesamten Einrichtungen zum Transport und zur Verpflegung der Verwundeten in 64 Koffern auf 32 Pferden mit sich, was ihm eine ausserordentliche Bewegungsfreiheit ermöglichte.

Während sich Japan der ihm von internationaler Seite angebotenen sanitären Hilfsthätigkeit gegenüber ziemlich ablehnend verhielt, acceptierte Russland sie dankbar. Auf Befehl Seiner Majestät des deutschen Kaisers wurde das Lazarett in Tsintau bereit gehalten, wo Ende April 1904 die Verwundeten vom Cesarewitsch und mehreren Torpedobooten Aufnahme fanden. Das deutsche rote Kreuz beteiligte sich mit einem 120 Betten umfassenden Hospital, welches später in Charbin ausserordentlich segensreich gewirkt hat. Der Grossherzog von Hessen stiftete ein Feldhospital mit Bespannung, das bei Mukden und Sipingai Verwendung fand. Frankreich stattete das später in der Schlacht bei Tsuschima in japanische Gefangenschaft geratene Lazarettschiff Orel mit der erforderlichen Einrichtung aus und stellte eine weitere Hospitaleinrichtung für 400 Betten zur Verfügung.

So war die freiwillige Krankenpflege dank der sofort überall in aufopferndster Weise einsetzenden Hilfsthätigkeit schon 3 Monate nach dem Gefecht bei Chemulpo auf dem Kriegsschauplatz mit einer stattlichen Reihe von Formationen thätig, deren Zahl im weiteren Verlauf des Feldzuges von Monat zu Monat gewachsen ist. Wir bekommen erst eine Vorstellung von der gewaltigen Ausdehnung und der bedeutenden Leistungsfähigkeit des freiwilligen Sanitätsdienstes auf russischer Seite, wenn wir die Zahlen überblicken, die Körting auf Grund persönlicher Information mitgeteilt hat. Am Schluss des Krieges gehörten nicht weniger als 5018 Personen ihm an; unter diesen gab es 5 Hauptbevollmächtigte, 92 Bevollmächtigte, 455 Aerzte, 96 Studenten, 168 Pharmazeuten, Veterinäre und Gehilfen; 1962 barmherzige Schwestern, 2240 Feldschere,

Wärter und sonstiges Unterpersonal. Die Summe aller freiwilligen Formationen betrug 166 unbespannte und 95 bespannte Lazarette mit 19 950 Betten, 28 Etappenlazarette mit 1725 Betten, 29 fliegende Kolonnen mit 725 Lagerstellen, 2 bakteriologische und 12 Desinfektionskolonnen, insgesamt 332 Anstalten mit 22 400 Lagerstellen. Für die Schaffung und Erhaltung dieses mächtigen Apparats wurden im ganzen 25 Millionen Rubel aufgewandt, während die monatlichen Ausgaben in dem Zeitraum zwischen Februar 1904 und Juli 1905 etwa $1^1/_4$ Million Rubel betrugen. Das sind Zahlen die reden und die zeigen, von welch auschlaggebender Bedeutung die freiwillige Krankenpflege auf russischer Seite gewesen ist! Es war ein Faktor, mit dem der Oberfeldherr unter den obwaltenden Verhältnissen unbedingt rechnen musste und mit glücklichem Erfolg gerechnet hat, zumal es ihm gelang, freiwillige Pflege und Militärsanitätswesen unter einer Oberleitung zu gemeinsamer Arbeit anzuspornen. Die Aufgaben, die beider auf dem Kriegsschauplatz harrten, schienen kaum lösbar, waren doch der Schwierigkeiten, die von allen Seiten auftauchten, zu viele. 10 000 Kilometer von der Heimat entfernt hiess es, sich in einem fremden unwirtlichen Lande, von dem keine genauen Karten existierten, zurechtfinden, umgeben von argwöhnischen chinesischen Volksmassen, denen nicht recht zu trauen war. Ein grosser Teil der Kämpfe spielte sich in dem steilen, ziemlich kahlen und unwegsamen Gebirgsgelände der Südmandschurei ab, ein anderer Teil in der von tiefen Schluchten (Figur 9) und schwer zu passierenden grösseren und kleineren Flüssen durchzogenen Ebene, wo der Mangel an Wegen, der steinharte tiefgefurchte Lehmboden und die berüchtigten übermannshohen und sich oft kilometerweit ausdehnenden Kauliangfelder jedwedes Fortkommen erschwerten, wo ein Regenguss, selbst wenn er nur eine halbe Stunde dauerte, den ganzen Boden in eine grundlose flüssige Lehmmasse verwandelte, in der Mensch und Tier bis zum Bauch versanken. Ganz zu schweigen von der mehrwöchentlichen Regenperiode, die allen Verkehr bei Freund und Feind ein Ende machte und die Operationen zum Stillstand zwang. Dazu kam ein häufigem Wechsel unterworfenes, dem Europäer ganz ungewohntes Klima, fürchterliche Kälte und Schneestürme im Winter, tropische Hitze und Staubstürme im Frühjahr und Sommer, von deren Gewalt man sich hier in Europa gar keine Vorstellung machen kann. Zu alledem gesellte sich noch eine unerträgliche Fliegenplage (Fig. 10). Aber das wars nicht allein, was auf russischer

Seite den Sanitätsdienst so ungeheuer schwierig machte; hinzu kamen vom Anfang bis zum Ende des Krieges die ständigen, oft ganz plötzlich und in grösster Eile vor sich gehenden Rückzüge, die ein geordnetes Wirken der einzelnen Sanitätsformationen geradezu unmöglich machten und an den Opfermut des Personals die höchsten Anforderungen stellten. So mancher Verbandplatz und so manches Hospital, dessen Leiter seine Verwundeten in schusssicherer gedeckter Stellung wähnte, wurde im nächsten Augenblick von einem Hagel von Infanterie- und Artilleriegeschossen überschüttet und musste, womöglich unter Zurücklassung des wichtigsten Teils der Einrichtung, im Feuer mit höchster Eile rückwärts dirigiert werden. Die Wirkung des japanischen Feuers war enorm, sodass bei Artilleriekämpfen eine Entfernung von 6 Kilometern von den feindlichen Stellungen noch keine hinreichende Sicherheit bot; allein 2 Kilometer weit bestrichen die Infanteriegeschosse das Gelände. Dem Transport der Verwundeten (Fig. 11) aus der Feuerlinie und der Etablierung von Verbandplätzen in den vordersten Reihen erwuchsen dadurch kaum überwindbare Hindernisse. Schon bald stellte sich heraus, dass das anfänglich geübte Verfahren, die Verwundeten während des Gefechts vom Kampfplatz zu holen, sich nicht durchführen liess; es kostete zu viel Opfer. Die Träger und die hilfeleistenden Sanitäre und Feldschers erlitten Schussverletzungen; ja oft genug ereignete es sich, dass der schon Verwundete noch einmal getroffen wurde. Aehnliche Szenen kamen auch wiederholt in den dicht bei den kämpfenden Truppen etablierten Verbandplätzen vor, was schliesslich Kuropatkin veranlasste, mit Nachdruck vor diesem zwar sehr opfermütigen, aber unnötige und schwer zu ersetzende Verluste fordernden Verfahren zu warnen. Man suchte sich zu helfen, indem man die Gefechtspausen zum Herausholen benutzte; ja viele Verwundete, die noch soviel Kraft besassen, schleppten sich während derselben selbst nach den Verbandplätzen hin, wo sie — manche nach grossen Blutverlusten, manche mit ungeschienten und unverbundenen Knochenbrüchen — sehr oft in einem bejammernswerten Zustande anlangten. Kaum glaublich klingen die Schilderungen, die man draussen von solchen Fällen von Selbstrettung zu hören bekam. Leute mit tiefen blutenden Muskelwunden an den Beinen, mit Schussbrüchen des Fussskeletts und der oberen Extremitäten, ja selbst mit Bauch- und Lungenschüssen sollen nach kilometerweitem Marsch völlig erschöpft auf dem Verbandplatze eingetroffen sein! So langten nach der Schlacht

Fig. 9.

Erdschlucht in der Mandschurei.

Fig. 10.

Ein Kauliangfeld.

von Wafangu am 26. Juni 1904 in dem 30 Kilometer vom Schlachtfeld entfernten Feldlazarette des Dr. Seldowicz 150 Verwundete grösstenteils zu Fuss an, obschon eine Reihe von ihnen an penetrierenden Wunden der Brust- und Bauchhöhle litt! In den grossen tagelang dauernden Schlachten bei Liaojang, am Schaché, bei Mukden stellte es sich einfach als ein Ding der Unmöglichkeit heraus, die Tausende und aber Tausende von Verletzten vom Kampfplatze in Sicherheit zu bringen. Wer Glück hatte, den fanden die Träger, oder ein gütiges Geschick verlieh ihm noch soviel Kraft, sich selbst zu seinen Kameraden zu retten; aber wie viele gingen zu Grunde, weil die Hilfe zu spät kam oder weil sie in dem undurchdringlichen Kauliangdickicht verborgen nicht gefunden wurden, wodurch sich wohl die grosse Zahl der Vermissten erklärt, wie sie beispielsweise am Schaché beobachtet wurde? Wieder andere verdankten ihre Rettung dem Umstande, dass sie in Feindeshand gerieten, unter dessen ärztlicher Obhut sie, wenn auch gefangen, am Leben blieben.

Im Kriege in der Mandschurei, der hauptsächlich auf Positionen und gut befestigten Stellungen geführt wurde, hat man auch versucht, eine Lösung der Frage bezüglich der Etablierung von Verbandplätzen bei der fechtenden Truppe anzustreben. Im Bereiche der von den Russen mit grossem Geschick angelegten Verschanzungen und Blindagen hatte man Schutzhütten und Unterstände errichtet, deren fusshoch mit Erde bedeckten flachen Dächer einen sicheren Schutz vor dem feindlichen Artilleriefeuer, vor allem den Granaten und Schimosen gewährten (Fig. 13). Man ging nun dazu über, diese in erster Linie für die Mannschaften in den Positionen bestimmten Unterstände auch als bombensichere Unterkunftsräume für die Verwundeten einzurichten, wohin sie aus den Laufgräben geschafft wurden, um dann bei sich bietender Gelegenheit nach den Lazaretten weiter rückwärts transportiert zu werden. Eine Anzahl solcher Hütten, bei deren Betreten man ein grosses Sicherheitsgefühl hatte, sah ich bei der I. Armee auf den östlich Sandjase gelegenen Positionen des Regiments Wiborg, sowie bei den Verschanzungen der II. Armee südlich Lamatensa; sie hatten grosse Aehnlichkeit mit Erdhöhlen. Wurden während der ersten Kämpfe im Jahre 1904 die Hauptverbandplätze so nahe wie möglich bei den vordersten Reihen aufgeschlagen, so kam man von diesem Prinzip immer mehr ab, nachdem sie häufig genug unter Feuer geraten waren und wiederholt unter Hinterlassung des gesamten Zeltmaterials nebst Einrichtung im Stich gelassen werden

Fig. 11.

Russische Krankenträger.

Fig. 12.

Das allgemein gebräuchliche Tragen eines Verletzten auf den Schultern. Im Hintergrunde das evangelische Feldlazarett in Gunschulin, davor ein schwedischer Krankenwagen.

mussten. Hand in Hand ging hier das Wirken der militärischen und freiwilligen Formationen, von denen die letzteren in der Regel als „fliegende Kolonnen“ am Platze erschienen. Ihr Wirken schildert uns recht anschaulich eine Reihe von Berichten dort thätiger Aerzte, die uns ein Bild von dem Typus und der Verwendung einer solchen Kolonne geben. Greifen wir den des Dr. Hohlbeck von dem Sanitätsdetachement der Kaiserin Witwe Maria Feodorowna heraus; er befand sich Ende Mai 1904 mit der zu diesem gehörigen Kolonne in der Gegend von Wafangu bei der Division des Generals Gerngross (1. Korps, Stackelberg). Ausser 24 Lastpferden und Maultieren gehörten zu ihr 3 Krankentransportwagen, eine fahrbare Feldküche und 2 zweirädrige Wagen für Proviant, Gipsbinden und Fourage. (Fig. 14.) Am 1. Juni in der Frühe bezog sie eine Stellung südlich Wafangu in einem breiten Thal längs der Bahnlinie zwischen dem Centrum und linken Flügel genannten Korps neben dem Hauptverbandplatz der Division Gerngross und einigen Transportkolonnen. Aber kaum war man mit der Etablierung fertig, als ein derartiger Geschosshagel bei der Stellung niederging, dass man sofort eine beträchtliche Strecke weit retirieren und hinter einem Bergvorsprung Deckung suchen musste. Hier hielt man sich für sicher, obschon die feindlichen Projektile über die Bergkuppe hinüberstrichen und hinter dem Bahnhofsdamm einschlugen. Die Verwundeten trafen zunächst einzeln ein, da es unmöglich war, bei dem ungemein starken Geschützfeuer alle sofort aus den Laufgräben und Batterien herauszubringen. Am Nachmittag zwang dasselbe die Kolonne zu nochmaligem Rückzug, worauf sie sich zum zweiten Mal mit dem inzwischen ebenfalls zurückgegangenen Divisionslazarett bei einem kleinen Wäldchen vereinte. Erst am Spätnachmittag des folgenden Tages flaute das Gefecht ab, sodass man sich den Verwundeten widmen konnte. Einer nach dem andern wurde herangetragen und bald sah man das Wäldchen mit Verwundeten, Sterbenden und Toten angefüllt. Bis in die tiefe Nacht hinein hatten beide Formationen ununterbrochen zu thun. Kaum waren am Morgen des dritten Tages die Toten beerdigt, als schon wieder das feindliche Feuer mit Macht begann und sich mit besonderer Wucht gegen den rechten Flügel und das Centrum richtete, sodass niemand Widerstand leisten konnte „Ganze Bergkuppen wurden buchstäblich ihrer Wipfel beraubt und sahen wie ein gepflügtes Feld aus“! Gegen 2 Uhr Mittags begann das Centrum zurückzuweichen und nun gab es kein Halten mehr. In höchster

Fig. 13.

Schneebedeckte Unterstände von den Befestigungen des Dorfes Jamandapu.

Fig. 14.

Eine „fliegende Kolonne" im Begriff zur Front aufzubrechen.

Eile schaffte man noch einige Verwundete in den sofort abgehenden Sanitätszug und während die Proviantdepots und der Bahnhof in Flammen aufgingen, wälzten sich unzählige Menschenmassen von den Japanern heftig beschossen nordwärts das breite Thal entlang, darunter eine grosse Anzahl Leichtverwundeter, die vorne keine Hilfe mehr fanden. Das waren Szenen, wie man sie auf den Hauptverbandplätzen in fast allen Schlachten so und so oft wiedererlebt hat.

Kuropatkin hatte für den Dienst auf diesen eine von dem damaligen Armee-Medizinal-Inspektor Semeljow ausgearbeitete Instruktion für die Aerzte bekannt gegeben (Befehl Nr. 149.) Sie lautete: „1. Man muss sich auf grosse Zahlen von Verwundeten gefasst machen. Die Aerzte müssen sich so einrichten, dass keine Verwundeten unverbunden bleiben. 2. Der Hauptwert bei der ersten Hilfe ist auf Blutstillung, Bekämpfung von Shock und akuter Anämie, Feststellung von Knochenbrüchen, Vornehmen unaufschiebbarer Operationen zu legen, ferner auf Beseitigung von Infektionsgefahr, sowie auf richtige Sortierung und schleunige Evakuation. 3. Vorschriften für die Desinfektion der Hände, der Wunden, der Instrumente; bei verunreinigten Wunden ist ein feuchter Verband angezeigt. 4. Warnung vor Sondierung. 5. Blutstillung durch Tampon und Unterbindung. 6. Provisorische Verbände bei Knochenbrüchen. 7. Verwendung von Morphium bei Shock und von Salzwasserinfusionen bei akuter Blutleere. 9. Operationen sind nur im Notfalle auszuführen; Amputationen und Resektionen sind zu vermeiden, weil sie zuviel Zeit beanspruchen, erlaubt sind Unterbindungen und der Luftröhrenschnitt. 10. Die Sortierung ist mit den jedem Arzt übergebenen Rot- und Blaustiften anzudeuten. Ein rotes Kreuz erhalten die Verwundeten, welche sofortiger Hilfe bedürfen, mit Wunden des Kopfes, des Herzens, der Bauchhöhle, der Harnwege, ein blaues die anderen Schwerverwundeten mit Wunden an Brust, Hals, grossen Gefässen und Gelenken, kein Zeichen die Verwundeten, welche ohne Aufenthalt weiter zurückgeschafft werden können. 11. Die Evakuation ist durch Morphiuminjektionen zu erleichtern. Dieselben können mit Rücksicht auf die schlechten Strassen vier- bis sechsstündlich wiederholt werden. 12. Alle Verwundeten sollen vor dem Transport mit Speise und Trank gelabt werden".

Hielt es schon während der ersten weniger verlustreichen Kämpfe im äussersten Süden schwer, all diesen Forderungen gerecht zu werden, so kam ihnen in den Riesenschlachten bei Liaojan, am

Schaché und bei Mukden nur noch eine theoretische Bedeutung zu.

Während dieser waren die Verbandplätze geradezu überschwemmt von Verwundeten, welche in den Feuerpausen in unzähligen Scharen eintrafen, zu Hunderten im Freien vor den Zelten lagen und stundenlang auf die Hilfe der Aerzte harrten, deren Leistungsfähigkeit in diesen Tagen bis aufs äusserste angespannt wurde. Es entwickelten sich Situationen, wie man sie schon im russisch-türkischen Kriege erlebte und wie sie der berühmte mit dem Petropawlowsk vor Port Arthur versunkene Weretschagin auf seinem Gemälde des Verbandplatzes bei Tutschenitza in meisterhafter Weise verewigt hat, dessen chirurgische Leitung vom 7. bis 11. September 1877 nach dem dritten Sturm auf Plewna in den Händen v. Bergmann's lag.

An ein einigermassen geregeltes Arbeiten war nicht mehr zu denken, ganz zu schweigen von grösseren operativen Eingriffen, auf die sich die Tag und Nacht bis zur Erschlaffung arbeitenden Aerzte nur in den seltensten Fällen einlassen konnten. Hat man doch beispielsweise im Januar 1905 auf dem Hauptverbandplatz in Datschuanche nur eine einzige Amputation ausgeführt und bei 450 Verwundeten von Instrumenten nur Scheren und Pinzetten, nicht einmal eine Arterienklemme gebraucht, Erfahrungen, die sich auf den meisten anderen Verbandplätzen wiederholten. Dadurch gestaltete sich der gesamte Dienst natürlich einfacher; man beschränkte sich auf den ersten Wundverband, revidierte die mit dem Verbandpäckchen angelegten Notverbände, legte Schienen an, versah die Verletzten mit Speise und Trank und suchte sie sobald als möglich in die rückwärtigen Hospitäler zu schaffen.

Wir kommen damit auf eine der schwierigsten Fragen in dem verflossenen Kriege, das Transportwesen zu sprechen. Bei der Mobilisation der Truppen hat man russischerseits wohl kaum die ungeheuren Schwierigkeiten geahnt, die ihnen das mandschurische Gelände überall bieten würde; man dürfte sonst wohl von vornherein auf die Mitnahme der vierrädrigen Krankenwagen verzichtet haben, die auf europäischem Boden vielleicht ihren Zweck erfüllt hätten. In ihrer äusseren Form besassen sie eine gewisse Aehnlichkeit mit den unsrigen, doch waren sie leichter gebaut. Von dem flachen Dache hingen seitlich und hinten Segeltuchvorhänge herab, mit deren Hilfe sich ein geschlossener Raum herstellen liess, der freilich den Insassen nur einen schwachen Schutz gegen die Unbilden der Witterung gewährte. In jedem solcher Wagen konnte

man 2 Verwundete auf Bahren nebeneinander liegend oder 4 bis 6 sitzend unterbringen; 2 Pferde dienten als Bespannung. Sie haben draussen in China völlig versagt, wo alle Wege, selbst die sogenannten Mandarinenstrassen, im Gebirge wie in der Ebene nicht einmal einen Vergleich mit unseren schlechtesten Feldwegen aushielten. Mit einem Wort die Wege waren miserabel und wurden schon nach geringen Regengüssen unpassierbar. Ein Befahren des übrigen Geländes mit seinen tiefgefurchten Aeckern, seinen Kauliangfeldern, seinen unzähligen Erdspalten und seinen vielen steilufrigen Flussläufen war für diese vierrädrigen Vehikel erst recht unmöglich. Nun hiess es in Eile Ersatz schaffen, wenn anders nicht der Sanitätsdienst im Bereich der vorderen Linien in die bedenklichste Lage geraten sollte. Man liess die Verwundeten auf Bahren transportieren — aus Tjurentscheng wurden beispielsweise hunderte von ihnen viele Werst weit so befördert —, doch stellte dies Verfahren riesige Ansprüche an Zahl und Kräfte der Träger (Fig. 16). Dann entschloss man sich in der Not zu einem Versuch mit dem landesüblichen Fuhrwerk, der in ganz China gebräuchlichen „Arbe", einem an das dunkelste Mittelalter erinnernden Fahrzeug. Eine längliche rechteckige mit niedriger Bretterlehne versehene Holztafel ruht auf einer hölzernen Achse, die zwei höchst plump aussehende mit grossen Nägeln beschlagene Räder verbindet. Die Speichen dieser stehen nicht wie bei uns üblich radiär zur Achse, sondern vertikal zu 2 andern den Raddurchmesser bildenden. Zwischen den mit der Achse und dem Karrenboden direkt verbundenen balkenartigen Deichseln zieht das Mittelpferd, dem weitere Pferde, mitunter bis zu 9, in Reihen zu 2 und 3, vorgespannt sind, welche gewöhnlich von dem auf einer Deichsel mit übereinandergeschlagenen Beinen balanzierenden Chinesen angetrieben werden (Fig. 17). Beim ersten Anblick wirkte das Fahrzeug komisch, aber schon nach kurzem bekam man die Ueberzeugung, dass es das einzige Fuhrwerk war, mit dem man in der Ebene und im Gebirge, im Sommer und Winter, bei Regen oder Schnee durch Dick und Dünn hindurch kommen konnte, ohne dass es dabei dank seiner stabilen Bauart verunglückte. Dieses Fahrzeug, das dem Chinesen in der Hauptsache als Lastkarren dient, hat man nun, sobald sich die Unbrauchbarkeit der vierrädrigen herausstellte, zu Tausenden zum Transport der Verwundeten von den vorderen Stellungen rückwärts nach den Hospitälern und der Bahn verwandt. Ganze Transportkolonnen von 50 und mehr Karren wurden zusammengestellt, die unter ärztlicher Leitung langsam ihrem

Fig. 15.

Russische Militärkrankenwagen altes Modell.

Fig. 16.

Russische Krankenträger mit der Armeetragbahre.

Ziele zustrebten. Welche Qualen die Verwundeten, zumal die Schwerverletzten, auf ihnen erduldeten, das kann nur ermessen, wer selbst einmal ein solches Marterinstrument benutzt hat; man wurde buchstäblich halb tot gerüttelt und geschüttelt. Das traurige Ende so vieler auf ihnen beförderter Verletzter und die ständig wachsende Abneigung der verwundeten Krieger gegen sie zwang die Armeeverwaltung weitere Transportmittel ausfindig zu machen. Von europäischen Gefährten führten die Truppen ihre zweirädrigen Gepäckkarren bei sich, die sogenannten Dwukolken; sie gehörten in grösserer Anzahl zum Tross eines jeden Regiments und waren, wie ich wiederholt sah, auf dem Marsch mit dem Gepäck der Soldaten ihren Tornistern und anderen beim Marschieren hinderlichen und unentbehrlichen Utensilien hoch beladen. Ein Teil beförderte den Proviant und die Fourage, ein anderer das für Etablierung des Regimentslazaretts erforderliche Material. Der ungefähr 1 m 10 lange ringsum mit halbmeterhohen Wänden ausgestattete Wagenkasten lastete direkt auf der Achse, die Räder hatten einen Durchmesser von etwa 1,50 m. Zur Bespannung dienten in der Regel 2 Pferde, von denen das eine zwischen den Deichseln, das andere seitlich angeschirrt war. Schutz gegen Sonne und Regen gewährte ein mit Holz- oder Stahlreifen dachartig an den Seitenwänden angebrachtes Sonnensegel. Was von diesen Karren entbehrlich war wurde jetzt ebenfalls für den Transport der Verwundeten in Gebrauch genommen, die sich zu je 2 liegend oder zu 4 sitzend in ihnen unterbringen liessen. Doch auch sie fanden keinen rechten Anklang, da sie zwei grosse Uebelstände mit den chinesischen Karren teilten: die Federung fehlte und der Wagenkasten erwies sich für den liegenden Insassen als zu kurz (Fig. 18). Letzteren Nachteil suchte man dadurch zu beseitigen, dass man die senkrechte Hinterwand zur Verlängerung des Wagenbodens zum Herunterklappen einrichtete. Doch der Hauptmangel, die Federlosigkeit, blieb bestehen, welche den Verletzten das Fahren trotz Stroh- und Deckenunterlage zur fürchterlichen Qual machte. In Ermangelung eines geeigneten Ersatzes hat diese Militärdwukolke neben der Arbe während der ersten beiden Drittel des Krieges als das Hauptbeförderungsmittel beim Abschub der Verwundeten von der Front gedient; auch in den Tagen von Liaojang und Mukden war sie als solche wenn auch in beschränktem Umfange noch in Gebrauch.

Von den verschiedensten Seiten tauchten neue Vorschläge auf und wurden andere Transportmethoden ersonnen, von denen sich

Fig. 17.

Eine chinesische Arbe.

Fig. 18.

Russische Militär-Dwukolke, rechts mit Schutzdach.

zwei verwirklicht und gut bewährt haben. Auf dem Princip der Trage fussend konstruierte man, angeblich auf den Rat eines praktisch veranlagten Mandarins, nach dem Muster der chinesischen Sänften grosse Bahren, die von Pferden oder Maultieren getragen wurden; die Soldaten nannten sie „Nusilken" (Fig. 19). Das Gerippe bildeten 2 armdicke Tragestangen von $4^1/_2$ Meter Länge; zwischen diesen war ein mit Segelleinwand überzogenes Netz von 1,80 m Länge ausgespannt, sodass ein erwachsener Mensch bequem ausgestreckt auf ihm liegen konnte. Darüber erhob sich, einer mächtigen Reifenbahre ähnlich, ein 1,20 m hohes Schutzdach mit vertikalen Seiten und Querwänden und leicht abgerundeter Kuppe; dasselbe bestand aus leinwandunterfüttertem Schirting und liess sich an den Seiten ganz hochklappen, sodass man den Verwundeten bequem hineinlegen konnte. Als Unterlage dienten ihm eine leinenbezogene Wolldecke und ein Kopfkissen. Von Wäsche erhielt er Hemd, Hose und Strümpfe, ausserdem fand sich in jeder Trage noch Reservewäsche. Das zwischen den vorderen und hinteren Tragenenden eingespannte Pferd oder Maultier trug einen kleinen Holzsattel, an dem steigbügelartig 2 grosse Eisenringe hingen, in welchen die Stangenenden balanzierten. Ein Abrutschen dieser oder ein Verschieben des Sattels verhinderte eine besondere Riemenkonstruktion, wodurch auch ein Umkippen der Bahre ausgeschlossen war (Fig. 20). Die Gewöhnung der Tragtiere an diese Art der Einspannung stiess anfangs auf Schwierigkeiten, aber schon nach wenigen Tagen gingen sie ruhig und sicher ihres Weges und legten in der Stunde bei beladener Trage 5 Werst d. h. etwas mehr als 5 Kilometer zurück. Der Preis jedes Maultiers betrug, wie ich hörte, 120 Rubel. Wie die Arben und Dwukolken, so hatte man diese Maultiertragbahren zu ganzen Transportkolonnen vereinigt. Bei der III. Armee (Exc. Batjanow) bestanden diese Kolonnen aus je 90 solcher Bahren mit 180 Tragetieren, 90 Soldaten als Führern, 2 Aerzten und 2 Krankenschwestern, die beiden letztgenannten Kategorien beritten. Jede Kolonne bildete ein in sich geschlossenes Ganze und wurde je nach Bedarf geteilt oder ungeteilt verwendet. Nach dem einstimmigen Urteil aller waren diese Tragen wie geschaffen für das mandschurische Gelände und bewährten sich ausgezeichnet, was ich aus eigener Erfahrung bestätigen kann, da ich mich auch einmal eine Strecke weit in einer solchen transportieren liess. Man fühlte keine Stösse, wurde nicht gerüttelt und nahm höchstens ein geringes Schwanken wahr, an das man sich

Fig. 19.

Pferde- bezw. Maultiertragbahre.

Fig. 20.

Transportkolonne von Maultiertragen auf dem Marsch.

aber bald gewöhnte. Leider stand die geringe Zahl der Verwundeten, die man mit ihnen transportieren konnte — auf jeder Bahre 1 höchstens 2 — in keinem Verhältnis zu der Menge von erforderlichen Bedienungsmannschaften, ein Umstand, der im Verein mit den überaus hohen Anschaffungskosten ihrer Verbreitung ein gewisses Ziel setzte.

Ein noch interessanteres Bild gewährte die zweite damals neuaufgekommene Transportmethode, halb Trage halb Wagen, die sich die Konstruktion der „Fudutunka", der chinesischen Droschke, zum Muster genommen. Wie bei ihr sah man auch an diesem neuen Fahrzeug die Räder ganz hinten angebracht, an deren Achse 2 fast 3 m lange gut federnde Deichselstangen befestigt waren (Fig. 21). Auf diesen ruhten in 40 cm Abstand 2 weitere elastische Stangen, die den Boden der eigentlichen Bahre bildeten, die, von der Radachse ab gerechnet, die ersten beiden Deichseldrittel für sich beanspruchte, während im letzten das Pferd oder der Maulesel ging. Ganz hinten d. h. noch ein Stück rückwärts von der Achse befand sich, genau so wie bei unseren Mäh- und Erntemaschinen, ein kleiner luftiger Sitz für den Kutscher, dessen Gewicht als Balance für die Bahre mit dem Darinliegenden diente. Diese Art der Konstruktion ersetzte vollkommen die Federung, sodass die die Achse treffenden Stösse ausserordentlich abgeschwächt wurden und den Verwundeten kaum belästigten. Es war erstaunlich zu sehen, mit welchem Geschick und welcher Sicherheit dieses Gefährt dank seiner leichten geradezu eleganten Bauart das schwierigste Gelände passierte. Seine Inneneinrichtung entsprach der schon vorhin bei der Maultiertrage geschilderten. Trotz ihrer sonstigen Vorzüge konnte man aber auch auf diese Fahrbahre wegen ihres geringen Fassungsvermögens bei Massenverlusten nicht rechnen. Die Kavallerie, besonders die Kosakenregimenter, schafften ihre Verwundeten auf Pferdetragen fort, die in einfachster Weise aus 2 kräftigen Stangen und einer dazwischen ausgespannten Stoffunterlage hergestellt waren (Fig. 22).

Das einzige Krankenfahrzeug, das während des Krieges einigermassen allen Anforderungen genügt hat und sich grosser Beliebtheit erfreute, ist der „finnische Karren" gewesen, wie er bei den aufgelösten finnländischen Regimentern in Gebrauch war. Ihn brachte die unter Leitung Zoege v. Manteuffel's stehende Transport- und fliegende Kolonne der Kaiserin Maria-Feodorowna, die 40 solcher bei sich führte, zuerst auf den Kriegsschauplatz. Er besass, was allen anderen fehlte, eine gute Federung, auf welcher

Fig. 21.

Eine Fahrbahre.

Fig. 22.

Pferdetragbahre bei einem Kosakenregiment.

der mit einem Segeltuchverdeck versehene Wagenkasten ruhte. Die Hinterwand konnte heruntergeklappt werden (Fig. 23). Auf dem Wagenboden standen 2 Tragen nebeneinander. Handelte es sich nur um den Transport Leichtverletzter, so liess sich statt deren ein Doppelsitz mit Lehne einfügen, auf dem 4 Mann Platz fanden, während ein fünfter vorn auf den kastenartigen Bock neben den Kutscher zu sitzen kam. Ein kupferner Kasten unter dem Wagenboden diente als Behälter für steriles Wasser, ein anderer zur Aufnahme von Material zu Reparaturen. Zum Ziehen wurde meist nur 1 Pferd verwandt. Diese Karren vermochten also 2 Schwer- oder 5 Leichtverwundete zu befördern, die ganze Kolonne demnach 80 bezw. 200 (Fig. 24).

Kein Gefährt hat sich so wie dieses bewährt und war überall selbst auf den schlechtesten Wegen zu gebrauchen. Trotz seines leichten Baus erwies es sich doch als recht dauerhaft, denn wie Zoege v. Manteuffel selbst sagte, kam bei seiner Kolonne während des ganzen Feldzuges kein Rad- oder Achsenbruch vor, womit er angesichts der üblen Wegeverhältnisse in der Mandschurei, seinem Fuhrpark ein glänzendes Zeugnis ausstellt. Infolgedessen fand der „finnische Karren" rasche Verbreitung; einige andere freiwillige Kolonnen schafften ihn an, u. a. bewilligte der Rat der Stadt Moskau 20 000 Rubel für dieselben und auch die Militärverwaltung liess solche in grösserer Menge aus dem europäischen Russland kommen. Bei der Schwierigkeit ihrer Heranschaffung erschienen sie freilich erst nach der Schlacht von Mukden in genügender Zahl bei den einzelnen Formationen. Bis dahin musste man so gut es eben ging mit den übrigen geschilderten Transportmethoden und Beförderungsmitteln auszukommen suchen, um die Verbindung zwischen den Positionen einerseits, den Hauptverbandplätzen und Feldhospitälern andererseits aufrecht zu erhalten.

Die Regimentslazarette und die mobilen Feldhospitäler wurden mit Vorliebe besonders während des Winters in den Dörfern oder in grösseren Gehöften oder beim Fehlen solcher in den überall anzutreffenden kleinen Wäldchen und Hainen etabliert. Gewöhnlich musste dabei die am nächsten gelegene Fanse, das chinesische Wohnhaus, gleichfalls Lazarettzwecken dienen, dessen Räume man in geschickter Weise zur Unterkunft der Verwundeten verwandte. Nach ihrer ganzen Bauart eignete sie sich ganz gut hierfür. Bei der I. und II. Armee bot sich mir wiederholt Gelegenheit, diese improvisierten kleinen Krankenhäuser kennen zu lernen. Die typische

Fig. 23.

Finnische Krankenwagen.

Fig. 24.

Transportkolonne finnischer Krankenwagen auf dem Marsche.

Fanse ist ein grauer einstöckiger rechteckiger Bau mit schrägem Dache, dessen Wände aus einem Gemisch von Lehm, Holzwerk und Gaolianstroh bestehen. Durch die Hausthür tritt man in einen Vorraum, von dem aus man nach rechts und links in die eigentlichen Wohnräume gelangt, die je nach der Wohlhabenheit des Eigentümers grösser oder kleiner angelegt sind. An den seitlichen Wänden und der der Thür gegenübergelegenen läuft der „Kang" entlang, jene 2 Fuss hohe, etwa 1,50 bis 2 m breite, hohle, steinerne Pritsche, die einige Kanäle in sich birgt, welche von einem im Vorraum aufgemauerten Ofen geheizt werden. Auf dieser meist mit Matten oder Decken belegten, im Winter also warmen, manchmal sogar recht heissen Steinbank verbringt der ärmere Chinese den grössten Teil seines Lebens. Er schläft auf ihr, er speist auf ihr und übt sein Handwerk auf ihr aus. Der Fansenboden besteht aus festgestampftem Lehm oder ist mit Steinplatten belegt. Mächtige vom Kang bis zum Dach reichende mit Oelpapier verklebte Fenster nehmen die ganze Südwand ein. Die Decke wird ähnlich wie in unseren Scheunen von der Unterfläche des Strohdachs gebildet, wodurch die Räume ziemlich hoch erscheinen (Fig. 26). Wurde eine solche Fanse in ein Hospital verwandelt, dann hiess es zunächst den überall fingerdick lagernden Schmutz und allerlei Gerümpel herauszubefördern. Man tapezierte die Wände mit weissem Papier, belegte den Boden mit Matten, errichtete im Winter einen kleinen Steinherd und verschloss die Papierfenster teilweise mit Brettern und Steinen. Auf den Kang kamen dann die Betten oder Tragen zu stehen. Nach einer solchen Generalreinigung machten die Fansen einen ganz wohnlichen Eindruck und eigneten sich dann recht gut zur Unterbringung Verletzter, die sich hier ganz wohl fühlten.

Die mobilen Feldhospitäler, denen die Verwundeten von den Hauptverbandplätzen aus zugingen, hatte man in der Regel 10—15 Werst hinter der Front etabliert; so befand sich zum Beispiel das zum 1. Armeekorps gehörige 35. Feldlazarett Anfang Oktober 10 Werst hinter den Positionen desselben in Saulinzse, einem Dorf 15 Werst südlich von Mukden. Zum Etat eines solchen Feldhospitals gehörten officiell 4 grosse und 24 kleine Zelte für je 2 bis 4 Mann, in denen sich insgesamt 200 Soldaten und 10 Offiziere unterbringen liessen; man bekam jedoch auch häufig Hospitäler mit einer geringeren Zahl von Zelten zu sehen, die teils durch Fansen, teils Erdhütten ersetzt waren. Der Typus dieser grossen Kran-

Fig. 25.

Während der Regenperiode.

Fig. 26.

Chinesische Fanse.

kenzelte, wie er schon im russisch-türkischen Kriege üblich gewesen, war bei allen Formationen gleich, zum Teil auch bei den freiwilligen Formationen, denen man solche Zelte überlassen hatte.

Auf drei etwa $2^1/_2$ m hohen kräftigen Stangen spannte man die doppelwandige Hülle aus Segelleinwand aus, die am First eine Bemalung mit einem grünen Muster zeigte (Fig. 27). Eine filzbeschlagene Thür bildete im Winter den Zugang zum Innern, wo entweder auf eisernen bezw. hölzernen Bettstellen oder in Ermangelung derer auf Tragbahren 30 Menschen — jederseits 15 — bequem untergebracht waren. Improvisierte Holztische und Schemel vervollständigten die Einrichtung. Ein Fenster an der einen Querwand spendet das nötige Licht; 2 Blechklappen am First sorgten für die Ventilation. In manchen Zelten fand sich ein besonders abgeteilter Raum für Operationen und Verbandwechsel, für Schwerkranke oder den wachthabenden Sanitär. Rings um die Innenwand des Zeltes verlief bei der Mehrzahl eine $1^1/_2$ bis 2 m breite bis auf den Boden hängende dicke Filzdecke, die zusammen mit der fussbreiten Luftschicht zwischen den beiden Zelthüllen zur Warmhaltung des Raums ganz wesentlich beitrug, der von einem kleinen Ziegelofen geheizt wurde. Selbst bei grösster Kälte liessen sich auf diese Weise dauernd Temperaturen von 15 bis 18° C erzielen! Hielt man im Winter alles streng verschlossen, so half man sich während der glühenden Hitze im Sommer derart, dass man die Querwände seitlich zurück und den unteren Teil der Seitenwände hochklappte, sodass ein erfrischender Luftstrom von allen Seiten Zutritt hatte (Fig. 28). Trotz der Ungunst der Witterung hielten sich diese Zelte ausgezeichnet und gewährten den Verwundeten ein sicheres Obdach. Nach einigen schweren Unwettern, Staubstürmen, Wolkenbrüchen und fürchterlichem Hagelschlag glaubte ich kein Zelt mehr aufrecht stehen zu sehen, aber sie hatten alle ohne erhebliche Schädigungen Stand gehalten; auch während der Regenperiode versagten sie nicht.

Nach anstrengendem, manchmal mit den grössten Qualen verbundenem Transport fanden die von der Front eintreffenden Schwerverwundeten in den Feldlazaretten zuerst für längere Zeit Ruhe und Erholung. Hatte sich ihr Zustand nach sorgsamer Pflege und Behandlung soweit gebessert, dass man ihnen einen weiteren Transport zumuten konnte, dann erst ging man daran, sie in die Kriegs- und Reservelazarette im Rücken der Armee zu evakuieren. Nach

Fig. 27.

Russisches Divisionshospital.

Fig. 28.

Feldhospital des russischen Adels, Lüftung des mittleren Zeltes.

den ersten weniger verlustreichen Gefechten am Jalu, bei Wafangu und Taschitschao liess sich dies Princip ohne weiteres durchführen, ebenso in den langen Pausen zwischen den später folgenden grossen Schlachten, wo es nur zu Scharmützeln zwischen den Patrouillen und zu Vorpostengefechten kam. Wesentlich anders gestaltete sich aber die Situation, als die tagelang dauernden Riesenschlachten bei Liaojan, am Schaché, bei Sandepu und Mukden geschlagen wurden, in denen Tausende und Abertausende verwundet wurden und die Armee zu ständigem Rückzug gezwungen war. Da gerieten die Hospitäler fast regelmässig mehr oder weniger dicht hinter die Front, womöglich in den Bereich der feindlichen Geschosse und wurden in den wilden Strudel der retirierenden Truppen mit hineingezogen. Jeder geregelte Betrieb und ein längerer Verbleib der Patienten ward jetzt illusorisch; zu hunderten stürmten die Verwundeten hilfesuchend auf die Hospitäler ein, die jetzt plötzlich einen ganz anderen Zweck bekamen, sie verwandelten sich in grosse Verbandplätze. Aber nicht nur sie, auch die grossen stehenden Lazarette erlitten während der Hauptschlachten ein ähnliches Schicksal, und noch steht mir die Schilderung eines Augenzeugen, des Dr. Butz, Chefarztes des Feldlazaretts der Kaiserin Alexandra Feodorowna, lebhaft in Erinnerung, die er mir von diesen Rückzugsszenen bei Mukden entwarf. Je weiter sich die Schlacht entwickelte, um so zahlreicher trafen Schwer- und Leichtverwundete in den verschiedenen Lazaretten ein; von Stunde zu Stunde gestaltete sich ihre Lage kritischer, schliesslich wichen alle Bande der Ordnung. Haufenweise kamen die Verletzten angestürzt und warfen sich, wenn sie endlich von dem Tag und Nacht arbeitenden und völlig erschöpften Lazarettpersonal einen Verband erhalten hatten, irgendwo zu Tode ermattet auf den Boden. In sonst nur für 50 Menschen bestimmten Räumen hausten 150 und noch mehr; waren keine Betten mehr frei, krochen sie darunter oder suchten sich ein Plätzchen zwischen ihnen oder lagen übereinander gestreckt, einer den Rumpf des anderen als Kopfpolster benutzend. Wer sich erholt hatte, wanderte ungekannt nach kurzer Rast nachts oder am Tage weiter, während sich schon andere um den freigewordenen Platz stritten.

Angesichts solcher mit elementarer Gewalt hereinbrechender Ereignisse und bei dem russischerseits herrschenden Grundsatz, um keinen Preis Verwundete in Feindeshand geraten zu lassen, gab es für alle Sanitätsformationen hinter der Front nur eine einzige Parole,

Fig. 29.

Evangelisches Feldhospital mit Heizungsanlage.

Fig. 30.

Grossherzoglich hessisches Feldhospital.

nämlich schleunigste ununterbrochene Evakuierung aller Verletzten, ein Princip, das bis zum Ende des Krieges mit grösster Energie durchgeführt worden ist. Nur ein einziger Weg existierte dafür, der eingeleisige Bahnstrang nach Charbin, welcher der russischen Armee während des ganzen Krieges als Aktionsbasis gedient hat und dienen musste, da anders keine Möglichkeit bestand, sie schlagfertig zu erhalten. Auf diesem einen immerwährend vom Feinde bedrohten Geleise musste sich nun der gesamte gewaltige Abschub von Tausenden Verwundeter und Kranker abwickeln, eigentlich nur nebenbei, denn ungezählte Züge mit frischen Truppen, mit Geschützen, Karren und Pferden, mit Vieh und Materialien kurz mit all den unabweisbaren Bedürfnissen zum Unterhalt von einer halben Million Menschen rollten unaufhörlich hin und her.

Gleich nach Ausbruch des Krieges hatte die Militärverwaltung einige Sanitätszüge in Dienst gestellt, die sich aus 16 Waggons zusammensetzten. 6 waren für die Verwundeten und Kranken reserviert, die übrigen bildeten ein bewegliches Hospital mit allen modernen Einrichtungen, jeder Zug vermochte durchschnittlich 200 bis 250 Menschen zu befördern. Weitere Züge stifteten zunächst die Kaiserinwitwe Maria, der russische Adel und das Rote Kreuz; komfortabler als die Militärsanitätszüge ausgestattet besassen sie ein geringeres Fassungsvermögen. Trotzdem würden sie zusammen ausgereicht haben, wenn man nicht mit einer so gewaltigen, binnen wenigen Tagen rapide wachsenden Zahl von Verwundeten und einer ständigen Rückwärtskoncentrierung der Truppen hätte rechnen müssen, was damals niemand voraussah. Nur so konnte es sich ereignen, dass nach der ersten grösseren Schlacht bei Liaojan, die binnen 3 Tagen mehr als 14000 Verwundete brachte, jede Möglichkeit fehlte, ihren Abtransport mit der Bahn auch nur zum kleinsten Teil zu bewältigen. Trotz schleuniger Vermehrung der Züge sah man sich bald danach am Schaché und später bei Mukden in ähnlicher verzweifelter Lage. Neue Sanitätszüge liessen sich natürlich in der kurzen Zeit auf der überlasteten sibirischen Bahn nicht herbeischaffen, deshalb verfiel man auf den Gedanken, einen Teil der verfügbaren Güterwagen die sogenannten Tjepluschka's, d. i. warmes Stübchen, zur Unterbringung Verwundeter einzurichten und sie den schon vorhandenen Sanitätszügen anzuhängen. Dass das Los ihrer Insassen in der ersten Zeit wenigstens nicht beneidenswert gewesen war, leuchtet ohne weiteres ein; nur auf Matten oder Decken gebettet mussten sie tagelang ihrem

Schicksal überlassen bleiben, bis sie endlich in Charbin Erlösung fanden. Man beobachtete Züge mit 750 Verwundeten, die nur 2 Aerzte und 1 Schwester begleiteten; nach der Schlacht am Schaché sollen bei einer ganzen Anzahl in kalten Tjepluschkas Transportierter wegen Erfrierung der Extremitäten Amputationen erforderlich gewesen sein. Ein ander Mal blieben die Züge tagelang auf dem Charbiner Bahnhof stehen, ehe sie ausgeladen wurden und man soll Güterwagen, die kurz zuvor dem Pferdetransport gedient, ohne sonderliche Säuberung gleich wieder für Verletzte und Kranke benutzt haben. Auch eine Sortierung nach infektiösen und nichtinfektiösen Fällen soll stellenweise nicht durchgeführt worden

Fig. 31.

Krankenträger erwarten die Ankunft eines Sanitätszuges.

sein. Viele dieser Berichte mögen nicht übertrieben sein und den Fernstehenden mit gerechter Entrüstung erfüllt haben; doch man wird milder darüber denken und manches verzeihen, wenn man sich die Schreckensszenen vergegenwärtigt, wie sie sich während der grossen Schlachten, beispielsweise bei Liaojan, auf den Bahnhöfen und Rasiesten (Haltestellen) abgespielt haben. Am 31. August hatte sich der Kampf den zahlreichen bei dem Bahnhof etablierten Lazaretten des Roten Kreuzes und anderer freiwilliger Detachements stellenweise bis auf 4 Werst genähert; Tag und Nacht scholl das Geknatter des Gewehrfeuers und das Donnern der Geschütze herüber. Fortwährend kamen Transporte Verwundeter an, sodass bald alle Verbandsplätze überfüllt waren und die Verletzten teilweise schon

draussen zwischen den Zelten lagen. Ununterbrochen wechselte deren Empfang mit ihrer Evakuierung durch die Sanitätszüge. So ging es unaufhörlich in der Nacht vom 31. August zum 1. September und an diesem Tage selbst, während das Brüllen des Geschützdonners näher und näher rückte. Plötzlich am Nachmittag kam für die Hospitäler der Befehl zu schleunigem Rückzug; diente doch schon der Bahnhof dem Feinde als Zielpunkt, über den zahlreiche Schrapnells niederprasselten. Noch galt es ungezählte Schwerverwundete in Sicherheit zu bringen, die von Reservetruppen des Generals Maximowitsch nach der $^1/_4$ Werst zurückgelegenen Weiche geschafft und dort in Warenwaggons verladen wurden. Die Dunkelheit brach schon herein; alles strömte nach der Haltestelle. Jetzt begannen die Japaner mit ihren Belagerungsgeschützen zu schiessen; rechts und links vom Bahndamm sausten die Geschosse hernieder, von denen eins einem unglücklichen Verwundeten den Fuss abriss! Alle Feuer waren gelöscht und eine undurchdringliche Finsternis herrschte; noch lagen hunderte von Schussverletzten am Bahnstrange in den Zelten und unter freiem Himmel die Sanitätszüge erwartend und gepeinigt von der Angst zurückgelassen zu werden. Doch bis zum Morgen des 2. war es geglückt, alle in den Zügen unterzubringen. Dass angesichts solcher Schreckensszenen der Bahntransport der Verwundeten sich nicht immer glatt und fehlerfrei abwickeln konnte, dürfte wohl ohne weiteres verständlich sein.

Wie man ständig bestrebt war, die Transportmittel von der Front bis zur Bahn zu verbessern, so ging man auch mit Eifer daran, die Sanitätszüge, was Zahl und Einrichtung anbelangte, so zu gestalten, dass sie bei einer nochmaligen Massenschlacht voraussichtlich allen Anforderungen genügen mussten. So verkehrten nach der Schlacht bei Mukden zwischen Sipingai, der südlichsten damals noch in russischen Händen befindlichen Bahnstation und Charbin, der grossen Kriegs- und Reservelazarettcentrale, ferner zwischen Charbin und Wladiwostok einerseits und Charbin Moskau in westlicher Richtung allein 10 Sanitätszüge der Kaiserlichen Familie, an die 25 vom Roten Kreuz, vom Adel und den Semstwos, über 50 Sibirische Militärsanitätszüge und noch eine Reihe von Hilfslazarettzügen. Bei der Station Godsiadan, dem Sitze des russischen Hauptquartiers, habe ich eine ganze Anzahl dieser Züge einer genauen Besichtigung unterziehen können; insbesondere lernte ich dabei die drei Haupttypen näher kennen, den kaiserlichen Train,

den eigentlichen Militärsanitätszug und den Hilfslazarettzug. Durchschnittlich passierten täglich 4 bis 6 Züge die Station in beiden Richtungen; die Fahrgeschwindigkeit betrug 20 bis 25 Kilometer in der Stunde. Jeder Zug stand unter dem Kommando eines Offiziers, gewöhnlich eines Hauptmanns oder Oberstleutnants.

Die kaiserlichen Züge kannte man schon von weitem an ihrer Farbe; sie besassen einen blendend weissen Anstrich, der den aus 12 bis 15 Pulmannwagen bestehenden Zügen ein schmuckes, sauberes Aussehen verlieh. Auch der Innenanstrich war weiss gehalten. Die vortrefflichste und komfortabelste Einrichtung hatte wohl der Zug der Kaiserin Alexandra Feodorowna, der sich aus 14 Wagen zusammensetzte und in erster Linie der Beförderung von Schwerverletzten diente. Der 1. Wagen enthielt eine elektrische Anlage, der 2. ein Kleider- und Wäschedepot, im 3. befand sich die Abteilung für Leichtverwundete, im 4. die Küche, im 5. war das Dienstpersonal, im 6. die Kirche, im 7. das Verwaltungspersonal untergebracht, der 8. diente für den Operationssaal, im 9. lagen die verwundeten Offiziere, im 10. bis 13. die Mannschaften, der letzte enthielt einen grossen Vorratsraum. Der ganze Zug hatte elektrische Beleuchtung und war mit 2 Desinfektionskammern ausgerüstet. Ausserdem waren noch vorhanden ein Badezimmer, sowie Apparate zur Herstellung von künstlichem Eis und solche zur Erzeugung von sterilem und destilliertem Wasser. Eine reichhaltige Bibliothek sorgte für die notwendige geistige Zerstreuung. Zum Sanitätspersonal gehörten 6 Aerzte, 9 Schwestern, 29 Sanitäre, 4 Köche und 15 Dienstpersonen. Weniger luxuriös, doch immerhin noch recht komfortabel und allen neuzeitlichen Anforderungen entsprechend ausgestattet waren die „Ostsibirischen Militärsanitätszüge", die den eigentlichen und weitverbreitetsten Typ aller Sanitätszüge repräsentierten. Sie wurden von 2 schweren amerikanischen Maschinen gezogen, hinter denen zunächst 6 Wagen für die Küche, die Aerzte und den Kommandanten, 6 bis 8 Schwestern, 40 Sanitäre, weiter solche für die Vorräte und Operationszwecke angekuppelt waren; hieran schlossen sich 10 Waggons für Schwer- und Leichtverwundete, am Schluss hing gewöhnlich noch ein zweiter Vorratswagen oder ein Wagen für Eis. Bis auf den Vorrats- und Eiswagen handelte es sich bei allen Waggons um die bekannten Durchgangswagen, die in Russland wegen der breiteren Spurweite wesentlich geräumiger sind als die unsrigen, ein Moment, der für die Krankenunterbringung von nicht zu unterschätzender Bedeutung gewesen

ist. Ganz genau wurde die Zahl und Art dieser Waggons nicht innegehalten, sie richtete sich nach dem jeweiligen Bedürfnis; war dies gross, so hing man noch 5 bis 10 von den gleich bei den Hilfslazarettzügen noch näher zu schildernden Tjepluschkas an. Im Küchenwagen dienten meist 4 mächtige am Boden angeschraubte Kupferkessel zur Bereitung der Speisen für die gesamte Besatzung. Einigemale, besonders in den Hilfslazarettzügen, sah ich auch die fahrbaren Armeeküchenwagen im Gebrauch. Hier bereitete man den schmackhaften „Schtschi", die Kohlsuppe, in die einige Fleischstücke hineinkamen, ferner die allgemein beliebte Buchweizengrütze; für die Schwerkranken gab es Geflügel, das lebend in einem Käfig aussen an der Rückwand des Küchenwagens mitgeführt wurde. Eine Hauptrolle spielte der Thee, zu dessen Herstellung Tag und Nacht ein mächtiger Samovar in Thätigkeit war; man gab ihn kesselweise morgens, mittags und abends an die einzelnen Waggons ab. Aerzte- und Schwesternwagen boten nichts Aussergewöhnliches; der Kommandant verfügte in ersterem meist über ein kleines Bureau. Das Innere des Vorratswagens glich dem wohlassortierten Lager eines Leinengeschäfts. Auf grossen Holzregalen sah man hier enorme Vorräte von Wäsche und Krankenkleidern aufgestapelt, die von der diensthabenden Schwester an den einzelnen Etappenstationen für die neu aufgenommenen Verwundeten herausgegeben wurden, während man deren Uniformstücke in Zeltlappen verpackt in einem besonderen Abteil aufhob. In dem zum Operations- und Verbandraum umgewandelten D-wagen waren Quer- und Seitenwände herausgenommen und die letzteren durch verschiebbare Glastüren ersetzt, sodass man Patienten auf Tragen bequem hereinschaffen und den Seitengang event. noch mitbenutzen konnte. An den weisslackierten Wänden standen und hingen Operationsgeräte; ein eiserner oder hölzerner Operationstisch vervollständigte die Ausstattung des Zimmers, dessen Boden einen Zinkbelag hatte (Fig. 33). Ein Nebenkabinett enthielt Bad- und Sterilisationsapparate. Auch in den Wagen für Schwerverwundete hatte man, ähnlich wie in den kaiserlichen Zügen, alle Abteile beseitigt, um so einen einzigen grossen 13 Meter langen, 3 Meter breiten Raum für Aufstellung der Tragbahren zu gewinnen, die jederseits zu 8 und zu zweien über einander nach dem System von Krüger an der Wand angebracht waren (Fig. 34). Zwei etwa 1,80 m lange mit 1,60 m Abstand vertikal an die Wand angeschraubte Balken trugen je 2 mit einer grossen Wagenfeder versehene kurze Querbalken, auf denen die Tragenenden ruhten, die

Fig. 32.

Ostsibirischer Militär-Sanitätszug, vorn 2 Sanitäre mit einem Verwundeten.

Fig. 33.

Operationsraum im Zug der Grossfürstin Maria Pawlowna.

aber sauberen Eindruck, und die Patienten schienen, im Sommer wenigstens, mit dieser Art ihrer Unterbringung ganz zufrieden zu sein. Sie geschah übrigens nicht wahllos; schon auf den einzelnen Bahnetappen, wo die Kranken zusammenströmten, nahm man eine genaue Sortierung nach Verwundungen, infektiösen und nicht infektiösen Krankheiten vor, was zum Beispiel in Godsiadan durch 2 besonders hierzu kommandierte Aerzte besorgt wurde.

Schliesslich verdient noch der (Fig. 36) vom russischen Adel gestiftete „Operationszug" Erwähnung, der beim Hauptquartier stationiert jeden Moment dahin, wo nahe der Bahn chirurgische Hilfe in grösserem Umfang not that, dirigiert werden konnte. Den Hauptbestandteil dieses nur aus 7 Waggons bestehenden Trains bildete der mit einer Reihe von Nebenräumen versehene grosse Operationswagen. Dieser unterschied sich von allen andern dadurch, dass er ein schräg abfallendes Dach mit Oberlicht hatte, was den mit allen neuzeitlichen Errungenschaften ausgestatteten Operationssaal ganz besonders geeignet machte zu allen möglichen Eingriffen, für die sich bald vorn bei den Positionen, bald weiter zurück immerfort Gelegenheit bot.

Wurden die kaiserlichen Züge hinsichtlich ihrer Ausstattung von den anderen in keiner Weise übertroffen, so fehlte ihnen doch anfänglich eine wichtige Eigenschaft, die selbst der grösste Komfort nicht ersetzte: ein genügendes Fassungsvermögen. Sie vermochten höchstens 200 bis 230 Verwundete wegzuschaffen, eine Zahl, die in keinem Verhältnis zu den Verlusten nach den grossen Schlachten stand. Besser schon war es in dieser Hinsicht um die Militärsanitätszüge bestellt, in denen sich 250 bis 300 und für den Fall, dass ihnen Güterwagen angehängt wurden, 300 bis 400 Menschen unterbringen liessen. Die grösste Zahl transportierten zweifelsohne die Hilfslazarettzüge in ihren einfachen Tjepluschkas, mit denen im Notfalle an die 700 Verwundete weggeschafft werden konnten, ein Umstand, der manche von den ihnen anhaftenden Mängeln aufwog.

Wie alles, was mit dem Transport im Zusammenhang stand, in grösstem Umfang der freiwilligen Hilfe überlassen blieb und wie sich beispielsweise das Aerzte- und Pflegepersonal aller Sanitätszüge fast durchweg aus dieser rekrutierte, so lag auch das Lazarett- und Verpflegungswesen auf den einzelnen Bahnetappenstationen hauptsächlich in deren Hand. Meist fanden die einzelnen Formationen hier schon zwei Arten von Baulichkeiten vor, die sie benutzen oder um die sie sich herumgruppieren konn-

Fig. 36.

Operationszug des russischen Adels, in der Mitte Operationswagen, Oberlicht mit Sonnensegel verhängt, rechts Tjepluschkas mit Schwerverwundeten.

Fig. 37.

Teil des Lazaretts für die Eisenbahnangestellten in Gunschulin, worin sich das finnländische Hospital etablierte.

ten, die Häuschen für das Bahnpersonal und die Kasernen der berittenen Grenzwache, welche vor Kriegesausbruch die Aufgabe hatte, die ostchinesische Bahn zwischen Port Arthur und Charbin zu bewachen und einen Schutz gegen die Mongoleigrenze hin zu bilden. In Gunschulin, auf dem halben Wege zwischen Mukden und Charbin, bot sogar ein vor dem Kriege eigens zu Hospitalzwecken für die Bahnangestellten aufgeführter, noch nicht benutzter grosser Steinbau eine willkommene Unterkunft für drei Feldlazarette: für das der Kaiserin Witwe Maria, für das evangelische Feldlazarett und für das finnländische Hospital (Fig. 37). Als Muster einer solchen Bahnetappe lernte ich, ausser denen bei Sipingai, bei dem „Rasiesd" 84 und Gunschulin die bei Godsiadan genauer kennen, deren Schilderung ein klares Bild von dem Typus einer solchen Anlage geben dürfte (Fig. 38). Auf einem kleinen Hügel nahe bei der Station erhob sich der langgestreckte einstöckige Steinbau der „Grenzer-Kaserne" mit den dahinter gelegenen fast ebenso grossen Stallgebäude, die 150 Mann und ebensoviel Pferden Unterkunft gewährten. Hier hatten nach dem Rückzug von Mukden das Feldlazarett der Kaiserin Alexandra, das Stawropollazarett und das Feldhospital des russischen Adels ihr Domizil aufgeschlagen, nachdem sie während der Schlacht infolge Mangels an dem nötigen Fuhrpark fast ihre ganze Hospitaleinrichtung eingebüsst hatten. Sie war ihnen jedoch inzwischen teilweise aus verschiedenen Beständen der freiwilligen Hilfe wieder ersetzt worden; zum Teil suchte man sich mit Improvisationen der verschiedensten Art zu helfen, weshalb die 3 Hospitäler eine wahre Fundgrube für das Studium der verschiedenen Zelt-, Betten- und Tragensysteme wie der Improvisationstechnik bildeten.

AUG 28 1907

Im grossen fast $^2/_3$ des gesamten Kasernenbaus einnehmenden Mannschaftsschlafsaal war das erstgenannte Hospital etabliert, das hier in 6 langen Reihen über 100 hölzerne zusammenklappbare Betttragen für die Verwundeten aufgestellt hatte; der durch eine breite Flügeltür getrennte kleinere Unteroffizierwohnraum diente als Operations- und Verbandsaal. Grosse Fenster und ein breiter First sorgten für Licht und Luft (Fig. 39). In kleinen Zelten und in Jurten an der Aussenseite des Hauses wohnte das Aerzte- und Pflegepersonal, das bei Mukden schwere Tage durchmachte.

Eine kurze Schilderung dieser kritischen Zeit dürfte sich der Wiedergabe lohnen, da sie eine in der Neuzeit häufig aufgeworfene Frage, die Uebernahme des schwerverletzten transportunfähigen

Fig. 38.

Grenzerkaserne in Godsiadan als Lazarett eingerichtet.

Fig. 39.

Inneres einer in ein Hospital verwandelten Grenzerkaserne.

Gegners durch den vorrückenden Sieger berührt. Nach aufopferndster Thätigkeit während des immer näher gegen Mukden rückenden Kampfes erhielt das Lazarettpersonal den Befehl, mit den letzten aus der Stadt nach Norden abgehenden Zügen alle Verwundeten zu evakuieren. Doch Dr. Butz, der Chefarzt, konnte sich, wie er mir erzählte, hierzu nicht entschliessen, da dies für seine Schwerverwundeten gleichbedeutend mit sicherem Tod gewesen wäre. Er blieb mit ihnen zurück, welchem Beispiel der grössere Teil seiner Mitarbeiter folgte. Während alle benachbarten Gebäude brannten, mussten sie sich nach dem Abzug der russischen Truppen mit dem Gewehr in der Hand die chinesischen Marodeure vom Leibe halten, bis endlich die Mukden besetzenden Japaner als Retter in der Not erschienen. Noch $2^1/_2$ Wochen arbeitete Butz unter deren Aufsicht weiter und erst als sich alle seine Patienten in der Rekonvaleszenz befanden, kehrte er mit japanischer Erlaubnis zu seiner Armee zurück, um die Leitung seines inzwischen nach Godsiadan verlegten Hospitals wieder zu übernehmen.

Das diesem eng benachbarte Stawropol- und das Adelslazarett hatten ihren Verwundeten und Kranken in Zelten verschiedenster Herkunft ein Unterkommen verschafft. Neben dem russischen Armeezelt konnte man solche deutschen und österreichischen Ursprungs sehen; selbst französische waren vertreten, kenntlich an ihren gitterartigen Fenstern aus ganz dünnem Stoff. 20 bis 30 Lagerstätten gab es in jedem, teils aus leichten Eisenbetten, teils aus Tragbahren bestehend, die von gewöhnlichem Holz oder Bandeisen, ferner von Bambus in Verbindung mit Aluminium oder von Velocipedstahlrohr gefertigt waren, die letzteren regenschirmartig zusammenklappbar. Und wie man selbst grössere allen möglichen Zwecken dienende Hütten in geschicktester Weise aus Weidengeflecht improvisierte (Fig. 40), so hatte man hier mit dem gleichen Material heu- und strohgepolsterte Lager, jedes für 50 und mehr Mann, hergerichtet. Das Personal lebte in „Jurten", jenen halbkugeligen, leicht transportablen Filzzelten der nomadisierenden Mongolen, die sich bei jedem Wetter gleich gut bewährten (Fig. 41). Entsprechend ihrem Charakter als Etappe herrschte in allen drei über 500 Menschen beherbergenden Hospitälern ein reger Durchgangsverkehr. Fortgesetzt trafen per Bahn, per Achse oder Maultiertransport Verletzte und Kranke aller 3 Armeen ein; die schweren behielt man, die leichten schaffte man mit den nächsten Zügen gleich nordwärts weiter. Infolgedessen gewährte der Bahnhof mit

Fig. 40.

Hütte aus Weidengeflecht für Operationszwecke.

Fig. 41.

Mongolische Jurten, worin die Aerzte und das Pflegepersonal wohnten.

seiner Umgebung ein buntes bewegtes und interessantes Bild. Ausser dem ebenfalls nur Evakuationszwecken dienenden 77. Militärhospital entfaltete hier in Zelten und Mattenbauten eine der an allen grösseren Etappen errichteten Verpflegungsstationen vom Roten Kreuz ihre segensreiche, sich von allen Seiten lebhaften Zuspruchs erfreuende Wirksamkeit. Sowohl die ankommenden und abreisenden, wie die auf der Durchfahrt begriffenen hier längeren Aufenthalt nehmenden Transporte wurden mit Speise und Trank versehen. In welchem Umfang dies geschah, sollen einige Zahlen erläutern. Auf den 8 grösseren Stationen der 540 Kilometer langen Strecke zwischen Mukden und Charbin verabreichten die dort stationierten Verpflegungsposten im Oktober 1904 nicht weniger als 198 180 Portionen warmen Essens, 3432 Kilo Brot und 73 780 Eier! Eine enorme Leistung, wenn man bedenkt, wie schwierig es damals gerade um die Heranschaffung von Lebensmitteln stand!

Von den Positionen bei Sipingai brauchte ein Sanitätszug bei der damals unerlässlichen geringen Fahrgeschwindigkeit mindestens 3 Tage und Nächte, bis er endlich Charbin, den wichtigsten russischen Knotenpunkt auf dem Kriegsschauplatz, erreicht hatte. Vor Kriegesausbruch eine kleine im Aufblühen begriffene Stadt, nahm sie während des Feldzuges einen ganz gewaltigen Aufschwung; ihre Bedeutung wuchs von Tag zu Tag, sodass man sich schon mit dem Gedanken trug, eine Festung aus ihr zu schaffen. Sie bildete die Centrale, welche sämtliche Züge, ob sie von Westen, Osten oder Süden eintrafen, unbedingt passieren mussten. Wie sie, vom rein militärischen Standpunkt aus betrachtet, im Hinblick auf ihre unermesslichen Vorräte an Nahrungsmitteln und Kriegsmaterial eine Hauptstütze für die kämpfende Armee bildete, so musste sie auch ganz besonders in sanitätstaktischer Beziehung als eine sichere unentbehrliche Operationsbasis angesehen werden. Während hier noch im Juli 1904 nicht mehr als 500 Krankenbetten verfügbar waren gab es im August schon 13 Hospitäler mit 5200 Betten, deren Zahl sich von Monat zu Monat weiter vermehrte. Am Ende des Krieges im Mai 1906 standen 60 Hospitäler mit 32 000 Betten bereit, von denen 25 dem Roten Kreuz, die übrigen 35 der Militärverwaltung angehörten. Sie lagen in der ganzen Stadt verteilt, die meisten in der mit modernen Bauten erfüllten Neu- und Altstadt, während sich in der Pristan, der dicht am Ufer des viel befahrenen Sungari liegenden Hafenstadt, der eigentliche Handel und Wandel abspielte. Am östlichen Ausgang Charbins bildeten die in den früheren

Kasernen eines Armeekorps etablierten Militärlazarette eine Hospitalstadt für sich. Weiterhin dienten die grösseren öffentlichen und privaten Steinbauten als Hospitäler; so hatte beispielsweise das libauische in einem zur Krankenunterbringung ausserordentlich geeigneten Hotel (Fig. 43), das deutsche in dem geräumigen Neubau einer Handelsschule Platz gefunden. Breite Treppen, grosse luftige Säle, viele Nebenräume erleichterten den hier allerseits als muster-

Fig. 42.

Truppenküchenwagen.

giltig anerkannten Hospitalbetrieb erheblich (Fig. 44). Fast ebenso gut bewährten sich einstöckige aus unbehauenen Stämmen gezimmerte Blockhäuser, die bekanntlich in dem waldreichen Ostsibirien ausserordentlich verbreitet sind. Um bei Massenverlusten genügend gerüstet zu sein, hatte man grosse, den Erdhütten der Truppen ähnelnde, dachförmige Bauten errichtet. Ihre gemauerte schmale Vorder- und Hinterwand besass Dreieckform; die wie beim Zelt schräg abfallenden Seitenwände bestanden aus einem Bretter-

belag, auf dem eine dicke Erdschicht ruhte, die man bei der Fundamentierung des 1 m tief in den Boden eingegrabenen Hüttenbaus ausgeschachtet hatte. Im Winter boten sie, selbst bei strengster Kälte, einen vortrefflichen Schutz, während sie in den glühend heissen Sommermonaten angenehme Kühlung gewährten (Fig. 45). Von zusammenlegbaren transportablen Baracken existierten u. a. einige im deutschen Lazarett, welches das Döcker'sche Modell mit herausbrachte. Sie waren auf dem ganzen Kriegsschauplatz nur in wenigen Exemplaren vertreten; so führte das livländische unter Leitung von Dr. v. Oettingen stehende Hospital noch solche, und der „Estländische Sanitätstrain". Letzterer verfügte über ein russisches in Reval gefertigtes Modell, das sich von dem Döcker'schen dadurch unterschied, dass seine Wände nicht aus Pappe, sondern aus doppelten sehr leichten und haltbaren Fournierplatten bestanden.

Um den nach grösseren Gefechten gewaltig anschwellenden Zufluss von Verwundeten und Kranken gleich bei der Ankunft in Charbin in die richtigen Bahnen zu lenken und eine gleichmässige Verteilung an die einzelnen Hospitäler zu erzielen, waren auf Veranlassung des Generals Nadarow, des energischen zielbewussten Kommandierenden der Truppen im Rücken der Armee, dicht bei den Haltestellen der Sanitätszüge 3 Sortierungsstationen eingerichtet worden. Hier wurden alle Ankömmlinge mit Erfrischungen versehen; dann folgte eine Ausscheidung der gleich weiter rückwärts zu evakuierenden Leichtverwundeten und eine Absonderung der infektiösen Kranken, während die schweren Fälle für den Transport in die Stadt vorbereitet wurden. In ähnlicher Weise erledigten diese Sortierungsstationen auch die Evakuation der Rekonvaleszenten aus den Spitälern zur Bahn. Jedes von ihnen meldete die Zahl seiner freien Betten, worauf die Verteilung erfolgte; zur Vermeidung von Epidemien schaffte man die Patienten eines Zuges wennmöglich alle in dasselbe Lazarett oder in nur einige wenige. Neben den schon eingehend geschilderten Wagen, Karren und Tragen bediente man sich hierzu mit bestem Erfolge einer Feldbahn, die nach den grossen Hospitalanlagen in Alt-Charbin und im äussersten Osten der Stadt führte. Die auffallende Häufung von Geisteskrankheiten unter Offizieren und Mannschaften — besonders zahlreich kamen akute Psychosen vor — brachte es mit sich, dass man sogar eine besondere psychiatrische Klinik einrichtete; weitere Anstalten entstanden in Tschita und Irkutsk.

So war die Armeeverwaltung in anerkennenswerter Weise be-

Fig. 43.

Libauisches Hospital in Charbin.

Fig. 44.

Deutsches Lazarett in Charbin mit Döcker'scher Baracke.

müht, die Stadt zu einer mächtigen Centrale von Kriegs- und Reservelazaretten zu machen, um für alle Eventualitäten gerüstet zu sein. Der Erfolg dieser Bestrebungen blieb nicht aus; lieferte schon die Schlacht von Liaojan einen grossen Zuwachs von Verwundeten und Kranken, so stieg deren Zahl nach den Kämpfen am Schaché auf nahe an 20 000, die Nadarow alle in der Stadt unterbrachte. Nach den Schlachttagen von Mukden hiess es 56 000 Verwundete und 5000 Kranke zurückschaffen. Insgesamt gelangten in der Zeit vom 4. Juni 1904 bis zum 4. Juni 1905 nach Charbin 8306 verwundete und kranke Offiziere und 233 294 Gemeine, darunter 121 394 Kranke. Dass bei solchem Massenandrang die Arbeit der Sortierungsstationen zeitweise stockte und dass die Entleerung der Züge manchmal recht langsam vor sich ging, erscheint angesichts einer solchen vis major entschuldbar.

Unausgesetzt waren die Evakuationskommissionen bei der Arbeit, um die Rekonvaleszenten und Leichtverwundeten auf die zahlreichen, fast ausschliesslich vom Roten Kreuz etablierten Reservelazarette nordöstlich und westlich vom Kriegsschauplatz zu verteilen, sowie die Dienstunbrauchbaren nach der Heimat abzuschieben. Einem Befehl Kuropatkin's gemäss sollte die Irkutsker Evakuationskommission von den nach Charbin gebrachten Kranken mindestens 2000 Mann jeden Monat übernehmen; ausserdem hatte der Generalstab die Anordnung getroffen, dass auf dem Moskauer Sammelpunkt jede Woche 2 Sanitätszüge mit Evakuierten eintrafen. Auf dem Sungari und Amur vermittelten 17 schwimmende Lazarette mit 12 000 Betten auf Barken, die von Heckraddampfern geschleppt wurden, die Evakuation zwischen Charbin, Chabarowsk und Blagoweschtschensk (Fig. 46). Weitere Lazarette befanden sich auf dem Wege nach Wladiwostok in Eho und Nikolsk-Ussurisk, ferner westlich in Zizikar, Tschalantun, Chailar, Tschita und Irkutsk, wo insgesamt 30,000 Kranke unterkommen konnten. Aus einer Reihe von Berichten lässt sich ihre erspriessliche Thätigkeit erkennen; allein in das Amurgebiet gelangten 80 693 leichtverwundete Untermilitärs und 1815 Offiziere, von denen viele wieder in die Front zurückgekehrt sind!

Wie man Port Arthur zu einer Seefestung ersten Ranges gemacht, so suchte man auch Wladiwostok zu einer solchen zu gestalten. Als während der zweiten Hälfte des Kriegs die Möglichkeit eines japanischen Angriffs und einer längeren Blockade immer näher rückte, traf man zu ihrer Verteidigung ganz ausserordentliche Vorkehrungen. Ein undurchdringlicher Festungsgürtel schützte die

Stadt landeinwärts gegen Norden und Osten, eine Kette von Forts auf der Halbinsel Murawjew-Amurski deckte sie gegen Westen und im Süden versperrte die mit Forts gespickte Insel Russki den Zugang vom Meere her. Die Zahl der Feld- und Festungstruppen in und um Wladiwostok erfuhr eine ständige bedeutende Vermehrung, sodass schliesslich hier an Feldtruppen mehr als 60 000 Kombattanten, an Festungstruppen ungefähr 15 000 Mann vereinigt werden konnten. Die sanitären Vorbereitungen waren dementsprechend. Auf den Batterien und Forts standen bombensichere Gewölbe bereit, die Tragbahren und alles zur ersten Hilfe Nötige in hinreichender Menge enthielten. In allen Teilen der Festung fanden sich ferner zahlreiche Lazarette, wohin die Kämpfer von den Positionen leicht

Fig. 45.

Baracke in Verbindung mit Erdhütte.

gebracht werden konnten, meist einstöckige pavillonähnliche Bauten aus Stein, Fachwerk oder Holz. Manche sah man ganz frei am Meeresufer, andere versteckt an den kleinen Buchten der den Hafen nach Süden abschliessenden bewaldeten hügeligen Landzunge liegen. Alle zusammen boten sie Platz für etwa 5000 Verwundete. Zum Glück hat man ihn nie beanspruchen müssen, denn ein feindlicher Angriff blieb überraschender Weise aus; nur einige wenige Hospitäler waren während des Krieges in Thätigkeit und diese litten alle an Patientenmangel. Gab es doch Anfang September, als Admiral Jessen draussen auf hoher See mit den Japanern wegen des Waffenstillstandes unterhandelte, in der Festung im Ganzen nur 80 kranke Soldaten!

War schon in Ostsibirien bis zum Baikalsee für Unterkunft

und Verpflegung der evakuierten Krieger genügend gesorgt, so sollte sich ihr Los dank dem edlen Wettstreit der russischen Bevölkerung im Westen des Reiches noch viel besser gestalten. Die meisten städtischen und ländlichen Gemeinden, zahlreiche Semstwovertretungen und Wohlfahrtsinstitutionen stellten ihre Hospitäler, ihre Heimstätten und Sanatorien der Militärverwaltung für die zurückkehrenden Kämpfer zur Verfügung; ungezählte Bürger erklärten sich bereit, dieselben in Privatpflege zu nehmen. Sämtliche Universitätskliniken dienten vorübergehend als Kriegslazarette. Viele Kurorte, Bäder und klimatische Stationen gewährten in ausgedehntem Masse Freiplätze. Moskau gründete eine Heilstätte für verwundete Krieger am Ufer des Schwarzen Meeres, Riga eine solche in Kemmern. Im Kaukasus öffneten ausser den Palästen verschiedener Aristokraten die Mineralbäder von Slaviansk, Staraja, Russa und Druskeniki, ferner die Kumysheilanstalt zu Chenowo ihre Pforten. Ein grosser Teil der Heimgekehrten fand schliesslich Unterkunft und Pflege in den auf Geheiss des heiligen Synods bereitgehaltenen Klöstern, Asylen und Einsiedeleien, wo sie wie an allen anderen Orten bis zu völliger Wiedergenesung verbleiben konnten. —

Nachdem sich das Schicksal des verwundeten und kranken Kriegers von der Front bis zur Heimat in grossen Zügen vor uns entrollt, möge schliesslich ein kurzer vergleichender Rückblick die von dem Feldsanitätswesen beider Armeen zu Tage geförderten Leistungen ein wenig näher beleuchten. Es kann kein Zweifel darüber walten, dass diese bei dem von vornherein schlagfertigen japanischen Heer geradezu mustergiltig gewesen sind. Als Deutsche mag uns dabei die Thatsache interessieren, dass das Feldsanitätswesen unserer Armee dem japanischen in jeder Hinsicht vorbildlich gewesen ist. Freilich kamen ihm eine Reihe günstiger Nebenumstände zu statten, die ein ungestörtes Funktionieren des Sanitätsapparates ganz wesentlich förderten. Ausser der stets erreichbaren Nähe des Mutterlandes fanden die Japaner in der genauen Kenntnis der Mandschurei, in der mit ihnen sympathisierenden, sie immerfort unterstützenden chinesischen Bevölkerung und in der Gewohnheit an die klimatischen Verhältnisse eine wichtige Stütze bei all ihren Operationen. Ein Moment ist jedoch vor allem, wie für ihre rein militärische, so auch für das Gelingen ihrer sanitären Massnahmen von eminenter Bedeutung gewesen: die unbeschränkte Macht des das Schlachtfeld beherrschenden, stets vorrückenden Siegers. Diesem Umstand haben die Japaner in der Hauptsache ein glattes Abwickeln ihres Sanitäts-

Fig. 46.

Hospitalschiffe auf dem Sungari bei Charbin.

Fig. 47.

Etappenlazarett in Tschalantun an der sibirischen Bahn zwischen Charbin und Irkutsk.

dienstes im Bereich der vorderen Linien sowohl wie weiter rückwärts zu verdanken. Damit konnte auch die Frage der Unterkunft und des Transports der Verwundeten bei ihnen in befriedigender Weise gelöst werden, welch letzterer zu Lande wie zu Wasser „mit der Regelmässigkeit eines Uhrwerks" funktioniert hat.

Wesentlich ungünstiger lagen fast während der ganzen Dauer des Krieges alle diese Verhältnisse auf russischer Seite. Mitten in einer umfassenden Reorganisation begriffen, wurde das Militärsanitätswesen vom Kriege überrascht und nur dem entschlossenen verständnisvollen Eingreifen Kuropatkin's dürfte es zu verdanken sein, dass dessen Mobilisierung ohne erhebliche Störung von statten gehen konnte. Ausser Stande das Feldheer mit den erforderlichen Sanitätsformationen zu versorgen sah sich die Militärverwaltung gezwungen, der mit dem Felddienst nicht vertrauten freiwilligen Hilfe sowohl im Rücken, wie an der Front der Armee einen grossen Teil der sanitären Massnahmen zu überlassen. Ueberall tauchten Schwierigkeiten auf. Bei der gewaltigen Feuerwirkung, der andersartigen Kriegführung hiess es mit den noch im russisch-türkischen Feldzug geübten Principien des Sanitätsdienstes im Bereich der kämpfenden Linien brechen. Der Dienst der Krankenträger, die Etablierung der Regiments- und Hauptverbandplätze stand vor völlig neuen Aufgaben. Das Schlimmste trat ein: die Transportmittel versagten vollständig, und man sah sich auf einen unzureichenden Ersatz derselben durch die landesüblichen Fahrzeuge angewiesen oder auf die Improvisation neuer, welche sich leider nur schwer in hinreichender Zahl beschaffen liessen. Auch die Sanitätszüge reichten zeitweise, besonders nach den grossen Schlachten mit ihren riesigen Verlusten, nicht aus, sodass man sich zur Benutzung der vielgeschmähten Güterzüge entschliessen musste. Doch alle diese Schwierigkeiten wurden noch übertroffen durch die ständigen, Mut und Disciplin untergrabenden, einen geregelten Sanitätsdienst unmöglich machenden Rückzüge. Jetzt noch Feldhospitäler und weit hinter der Front sahen sich dieselben im nächsten Augenblick, durch Tausende von Rückzüglern überflutet, in Verbandplätze umgewandelt, die in Kürze ebenfalls, womöglich unter Verlust ihres ganzen Materials retirieren mussten. Das schlimmste Los hatten dabei die Schwerverwundeten zu ertragen. Hundertfach haben sich solche Szenen wiederholt, und es verdient die Frage Erwägung, ob nicht die Hospitäler mit Schwerverletzten bei solcher Ueberrumpelung durch den Gegner in Zukunft, von der Genfer Konvention geschützt,

an ihrem Platze ausharren könnten. Sind doch seinerzeit in Mukden russischerseits mit vielen Schwerverletzten über 20 Aerzte, 30 Schwestern und an die 200 Sanitäre verblieben, von denen ein Teil später wieder zur Armee zurückgekehrt ist. Trotz allen Missgeschicks und trotz der ungeheuren Anforderungen nach jeder Hauptschlacht ist das russische Sanitätswesen im Wesentlichen seiner Aufgabe gerecht geworden; liess es doch insgesamt 155000 Verwundeten und 115000 Kranken seine Hilfe angedeihen, ohne dass wirklich ernste Störungen zu verzeichnen gewesen wären. Die lange Kampfespause nach der Schlacht bei Mukden hat ihm ganz besonders Zeit gewährt, sich zu erholen, seine Formationen zu verstärken, seine Transportmittel zu verbessern, die Hospitäler zu vermehren und alles für Massenaufnahmen vorzubereiten. Man gewann zuletzt die Ueberzeugung, dass im Falle einer nochmaligen Schlacht, wie man sie damals bestimmt erwartete, für den Transport und die Unterkunft der Verwundeten des Halbmillionen-Heeres vollkommen genügende Vorkehrungen getroffen waren.

Litteratur.

Abkürzungen: D. = Deutsche militärärztliche Zeitschrift. — M. = Militär-Wochenblatt. — P. = Petersburger medicinische Wochenschrift. — R.R. = Russische medicinische Rundschau. — L. = v. Löbell's Jahresbericht. — A. = Archives de médecine et de pharmacie militaires. — U. = Journal of the association of military surgeons, United States Army.

Matthiolius, Aus japanischen Kriegslazaretten. D. 04. — Ders., Vom russisch-japanischen Kriege. D. 04. — Ders., Vom japanischen Marine-Sanitätswesen. D. 04. — Ders., Die Seegefechte bei Chemulpo und Port Arthur. D. 04. — Ders., Schusswunden mit dem japanischen Gewehr. D. 04. — Schücking, Sanitär Bemerkenswertes aus dem russisch-japanischen Kriege. Naturforscherversammlung 05 zu Meran. — The Doctor in modern warfare. U. 05. — Seaman, Oservations in the Russo-japanese war. U. 05. — Steiner, Das japanische Militärsanitätswesen. Der Militärarzt 05. — Japanische Krankentragen. Militärärztl. Gesellsch. zu Karlsruhe. D. 05. — v. Pezold, Militär-Sanitätswesen bei den Russen und Japanern. D. 05. — Br. v. Schellendorf 6 Monate beim Japanischen Feldheer. 1906. — Senn, The Red Cross Society of Japan. U. 1904. — La guerre Russo-Japonaise. Bulletin international de la Croix rouge 05. — La société de la Croix Rouge au Japon pendant la guerre Russo-Japonaise. Ebenda 05. — La Croix Rouge des Neutres pendant la guerre Russo-Japonaise. Ebenda 05. — Das Rote Kreuz 1904 und 1905. — Körting, Aus dem Sanitätsdienst im ostasiatischen Kriege. — 2. Die Japaner. M. 05. — Suzuki, Notes on experiences during te Russo-japanese naval war 04/05. U. 05. — Körting, Die japanischen Hospitalschiffe. Ref. D. 05. — Tessier, Japanese Hospital

Ships. U. 04. — Kondo, Besuch des Feldlazaretts in Port Arthur während der Belagerung. Deutsche med. Wochenschr. 05. Nr. 43. — Ishiguro, Erfahrungen bei der Marine während des russisch-japanischen Krieges. Ebenda. — Butz, Bei den Japanern. St. Petersburger Zeitung 5. V. 05. — Grossheim, Der Sanitätsdienst bei den Japanern. D. 06. — Military Hospitals in Japan. U. 04. — The medical Departement of the Japanese Army. U. 04. — The japanese army litter. U. 05. — Medico military Organization of the Japanese army 1894—1895. U. 04. — Hoff, The japanese as Military-Sanitarians. U. 04. — Dworetzky, Die Organisation des Feldsanitätswesens in der russischen Armee. Münch. med. Wochenschr. 1904. — v. Petzold, Aus russischen Berichten vom Kriegsschauplatz. D. 05. — Köcher, Zum Transport Verwundeter aus der Mandschurei. D. 05. — Brief eines deutschen Arztes aus Charbin. Berl. Lokalanz. 19. III. 05. — v. Oettingen, Unter dem Roten Kreuz im russ.-japan. Kriege. 05. — La Croix Rouge en Mandchourie. Ref. v. Körting D. 05. — Évacuation des blessés et des malades à l'armée de Mandchourie. Ebenda. — Sur les blessures produites par les armes japonaises. Ebenda. — La guerre en Mandchourie. — Du rôle et de l'organisation du service de Santé dans quelques gîtes d'Étapes. Ebenda. — Behrmann, Hinter den Kulissen des mandschurischen Kriegstheaters. Berlin 05. — Boettcher, Die Kolonne Ihrer Majestät. Riga 05. — Posner und Blumenthal, Die Ausbildung der Aerzte in Russland. Klinisches Jahrbuch 1904. — Landtransportwagen finnischer Art. Streffleurs österreichische mil. Zeitschr. 05. — Instruktion für die Aerzte auf den Verbandplätzen. Ebenda 05. — Russian conditions in Manchuria. U. 05. — Schaefer, Ueber die Wirkung der japanischen Kriegswaffen im mandschurischen Feldzuge. Arch. f. klin. Chir. 06. — Mitteilungen aus den Berichten des zur russischen Armee in der Mandschurei entsandten Stabsarztes Dr. Schaefer. Dem Chirurgenkongress zu Berlin 1905 überreicht von der Medicinal-Abteilung des Kriegsministeriums. — Schaefer, Mitteilungen über kriegschirurgische Erfahrungen im russisch-japanischen Kriege. Deutsche med. Wochenschr. 1905. Nr. 34. — Körting, Erste Hilfe und Krankentransport bei den Russen in der Mandschurei. Tägl. Rundschau 12. V. 05. — Ders., Zum Sanitätsdienst im ostasiatischen Kriege. M. 04. — Russische Verbandplätze und Evakuation. Der Deutsche 05. — Krasnow, Unser Rückzug von Liaojang. Ebenda 04. — Ein Sanitätszug der freiwilligen Krankenpflege in St. Petersburg. M. 22. II. 05. — Köcher, Vorläufige Mitteilung über die Krankenbewegung in der russischen Mandschurei-Armee 1905. D. 05. — Ders., Der Gesundheitszustand der russischen Truppen in der Mandschurei bis Ende Juni 1904. D. 04. — Ders., Errichtung psychiatrischer Krankenhäuser. R.R. 05. — Vom Kriegssanitätsdienst. P. 1904 und 1905. — Körting, Das Sanitätswesen im russisch-japanischen Kriege. L. 1905. — Ders., Der russ.-japan. Krieg seit dem Fall von Port Arthur. L. 05. — Lönnqvist, Kriegschirurgische Erfahrungen vom russisch-japanischen Kriege. P. 05. — Seldowitsch, Ueber Verletzungen durch japanische Geschosse. v. Langenbeck's Archiv Bd. 77. — Brentano, Erfahrungen über Bauchschusswunden. Deutsche med. Wochenschr. 06. — Ders., Das Lazarett der deutschen Vereine vom Roten Kreuz in Charbin. Deutsche med. Wochenschr. 05. Nr. 25 u. f. — Colmers, Zur Frage des ersten Transportes

Schwerverwundeter. Deutsche med. Wochenschr. 06. — v. Bergmann, Erste Hilfe auf dem Schlachtfelde. Klinisches Jahrbuch 1902. — Schjerning, Die Organisation des Sanitätsdienstes im Kriege. Ebenda. — Werner, Krankentransport und Unterkunft im Kriege. Ebenda. — Schaper, Die Krankenpflege im Kriege. Ebenda. — M. T., Einiges über die russische Medicinalorganisation auf dem Kriegsschauplatz. R.R. 05. — Normalien für Sanitätszüge. U. 05. — Wreden, Ueber die durch japanische Feuerwaffen verursachten Schusswunden und über Feldsanitätsmaterial bei der russischen Armee in der Mandschurei. D. 05. — Köcher, Zur Gestaltung des russischen Sanitätsdienstes im mandschurischen Kriege. D. 05. — Howard, The medical organization of the Russian Army. U. 04. — Pussep, Aerztliche Klagen aus der Mandschurei. R.R. 05. — Sergijewski, Ueber die Errichtung der Verbandplätze an der Vorhut während der Schlacht. R.R. 05. — Lieven, Hurra-Bansai. Berlin 1905. — Zabel, Durch die Mandschurei und Sibirien. Leipzig 1902. — Plahl, Die erste Hilfe auf dem Schlachtfelde im Lichte des österreichischen Sanitätsreglements. D. 05. — Der russisch-japanische Krieg. M. 04 u. 05. — Taktische Erscheinungen des Krieges in Ostasien. M. 05. — Sonnenblick und Logashkin, Le rôle de l'hôspital de campagne Nr. 15 au combat de Turentchen. A. Bd. 45. — Zoege v. Manteuffel, Brief über das japanische Murata-gewehr. P. 05. — Köcher, Verluste der russischen Mandschurei-Armee. D. 05. — Die Schlacht bei Mukden. M. 05. — Ferguson, The best method of transportation the wounded in Manchuria. Journ. of the Royal army medical Corps 05. — Havard, The sick and wounded in the Russo-Japanese war. U. 05. — Cholin, Zur Charakteristik der Schussverletzungen im russisch-japanischen Kriege. Münch. med. Wochenschr. 05. — de Loffre, Hospital Trains in Russia. U. 05. — Zoege v. Manteuffel, Kriegschirurgische Beobachtungen. P. 04. — Colmers, 4 Wochen in der Front der russischen Armee. Münch. med. Wochenschr. 06. — Grossheim, Der russisch-japanische Seekrieg. D. 06. — Fischer, Die erste Hilfe in einer zukünftigen Schlacht. — Howard, The army medical service of Russia. U. 04. — Tissier, Russian Military Medical Affairs. U. 04.

II.

AUS DER

CHIRURGISCHEN KLINIK ZU GENUA.

DIREKTOR: **PROF. DR. NOVARO.**

Der Bruch des Kahnbeins des Carpus.

Von

Dr. **Rodolfo Castruccio.**

(Hierzu Taf. I—IV.)

Die ersten Untersuchungen über den Bruch des Kahnbeins haben in der ersten Hälfte des vergangenen Jahrhunderts ihren Ursprung. In der Regel wurden Fälle von Kahnbeinbruch berichtet, bei denen gleichzeitig noch andere Verletzungen der Knochen des Vorderarms oder der Handwurzel selbst vorhanden waren. Sehr selten sind dagegen die Fälle von isoliertem Kahnbeinbruch, welche meistenteils erst bei der Autopsie als zufällige Befunde erkannt wurden. Diese Fälle sind nicht nur sehr spärlich, sondern ihre Beschreibung ist auch so unvollkommen, dass man zu den neuesten Zeiten seine Zuflucht nehmen muss, um eine bessere anatomisch-pathologische und klinische Kenntnis dieser Fraktur zu gewinnen, eine Kenntnis übrigens, die erst durch Röntgen's Erfindung ermöglicht worden ist.

Der älteste Fall von Kahnbeinbruch, der in der Litteratur vorkommt, ist jener Letenneur's[1]), bei welchem infolge eines Falles auf die Fläche der beiden Hände auf der einen Seite ein Bruch des Radius, auf der anderen ein Bruch des Kahnbeins enstand.

1) Bull. de la Soc. Anat. Vol. XIV. p. 162. 1839.

Jarjavay[1]) fand im Jahre 1846 bei der Sektion einen Bruch des Kahnbeins neben einer typischen Radiusfraktur. Er gibt zu, dass jener Bruch die Folge eines Gegenschlags sein könne. Er sei an der Krepitation erkennbar, welche man in der Handwurzel fühle.

Ein Jahr später beschrieb Guibout[2]) einen Fall von Kahnbeinbruch in Verbindung mit Fraktur des Multangulum maius und des Triquetrum.

Im Jahre 1861 konstatierte Flower[3]) bei der Autopsie einen Querriss im Kahnbein, der den Bruch des untersten Endes des Radius begleitete.

Forgue[4]) beobachtete eine Luxatio anterior des Lunatum und einen Bruch des daranstossenden Kahnbeins.

De Fortunet[5]) fand bei der Sektion eines Typhuskranken, der sich aus dem Fenster gestürzt hatte und sofort tot war, deutliches Krepitieren unter dem Radiusgriffelfortsatze, während dieser selbst normal schien. Nachdem das Gelenk freigelegt war, fand er, dass das Kahnbein im Querschnitt in zwei fast gleiche Teile zerbrochen war, während die andern Knochen unverletzt waren.

D'Arcy Power[6]) berichtete ebenfalls über einen Fall von Colles-Fraktur verbunden mit Kahnbeinbruch.

Rutherford[7]) beschrieb einen Fall von Colles-Fraktur, der mit einem Querbruch des Kahnbeins verbunden war; er fand sich bei der Autopsie eines Mannes von 30 Jahren, der von einer Höhe von 3—4 m in den Laderaum eines Schiffes gefallen war. Der Bruch des Radius war splitterig und hatte einen Riss, welcher die Gelenkoberfläche des Radius für das Kahnbein von jener für das Mondbein teilte. Ausserdem bestand eine Fraktur des Process. styloid. der Ulna, und an dieser Stelle war die Haut aufgerissen.

Auvray[8]) fand bei der Autopsie eines Mannes, der von einem Dache gefallen war, ausser anderen schweren Verletzungen einen Bruch des rechten Kahnbeins mit dorsaler Luxation des proximalen Fragments bis unter die Haut, während die Knochen des Vorderarms intakt waren.

---

1) Thèse de Paris. 1846. p. 25.

2) Bull. de la Soc. Anat. Vol. XXII. p. 27. 1847.

3) Cit. von T. Holmes, System of Surgery. London Middlesex Hospital Museum. I. p. 230.

4) Gaz. hebdom. de Montpellier. Nr. I. 1887.

5) Cit. von Le Dentu et Delbet, Traité de Chir. 1888 und von Hoffa, Lehrbuch der Frakturen. S. 377. 1896.

6) Transact. of the Pathol. Soc. London 1887. Vol. XXXVIII. p. 250. St. Bartholom. Hospital Museum. Nr. 924.

7) The Glasgow Med. Journ. 1891. Vol. XXXV. p. 311.

8) Auvray, Fracture du scaphoide de la main avec luxation d'un des fragments sur la face dorsale. Gaz. des Hopitaux. Nr. 4. p. 377. 1898.

Nur die Innenknochenbänder zwischen Kahnbein und Mondbein waren zerrissen. An der volaren Seite 3 cm über dem Handgelenk fand sich eine kleine Wunde von der Grösse eines Markstückes.

Seit dem Jahr 1898 fing man an, von dem wertvollen Hilfsmittel der Röntgenstrahlen Gebrauch zu machen, und nun konnten zahlreiche Beobachtungen über diese Verletzungen gemacht werden. Ja man konnte auch eine ziemlich ansehnliche Anzahl von isolierten Kahnbeinbruchfällen finden, welche durch indirekte Ursache hervorgebracht waren (Blau, Codman, Chase, Destot, Lilienfeld, Wolff, Loison u. A.).

Anatomische Verhältnisse.

Das Kahnbein ist der grösste Knochen in der ersten Reihe der Handwurzel und verdankt seinen Namen der länglichen Form und der Höhlung, die es an der innern untern Seite zeigt. Sein oberstes oder proximales Ende artikuliert mit dem Radius mittelst einer abgerundeten konvexen Oberfläche. An seinem inneren oder ulnaren Rande steht es durch eine halbmondförmige Gelenkfläche mit dem Os lunatum in Gelenkverbindung. Die Fortsetzung nach unten und innen bildet, nur von einer wenig vorspringenden gebogenen Linie geteilt, die ausgehöhlte Oberfläche, welche bestimmt ist, die äussere Hälfte des Kopfes des Kopfbeins aufzunehmen. Am untern oder distalen Ende befindet sich eine leicht konvexe Gelenkfläche, welche einer konkaven Oberfläche des Os multangulum maius und minus entspricht. Vor ihr und an ihrem äusseren Ende ragt ein konisches, starkes Tuberculum hervor, das mit dem Tuberculum des Os multangulum maius die Eminentia thenar bildet.

Die Gelenkfläche für den Radius ist von der für das Multangulum maius und minus getrennt durch eine schmale rauhe Fläche, an welcher sich die dorsalen Bänder des Carpus ansetzen. Sie verläuft wie ein Streifen, quer zur grössern Achse des Kahnbeins von dem dorso-ulnaren Winkel der Gelenkfläche für das Mondbein über die Konvexität des Knochens bis zu einer dreieckigen rauhen Fläche an der Basis der Tuberosität in ihrem volar-radialen Teile.

Durch sie kann das Kahnbein als in zwei Teile geteilt betrachtet werden, in einen Proximal- oder Ulnarteil und in einen Distal- oder Radialteil, und diese Einteilung wird noch augenscheinlicher, als sich entsprechend dem Dorsalrand des Kahnbeins ein mehr oder weniger tiefer Einschnitt findet, ungefähr in der Mitte der Begrenzungslinie gegen die konkave Gelenkfläche für das Kopfbein und

dicht unterhalb der oben genannten rauhen Linie.

Durch diesen Einschnitt, den man beim Kahnbein der Erwachsenen bis zu 70% wahrgenommen haben will, wird der Knochen in seiner Mitte zu einer Art Hals verschmälert und nimmt alsdann die Biscuit-Form (Gruber) an oder die Sanduhrform oder die Form des Erdnusssamens, womit man sie auch vergleichen wollte.

Blau[1]) will ein Kahnbein von solcher Form in 170 von 200 Radiographien gefunden haben. Das würde im Bau des Kahnbeins einen locus minoris resistentiae darstellen, welcher den Sitz des Bruches und die grössere Brüchigkeit im Verhältnis zu andern Knochen der Handwurzel erklärt.

Wenn dieser Einschnitt fehlt, erscheint der dorso-ulnare Umriss des Kahnbeins gradlinig (Parallelogrammform, Gruber), und manchmal kann er anstatt einer Einziehung des Knochens einen zahnförmigen Vorsprung zeigen als Rest des nicht verschwundenen Centralknochens. Den Centralknochen, den man als normalen Skelettknochen der Handwurzel bei vielen Säugetieren antrifft, kann man, wenn auch sehr selten, beim Menschen als überzähligen Knochen finden. Er liegt am distal-ulnaren Winkel des Kahnbeins, zwischen diesem selbst, dem Kopfbein und dem Multangulum minus. Diese Möglichkeit muss man sich gegenwärtig halten, sowohl für die andern überzähligen Knochen der Handwurzel wie auch für die der Fusswurzel, wenn man eine Radiographie dieser Teile untersucht.

Gruber fand unter 5292 Handwurzeln von Erwachsenen 22-mal den Centralknochen, der schon von Cuvier, Owen, Meckel und neulich auch von W. Wright[2]) beobachtet worden war. Aus weitern Untersuchungen Henke's, Reyher's und Leboucq's wurde dann bewiesen, dass dieser Knochen sich regelmässig beim menschlichen Fötus findet, nämlich während der ersten Hälfte des zweiten Monats, und dass er sich dann mit dem Kahnbein vereinigt. Er verschwindet gewöhnlich vollständig, und an seiner Stelle bleibt im Kahnbein der oben beschriebene Einschnitt.

Was die Entstehung des Kahnbeins anbelangt, so glaubt der grösste Teil der Anatomen, dass es sich in der Regel von einem einzigen Ossifikationscentrum bildet, wie die andern Knochen der Handwurzel, einem Centrum, welches im 6.—7. Lebensjahr auftritt.

1) Deutsche Zeitschr. f. Chir. Bd. 72. S. 445.

2) W. Wright, An Os Centrale Carpi partially united to the Scaphoid. Anatomischer Anzeiger. Bd. 23. H. 8—9. S. 211—218. 1903.

Dagegen will Pfitzner, welcher die weitgehendsten Studien über das Skelett der Hände und Füsse gemacht hat, gefunden haben, dass das Kahnbein der Handwurzel seine Entstehung von zwei Ossifikationscentren nimmt, und das würde, nach seiner Ansicht, dazu dienen, die Möglichkeit eines Os naviculare bipartitum beim Erwachsenen zu erklären[1]), wie er es in einer ziemlich grossen Anzahl gefunden habe (0,5%). In einem solchen Falle hätte man ein Ulnar-Kahnbein zu unterscheiden von einem Radial-Kahnbein, und die Teilungslinie entspräche ungefähr der Mitte des Knochens. Ausserdem trügen zu seiner definitiven Bildung das Radiale externum und das Centrale bei, die sich mit ihm vereinigen, das eine an der Spitze der Tuberositas, das andere am distal-dorsalen Umriss der konkaven Gelenkfläche des Kopfbeins.

Thilenius hat nur zweimal das Radiale externum unter 181 untersuchten Handwurzeln gefunden, während Pfitzner 25% berechnete.

Auch Th. Dwight[2]) glaubt auf Grund seiner Untersuchungen über die Entwicklung der Knochen der Handwurzel, dass das Kahnbein sich aus zwei Ossifikationscentren bilden kann, anstatt, wie gewöhnlich, aus einem einzigen, so dass dessen Bruch stattfinde, wenn die beiden Teile einfach durch einen Knorpel miteinander verbunden sind.

Aus dem Röntgenatlas von Oberst (von Lilienfeld citiert) soll hervorgehen, dass man das Naviculare bipartitum in 3—4% der Fälle finden kann.

Lilienfeld bestreitet zwar nicht die Möglichkeit eines Naviculare bipartitum oder die Annahme eines organisch in zwei gleiche Teile geteilten Kahnbeins, wodurch man es irrthümlich mit einem zerbrochenen Kahnbein verwechseln kann, sagt aber, dass er niemals ein solches gesehen und im anatomischen Institut in Leipzig vergebens darnach gesucht habe.

Codman und Chase[3]) fanden bei 1040 Radiographien der Handwurzel auch nicht ein einziges geteiltes Kahnbein, das nicht mit Sicherheit auf eine Verletzung zurückzuführen gewesen wäre.

---

1) Es ist noch nicht in sicherer Weise gesehen worden, dass im menschlichen Embryo das in zwei Teile geteilte Kahnbein sich vorfindet. Die Anschauung Pfitzner's ist eine Rückkehr zu einem sehr alten Standpunkt der die Reptilien mit in die Sache hereinzieht.

2) Anatomischer Anzeiger 1903.

3) Annals of Surgery. Vol. XLI March 1905. Nr. 3. Part I, 47.

Vor allem hat sich R. Wolff[1]) mit dieser Frage beschäftigt, und Fick[2]) schreibt ihm das Verdienst zu, bewiesen zu haben, dass der grösste Teil der beschriebenen Fälle von doppeltem Kahnbein Frakturen waren.

Wolff prüfte 23 Fälle von doppeltem Kahnbein, die er aus der Literatur sammeln konnte, worunter 9 von Pfitzner, 2 von Leboucq, 2 von Struthers, 2 von Turner, 5 von Gruber, 1 von Tellyesniczky, 1 von Andersen und 1 von Auvray waren. Von allen diesen unterscheiden sich nur zwei durch besondere Merkmale, eines von Leboucq und eines von Struthers. Das erste war eine bilaterale Persistenz des Os centrale, das zweite wurde, während es von Struthers als Fraktur beschrieben war, von Pfitzner als ein Naviculare bipartitum betrachtet.

Struthers[3]) hatte einen Fall von transversaler Fraktur des linken Kahnbeins beschrieben, der in Pseudarthrose ausging, wobei die beiden Fragmente glatt waren. Man fand ausserdem eine verheilte Fraktur des 2ten und 3ten Metacarpus und eine Hyperostose zwischen Multangulum minus, dem Kopfbein und den beiden Metacarpen. Wolff, welcher das anatomische Präparat hat untersuchen können, schliesst aus, dass es sich in irgend einer Weise um ein Naviculare bipartitum handeln könnte, wie Pfitzner wollte, und giebt zu, dass die vielfachen Frakturen sich aus dem Fall auf den Rücken der Hand oder auf den Kopf der Metacarpen erklären lassen.

Es wäre ferner ein Fall von Gruber zu erwähnen, in welchem es zweifelhaft ist, ob die Teilungslinie nicht eher eine Frakturlinie ist.

Die andern Kahnbeine, welche als bipartite beschrieben sind, haben alle die anatomisch-pathologischen Merkmale der Frakturen.

Es waren also 20 Fälle, worunter 17 als Pseudarthrosen geheilt und 3 Fissuren waren, eine, die sich auf der Ulnarseite öffnete, eine mit Knorpel und eine mit Knochengewebe gefüllt, ebenfalls an der Ulnarseite (Gruber VI). In mehreren der 17 Frakturen, die als Pseudarthrosen geheilt waren, fanden sich auch kleine Begleitverletzungen des Skeletts der Handwurzel, so zum Beispiel war die Spitze des Dorsalhöckers des Mondbeins weggerissen durch das Lig. intercarpodorsale (Präparate 17 und 18 von Pfitzner), ebenso eine schlecht geheilte Fraktur des V. Metacarpus (Präparate 17 und 20 von Pfitzner).

1) Deutsche Zeitschr. f. Chir. 1903 und Arch. f. klin. Chir. 1903.

2) R. Fick, Handbuch der Anatomie und Mechanik der Gelenke. Jena. 1904. S. 237.

3) Journ. of Anatomy and Physiology. London 1873—74. VIII p. 113.

Dessenungeachtet hielt es Gruber für unwahrscheinlich, dass die Fraktur des Kahnbeins immer transversal und fast immer an derselben Stelle verlaufe. Pfitzner war derselben Meinung wie Gruber. Nach ihm war es nicht erklärlich, wie durch einen traumatischen Effekt nur das Kahnbein verletzt werden sollte und nicht auch die andern benachbarten Knochen. Ausserdem waren die Knochenfragmente sehr den überzähligen typischen, von ihm beschriebenen Knochen, dem radialen und ulnaren Kahnbein und dem Centrale ähnlich.

In Bezug hierauf bemerkt Wolff, dass es nach der Beschreibung Gruber's von seinen geteilten Kahnbeinen den Anschein hat, dass er in Wirklichkeit die Frakturen des Kahnbeins nicht kennt, und dass man sich also nicht zu verwundern braucht, wenn er nur eine Interpretation nach rein anatomischen Kriterien gegeben hat. Seine Einwürfe sind nicht stichhaltig. Wie die indirekten Frakturen im Allgemeinen eine ganz bestimmte typische Form haben und durch fast immer gleichartige Gewalteinwirkungen entstehen, so ist das auch der Fall bei dem Kahnbein, bei welchem die Fraktur fast immer unveränderliche und notwendige Merkmale besitzt, vermöge seiner anatomischen Form, seiner Lage in der Zusammenfügung des Carpus und seiner Beziehungen zu den benachbarten Knochen. Ebenso ist der Mechanismus bei dem Zustandekommen der Fraktur fast immer der gleiche, wie aus der klinischen und experimentellen Beobachtung hervorgeht.

Um sich deshalb von den anatomisch-pathologischen und klinischen Formen der Fraktur des Kahnbeins Rechenschaft zu geben, nachdem dieses vom anatomischen und embryologischen Gesichtspunkte aus untersucht worden ist, muss man vor allem in Erwägung ziehen, welchen Anteil es in der Physiologie der Handwurzel hat von dem Augenblick an, in welchem es seine vollständige Entwickelung erreicht hat. Man muss dann auf experimentellem Wege, so gut wie möglich, festzustellen suchen, durch welche pathologischen Bedingungen des genannten Gelenks und durch welchen Mechanismus man in dem Kahnbein jene isolierten oder mit andern Verletzungen der verschiedenen Teile des Handgelenks verbundenen Frakturen hervorbringen kann, wie man sie entweder auf dem Sektionstisch oder mittelst der radiographischen Untersuchung am Lebenden beobachtet.

Entwickelung des Kahnbeins.

Die Handwurzel ist bei der Geburt vollständig knorpelig. Jeder Knochen des Carpus verknöchert, wie wir schon gesagt haben, von einem besonderen Kern aus. Der Kern des Kahnbeins erscheint im 6.—7. Jahre, sofort nach jenem des Mondbeins und nach jenem des Multangulum maius, aber vor jenem des Multangulum minus und des Pisiforme (vgl. Taf. I—II, Fig. 1).

Bis zu neun Jahren behält er eine im Allgemeinen kugelförmige Gestalt, die aussen konvex ist und an der innern Seite eine leichte Höhlung besitzt (vgl. Taf. I—II, Fig. 2).

Mit 12 Jahren (vgl. Taf. I—II, Fig. 3) hat sich der Knochen mehr in die Länge entwickelt, so dass sein Längendurchmesser um ein Drittel den Querdurchmesser übertrifft und er fast die definitive Gestalt aufweist. Diese ist mit 15 Jahren erreicht, und erst dann kommen die Gelenkflächen der verschiedenen Knochen in gegenseitigen Kontakt, um jene feste Knochenvereinigung zu bilden, die der Carpus des Erwachsenen besitzt.

Daraus folgt, dass die Fraktur des Kahnbeins vor dem 15. Jahre fast als unmöglich angesehen werden muss, entweder weil es bis zu jener Zeit eine kugelförmige Gestalt hat, welche keine Angriffspunkte bietet, oder weil zwischen Knochen und Knochen weite Zwischenräume liegen, welche mit einem knorpeligen Fasergewebe gefüllt sind, durch welches die sonst auf das Skelett wirkenden stossenden und drückenden Gewalten abgeschwächt werden.

In der That ist mir von den zahlreichen Fällen von Kahnbeinfrakturen, die in der Litteratur gesammelt sind, keiner bekannt, der vor dem 18. Lebensjahr beobachtet worden wäre, sodass unter allen mein zweiter Fall, in welchem die Fraktur im 16. Jahre zu Stande kam, der jüngste ist.

Physiologische Funktion des Kahnbeins.

Die Physiologie des Handgelenks war schon Gegenstand eines Specialstudiums für Cruveilhier, Humphry, Sappey, Luschka, Henke, Meyer, Aeby, Braune, Fischer, Weber, Krause, Günther, Langer, Hyrtl und Braude in der zweiten Hälfte des letzten Jahrhunderts. In der Folge wurde dieses Studium unter Benutzung der Röntgenstrahlen wieder aufgenommen durch Corson, Bryce, Bühler, Lyklama, Hans Virchow, Destot, Gallois, Zuckerkandl, Lesshaft, R. Fick, Forssell u. A. Trotzdem

sind die Autoren über einige funktionelle Eigentümlichkeiten noch nicht einig.

Insofern sie zur grössern Klarheit unserer summarischen Darlegung dienen können, bringen wir einige Radiographien der Handwurzel, die in den verschiedenen Stellungen angefertigt wurden, welche die Hand zum Vorderarm annehmen kann. Dabei soll vor allem das Kahnbein einzeln und dann in seinen Beziehungen mit den benachbarten Knochen betrachtet werden.

Das Kahnbein liegt bei ausgestreckter Hand direkt dem Vorderarm an (vgl. Taf. I—II, Fig. 4), mit seiner Längsachse (welche vom Mittelpunkt der radialen Gelenkfläche bis zur Grenze zwischen der Gelenkfläche des Multangulum maius und minus verläuft), schief nach unten, aussen und vorn gerichtet, indem es einen Winkel von 45° mit der transversalen, antero-posterioren und lateralen Ebene des Carpus bildet.

Diese seine Lage in der Handwurzel wird in hohem Grade durch die verschiedenen Handbewegungen verändert, wie man auch mit der Radiographie am Lebenden beweisen kann. Insbesondere gegenüber dem Radius kann das Kahnbein gewisse Bewegungen ausführen, sowohl bei der Adduktion und Abduktion als auch bei der Flexion und Extension der Hand.

Bei der Adduktion (vgl. Taf. I—II, Fig. 5) kann sich die grössere Achse des Kahnbeins fast mit der Längsachse des Vorderarms parallel stellen, während sie mit dieser in der Abduktion (vgl. Taf. I—II, Fig. 6) einen Winkel bildet, der ein wenig kleiner ist als ein rechter.

In der Volarflexion (vgl. Taf. I—II, Fig. 7) stellt es sich vollständig horizontal, oder es liegt in einem rechten Winkel mit der Längsachse des Vorderarms, während es in der Extension (Dorsalflexion) sich in der Verlängerung derselben findet (vgl. Taf. I—II, Fig. 8).

Die Summe der durch das Kahnbein möglichen Bewegungen erreicht einen Viertelkreis, sowohl bei den Flexions- und Extensionsbewegungen der Hand als auch bei den Seitenbewegungen. Diese Menge der Bewegungen findet vor allem in den Gelenkverbindungen mit dem Radius und dem Os capitatum statt, während sich die Beziehungen zu dem Multangulum maius und minus und zu dem Lunatum nur in geringerem Grade verändern.

Bei der Abduktion (oder Radialflexion) der Hand dreht sich das Kahnbein in der Konkavität des Radius gegen die Ulna zu und beschreibt um den Kopf des Os capitatum einen Kreisbogen, wobei das Os multangulum maius und minus fast soweit hinaufsteigen, dass sie den Processus styloideus radii berühren, unter welchem sich das Kahnbein vollständig verbirgt. An einem bestimmten Punkt kommt eine Rotationsbewegung um die transversale Achse hinzu, so dass sich die Vorwärtsneigung

des Knochens vermehrt und dessen äussere Form verkürzt erscheint.

Während die Tuberositas des Kahnbeins sich nach vorn bewegt und entsprechend dem proximalen Rande der Eminentia thenar mehr unter der Haut hervortritt, verrückt sich sein Ulnarsegment nach hinten, indem es sich gegen den vordern Rand des Radius stützt.

Unter solchen Bedingungen scheint das radiographische Bild des Kahnbeins verkürzt, im Gegensatz zu dem, was man in der Adduktion (oder Ulnarflexion) wahrnimmt, wo der Schatten des Kahnbeins sich in seiner grössten Ausdehnung zeigt. Auf der Platte bemerkt man quer durch das unterste Ende einen dunklen, dichteren Strich, welcher der Projektion der mehr nach vorn geneigten Tuberositas entspricht. Dadurch kann eine Frakturlinie vorgetäuscht werden, die in Wirklichkeit gar nicht besteht.

Bei der Adduktion (oder Ulnarflexion) der Hand beschreibt das Kahnbein mit einer der vorhergehenden entgegengesetzten Richtung einen gleichförmigen Kreisbogen um den Kopf des Capitatums, bis es den Hals desselben überschreitet, und folgt mit einem kleinen Abstand dem Multangulum maius und minus, welche sich merklich vom Proc. styloideus radiär entfernen. Es verlässt dabei fast gänzlich die Wölbung des Radius und kommt mit dem grössten Teil seiner konvexen Oberfläche in der Gegend der Tabatière subkutan zu liegen. Es vermindert ausserdem seine Neigung nach vorn und befindet sich im Ganzen genommen viel freier in der Handwurzel in seinen Beziehungen zu den benachbarten Knochen, als in der Abduktion.

In der Extension (oder Dorsalflexion) der Hand verschiebt sich das Kahnbein mit seiner proximalen Oberfläche etwas gegen den dorsalen Rand der Wölbung des Radius, gegen welchen es sich stützt. Dabei führt es eine kleine Rotationsbewegung aus, so dass seine Längsachse fast die Verlängerung der Radiusachse bildet. Ebenso setzt sich seine distale Oberfläche nach vorwärts auf die des Multangulum maius und minus fort, so dass sein Tuberculum sich ein wenig von dem des Multangulum maius entfernt und an der Basis der Eminentia thenar mehr gegen die Haut vorspringt.

Bei der Flexion (Volarflexion) der Hand entfernt sich das Kahnbein in seinem proximalen Teile vom Radius, und folgt mit seiner untern Oberfläche, welche mit dem Multangulum maius und minus immer engere Beziehungen unterhält als der proximale Teil mit dem Radius, der distalen Reihe der Handwurzelknochen in ihrer Bewegung nach vorn und oben. Von diesen wird es an einem bestimmten Punkte gegen den Handrücken geschoben, zusammen mit dem Lunatum, springt gegen die Haut vor und nimmt schliesslich eine antero-posteriore Richtung ein, in einem rechten Winkel zur Achse des Vorderarms.

Bei jedem andern Knochen der Handwurzel kann man in gleicher Weise vielfache Modifikationen in Lage und gegenseitigen Beziehungen

wahrnehmen je nach der Haltung, welche die Hand zum Vorderarm nimmt.

So beschreiben in der Abduktion, welches eine der weniger ausgedehnten Handbewegungen ist, die Knochen der ersten und jene der zweiten Reihe der Handwurzel einen Kreisbogen mit einer untereinander entgegengesetzten Richtung um eine anteriore-posteriore Achse, welche ungefähr durch das Centrum des Kopfes des Capitatum geht. Das Lunatum, welches bei der Abduktion der Hand von dem Naviculare gegen die Ulna gedrängt wird, überschreitet die radio-ulnare Zwischenlinie, hat ausserdem das Streben, sich mehr nach vorn zu schieben, denn aus der Röntgenaufnahme geht hervor, dass sich seine Konkavität mehr nach unten und gegen den Rücken wendet und dass die Projektion derselben sich also verkleinert.

Mit anderen Worten, es erscheint schon bei der Abduktion in sehr geringem Grade beim Lunatum jene Verschiebung nach vorn, wie wir sie beim Kahnbein sahen. In der Hyperextension ist dieses Verhalten besonders ausgesprochen. Der Grund dafür liegt in der physiologischen Tendenz der Hand zur Extension (Dorsalflexion), wenn sie abduciert wird, während man die Tendenz zur Flexion (volar) bei der entgegengesetzten Bewegung hat.

Die Flexions- und Extensionsbewegungen werden in der ersten und zweiten Reihe der Handwurzelknochen um eine transversale Achse ausgeführt, welche auch ungefähr durch das Centrum des Kopfes des Capitatum geht.

Die Flexion geschieht zum grössten Teil in der Articulatio radiocarpea, während die Extension hauptsächlich in der Articulatio intercarpea vor sich geht, eine Thatsache, die schon von Braune und Fischer am Kadaver beobachtet wurde. Das Lunatum kann um diese Achse eine sehr ausgedehnte Bewegung vollziehen, besonders in Bezug auf die Oberfläche des Radius, derart, dass in der Hyperextension der dorsale Höcker vom Hals des Capitatum in die Höhe gedrängt wird. Es folgt dabei der Bewegung der Hand und trifft fast den hintern Umfang der Wölbung des Radius. Das Lunatum gleitet nach vorn, um dem Druck auszuweichen, bis es mit dem grössten Teil seiner Konvexität subkutan zu liegen kommt, soweit es die Elasticität des vordern Ligamentum radiocarpale erlaubt.

In der Articulatio carpo-metacarpea sind nur sehr beschränkte Bewegungen möglich, die wenig Wichtigkeit haben.

Aus der Kombination der vorgenannten Bewegungen geht hervor, dass für die Hand auch eine Cirkumduktion möglich ist, nicht zu verwechseln mit der Rotation um eine Längsachse, welche nicht ausführbar ist.

Pathologische Anatomie des Kahnbeinbruches.

Die verschiedenen anatomisch-pathologischen Formen der Frakturen hängen im Allgemeinen von der verschiedenen Form ab, mit welcher die verletzende Gewalt auf den Knochen einwirkt. Zwischen beiden besteht eine vollständige Wechselbeziehung. Das Kahnbein kann, wenn auch sehr schwer, isoliert auf direktem Wege von einer heftigen Gewalt getroffen werden, welche alsdann gewöhnlich einen Splitterbruch erzeugt; es kann aber auch, und das geschieht bei den meisten Fällen, von einer indirekten Gewalt betroffen werden, und in diesem Falle entsteht eine einfache transversale Fraktur mit fast konstanten Merkmalen. Diese indirekte Fraktur kann deshalb als eine wirklich typische Fraktur betrachtet werden.

Der Bruch des Kahnbeins kann als isolierte Verletzung der Handwurzel oder in Begleitung von andern Verletzungen verschiedener Art vorkommen, worunter am häufigsten der Bruch der untern Epiphyse des Radius oder die vordere Luxation des Lunatum ist. Sehr selten wurde die gleichzeitige Fraktur des Triquetrum und des Capitatum wahrgenommen.

Der indirekte Bruch des Kahnbeins ist, wie aus den berichteten Autopsien und aus den zahlreichen radiographischen Beobachtungen hervorgeht, mit wenigen Ausnahmen, ein transversaler Bruch, oder die Frakturlinie verläuft von der konvexen Radialseite bis zur Ulnarseite, wo die konkave Gelenkfläche für den Kopf des Capitatum korrespondiert, und teilt das Kahnbein in zwei unter sich fast gleiche Teile, in einen proximalen oder ulnaren und in einen distalen oder radialen.

Manchmal hat die Frakturlinie einen ziemlich proximalen Sitz oder auch einen mehr distalen; im ersten Falle erhält man ein kleineres ulnares Fragment und im zweiten Fall ein kleineres radiales. Bei diesem letzteren durchschneidet die Teilungslinie die schmale, rauhe dorsale Oberfläche, in welche die Ligamente und die Gelenkkapsel eingefügt sind, und bedingt so einen intra- und extraartikulären Bruch, während im erstgenannten Fall die Fraktur vollständig intraartikulär bleibt oder von der Gelenkfläche für den Radius bis zu jener für das Capitatum verläuft.

Die Bruchfläche hat einem im Allgemeinen vertikalen, dorsopalmaren oder leicht nach unten und nach vorn geneigten Verlauf.

Die Richtung der Fraktur kann, wenn sie nicht genau transversal ist, ziemlich nach oben oder nach unten geneigt sein, gegen

die ulnare Seite, bis zu einem Winkel von 45° zwischen den äussersten Richtungen; denn auf der ulnaren Seite entsteht die Fraktur fast immer in der Mitte der konkaven Gelenkfläche für das Capitatum, nur ausnahmsweise erreicht sie auf dieser Seite die Gelenkfläche für das Lunatum. Ebenso hat auch der Bruch auf der radialen Seite niemals die Tuberositas des Kahnbeins mitbetroffen.

Bei den vollständig intraartikulären Frakturen sind die Fragmente in der Regel unter sich frei beweglich, was klinisch ungünstig ist, da man dabei vielfache sekundäre Veränderungen bei der pathologisch-anatomischen Untersuchung antrifft.

Bei den Brüchen, welche einen mehr distalen Sitz haben, und welche die rauhe dorsale Oberfläche überschreiten, kann man manchmal die Einkeilung der Fragmente beobachten, und das distale Fragment zeigt sich in seinem dorsalen Umriss zerquetscht als Zeichen eines sehr starken Drucks, den es vom Knochen an dieser Stelle erlitten hat.

Die Frakturoberflächen bei frischen Fällen stellen sich mehr oder weniger rauh dar, obgleich in der Regel die Frakturlinie glatt durch die Dicke des Knochens verläuft, sie zeigen ein unregelmässiges Aussehen, und man kann sie genau aufeinander legen. Wenn man dagegen mehr oder weniger alte anatomische Präparate von Frakturen des Naviculare untersucht, so findet man vor allem, fast konstant, Mangel an Festigkeit und die Bildung einer Pseudarthrose zwischen den Fragmenten (Pseudarthrosis interscaphoidea). Als Effekt dieser kann man in dem distalen Fragment eine konkave Oberfläche wahrnehmen, welche einer konvexen Oberfläche des proximalen Fragments entspricht. Nur ausnahmsweise finden sich geringe Andeutungen eines Callus und nur eine teilweise fibröse Vereinigung.

Gewöhnlich sind dagegen die sekundären Veränderungen in der Form und Struktur der Fragmente, an welchen die Weichteile der Gelenke mehr oder weniger teilnehmen. Die Frakturoberflächen sehen eben und glatt aus als Effekt einer längeren Abschleifung, entbehren aber des Knorpelüberzuges, wie es bei einem wahren doppelten Kahnbeine vorhanden sein müsste. In den Fragmenten erkennt man eine mehr oder weniger ausgesprochene Osteoporose, die sich mit der Zeit unter der Form von Atrophia ossea äussert, vor Allem zu Lasten des ulnaren Fragments. Dessen Ernährung ist fast immer in grösserm Masse gefährdet, weil die Blutgefässe auf der rauhen dorsalen Oberfläche des Knochens auslaufen inmitten der Ligamente, welche dort inserieren, und welche, wie gesagt, meistenteils

vollständig einen Teil des distalen oder radialen Fragments ausmachen.

So geschieht es, dass das Kahnbein in der Regel merklich verkürzt und verkleinert ist. In dieser Beziehung summiert sich die Zerquetschung, welche von der Wirkungsweise des Traumas abhängt, mit der nachfolgenden mechanischen Abnutzung und mit dem obengenannten Process von atrophierender Osteitis.

Es ist natürlich, dass einer solchen, manchmal bedeutenden Umbildung in einem für das Handgelenk so wichtigen Knochen sekundäre Aenderungen und verschiedene Anpassungen in den gegenseitigen Beziehungen zu den andern Skelettelementen der Handwurzel folgen, die sich dann in eine allgemeine Verkürzung der Handwurzel selbst übertragen, wobei deren Beweglichkeit mehr oder weniger gemindert wird; denn alle Bewegungen, welche um das Centrum des Kopfes des Capitatum auszuführen sind, werden einen kleinern Halbmesser haben.

In andern Fällen erhält man in den Fragmenten Knochenveränderungen von deformierendem Typus, welche ihren Grund in der chronischen mechanischen Reizung der Gelenkkapsel haben oder in einem Process von chronischer deformierender Arthritis, die fast immer diese Frakturen begleitet, zum Beispiel Exostosen mannigfacher Art, Zusammenziehung und Verdickung der Kapsel und der periartikulären Gewebe, mit grösserer oder geringerer Einschränkung der Bewegungen und Ankylosis.

Weniger gewöhnliche Verletzungen des Kahnbeines sind die Fissur und die Comminutiv-Fraktur.

Einige Fälle von Fissur des Os naviculare wurden bei der Autopsie von Gruber und von Flower gefunden, und zwei wurden von Wolff (Fall 6 und 7. Monatsschrift für Unfallheilkunde und Invalidenwesen XII. 1905) mittelst Röntgenaufnahme festgestellt.

Die Comminutiv-Frakturen, welche häufiger, wie wir schon sagten, bei Fällen direkter Gewalt auftreten, können auch auf indirektem Wege entstehen, wenn die Frakturlinie die rauhe dorsale Oberfläche trifft. Dann finden sich, ausser den beiden Hauptfragmenten, in welche das Kahnbein immer geteilt wird, einige kleine Splitter, welche gewöhnlich vom distalen Fragment losgelöst sind und nur wenig Neigung haben zusammenzuheilen.

Die Thatsache ist bemerkenswert, dass bei den isolierten Frakturen des Os naviculare nur sehr selten die Weichteile verletzt oder die Gelenkkapsel zerfetzt und die Ligamente abgerissen werden. Aus diesem Grunde bleiben die Fragmente an ihrem Platze, und die

Einschränkung der Bewegungen, die daraus folgt, ist eine kleinere.

Manchmal jedoch werden, als Ausdruck einer hochgradigen Gewalteinwirkung, die artikulären Gewebe verletzt und besonders wird das Ligamentum interosseum zwischen Naviculare und Lunatum abgerissen, oder das radiocarpale dorsale (oder palmare) Ligamentum wird zerrissen, worauf die Luxation des proximalen Fragments gegen den Rücken (Auvray) oder nach vorn folgt, und dieser kann sich jene vordere Luxation des Lunatum anschliessen. [Forgue (l. c.), Blacke[1]), Richon (von Codman und Chase citiert), Quervain[2])].

Lewis und Stimson[3]) haben in zwei Fällen, in welchen sie alle Merkmale einer vorderen Luxation des Lunatum fanden, die zu einer merklichen Einschränkung der Bewegung Veranlassung gab, erkannt, dass es sich um einen Bruch des Os naviculare handelte, dessen proximales Fragment nach vorn luxiert war. Eine Luxation des Lunatum hatten sie bereits in 3 Fällen beobachtet und sich wegen der erheblichen Bewegungsstörungen für die Entfernung des luxierten Knochens entschieden. Sie führten auch in den beiden Fällen von Fraktur des Naviculare in gleicher Weise mit befriedigendem Ausgang die Exstirpation aus.

Wenn die Gewalteinwirkung eine sehr heftige ist, können vielfache und schwere Verletzungen folgen, wobei mehr oder weniger die ganze Handgelenksgegend teilnimmt. Die Fraktur des Naviculare, welche nur das allererste Stadium darstellt, ist dabei oft nur von sekundärer Wichtigkeit [Wolff[4])].

Moty[5]) hat einen Fall von Kahnbeinbruch, kombiniert mit einer medio-karpalen Luxation, beschrieben, und Destot konnte die Fraktur des Naviculare beobachten sowohl bei der radio-karpalen Luxation, wie auch bei der medio-carpalen.

Aetiologie des Kahnbeinbruchs. Mechanismus der Entstehung.

Der Bruch des Os scaphoideum wird in der Regel durch

1) Joseph A. Blacke, Fracture of the Carpal Scaphoid with dislocation of the Semilunar. Transactions of the New-York Surgical Society. March 13. 1901.

2) Monatsschr. f. Unfallheilkunde und Invalidenwesen 1902. Heft 3.

3) Annals of Surgery. Part 113. March 1903. New-York.

4) Wolff, Ueber die Komminutivfrakturen der Handwurzel durch indirekte Gewalt. Monatsschr. f. Unfallheilkunde und Invalidenwesen. 15. II. 1905.

5) Moty. Von Delbet citiert. Traité de Chirurgie.

Fall auf die Fläche der Hand hervorgebracht, wodurch diese in eine mehr oder weniger forcierte Extension (Dorsalflexion) und in leichte Abduktion gebracht wird. Es wurden auch Fälle von Kahnbeinbrüchen berichtet, die von einer allzu raschen Extensionsbewegung der Hand herrühren, wenn sie von der Ebene, auf die sie sich stützte, zurückgestossen wurde. Ein ander Mal entstand die Fraktur durch einen Fall auf den Rücken der Hand, während diese in Flexion stand, auch wurden noch andere Entstehungsarten beschrieben, z. B. durch forcierte Abduktion, durch Rotation der Hand etc. Dabei ist aber zu berücksichtigen, dass der Patient sich nur selten mit Bestimmtheit erinnern kann, in welcher Weise die Verletzung stattgefunden hat; er weiss die Einzelheiten nicht, deren Kenntnis zur Deutung des Frakturmechanismus unerlässlich ist.

Aus der klinischen Beobachtung kann man nur im Allgemeinen den Schluss ziehen, dass ein Kahnbeinbruch möglich ist, wenn eine Kraft von der Fläche der Hand in der Richtung des Vorderarms bei dorsalflektierter Hand wirkt, oder auch, wenn sie vom Vorderarm gegen die Fläche der Hand, also in entgegengesetzter Richtung, wirkt.

Indessen ist bekannt, dass unter anscheinend gleichen Bedingungen eine Reihe von verschiedenen Verletzungen entstehen kann, welche ihren Sitz in der Handwurzel selbst haben oder auch am untern Ende des Vorderarms. Am häufigsten ist die Colles-Fraktur, seltener eine Fraktur in höheren Teilen des Vorderarms. Damit stimmt überein die Thatsache, dass sich nicht selten einige dieser Verletzungen miteinander kombinieren, sodass C. Beck unter 123 Frakturfällen des untersten Teiles des Radius neunmal die Verbindung mit Kahnbeinbruch fand. Die Ursache war immer ein starker Fall auf die Fläche der Hand.

So kam zu der schon erörterten Frage, auf welche Weise Colles-Fraktur entstehen könne, noch die andere, bei welchem Mechanismus der Bruch des Os scaphoideum sich mit der Colles-Fraktur kombiniert, vor allem aber war es interessant festzustellen, ob und wie man auf experimentellem Wege die Bedingungen für die indirekte Entstehung des isolierten Kahnbeinbruchs hervorbringen könne.

Schon seit geraumer Zeit war von den Autoren, welche Versuche über den Entstehungsmechanismus des Bruches der untern Radiusepiphyse anstellten, festgestellt worden, dass man zufälligerweise auch den Bruch des Os scaphoideum erhalten könnte.

Linhart[1]) fixierte die Hand in Flexion, schlug auf die Knochen des Vorderarms und erhielt so einen transversalen Bruch des Radius mit Längsrissen, die sich infolge der Zersplitterung des distalen Fragments auf der Gelenkfläche öffneten. Ausserdem erhielt er einen Splitterbruch des Os scaphoideum und des Lunatum.

Nélaton und Lecomte[2]) haben auch die Möglichkeit einer ähnlichen Komplikation in den experimentell erhaltenen Radiusbrüchen gefunden, indem sie mit einem Hammer auf die Knochen des Vorderarms schlugen.

Gallois[3]) hat bei 60 Experimenten, in welchen er durch Schlagen, Ziehen und Drehen in verschiedenen Richtungen den Bruch des untersten Radiusendes erhalten wollte, zweimal Kahnbeinbrüche erzielt, als er auf den Vorderarm schlug, der gegen die radiale Seite geneigt war und mit der Ebene, auf die sich die in Extension gebrachte Hand stützte, einen Winkel von 90° bildete.

Auvray[4]) hat gefunden, dass bei der forcierten Flexion der Hand ausser dem gewöhnlichen Radiusbruch nur kleine Splitter sowohl der ersten als auch der zweiten Reihe der Carpalknochen weggerissen werden und dass man manchmal einen Bruch des Kahnbeins erhält.

Auch Hönigschmied[5]), welcher die Folgen von übertriebenen Handbewegungen gegen den Vordarm studierte, erhielt bei forcierter Abduktion den Bruch des Os scaphoideum. In der ersten Zeit erhielt er eine Zerreissung des innern lateralen Ligaments oder eine Abreissung des Proc. styloideus ulnae. Wenn er die Abduktion vergrösserte oder dieselbe mit einer stärkern Bewegung ausführte, erhielt er auch den Bruch des Kahnbeins. Oft kamen noch Verletzungen von andern Carpalknochen hinzu, wie z. B. die Luxation des Os triquetrum oder der Bruch des Os capitatum.

Als man dann mittelst der X-Strahlen die Existenz eines isolierten Bruches des Kahnbeins kennen lernte, wurden in neuerer Zeit einige weitere Experimente gemacht, um daraus den Entstehungsmechanismus zu studieren. Aber man kam zu keiner einheitlichen Erklärung, da man die Faktur unter von einander ziemlich verschiedenen Bedingungen erhalten konnte.

---

1) Linhardt, Die Brüche der unteren Epiphyse des Radius durch Gegenstoss. Zeitschr. der Aerzte zu Wien. 1852.

2) Nélaton und Lecomte, Recherches nouvelles sur les fractures indir. de l'extrémité inf. du radius. Arch. général de Méd. Déc. 1860. 5 Ser. t. 16. p. 641. t. 17. p. 195.

3) Gallois, Fracture de l'extrémité inf. du radius. Thèse de Lyon. 1898.

4) Gaz. des Hopitaux 1898. Nr. 41. p. 377—380.

5) Hönigschmied, Leichenexperimente über die Zerreissung der Bänder im Handgelenk. Deutsche Zeitschr. f. Chir. Bd. 10. S. 462. 1878.

Schon im Jahre 1898 machte Destot[1]) unter Mitwirkung von Gallois Experimente zu dem Ende, den Entstehungsmechanismus zu studieren; dabei gingen sie vor nach Kriterien, die sie aus dem radiographischen Studium der Physiologie der Handwurzel geschöpft hatten, und folgten der Technik, die schon Nélaton eingehalten hatte, um Colles-Frakturen zu erzeugen. — Nélaton exartikulierte den Vorderarm am Ellenbogen, indem er das Olecranon in der Höhe des Radiusendes abschnitt. Die Hand wurde dann in Extension zum Vorderarm, der vertical gehalten war, auf den Boden gestützt, und mit einem Hammer zugeschlagen. Dabei erhielt Nélaton einen Bruch des Radius 1—2 cm über der radiocarpalen Gelenklinie. Ebenso erhielten auch Destot und Gallois gewöhnlich einen Bruch der untern Epiphyse des Radius, dem sich oft andere Verletzungen der Handwurzel beigesellten, der Bruch des Os scaphoideum einbegriffen, und sie erhielten auch den isolierten Bruch des Os scaphoideum, wenn der Vorderam ziemlich gegen die radiale Seite geneigt war.

Lilienfeld[2]) machte Leichenversuche. — Er stellte dabei die Hand in Dorsalflexion und Radialabduktion zum Vorderarm, der senkrecht gehalten und gegen den Boden fixiert wurde. Darauf übte er mit dem Gewicht seines Körpers einen Druck gegen die Hand aus. — Dieses Vorgehen schien ihm wahrscheinlich geraten durch die Art und Weise, in welcher einer seiner Patienten einen Kahnbeinbruch erlitten hatte. Dieser erhielt beim Aufheben einer 70 kg schweren Metallplatte einen heftigen Schlag durch diese letztere, sodass mit einem Male das ganze Gewicht auf die extendierte Hand fiel, während der Ellenbogen fixiert und gegen eine feste Fläche gestemmt war. Bei zwei unter drei Versuchen erhielt er den Bruch mit denselben anatomisch-pathologischen Merkmalen, womit er sich klinisch bei der radiographischen Untersuchung darstellte.

Lilienfeld giebt über die Entstehung eines solchen Bruches folgende Erklärung: Wenn die Hand in Abduktion gestellt ist, so verbirgt sich das Kahnbein zum Teil in der konkaven Gelenkfläche des Radius und ragt nur mit seinem distalen Ende mehr oder weniger unter dem Proc. styloideus radii hervor. — Wenn in einer solchen Stellung eine Gewalt auf die Fläche der ausgestreckten Hand in der Richtung des Vorderarms wirkt, so drängt der Kopf des Os capitatum, der sich gegen die Kavität des Os scaphoideum stützt, den proximalen Teil kräftig gegen den Radius, während der distale Teil durch den Druck, der vom Os multangulum maius und minus kommt, fixiert gehalten wird. Der Proc.

1) Destot et Gallois, Recherches physiologiques et expérimentales sur les fractures de l'extrémité inférieure du Radius. Revue de chirurgie. 1898. p. 886.

2) Lilienfeld, Der isolierte subkutane Bruch des Os scaphoideum der Handwurzel. Arch. f. klin. Chir. Bd. 69. H. 4. S. 1161.

styloideus radii wirkt alsdann wie ein Keil auf den Hals des Os scaphoideum, der so unbeweglich gemacht wurde; so kommt es zum Bruch. Es sei aber mehr eine Kompressionsfraktur als eine Zerreissungsfraktur, wie andere annahmen. Das gehe auch aus der Unverletztheit der Ligamente und der Gelenkkapsel hervor, welche keinen Einfluss auf die Richtung derselben haben.

Wolff[1]) erhielt mit seinem Mitarbeiter Dubs mit dem Vorgehen Nélaton's, wie Destot, den Bruch der untern Epiphyse des Radius und zweimal einen isolierten Bruch des Os scaphoideum. In einem Falle war der isolierte Bruch des Kahnbeins erzeugt worden, als der Vorderarm sich auf die radiale Seite neigte. — Der dorsale Rand der Frakturoberflächen liess Zeichen von Kompression und Zerquetschung erkennen.

Nach Wolff empfängt das Kahnbein in seinem distalen Teile den Schlag von dem Boden zum Teil direkt auf das Tuberculum, das am meisten hervorspringt, zum Teil durch Vermittelung des Os multangulum maius und minus, während es in seinem proximalen Teile, bei entgegengesetzter Richtung, den Schlag vom Radius erhält. So entsteht der Bruch in dem schwächsten Teile des Knochens am Halse und volar bei der Basis des Tuberkels. — Wenn die Hand in Abduktion steht, kommt die Kompression auf den äussersten Rand des Capitatum von Seiten des Proc. styloideus radii hinzu, während man in der Adduktion mit grösserer Leichtigkeit die Luxation des Lunatum nach vorn erhält.

Auf Rat meines verehrten Lehrers, Herrn Prof. Novaro, habe ich eine Reihe von Leichenversuchen unternommen, die dazu bestimmt sind, festzustellen, ob man wirklich durch indirekte Gewalt einen Bruch des Kahnbeins erhalten könne, und unter welchen besonderen Bedingungen ein isolierter Bruch ohne sonstige Verletzungen der Handwurzel oder des untern Endes des Vorderarms entstehe. Es handelte sich ferner darum, zu sehen, in wie weit die pathologisch-anatomischen Merkmale der auf der radiographischen Platte experimentell erhaltenen Verletzungen denjenigen Merkmalen entsprachen, die man klinisch bei den Verletzungen fand. Die Technik, die nach meiner Ansicht am besten die Bedingungen nachahmt, unter welchen die Fraktur für gewöhnlich entsteht, war jene klassische Nélatons, die auch schon andere benutzt haben.

Um eine Schnittfläche von mehr homogenem Widerstand im Radius und der Ulna zu gewinnen, die den Zweck hat, den Schlag aufzunehmen, habe ich, anstatt den Vorderarm am Ellenbogen zu exartikulieren und dann das vorstehende Olecranon abzuschneiden, vorgezogen, die beiden Knochen in derselben Höhe quer abzutragen zwei Fingerbreiten unter-

1) Arch. f. klin. Chir. 1905. Bd. 77. H. 3.

halb der Gelenklinie des Ellbogengelenks. Die Fläche der Hand wurde auf eine feste Ebene gestützt, der Unterarm in die Höhe gehalten, so dass er mit der Ebene einen Winkel von 45—90° bildete, bei einer intermediären Lage oder bei einer Neigung bald gegen die radiale bald gegen die ulnare Seite.

Um nicht allzu heftige Schläge auszuführen, gebrauchte ich einen leichten Hammer. Da ich reichliches Material zur Verfügung hatte, so suchte ich die allerersten Veränderungen die sich zeigten, zu studieren und secierte daher stets die Handwurzel, bevor es möglich war, irgend eine Deformation oder ein anormales Knarren wahrzunehmen; deswegen hatte ich sehr oft ein vollständig negatives Resultat.

Auf diese Weise konnte ich zu folgenden Schlüssen kommen:

1. a) Es ist möglich, auf experimentellem Wege und durch indirekte Wirkung einen isolierten Bruch des Os scaphoideum hervorzubringen.

b) Dieser Bruch weist dieselben pathologisch-anatomischen Merkmale auf, die man klinisch auch antrifft, und zwar sowohl bei direkter Untersuchung als auch bei radiographischem Befund.

c) Die Bedingung, unter welcher das Os scaphoideum am leichtesten isoliert und mit der kleinsten Kraftaufwendung gebrochen wird, schafft man sich dann, wenn man die Kraft vom Vorderarm gegen die Fläche der Hand wirken lässt, wobei diese in Extension (dorsal) zum Vorderarm gebracht wird, bei einem Winkel von ungefähr 90°. Der Vorderarm ist dabei leicht auf die radiale Seite geneigt.

d) Jedesmal, wenn das Kahnbein gebrochen wurde, blieben die Ligamente und die Gelenkkapsel unverletzt; auch erhielt man keine merkliche Verschiebung der Fragmente. Sehr oft dagegen fand man die Zerquetschung des dorsalen Randes der Frakturoberflächen.

2. Im Experiment kann man die Fraktur der untern Epiphyse des Radius, verbunden mit jener des Kahnbeins, hervorbringen, wenn der Vorderarm mit der gestreckten Hand einen rechten Winkel bildet und sich in einer intermediären Lage zwischen der radialen und ulnaren Beugung befindet. Die Fraktur des Radius zeigt die Merkmale der Kompressionsfraktur. Das distale Fragment erleidet keine merkliche Verschiebung, weder gegen den Rücken noch nach aussen, und weist ferner zahlreiche Längsrisse auf, welche sich in die Gelenkfläche öffnen; es kann eine grössere oder kleinere Einkeilung des proximalen Fragments in dasselbe stattfinden. Unter solchen Bedingungen aber kommt nur in wenigen Fällen der trans-

versale Bruch des Kahnbeins vor, und es handelt sich alsdann mit aller Wahrscheinlichkeit um ein Kahnbein, das leichter zu zerbrechen ist, sei es durch die verlängerte und dünne Form, sei es durch die weniger kompakte und homogene Struktur oder besser noch durch die Wirkung einer grösseren Gewalt auf dasselbe.

3. Wenn die Extension der Hand zum Vorderarm keinen rechten Winkel erreicht, kann man nur durch eine heftige Gewalt die Fraktur des untern Endes des Radius erhalten, mit leichter dorsaler Dislokation des distalen Fragments. Man kann auch, in verschiedenem Grade, die Einkeilung des proximalen Fragments in das distale erhalten.

4. Es ist mir niemals gelungen, die Luxation des Lunatums nach vorn zu finden, auch dann nicht, wenn der Vorderarm mehr oder weniger auf die ulnare Seite geneigt war, vielleicht durch die nicht hinreichend ausgiebige Wirkung des Traumas.

5. Auch ist es mir bei sechs Experimenten nicht gelungen, den Bruch des Kahnbeins zu erhalten, indem ich mit Schlägen auf den Unterarm einwirkte, während die Hand in Flexion (palmar) sich auf den Handrücken stützte.

Um aus diesen Resultaten eine Erklärung ableiten zu können, muss man den Befunden, welche die anatomische Untersuchung solcher Verletzungen ergiebt, noch die physiologischen Kenntnisse der Handwurzel hinzufügen, deren beste Daten uns von der Radiographie geliefert werden.

Untersucht man die gegenseitige Lage der einzelnen Handwurzelknochen, wenn die Hand sich als direkte Fortsetzung des Vorderarms ausgestreckt befindet, und vergleicht man sie mit ihrer Lage in der (dorsalen) Extension oder in der (volaren) Flexion, bis sie einen Winkel von 90° mit dem Vorderarm bildet, so kann man sich leicht Rechenschaft geben, in welcher Weise bei solchen extremen und bei jenen intermediären Stellungen die Uebertragung der Gewalt vom Boden auf den Vorderarm durch den knöchernen Carpus oder in entgegengesetzter Richtung vor sich geht. Der Angriffspunkt der Gewalt ändert sich jedesmal, sobald der Winkel, den der Vorderarm mit der Handfläche bildet, ein anderer wird.

Die Uebertragung der Gewalt geschieht notwendigerweise immer quer durch das Os naviculare und das Lunatum, welche mit dem Radius in Verbindung stehen; denn die untere Fläche der Ulna kommt, da sie auf einem ziemlich höhern Punkte stehen bleibt, nicht in unmittelbare Beziehung mit dem Triquetrum.

Damit nun die Kraft mit hinreichender Stärke und in vorwiegender Weise auf das eine oder das andere der dazwischengelegten Elemente wirken kann, bis sie in diesem eine Verletzung bewirkt, ist vor allem eine Stellung zu den benachbarten Knochen nötig, die es unbeweglich macht und es verhindert, sich in irgend einer Weise der Gewalteinwirkung zu entziehen. Diese letztere hinwieder darf nicht verloren gehen, indem sie sich auf viele Einheiten der Oberfläche verteilt.

Wegen des kleinen Umfangs und der im Allgemeinen kugelartigen Form der Handwurzelknochen, ferner wegen der relativen Ausgiebigkeit der Bewegungen und der Verschiebungen, deren sie fähig sind, ist es einleuchtend, dass für die Hervorbringung einer isolierten Verletzung in einem derselben ganz bestimmte pathogenetische Bedingungen notwendig sind.

So kommt es, dass das Os scaphoideum und Lunatum, auch wenn das erstere durch seine Form und durch seine Lage in der Handwurzel der am ersten einer Verletzung ausgesetzte Knochen ist, mit aller Leichtigkeit der Wirkung des Traumas ausweichen können, dessen Gewalt auf die Knochen des Vorderarms und namentlich auf den Radius übertragen wird. Daher ist die Radiusfraktur häufiger mit dem typischen Sitz an der Grenze zwischen Diaphysis und Epiphysis, wo seine kompakte Struktur schwammig und weniger widerstandsfähig ist, während die Verletzungen des Os scaphoideum und des Lunatum, wie diejenigen des Carpus, im Allgemeinen ziemlich selten sind.

Der Bruch des Radius entsteht mit Vorliebe, wenn die Hand nicht übertriebenermassen auf dem Vorderarm ausgestreckt ist: Die Knochen des Carpus behalten, da dann die Ligamente und die periartikulären Gewebe nicht sehr ausgedehnt sind, fast ihre ganze Beweglichkeit, so dass die Kraft nicht auf einen einzigen von ihnen koncentriert, sondern in mehr oder weniger gleichem Masse auf alle verteilt wird. Diese Kraft wird dann auf den Radius übertragen, welcher, wegen der Neigung des Vorderarms nach vorn, das Bestreben hat, sich gegen den Rücken zu biegen; er zerbricht dort, wo er weniger stark ist, oder an der von Colles angegebenen klassischen Stelle.

Wenn dagegen die Hand in einem rechten Winkel zum Vorderarm ausgestreckt ist, dann wird das Os scaphoideum und das Lunatum gezwungen, eine weniger günstige Stellung einzunehmen, während in dem Radius die knöchernen Trabekeln, die zu der Ge-

lenkfläche senkrecht stehen, auch zu der Ebene des Bodens senkrecht zu liegen kommen; so besitzt der Knochen die grösste Widerstandsfähigkeit gegen Bruch.

In der That folgt das Kahnbein nur zum Teil der Extensionsbewegung, welche von der distalen Steite der Handwurzelknochen ausgeführt wird. Es dreht sich, um genau zu sein, um eine transversale Achse und beschreibt einen Kreisbogen, der nicht grösser als 45° ist, während die Hand einen von 90° macht. Während auf der konvexen distalen Oberfläche des Kahnbeins das Multangulum maius und minus gegen den dorsalen Rand sich bewegen, so dass die Tuberositas, die sich von jener des Multangulum maius entfernt, an der Basis der Eminentia thenar mehr hervorspringt, so dreht sich andrerseits das Kahnbein mit seiner proximalen Oberfläche innerhalb der Konkavität des Radius; dabei stemmt es sich gegen diese wegen der grössern Anspannung des radiocarpalen Ligamentum anterius stärker an.

Das Kahnbein kommt so mit seiner grössern Achse in direkte Fortsetzung mit der Längsachse des Radius und aus diesem Grunde geschieht fast ausschliesslich durch das Kahnbein die Uebertragung einer vom Radius oder vom Boden kommenden Gewalt, gegen welchen sich seine Tuberositas direkt stützt.

Das zeigt sich klar, wenn man auch die Lage betrachtet, in welche das Lunatum bei der (dorsalen) Extension der Hand bei einem Winkel von 90° zum Vorderarm zu stehen kommt.

Der Rotationsbewegung des Capitatum um eine transversale Achse, bis es fast einen rechten Winkel mit dem Radius bildet, folgt das Lunatum, welches mit seiner Konkavität den Kopf des Capitatum bedeckt, und dreht sich mit seiner konvexen radialen Oberfläche in der konkaven des Radius, bis es unter dem vordern Rand der untern Fläche des Radius mit $^2/_3$ und mehr seiner konvexen Oberfläche hervortritt, solange die Dehnbarkeit des vordern radio-carpalen Ligaments es gestattet.

Auf diese Weise bleibt nur ein kleiner Teil des Lunatum zwischen dem Kopf des Capitatum und dem Radius, und zwar nach Art eines Keils. Dieser kleine Teil hat das Bestreben, nach vorn gedrängt zu werden, wie es mit einem Kirschenstein geschieht, den man zwischen zwei Fingern drückt.

Man versteht dann wohl, wie eine Kraft vom Radius oder vom Kopfe des Capitatum, die darauf wirkt, nur zum kleinsten Teil übertragen werden kann. Das hat noch seinen Grund in dem kleinen

Widerstand, der von dem vordern radio-carpalen Ligament geboten wird, gegen welches sich das Lunatum stützt, so dass jenes manchmal zerreisst und die vordere Luxation des Lunatums entsteht.

Wenn unter diesen Bedingungen die Hand in einem rechten Winkel zum Vorderarm ausgestreckt ist und dieser sich in einer Mittellage zwischen Supination und Pronation befindet, kann eine Längsfraktur des untern Teiles des Radius vorkommen, die von dem widerstandsfähigeren Os scaphoideum herrührt, das wie ein Keil auf ihn eingewirkt hat.

Es kann auch eine grössere oder kleinere Einkeilung der Radiusdiaphyse in die so gebrochene Epiphyse stattfinden und diese stellt sich nicht, wie in der typischen Fraktur, als merklich verschoben dar, weder gegen den Rücken noch nach aussen. Manchmal kommt, wie schon gesagt, ein Kahnbeinbruch hinzu. Wenn sich dann mit der Extension der Hand (dorsal) in einem rechten Winkel zum Vorderarm in geringem Grade die Supination verbindet, dann ändern sich die Angriffspunkte der Gewalt auf das Kahnbein. Die Uebertragung geschieht, anstatt in der Richtung der Längsachse, von der Spitze der Tuberositas zur Gelenkfläche für den Radius, im innern Teile näher an der Gelenkfläche für das Lunatum, also nach zwei verschiedenen, wenngleich mit einander parallelen Richtungen.

Vom Boden wirkt die Kraft noch auf die Tuberositas, aber mit einer Richtung nach oben und nach aussen, während vom Radius aus die Kraft auf die proximale Oberfläche des Kahnbeins gegen unten und nach innen wirkt. Der Gegendruck, der auf das proximale Segment des Os scaphoideum von Seiten des Capitatum und des Os lunatum ausgeübt wird, hält dieses gegen die Konkavität des Radius fixiert, wie wenn es in einen Schraubstock genommen wäre, während das distale Segment nur für einen kleinen Teil seines dorsalen und äussern Randes einen beschränkten Stützpunkt gegen den Proc. styloideus radii findet und die Kraft, die vom Boden direkt auf ihn wirkt, hat das Bestreben, ihn nach aussen und gegen den Rücken zu stossen.

Der Knochen, der diesen zwei entgegengesetzten Kräften ausgesetzt ist, bricht in der Gegend des Halses, wo er einen geringern Widerstand bietet, und der Bruch beginnt auf Grund der Art, in welcher sie wirken, genau an dem volaren und innern Rand des Halses selbst. Ein Beweis hierfür ist gerade der Umstand, dass man hier in den meisten Fällen die grössere Oeffnung unter den

Fragmenten beobachtet, während man auf dem dorsalen und äussern Rand Zeichen von grösserer oder kleinerer Zusammendrückung und Zerquetschung erhält.

Symptome und Verlauf.

Der isolierte Bruch des Kahnbeins bietet keine eigene und charakteristische Symptomatologie, durch welche er immer von andern Verletzungen des Carpus unterschieden werden kann. Die Symptome sind verschieden, je nachdem der Bruch alt oder frisch ist. In der Regel stehen sie mit seiner anatomischen Form in Beziehung, ausserdem mit der Schwere der Verletzung, die den Bruch hervorgebracht hat. — Es ist natürlich, dass, wenn noch andere Verletzungen des Carpus oder des untern Teiles des Vorderarms hinzukommen, es nicht leicht sein wird, von den Symptomen, die grossenteils gemeinsame sind, jene auszuscheiden, die mit dem Bruch des Kahnbeins zusammenhängen.

In den ersten Tagen, nachdem der Bruch geschehen, verspürt der Patient im Allgemeinen einen plötzlichen, nicht sehr starken Schmerz, und zwar am radialen Teile des Carpus, mehr am Rücken als nach vorn, der sich mit den Bewegungen der Hand verstärkt, so dass letztere mit der andern gestützt und unbeweglich gehalten wird. In der Regel aber sind die Beschwerden viel geringer als bei typischem Radiusbruch. Man sieht sogar manchmal, dass der Patient, wenn der starke Schmerz, den er im Augenblick der Verletzung gefühlt, aufgehört hatte, sofort wieder die Hand hat gebrauchen können, insofern nicht der Schmerz von neuem auftrat und nicht eine mehr oder weniger stark markierte Anschwellung und somit eine Beschränkung der Bewegungen hinzukam.

So hatte ein Patient Wolff's, bei welchem die Verletzung schon drei Jahre alt war und bei dem die Extension und die Abduktion sehr eingeschränkt waren, am Tage und am Abend der Verletzung noch Turnübungen machen können und erst am nächsten Morgen traten Schmerzen mit Anschwellung auf. Ein anderer Patient Wolff's, ein Stenograph, konnte noch für einige Tage weiter arbeiten. Ein Patient Grünwald's hat noch für 2 oder 3 Stunden Schrauben eindrehen und ein anderer hat noch seine Verrichtungen als Wirt besorgen können.

Im Allgemeinen tritt die Anschwellung nicht sehr hervor; aber es ist nicht schwer, sie zu beobachten, wenn man das kranke Handgelenk mit dem normalen vergleicht, und sofern es nötig ist, den

Umfang in der Gegend der Spitze des Proc. styloideus radii et ulnae misst. Dann kann man erkennen, dass er fast cylindrisch geworden ist, nachdem er vorher von vorn nach hinten, wie es normal der Fall ist, abgeplattet war. Bei frischen Fällen kann sich die Anschwellung von der Gegend des Carpus bis zum untern Teil des Vorderarms und zum Handrücken ausdehnen und kann so verhindern, dass der Sitz der Verletzung lokalisiert wird. Manchmal dagegen ist sie auf den radialen Teil des Carpus begrenzt und vor allem auf die Tabatière, welche, anstatt eine Delle zu bilden, eben oder geradezu hervortretend erscheint.

Diese Anschwellung am Handgelenk in der Gegend des Os scaphoideum kann man, wenn auch wenig ausgesprochen, auch bei alten Brüchen finden, wo ihre Anwesenheit, mit andern Veränderungen kombiniert, ein Anzeichen einer chronischen Arthritis bedeutet.

Nicht konstant ist das Auftreten einer sekundären Ekchymose in der Gegend des Kahnbeins, und der Grund eines solchen Mangels könnte, wie Lilienfeld, Codman und Chase meinen, in der Integrität der Gelenkkapsel liegen, welche das ausgelaufene Blut verhindert, sich in die periartikulären Gewebe zu ergiessen, bis es unter der Haut sichtbar wird. Andrerseits kann man aus dem entgegengesetzten Grunde zugeben, dass man Ekchymosen nur dann erhalten kann, wenn die Frakturlinie zum Teile extraartikulär ist.

Fordert man den Patienten zu einer Handbewegung auf, so trifft man fast immer eine mehr oder weniger ausgesprochene Beschränkung aller Bewegungen, welche schmerzen, vor Allem sind Extension und Abduktion behindert. Wenn man versucht, diese Bewegungen zu übertreiben, so verstärkt sich der Schmerz, und der Patient sucht loszukommen, indem er die Hand zurückzieht. Der Patient ist unfähig, die Hand zu extendieren, auch die Druck- und Zugkraft sind mehr oder weniger verringert. Der Schmerz, der in dieser Weise auftritt, wird bei den meisten Fällen am radialen Teile des Handgelenks lokalisiert. Es ist natürlich, dass aus der Gesamtheit dieser Veränderungen, wenn dieselben eine gewisse Stärke erreichen, eine mehr oder weniger vollständige Unfähigkeit zur Arbeit sich ergiebt.

Das Symptom, welchem man früher die grösste Bedeutung für die Frakturdiagnose beimass, ist die Krepitation, welche man zu erhalten sucht, indem man Bewegungen mit der Hand ausführt, während man den Daumen und den Zeigefinger je auf das Tuber-

kulum des Kahnbeins und auf die Tabatière hält.

Man muss annehmen, dass vor der Röntgenaera zahlreiche Fälle von Kahnbeinbruch wegen des Fehlens dieses für unerlässlich gehaltenen Symptoms als Distorsionen des Handgelenks betrachtet wurden, da jetzt feststeht, dass in vielen Fällen von Bruch des Kahnbeins Krepitation fehlt, und das vor Allem bei frischen Fällen. Lilienfeld erklärt den Mangel der Krepitation mit der Anwesenheit des Blutergusses im Gelenk. Auf der andern Seite muss man sich vergegenwärtigen, dass bei der Distorsion des Handgelenks der Bluterguss selbst Veranlassung zur Krepitation geben kann.

Im Falle von Luxation von einem der Fragmente, das in der Regel das proximale ist, wird dieses in der Regel zu einem mehr oder weniger hervortretenden knöchernen Vorsprung Veranlassung geben und zwar am Rücken, an der Tabatière, dicht am Rande des Radius, oder auch vorn, an der Basis der Eminentia thenar, wo auch das Lunatum im Falle einer gleichzeitigen vordern Luxation gegen die Haut vortreten kann. In diesem Falle sind der Schmerz und die Einschränkung der Bewegungen noch mehr hervortretend.

Bringt man die Hand in möglichst starke Adduktion, und übt man auf die Tabatière einen Druck aus, so ruft man im Falle eines Kahnbeinbruches einen starken Schmerz hervor, denn der mittlere Teil desselben, wo in der Regel der Bruch eintritt, befindet sich genau bei der Tabatière selbst. Man kann auch Schmerz verursachen, wenn man auf den Tuberkel des Os scaphoideum einen Druck ausübt, aber nicht konstant. Dasselbe geschieht, wenn man den ersten Metacarpus in die Höhe gegen den Radius schiebt. Höfliger bemerkte ausserdem die Verminderung der Entfernung, welche zwischen dem Proc. styloideus radii und der Basis des ersten Metacarpus eintritt; sie kann $^1/_2$—$1^1/_2$ cm betragen, wenn das Kahnbein gebrochen ist.

Wenn der Bruch seit langer Zeit besteht und der Patient fortfährt, über Schmerzen und Beschränkung der Bewegungen zu klagen, welche sich zeitweise verschlimmern, namentlich bei Kraftanstrengungen und bei längern Arbeiten, so ist es leicht, noch eine lokalisierte Anschwellung, eine ausgiebige Druckempfindlichkeit in der Gegend der Tabatière, schmerzhafte passive und unvollständige Bewegungen, sowie auch eine mehr oder weniger deutliche Krepitation anzutreffen in Verbindung mit einer deformierenden Arthritis. In den ungünstigsten Fällen findet man eine mehr oder

weniger ausgesprochene Atrophie der Vorderarmmuskeln.

Man kann annehmen, dass die Fraktur des Kahnbeins, auch wenn sich dieselbe am Anfang mit geringfügigen Symptomen zeigt, so dass sie einen raschen, mehr oder weniger vollständigen Gebrauch der Hand erlaubt, doch nach einer längern oder kürzern Zeit unter Steigerung der anfänglichen Störungen zu einer sehr lästigen Verletzung sich entwickeln wird, weil sie damit endet, der Funktion der Hand für immer und manchmal recht arg zu schaden.

Der klinische Verlauf und die Resultate stehen in der Regel mit der anatomischen Form des Bruches selbst in Beziehung, welcher vor Allem im Wesentlichen ein Gelenkbruch ist, wo die Fragmente sowohl wegen der geringen natürlichen Anlage zur Bildung eines Callus oder durch ihre specielle Form und durch ihre Beziehungen zu den benachbarten Knochen, die keine Ruhigstellung erlauben, nur sehr schwierig zu einer Konsolidation gelangen können.

In zweiter Linie sieht man, wenn die primären Veränderungen durch ihre geringe Schwere die schnelle Rückkehr zur Arbeit erlauben, sehr leicht Verschlimmerungen der anfangs aufgetretenen Symptome hinzukommen, welche durch die Reibung zwischen den Fragmenten und durch die Verletzung der Gelenkkapsel hervorgerufen werden. Es erscheinen wieder der Schmerz, die Anschwellung und die Unfähigkeit der Bewegung für kürzere oder längere Zeit, bis die Arbeit abermals aufgenommen wird, und bei jeder neuen Kraftanstrengung hat man eine Wiederverschlimmerung.

Das kann sich in einer mehr oder weniger ausgesprochenen Weise ereignen oder kann zu Störungen Veranlassung geben, die kaum vom Patienten bemerkt werden. Unterdessen aber kommt es zu einer Pseudarthrosis interscaphoidea, und zwar durch die mechanische Glättung der Frakturoberflächen.

Wenn die durch die Fragmente hervorgebrachte Gelenkreizung nicht gross ist, kann man auch so zu einem befriedigenden Resultat gelangen, weil sich die chronische Gelenkkrankheit in einem sehr geringen Grad entwickelt, und zuletzt können, da jede artikuläre Reaktion vollständig aufhört, die freien Bewegungen und die Druckkraft zurückkehren, und es kann die Muskelatrophie verschwinden, da eine spontane Funktionsheilung der Fraktur, wenn auch nicht eine anatomische, eintritt.

Dieser befriedigende Ausgang ist aber sehr selten, während man in den meisten Fällen infolge einer mehr oder weniger fortschreitenden deformierenden Arthritis zu einer grössern oder kleinern

Beschränkung der Bewegungen im Radio-Carpalgelenk und auch bis zur Ankylosis gelangt.

Wenn noch zur rechten Zeit die richtige Behandlung eingeleitet wird, die vor Allem dazu dienen soll, die geringste Gelenkreizung zu vermeiden, mit Ruhe, mit passiven und aktiven methodischen und mässigen Bewegungen, mit einer verständigen Massage oder mit einer geeigneten teilweisen oder totalen Entfernung des Kahnbeins, so kann man in wohlthätiger Weise einen bedeutenden Einfluss auf die natürliche Tendenz zu einem so unglücklichen Ausgang ausüben.

Diagnose.

Zur Diagnose des einfachen Bruches des Kahnbeins kommt man nur selten mit Sicherheit durch die Anamnese allein, die nur sehr selten mit Genauigkeit berichtet wird, und durch die gewöhnliche klinische Untersuchung. Bei verschiedenen Gelegenheiten wird es möglich sein, wie Bardenheuer sagt, eine retrospektive Diagnose zu machen, wenn man von der Nähe aus dem weitern Verlauf der Verletzung gefolgt ist, und wenn die Persistenz des Schmerzes und der Anschwellung, die beide gut lokalisiert sind, den Weg weist. Dasselbe gilt für die progressive Verschlimmerung anstatt einer Verbesserung der Funktion, sofern man eine andere Form chronischer Arthritis ausschliessen kann.

In frischen Fällen dagegen kann man nur mittelst Röntgenaufnahme eine sichere klinische Diagnose machen, besonders wenn es möglich ist, einen Bruch des untern Endes des Radius oder eine andere Verletzung des Carpus auszuschliessen. Schon unsicherer dagegen wird diese Diagnose bleiben, wenn solche Verletzungen vorhanden sind.

Wenn man den Fall eines Kranken untersucht, der auf die Fläche der Hand in Extension gefallen ist oder der in ihr eine forcierte Extension erlitten hat und mehr oder weniger über lebhaften Schmerz am Carpus klagt, wobei Anschwellung eintritt und manchmal auch Ekchymose und eine geringere oder grössere Unfähigkeit der Bewegungen, so muss man sich vor Allem überzeugen, ob die fast pathognomischen Zeichen des Bruches der untern Radiusepiphyse existieren. Aber die Fraktur der untern Epiphyse des Radius kann von einer Verschiebung der Fragmente nicht begleitet sein, und dann ist die ganze Deformation auf jene der Anschwellung reduciert; der Schmerz bleibt umschrieben bei Druck auf das untere

Ende des Radius. Schmerz wird auch in einem mehr oder weniger begrenzten Punkte hervorgebracht, wenn man mit dem Finger über den äussern Rand des Radius fährt bis zur Spitze des Proc. styloideus.

Dagegen bringt der Druck auf die Tabatière keinen Schmerz hervor, wenn nicht die Fraktur des Os scaphoideum hinzukommt. Ausserdem können die Bewegungen der Pronation und Supination, wenn die untere radio-ulnare Gelenkverbindung beteiligt ist, mehr oder weniger schmerzen oder begrenzt sein, während jene des Radio-Carpalgelenks weniger schmerzen und weit ausgedehnter sind im Gegensatz zur Distorsion des Carpus und zum Bruch des Os scaphoideum.

Codman und Chase lenken die Aufmerksamkeit auf eine von ihnen bei der Collesfraktur beobachtete Thatsache, die an eine Kahnbeinfraktur denken lässt. Sie entdeckten vielmal das plötzliche Auftreten von Fluktuation in dem gemeinsamen Beutel oder in der gemeinsamen Scheide der Sehnen des kurzen und langen radialen Extensors des Carpus und des langen Extensors des Daumens. Da diese Scheide das Periost auf dem äussern Teil des Radius zur Basis hat, so kann eine Längs- oder Querfissur in diesem Teil des Radius die Zerreissung der Basis der Scheide veranlassen, und es entsteht darin eine Hämorrhagie, ohne dass in den andern Teilen des Handgelenks ein Bluterguss auftritt. Daraus entsteht eine fluktuierende Anschwellung von dreieckigem Aussehen auf der radialen Hälfte des Handgelenks, die sich am dorsalen Teile auf das Radiusende ausdehnt. Da die Scheide dicke Wände hat, so scheint die Farbe des Blutes nicht durch die Haut.

Die Anwesenheit dieser Sehnenscheidenanschwellung ist nach den genannten Autoren als das Symptom eines Bruches oder einer Infraktion des untern Radiusendes, besonders einer Infraktion zu betrachten, denn bei der Collesfraktur ist die Scheide manchmal so zerrissen, dass das Blut sich in die umliegenden Gewebe ergiesst, so dass man keine Fluktuation mehr hat.

Obgleich nun diese von der Flüssigkeit ausgedehnte Scheide nicht für eine Fraktur des Os scaphoideum spricht, so kann trotzdem der Druck auf dieselbe, da sie sich auf die Gegend des Kahnbeins ausdehnt, Schmerz erzeugen, und dieser kann als ein Schmerz betrachtet werden, der durch Kompression auf das gebrochene Kahnbein hervorgebracht ist. Aber der Druck des untern Radiusendes würde, wie ich schon oben gesagt habe, einen stärkern Schmerz hervorbringen als der Druck auf das Kahnbein.

Hat man sich der Integrität der untern Radiusepiphyse versichert, so kann man auf dem Wege der Ausschliessung suchen, zu einer Diagnose eines wahrscheinlichen Kahnbeinbruches zu gelangen, indem man ihn von den andern Carpusverletzungen unterscheidet. Von diesen kommt besonders die Distorsion in Betracht. Diese kommt vor Allen häufig vor und kann Schuld sein, dass man bei einfachem Kahnbeinbruch in Zweifel kommt. Ferner kommt die Luxation des Lunatum in Betracht, mit welcher man einen Kahnbeinbruch verwechseln kann, besonders wenn die Luxation eines seiner Fragmente hinzukommt.

In dieser Beziehung muss man bekennen, dass die klinische Untersuchung allein im Allgemeinen sehr wenig Anhaltspunkte geben kann, so dass in zahlreichen Fällen, wo das Kahnbein gebrochen war, eine einfache Distorsion des Handgelenks diagnostiziert wurde, während in andern Fällen dagegen, auch von Chirurgen, welche schon eine gute Kenntnis dieser Verletzungen besitzen, die Diagnose auf Kahnbeinbruch gestellt wurde, weil sie die Symptome deutlich und vollständig vorfanden, die dann von der Radiographie in sicherer Weise ausgeschlossen wurde.

Bei einer solchen Unsicherheit können wir nur etwa Folgendes feststellen:

1. Die Distorsion ist unter den Verletzungen des Carpus die, welche gewöhnlich weniger schwere Symptome macht, die zum Unterschiede von einem Bruch des Kahnbeins nach nicht langer Zeit wieder verschwinden, ohne nennenswerte Störungen in der Gebrauchsfähigkeit des Radio-Carpalgelenks zurückzulassen. Ausserdem können sich Schmerz und Anschwellung, die nicht gut lokalisiert sind, zeigen; beide sind mehr oder weniger über die ganze Gegend des Carpus verbreitet. Durch den eventuellen Mangel an Krepitation und bemerkenswerter Deformität bei der genauen Palpation des Carpus können wir andrerseits mit grosser Wahrscheinlichkeit einen Kahnbeinbruch ausschliessen.

2. Die Luxation des Lunatum entsteht durch Traumen von grösserer Heftigkeit, als solches bei Kahnbeinbruch nötig ist. Auf sie folgen schwerere Störungen in der Gebrauchsfähigkeit der Hand. Vor allem sind die Flexions- und Extensionsbewegungen der Hand gegen den Vorderarm beschränkt. Auch kann der Schmerz, der plötzlich durch Druck auf die Gegend des Lunatum hervorgebracht wird, lebhafter sein als bei Kahnbeinbruch. Bei der Luxation des Lunatum wird es dann nicht möglich sein, das Gefühl von

Krepitation zu erhalten, welche, wenn auch kein konstantes, doch ein ziemlich charakteristisches Merkmal des Kahnbeinbruches ist.

Das wertvollste Kriterium, durch welches wir oft die Luxation des Lunatum vom Kahnbeinbruch unterscheiden können, auch wenn ein Fragment des Kahnbeins luxiert war, liefert die methodisehe Palpation des Carpus. Mittelst dieser können wir uns in der That Rechenschaft geben von der Natur und dem Ursprung der Knochenerhöhung, die in beiden Fällen sich mehr oder weniger in der Handwurzel sichtbar macht, am Rücken oder volar. Zu diesem Zweck muss man mit der grössten Genauigkeit den Sitz dieses Vorsprungs feststellen, und zwar in seinen Beziehungen zu den verschiedenen Elementen des Skeletts des Carpus. Dabei muss man sich vor Allem vergegenwärtigen, dass im Carpus das Lunatum sich genau auf der Verlängerung der Längsachse des III. Metacarpus befindet und unmittelbar unter dem Rande des Radius, während das Kahnbein mehr mit dem I. und II. Metacarpus korrespondiert, zwischen der Tabatière am Rücken und der äusseren Hälfte der Basis der Eminentia thenar auf der palmaren Seite.

In den alten Fällen von Kahnbeinbruch sind die Symptome die einer chronischen Arthritis, und welcher Natur diese ist, erkennt man leicht, indem man auf die Ursache oder auf das erlittene Trauma zurückkommt und andere Formen chronischer Arthritis ausschliesst.

Radiographische Diagnose.

Wie schon gesagt, ist es nur mit Hilfe der X-Strahlen möglich, zu einer genauen Frakturdiagnose des Kahnbeins zu gelangen. Dabei kann man mehr oder weniger die Wahrscheinlichkeitsdiagnose des Klinikers bestätigen und herausbringen, ob die Verletzung eine einfache oder kombinierte ist. Ferner kann man die anatomischen Merkmale einzeln herausfinden und zu gleicher Zeit die besten prognostischen Kriterien ableiten, auch vom medicinisch-gerichtlichen Standpunkt aus bei einem Arbeitsunfall.

Es ist auch möglich, zur rechten Zeit die beste Behandlung einzuleiten, welche die genaue Kenntnis der Verletzung in jedem einzelnen Falle anrät; ferner kann man in der Nähe den Verlauf und die Resultate kontrollieren.

In der That hat man auch gesehen, mit welch grosser Leichtigkeit und, ich möchte sagen, in listiger Weise, eine Verletzung, die am Anfange unbedeutend erscheint und als solche vom Patien-

ten oder vom Arzte behandelt wird — wenn letzterer nicht systematisch für eine radiographische Untersuchung stimmt — wie eine Verletzung also, besonders bei Arbeitern, die vor der Zeit die Arbeit aufnehmen, langsam und progressiv zu einer tiefgehenden Alteration in der Handfunktion Veranlassung geben kann bis zum Punkte, dass die Anamnese nicht mehr im Stande ist, Rechenschaft davon zu geben.

Wenn dagegen die Verletzung bald erkannt wird, wie Destot sagt, so kann die Behandlung sehr wirksam sein und eine merklich bessere Prognose erlauben.

Vom radiologischen Standpunkte aus ist es angebracht, zu bemerken, dass eine sichere Diagnose nur dann gemacht werden kann, wenn man ein gutes radiographisches Bild erhalten hat, welches gestattet, die kleinsten Veränderungen nicht allein der Umrisse, sondern vor Allem auch die der trabekulären Struktur des Knochens zu erkennen.

In der That kann diese, abgesehen von Täuschungen, durch welche man an eine Fraktur glauben kann, die in Wirklichkeit nicht besteht, mit Leichtigkeit unerkannt bleiben, besonders wenn die radiographische Untersuchung nur in einer einzigen Ebene gemacht wird. Es erklärt sich das aus der minimalen Verschiebung, welche gewöhnlich zwischen den Fragmenten besteht, und aus der fast unüberwindlichen Schwierigkeit, mit den einfallenden Strahlen die Frakturlinie zu durchqueren, wenn diese mehr oder weniger schräg ist, bevor sie Eindruck auf die Platte machen.

Wenn die innerste Struktur des Kahnbeins gut auf die Platte kommt, so kann die Frakturlinie, wenn eine solche besteht, deutlich werden, da sie von einer Unterbrechung in der Kontinuität der Struktur und von einer leichten Dichtigkeitsverminderung angezeigt ist.

Zu diesem Zweck braucht man Strahlen von geringer Penetrationskraft, die man von einer weichen Röhre erhält, und die nicht mehr als 5—6 auf dem Radiochromometer Benoist geben. Die mittlere Distanz von der Antikathode bis zur Platte wird nicht unter 40 cm sein müssen, um nicht sehr deformierte Schatten in der Projektion zu erhalten; die Dauer der Exposition soll, wenn die Platten sehr empfindlich sind, nur 15—20 Sekunden betragen.

Im Allgemeinen aber ist es vorzuziehen, für den Fall, dass man Strahlen von geringerer Penetration anwendet, die Expositionszeit ein wenig zu verlängern, bis zu 30 Sekunden und noch mehr, besonders

wenn es einem gelingt, die vollständige Unbeweglichkeit der Hand zu erlangen.

Um das Kahnbein deutlicher zu Gesicht zu bringen, wählt man als Lage der Hand mit Vorliebe die Adduktion; auf diese Weise vermindert man auch die Neigung des Kahnbeins nach vorn, das sich mehr horizontal und fast parallel zur Fläche der Platte legt.

Da die Articulatio carpo-metacarpea einen dorsal offenen Winkel bildet, derart, dass bei gestütztem Carpus der Metacarpus sich erhebt und umgekehrt, so wird es gut sein, wenn man das Kahnbein möglichst horizontal hält, damit der Carpus vollständig gestützt sei, wobei die Reihe der Metacarpalknochen erhoben wird. Hiermit wird man vermeiden, auf die Platte den Schatten des Kahnbeins projiciert zu haben, in welchem der proximale und zum Teil der distale Teil durch das Dazwischenkommen des Halses, der schmäler und weniger durchlässig ist, aufeinanderzuliegen kommen, was an eine Teilung des Knochens in zwei Fragmente denken lässt.

Ebenso wird auch der Umriss des Tuberculum ossis scaphoidei, der sich in der Abduktion als dunkle Linie zeigt und manchmal eine Frakturlinie vortäuschen kann, in der Adduktion als glatte Linie gezeichnet, so dass jeder Irrtum ausgeschlossen ist. Ferner ist es unerlässlich, eine seitliche Aufnahme (ulno-radial) zu machen, um herauszufinden, ob Skelettverletzungen bestehen, die man bei der dorso-palmaren Projektion nicht gefunden hat, und vor allem, um zu ermitteln, ob Störungen in den Beziehungen zwischen Knochen und Knochen bestehen.

Schliesslich wird es immer angebracht sein, auch den andern Carpus unter denselben Bedingungen vergleichsweise zu untersuchen. Manchmal ist das vom grössten Nutzen, mag man es auch bei grosser Uebung in dem Lesen der Radiographien des Carpus für überflüssig erachten.

Die radiographische Bruchdiagnose des Kahnbeins kann nur dann als positiv betrachtet werden, wenn sie auf der Grundlage einer sorgfältigen radiographischen Untersuchung ausgeführt wurde und sichere Ergebnisse geliefert hat.

Prognose.

Der Bruch des Kahnbeins hat in jedem Fall eine sehr zweifelhafte Prognose in Bezug auf die vollständige Rückkehr der Funktion in der Articulatio radio-carpalis. Die Thatsache ist bemerkenswert, dass eine dem Anscheine nach ganz unbedeutende Verletzung,

funktionelle Störungen, Schmerzen und Arbeitsunfähigkeit in so beträchtlichem Masse nach sich zieht. Alle Autoren, welche über Fälle von Kahnbeinbruch berichten, sind darin einig und stellen die Prognose viel ernster, als die Geringfügigkeit der anfänglichen Störungen manchmal vermuten lassen könnte.

In der That kann man oft erst nach langer Zeit aus dem Verlauf und aus den so leicht ungünstigen Resultaten auf die Wichtigkeit einer solchen Verletzung schliessen, von welcher die Funktion eines für den Gebrauch der Hand so wichtigen Gelenks abhängt. So beobachtet man häufig, dass Patienten lange Zeit nach der Verletzung zum ersten Mal zum Arzte gehen, aus dem einfachen Grunde, weil der Schmerz sich progressiv steigert und die Bewegungen progressiv beschränkter werden, während am Anfang Schmerz und Beschränkung in den Bewegungen kaum vorhanden waren.

Es existiert wohl eine Anzahl von Fällen, die zufälligerweise bei der radiographischen Untersuchung gefunden wurden, welche einen sehr günstigen Ausgang hatten; und es giebt viele andere, bei welchen ein ausgiebiger Gebrauch der Hand möglich war. Dagegen wurden auch nicht wenige Fälle von mehr oder wenigen vollständiger Ankylose beschrieben, die im Lauf von vielen Jahren sich als Folge einer progressiven deformierenden Arthritis entwickelt hatte, veranlasst durch den nicht konsolidierten Bruch des Os scaphoideum. Es wurde ferner schon gesagt, wie schwierig die Vereinigung der Fragmente von statten geht, während bei den meisten Fällen Pseudarthrose oder ein chronischer Entzündungsprocess der Articulatio radio-carpalis auftritt. Wenn zu dem Bruch die Loslösung einiger Splitter hinzukommt, so ist die Prognose sicherlich ungünstiger; dasselbe gilt, wenn eines der Fragmente luxiert worden ist, oder wenn noch andere Verletzungen des Carpus oder des untern Endes des Vorderarms hinzukommen.

Im Allgemeinen kann man sagen: Je mehr Zeit seit der Verletzung verflossen ist, und je stärker die damit verbundenen Störungen geworden sind, desto ernster wird die Prognose sein, denn eine Behandlung, welche die wirkenden Ursachen radikal beseitigen wollte, hätte wenig Aussicht auf Erfolg.

Vom gesetzlichen Gesichtspunkte aus wird bei den Unfällen der Arbeiter bei der Arbeit die Fraktur im Allgemeinen als eine schwere Verletzung betrachtet, die in den meisten Fällen geeignet ist, zu einer bedeutenden und dauernden Beschränkung der Befähigung zur Arbeit Veranlassung zu geben. Es ändern sich aber von

Fall zu Fall die Kriterien, welche bei der Festsetzung der einzelnen Entschädigungssummen als Führer dienen müssen. Die Summen können 50 % und mehr erreichen bei schweren Fällen. Wenn auch keine mehr oder weniger vollständige Ankylosis der Hand besteht, so bleiben doch noch lange nach der Verletzung Zeichen einer starken Gelenkreizung zurück, die sich etwa bei leichten Arbeiten und ganz geringen Kraftanstrengungen bemerkbar machen: Man muss dann zugeben, dass jene Hand eine tiefgehende funktionelle Störung und eine unheilbare Verminderung der Arbeitsfähigkeit erlitten hat.

Wenn dann die ausgesprochene Verminderung der Muskelkraft hinzukommt, welche ihren Ausdruck in der Atrophie der Muskeln des ganzen Arms findet, und die progressive Beschränkung der Bewegungen der Hand, so kann es zu einem Zustand führen, den Wolff mit dem vollständigen Verlust des Gliedes vergleicht.

Dass es sich wirklich in vielen Fällen um eine schwere Verletzung handelt, obgleich es am Anfang nicht so scheint, kann man noch, abgesehen von der Betrachtung der bis jetzt berichteten klinischen Fälle und ihres Verlaufes, aus der von Wolff berichteten Thatsache ableiten, dass fast regelmässig die deutschen Versicherungsgesellschaften gezwungen sind, nach vielen Monaten und Jahren die am Anfang zugewiesene Rente zu erhöhen, während man für andere Verletzungen gewöhnlich eine Verminderung in Vorschlag bringt.

Auf diese Weise erhielt ein Patient Wolff's, bei welchem die Verletzung 2 Jahre zurücklag und bei welchem Anschwellung und Schmerz am Handgelenk, starke Beschränkung der Extension und Abduktion der Hand, Gelenkreiben und leichte Entzündungserscheinungen weiterbestanden, eine Erhöhung der Rente von 10 auf 40 %.

Behandlung.

Bei der Behandlung des Kahnbeinbruches müssen, wie bei den Frakturen im Allgemeinen, für den Chirurgen diejenigen Kriterien gelten, welche im Wesentlichen aus der klinischen und anatomischen Beobachtung abgeleitet sind, und welche in dem besondern Fall, in dem die Verletzung vor allem eine artikuläre ist, dahin gehen, so gut wie möglich die Funktion der Articulatio radio-carpalis wieder herzustellen, die für den Gebrauch der Hand so wichtig ist. Dabei kann die Behandlung, je nach den Fällen, eine konservative oder eine radikale sein.

Wenn die Verletzung ganz frisch ist, und wenn noch sekundäre Veränderungen von einer gewissen Schwere damit verbunden sind, so muss man vor Allem für eine Milderung sorgen. Hält man die Hand in die Höhe und in Ruhe, und legt man eventuell eine Eisblase auf, so erzielt man mehr oder weniger schnell das Verschwinden der Anschwellung und des Schmerzes. Wenn dann aus der Untersuchung und aus der Röntgenaufnahme sich ergeben sollte, dass eines der Fragmente luxiert ist, so wird es geraten sein, sobald wie möglich, nötigenfalls in Narkose, die unblutige Reduktion zu versuchen, welche aber wegen der innigen Verbindung der Carpalknochen unter einander, schon im normalen Zustande, nicht immer leicht möglich ist. Nach Verlauf einiger Zeit wird diese Reduktion noch schwieriger sein, und dasselbe kann man von der gleichzeitigen vordern Luxation des Lunatums sagen. Da man aber in diesem Falle weiss, dass man niemals oder fast niemals eine Verheilung erhält, ist es besser, sofort die Entfernung des luxierten Fragments vorzuschlagen und die Reduktion erst dann zu versuchen, wenn der Patient jedes blutige Eingreifen verweigert.

Wenn sich eine Fraktur der untern Epiphyse des Radius damit verbindet, wird es vor allem gut sein, für die Wiedereinrichtung des dislocierten Fragments des Radius und für die Immobilisation mittelst einer Gipsschiene Sorge zu tragen, während die Hand in Flexion und Adduktion gehalten wird, wobei man dafür sorgt, dass die Finger frei bleiben. Nach 6 bis 8 Tagen wird man mit Massage anfangen, und bald darauf mit passiven und aktiven Bewegungen, wobei die Schiene weitere 8 oder 10 Tage bleibt.

Bei der einfachen Fraktur des Kahnbeins erhebt sich nach dem Abklingen der ersten Erscheinungen die Frage, ob es besser ist, die Zusammenheilung der Fragmente mittelst Immobilisation zu begünstigen oder sofort unter Verzichtleistung auf die Bildung des Callus mit Massage und Bewegungen anzufangen, um so die ganze Beweglichkeit der Articulatio radiocarpalis zu erhalten. Vom Gesichtspunkte des Chirurgen aus scheint es besser zu sein, sich an das erste Vorgehen zu halten, wenn wirklich die Hervorbringung eines Callus zwischen den Fragmenten möglich ist, wenigstens bei jenen Frakturen, bei welchen die Fragmente schon mehr oder weniger in einander eingekeilt sind. Ein grosser Teil der Autoren, welche ähnliche Verletzungen zu behandeln hatten, und denen es manchmal gelungen ist, mit einer frühzeitigen Immobilisation eine übrigens niemals vollständige Zusammen-

heilung der Fragmente zu erhalten, macht besonders für frische Fälle den Vorschlag, die Hand und den Carpus gegen den Vorderarm für 1—4—6 Wochen zu fixieren, da sie beobachteten, dass die nicht sofort konsolidierten Fälle mit Pseudarthrose heilen. Trotz alledem konnte man auch bei den wenigen Fällen, in welchen man diesen Anfang von Zusammenheilung erhielt, das funktionale Resultat kein günstiges nennen, wenn es auch weniger ungünstig war, als jenes, welches man bei den meisten mit Pseudarthrose geheilten Fällen erhalten hatte. Auf der andern Seite kennen Alle die sehr geringe Neigung, womit die Frakturen des Carpus im Allgemeinen und des Os scaphoideum im Besondern zur Konsolidation gelangen, auch in Fällen, welche von Anfang an mit Immobilisation behandelt wurden. Regelmässig bildete sich eine Pseudarthrose, wenn die Fraktur nicht geheilt war, oder wenn sie mit Massage und Bewegungen behandelt wurde, vor Allem, wenn die Diagnose auf Distorsion des Handgelenks lautete.

Da also an eine Zusammenheilung der Fragmente kaum zu denken ist, muss man mit Delbet, Beck, Bardenheuer und besonders Lilienfeld annehmen, dass es besser ist, ziemlich frühzeitig nach einer Ruhigstellung von nicht mehr als 10 Tagen mit mechanischer Behandlung und Massage anzufangen, um die Ankylose vermeiden.

Wenn schon ein bestimmter Grad von Beschränkung in den Handbewegungen besteht, so muss man nach dem Rate Blau's bei deren Wiederherstellung stufenweise und langsam vorgehen. Die zu sehr forcierten passiven Bewegungen müssen vermieden werden; die Bewegungen müssen jedesmal genau abgemessen werden, um eine schädliche Gelenkreizung zu vermeiden, welche sich unter der Form von schmerzhafter Wiederverschlimmerung und von Anschwellung entwickelt. In diesem Fall muss notwendiger Weise mit der mechanischen Behandlung aufgehört werden.

Wenn es sich um Arbeiter handelt, wird es notwendig sein, dieselben erst nach langer Zeit zur Arbeit zurückkehren zu lassen, besonders wenn sie eine Arbeit ausführen sollen, bei welcher viele ausgedehnte Handbewegungen nötig sind, und welche eine forcierte Extension oder Rotation der Hand verlangen.

Wenn man als Effekt der stufenweisen mechanischen Behandlung die grösste Beweglichkeit erhalten hat, ohne Spuren einer Gelenkreizung, sowie die vollständige Rückkehr der Muskelkraft, so kann die Heilung als vollendet betrachtet werden, und die

und besonders am Rücken an Volumen etwas zugenommen zu haben, im Vergleich zu der andern Seite. Die Tabatière, welche auf der linken Seite deutlich eingesunken ist, ist auf der rechten Seite eben. Die Haut erscheint bis zum Handrücken mehr pigmentiert. Man bemerkt keine Atrophie der Armmuskulatur. Die aktiven Bewegungen der rechten Hand sind ziemlich beschränkt im Vergleich zu jenen, welche die linke Hand ausführen kann, vor Allem die Flexion und Abduktion. Betastet man den äussern Rand des Radius bis zum Proc. styloideus, so ruft man keinen Schmerz hervor und es zeigt sich nichts Anormales. Auf der Carpusgegend bringt man nur dann einen Schmerz hervor, wenn man auf die Tabatière drückt und besonders, wenn die Hand in Adduktion gebracht ist, so dass der Patient sie zurückzuziehen sucht. Keinen Schmerz hat man, wenn man auf das Tuberculum des Kahnbeins drückt, auch nicht, wenn man den Daumen in die Höhe gegen den Radius hält. Die passiven Bewegungen sind etwas ausgiebiger als die aktiven, aber schmerzhaft, vor allem in der Abduktion und in der Flexion; letztere Bewegung erzeugt, allerdings nicht konstant, in der Articulatio radio-carpalis Krepitation.

Am 17. VI. 05 bestätigte die radiographische Untersuchung der beiden Carpi die Diagnose des Prof. N o v a r o auf isolierte Kahnbeinfraktur. Das Kahnbein scheint transversal in zwei Hauptfragmente (s. Taf. III—IV, Fig. 9) geteilt, die fast einander gleich sind, und in ein drittes kleines, welches vom dorsalen äusseren Rande des distalen Fragments losgelöst ist, mit welchem es noch in Verbindung steht. Die Frakturlinie verläuft sehr unregelmässig ungefähr von der Mitte der Konvexivität des Os scaphoideum bis zur konkaven Gelenkfläche für das Capitatum, welche wiederum geteilt wird. Die gebrochenen Oberflächen geben einen streifenförmigen Schatten, der über einen mm breit ist infolge der Uebereinanderlagerung der Ränder, was anzeigt, dass die Frakturfläche quer von hinten nach vorn verläuft und noch genauer, dass die Obliquität nach vorn und nach oben gerichtet ist, denn der Rand, welcher auf der negativen Platte (und ihr folglich in der dorso-palmaren Projektion näher) mehr markiert erscheint, gehört zu dem distalen Fragment. Die Entfernung vom Proc. styloideus radii bis zur Basis des I. Metacarpus ist um 5 mm verringert. In dem proximalen Fragment bemerkt man eine ausgesprochene Osteoporosis. Die Ränder der Gelenkfläche für das Lunatum scheinen deformiert, und die Zwischenlinie zwischen Os scaphoideum und Lunatum ist nicht mehr erkenntlich. Beide jedoch behalten ihren normalen Sitz, wie aus der seitlichen Aufnahme des Carpus hervorgeht (ulno-radiale Richtung). Wenn man die Hand in die grösste Abduktion bringt (Taf. III—IV, Fig. 10), so verläuft das distale Fragment nach vorn auf dem proximalen, und ihre Schatten legen sich für eine ziemlich weite Strecke aufeinander, während in der Adduktion die Bruchlinie zwischen den Fragmenten sichtbar wird.

Eine zweite radiographische Untersuchung, die ein Jahr später ausgeführt wurde (VI. 06), beweist, dass eine Konsolidation der Fraktur nicht stattfand, während die Umrisse der Fragmente etwas regelmässiger geworden sind. Das kleine Fragment, das an der äussern Seite des Knochens lag, war mit dem distalen Fragment ziemlich verwachsen. Die Osteoporosis und die Atrophie des proximalen Fragments haben sich verschärft; das Os scaphoideum ist deutlich kürzer geworden. Der ganze Carpus, vor Allem an seiner radialen Seite, ist im Vergleich zum gesunden Carpus um fast einen cm verkürzt. Der Pat. hat während dieser Zeit weiter Schmerzen gespürt, jedesmal wenn er die Hand über bestimmte Grenzen hinaus gebrauchen wollte, so dass er nicht mehr zu seiner alten Arbeit zurückkehren konnte, sondern gezwungen war, die Hand in vollständiger Ruhe zu halten. Das Schwächegefühl wird geringer, wenn er eine Art von lederner Manschette trägt.

2. Veraltete, isolierte Fraktur des rechten Kahnbeines. Pseudarthrose.

G. J., 21½ J., Student der Pharmacie. Am 9. III. 01, im Alter von 15½ Jahren, glitt er aus und fiel nach hinten auf die rechte Weiche, wobei er sich auf die Fläche der rechten Hand in Extension stützte. Er fühlte einen nicht starken Schmerz am Handgelenk, so dass er während des Tages noch seine Hand gebrauchen konnte. Am Abend aber und während der Nacht wurde der Schmerz intensiv, und es trat eine merkliche Anschwellung auf, sowie auch ein Bluterguss an der radialen Seite des Radius, nach vorn und am Rücken. Alle Bewegungen schmerzten. Man urteilte, es handle sich um eine Distorsion des Handgelenks, und man machte für lange Zeit warme Bäder und Massage. Die anfänglichen ernsten Anzeichen verschwanden stufenweise; es blieb nur ein gewisser Grad von Schwäche und Empfindlichkeit am rechten Handgelenk zurück, so dass er gezwungen war, eine jede Anstrengung zu vermeiden, auch wenn sie nicht von Bedeutung war. Diese Empfindlichkeit aber verwandelte sich in wahren Schmerz, wenn er für lange Zeit oder schnell schreiben sollte; er war gezwungen, nach 15—30 Minuten die Feder wegzulegen. Die Extension der Hand machte ihm besonders Schmerzen und er war zum Beispiel nicht in der Lage, eine schwere Tür auf- oder zuzuschlagen. Ebenso bekam er auch Schmerzen am rechten Handgelenk, wenn er auf dem Fahrrad fuhr. Es gab aber auch bei stärkerem Gebrauch der Hand Perioden einer nachdrücklichern Ungeschicklichkeit wegen der Verschärfung des Schmerzes, wobei auch eine leichte Anschwellung der ganzen Carpusgegend wieder auftrat. Für einige Zeit konnte er nicht schreiben und auch die Hände nicht zum Munde führen. Einmal dauerte eine solche Ungeschicklichkeit einen Monat, in andern Fällen konnte er nach 8—15 Tagen vollständiger Unthätigkeit den Gebrauch der Hand wieder aufnehmen, aber immer mit grosser Schonung. Am 18. XII.

05 stürzte er wieder, wobei er mit nicht grosser Gewalt auf die Fläche der gestreckten rechten Hand fiel. Es entstand ein Bluterguss und Anschwellung an der radialen Seite des Carpus, welche nach 15 Tagen Ruhe wieder verschwanden. Am 18. I. 06 kam er in das Ambulatorium der chirurgischen Klinik.

Befund: Man findet, dass die Tabatière der rechten Hand weniger eingedrückt ist als die der linken Hand. Es erscheint keine Deformität oder Atrophie des Arms. Die aktiven Bewegungen der Hand sind fast vollständig und schmerzen nicht. Nur bei übertriebener Extension spürt er Schmerzen. In gleicher Weise verspürt er Schmerz, wenn er mit Anstrengung schiebt oder drückt. Das Ziehen bereitet ihm keine Schmerzen. Bei Palpation entdeckt man nichts Anormales. Wenn man auf die Tabatière oder auf das Tuberculum des Os scaphoideum drückt, wobei man die Hand in Adduktion hält, so wird ein starker Schmerz verursacht, und man bemerkt dort ein leichtes Abschnellen, wenn man auf die Hand eine teilweise Circumduktionsbewegung ausübt, oder in Abduktion, kombiniert mit Extension. Der Druck des I. Metacarpus gegen den Radius ist nicht schmerzhaft. Die von mir am selben Tage ausgeführte Radiographie ergab isolierten Bruch des Kahnbeins mit Pseudoarthrosis (Taf. III—IV, Fig. 11). Die Frakturlinie hat ihren Sitz in der Mitte des Knochens, und verläuft genau in transversaler und dorsovolarer Richtung. Die Oberflächen der Fragmente haben ziemlich regelmässige Ränder. Wenn man die in die grösste Adduktion und Abduktion (Taf. III—IV, Fig. 12) gebrachte Hand untersucht, so sieht man, dass die beiden Fragmente sich von einander entfernen oder sich nähern können in einer Weise, dass man im ersten Falle eine Loslösung von über 1 mm enthält und im zweiten Falle eine Uebereinanderlagerung von ebenfalls 1 mm, da das distale Fragment sich nach vorn und nach oben auf das proximale Fragment schiebt. Aus der seitlichen Aufnahme geht hervor, dass die beiden Fragmente keine Verschiebung nach vorn oder gegen den Rücken erlitten haben; ebenso werden keine Splitter sichtbar.

3. Frischer Bruch der untern Epiphyse des Radius und des Triquetrum auf der linken Seite. Veralteter, isolierter Bruch des rechten Kahnbeins. Pseudarthrose. Arthritis deformans.

M. F. 36 J., Handlanger. Am 8. II. 06 fiel er von einer Höhe von 8—10 m in den Laderaum eines Schiffes auf gepresste Baumwollballen, wobei er auf die Ulnarseite der Hand und des Vorderarms sowie auf die linke Weiche aufschlug. Nachdem er sich vom ersten Schrecken des Falles erholt hatte, klagte er über starken Schmerz am linken Handgelenk, wo eine merkliche Anschwellung auftrat, die sich bis zum untern Drittel des Vorderarms und bis zum Rücken der Hand ausdehnte; ferner entstand ein Bluterguss. Er konnte keinerlei Bewegungen machen und das Gewicht der Hand selbst verursachte ihm Schmerzen. Der zu Rate gezogene Arzt

diagnosticierte einen Bruch des untern Endes des Radius, und um sich seiner Diagnose zu vergewissern, verlangte er eine radiographische Untersuchung, die von mir am folgenden Tag ausgeführt wurde.

Befund: Das untere Drittel des Vorderarms, das Handgelenk und der Rücken der Hand sind gleichmässig angeschwollen und die radiale Seite des Handgelenks hat eine bläuliche Farbe. Längs des ulnaren Randes des Vorderarms und auf dem Olecranon bemerkt man Zeichen von Hautquetschungen; an einigen Stellen ist die Haut abgeschürft. Er kann mit der Hand keine Bewegung machen; die Hand selbst wird mit der andern Hand in die Höhe gehalten. Auch die Flexion und Extension der Finger ist unvollständig. Der Druck längs des Radius ist nur an einem cirkumskripten Punkte schmerzhaft, und zwar dicht über dem Proc. styloideus. Man ruft auch Schmerz hervor, wenn man auf das Pisiforme drückt; hier kann man auch eine leichte Krepitation wahrnehmen. Es gelingt, mit der Hand kleine passive Bewegungen nach allen Richtungen zu machen, und man bemerkt dabei nichts Besonderes ausser dem Widerstand der Muskeln des Vorderarms. Es gelingt nicht, festzustellen, ob ein gewisser Grad von Deformation des Handgelenks auf der Dorsalseite besteht, oder ob sich die bistyloide Linie wegen der ziemlich grossen Anschwellung in ihrer Neigung geändert hat. Um den Vergleich anstellen zu können, wird der verletzte und der entsprechende gesunde Teil aufgenommen (Taf. III—IV, Fig. 13). Auf der linken Seite findet man, dass der Proc. styloideus radii an der Basis gebrochen ist, wobei die Frakturlinie fast bis zur Grenze zwischen der Gelenkfläche für das Os scaphoideum und jener für das Lunatum reicht. Das Fragment ist leicht nach aussen verschoben. Ausserdem findet sich ein Bruch des Triquetrum in zwei fast gleiche seitliche Stücke; das innerste von diesen (gegen die Ulnarseite) hat eine kleine Rotation erlitten, so dass seine Frakturoberfläche ziemlich nach vorn gewendet ist; daran hängt das Pisiforme in seinem seitlichen und distalen Teile.

Auf der rechten Seite ist das Kahnbein in zwei Teile geteilt, welche ziemlich deformiert sind (Taf. III—IV, Fig. 14). Ebenso deformiert ist der Rand des Radius. Um den Proc. styloideus ulnae bemerkt man vier kleine verknöcherte Knötchen, die kranzartig angeordnet sind, als Ausdruck eines chronischen deformierenden Processes, der ohne Zweifel von der erlittenen Verletzung herrührt.

Das proximale oder ulnare Fragment des Kahnbeins ist sehr mitgenommen, wie auch das distale oder radiale Fragment, welches sich nach oben gegen den Radius verschoben hat; mit diesem berührt es sich in der ganzen Ausdehnung seines seitlichen Randes. Die Frakturlinie verläuft deshalb sehr schräg, fast parallel mit der Längsachse des Vorderarms, um sich nach unten gegen das Capitatum zu bewegen. Hier verdünnt sich das distale Fragment sehr und schiebt sich keilförmig zwischen das proximale Fragment und das Multangulum minus. Die Ränder der Frakturfläche erscheinen ziemlich glatt und regelmässig und für eine

kleine Strecke etwas dicker. Die seitlichen Bewegungen sind durch die ziemlich starke Verkürzung des Os scaphoideum verringert. Wenn die Hand in Abduktion gebracht wird, so stützt sich das distale Fragment gegen den Radius und legt sich nach vorn zum Teil auf das proximale Fragment, während es sich in der Adduktion ziemlich entfernt und den Spalt der Pseudarthrose erkennen lässt (Taf. III—IV, Fig. 15). Auf die Frage, ob er niemals eine Verletzung am rechten Handgelenk erlitten habe, erinnerte er sich, dass er im Alter von etwa 20 Jahren, also vor 16 Jahren, in der Turnhalle einen Sprung nach hinten ausgeführt habe. Dabei fiel er auf den Boden auf die Fläche der gestreckten rechten Hand und verspürte einen heftigen Schmerz, der aber sehr bald wich, so dass er noch an jenem Tage und auch an den folgenden seine Hand weiter gebrauchen konnte, wie gewöhnlich. Eine Behandlung fand nicht statt. Er erinnert sich nur, dass er in der Folge in Zwischenräumen eine gewisse Empfindlichkeit und Steifheit in der rechten Articulatio radio-carpalis wahrnahm, die manchmal recht bedeutend war, besonders infolge von Arbeiten, welche die forcierte Extension der Hand verlangten oder einen starken Druck auf die Fläche erforderten. Diese Störungen verschlimmerten sich während der Nacht und am folgenden Morgen. Bei einer sorgfältigen Untersuchung findet man eine leichte Beschränkung der seitlichen Handbewegungen, besonders wenn die Hand in Abduktion steht. Bei forcierter Extension (dorsal) der Hand wird ein leichter Schmerz hervorgebracht. Bei den seitlichen Bewegungen bemerkt man leichte Krepitation in der Articulatio radio-carpalis.

4. Isolierter Bruch des rechten Kahnbeins. Pseudarthrose.

B. A., 26 J., Arbeiter. Am 11. III. 06 arbeitete er an Bord eines Schiffes und hatte die rechte Hand, welche er auf ein Seil gestützt hielt, in forcierte Extension und Abduktion gebracht; durch eine plötzliche Anspannung des Seiles verspürte er einen heftigen Schmerz am Handgelenk und bemerkte darauf eine Anschwellung und einen Bluterguss, welche an der Radialseite auftraten. Die Diagnose lautete auf eine Distorsion des Handgelenkes, es wurden zahlreiche Bäder und Massage angewendet. Da der Schmerz und die Beschränkung der Bewegungen fortdauerten, so konnte er die Arbeit nicht wieder aufnehmen. Am 12. Mai wurde er zur Radiographie geschickt.

Befund: Bei der vergleichenden Besichtigung der beiden Carpalgegenden findet man keine besonderen Unterschiede, sowohl in ihrer Form als auch in ihrer Stellung, ausser einer kleinern Depression der Tabatière auf der rechten Seite. Mit der Palpation längs des Randes des Radius und auf den verschiedenen Teilen des Carpus findet man nichts Anormales. Man verursacht nur Schmerz durch Druck auf die Tabatière, wenn man die Hand in Adduktion bringt. Auch der Druck auf

das Tuberculum des Os scaphoideum bringt nur leichten Schmerz hervor. Die Flexion der Hand ist fast vollständig behindert, während die andern Bewegungen nur wenig beschränkt sind. Die forcierte Extension und die Abduktion der Hand verursachen Schmerz, und der Schmerz ist auf die Gegend des Os scaphoideum im Carpus gut lokalisiert. Mit den Handbewegungen bringt man im Carpus deutliche Krepitation hervor. Die Röntgenaufnahme zeigt, dass das Kahnbein transversal in zwei fast gleiche Fragmente gebrochen ist, wovon das proximale, das regelmässig abgerundet ist, in einer Konkavität des distalen Fragments aufgenommen wird, um eine typische Pseudoarthrosis interscaphoidea zu bilden (Taf. III—IV, Fig. 16 und 17).

Auch durch die klinische und radiographische Untersuchung dieser meiner Fälle wird bestätigt, was ich über die gerichtlich-medicinische Wichtigkeit solcher Verletzungen gesagt habe. Wenn man im 3. Fall praktisch annehmen kann, dass eine relativ rasche funktionelle Heilung eingetreten ist, welche einen befriedigenden Gebrauch der Hand erlaubt, so haben wir dagegen im 2. Falle trotz der anscheinenden Geringfügigkeit der Verletzung, welche auch aus der Radiographie ersichtlich ist, eine ausserordentlich schwere Störung. In der That befindet sich der Patient, der keine Entschädigung in Aussicht hat und seine Störungen nicht zu erheucheln oder zu übertreiben sucht, in einer sehr misslichen Lage, obgleich er in seiner Eigenschaft als Student keine Kraftarbeiten zu leisten braucht. Es scheint, als habe seine Hand jede Arbeitsfähigkeit verloren.

Auch in dem ersten Fall, wo der Unfall ebenfalls nicht entschädigungspflichtig ist, sind nach einer verhältnismässig leichten Verletzung erhebliche Störungen zurückgeblieben.

Herrn Prof. G. F. Novaro sage ich für die Anregung und Unterstützung bei dieser Arbeit hiermit meinen herzlichsten Dank.

Erklärung der Abbildungen
auf Taf. I—IV.

Taf. I—II.

Fig. 1. Hand und Carpus der rechten Seite. Alter 6½ Jahre. (Dorso-palmare Aufnahme.)

Fig. 2. Rechte Hand und rechter Carpus. Alter 9 Jahre. (Dorso-palmare Aufnahme.)

Fig. 3. Rechte Hand und rechter Carpus. Alter 12 Jahre. (Dorso-palmare Aufnahme.)

Fig. 4. Rechte Hand in Extension. (Ulno-radiale Aufnahme.)
Fig. 5. Rechte Hand in Adduktion. (Ulnare Flexion, dorso-palmare Aufnahme.)
Fig. 6. Rechte Hand in Abduktion. (Radiale Flexion, dorso-palmare Aufnahme.)
Fig. 7. Rechte Hand in Flexion. (Volar, ulno-radiale Aufnahme.)
Fig. 8. Rechte Hand in Extension. (Dorsale Flexion, ulno-radiale Aufnahme.)

Taf. III—IV.

Fig. 9. Rechte Hand in Adduktion. (Dorso-palmare Aufnahme.) Bruch des Kahnbeins. Zu Fall 1 (S. 106).
Fig. 10. Rechte Hand in Abduktion. (Dorso-palmare Aufnahme.) Bruch des Kahnbeins. Zu Fall 1 (S. 106).
Fig. 11. Rechte Hand in Adduktion. (Dorso-palmare Aufnahme.) Bruch des Kahnbeins. Zu Fall 2 (S. 108).
Fig. 12. Rechte Hand in Abduktion. (Dorso-palmare Aufnahme.) Bruch des Kahnbeins. Zu Fall 2 (S. 108).
Fig. 13. Linke Hand. (Dorso-palmare Aufnahme.) Fraktur des Proc. styloideus radii und Fraktur des Triquetrum. Zu Fall 3 (S. 109).
Fig. 14. Rechte Hand in Adduktion. (Dorso-palmare Aufnahme.) Bruch des Kahnbeins (Arthritis deformans). Zu Fall 3 (S. 109).
Fig. 15. Rechte Hand in Abduktion. (Dorso-palmare Aufnahme.) Bruch des Kahnbeins (Arthritis deformans). Zu Fall 3 (S. 110).
Fig. 16. Rechte Hand in Adduktion. (Dorso-palmare Aufnahme.) Fraktur des Kahnbeins. Zu Fall 4 (S. 111).
Fig. 17. Rechte Hand in Abduktion. (Dorso-palmare Aufnahme.) Kahnbeinbruch. Zu Fall 4 (S. 111).

1.

2.

5.

6.

3.

4.

7.

8.

III.

AUS DER

BRESLAUER CHIRURGISCHEN KLINIK

DIREKTOR: GEH. MED. RAT PROF. DR. GARRÈ.

Beiträge zur Gefässchirurgie.

Cirkuläre Arteriennaht und Gefässtransplantationen.

Von

Dr. **R. Stich**, Privatdocent und Assistent der Klinik,
Dr. **M. Makkas**, Assistent der Klinik,
und Dr. **C. E. Dowman**, Volontärarzt.

(Hierzu 6 Abbildungen und Taf. V—VI.)

Nachdem durch die bahnbrechende Arbeit Jassinowsky's[1]) die Frage der seitlichen Arteriennaht gelöst war, folgte eine Reihe experimenteller Arbeiten über dieses Gebiet, denen sich sehr bald die ersten praktischen Erfolge am Menschen anschlossen. Ausführliche geschichtliche Daten über dieses Thema finden sich in vielen Arbeiten der letzten Jahre über Arteriennaht, am erschöpfendsten wohl bei Jensen[2]), Höpfner[3]) und Gluck[4]).

Eine der Hauptbedingungen Jassinowsky's für das Gelingen einer Arteriennaht war die Schonung der Intima, indem die Naht nur Adventitia und Media fassen sollte.

1) Jassinowsky, Die Arteriennaht. In.-Diss. Dorpat 1889.

2) Jensen, Ueber cirkuläre Gefässsutur. Arch. f. klin. Chir. Bd. 69. S. 938.

3) Höpfner, Ueber Gefässnaht, Gefässtransplantationen etc. In.-Diss. Berlin 1903.

4) Gluck, Die moderne Chirurgie des Cirkulations-Apparates. Berliner Klinik 1898.

Dörfler[1]) hat auf Anregung Garrè's eine Reihe äusserst interessanter und unter sehr schwierigen Verhältnissen günstig verlaufener Versuche am Hunde ausgeführt und uns gezeigt, dass diese peinliche Schonung der Intima, die bei kleinen Gefässen die Naht geradezu unmöglich macht, keineswegs das Haupterfordernis ist. Er hatte, wie schon vor ihm Murphy und Silberberg es in einzelnen Fällen gethan hatten, seine Nähte zum Teil durch alle drei Schichten der Gefässwand gelegt, ohne dadurch Thrombosen oder Nachblutungen hervorzurufen.

Auch diesen Fortschritt der experimentellen Chirurgie machte sich die praktische Chirurgie am Menschen sofort zu Nutzen und hat seither eine Reihe glücklicher Resultate bei der Gefässnaht zu verzeichnen. Die erwähnten Autoren haben sich mit der Naht von Längs- und höchstens kleinen Querwunden der Gefässe beschäftigt.

Wesentlich schwieriger gestalten sich die Verhältnisse bei der cirkulären Naht der Blutgefässe. Trotz mehrfacher Versuche, auf diesem Gebiet vorwärts zu kommen (Abbé, Gluck, Brieau und Jaboulay etc.), blieb diese Frage bis zum Jahre 1897 ungelöst.

Es ist Murphy's[2]) Verdienst, durch eine lange Versuchsreihe im Jahre 1897 eine Methode ausgearbeitet zu haben, die grosse Sicherheit gegen die Blutung gewährt und die Cirkulation mit einer, wenn auch geringen, Wahrscheinlichkeit wiederherstellt.

Er vereinigte bei Tieren 18mal querdurchschnittene Arterien und zwar 5mal mittelst cirkulärer Naht und 13mal mittelst einer von ihm ausgebildeten Methode, der sogenannten Invaginationsmethode, die er folgendermassen beschreibt: Zwei oder drei doppelt armierte Fäden, welche nur Adventitia und Media fassen, werden am Ende des proximalen Stumpfes in der Längsrichtung angelegt. Dieselben werden dann in das distale Ende in gleichen Abständen von einander und etwa $^1/_3$—$^1/_2$ Zoll vom Rand des Stumpfes entfernt von innen nach aussen eingestochen. Durch Knoten der Fäden wird nun das proximale Ende in das distale invaginiert. Zur Erleichterung der Invagination macht man am Rande des distalen Stumpfes eine $^1/_4$—$^1/_2$ Zoll lange Längsincision. Jetzt wird der Rand des Intussuscipiens durch einige Knopfnähte an die Oberfläche des Intussusceptum befestigt und zwar so, dass von letzterem nur

1) Dörfler, Ueber Arteriennaht. Diese Beiträge Bd. 25. 1899.

2) Murphy, Resektion of art. and veines injured in continuity, End-to-End Suture. New-York Medical Record 1897. p. 73.

Adventitia und Media durch die Naht gefasst werden.

Während Murphy mit seiner cirkulären Naht nur einmal ein gutes Resultat aufzuweisen hatte, dreimal dagegen durch Thrombosen, ein viertes Mal durch Blutung der Versuch misslang, gelang es ihm, durch die Invaginationsmethode 4 mal das Gefäss durchgängig, wenn auch stark stenosiert, zu erhalten und nur in 9 Versuchen trat Thrombose ein.

Die Methode Murphy's wurde sofort experimentell nachgeprüft, meistens jedoch ohne den gewünschten Erfolg, indem das Gefäss thrombosierte. (Dörfler, Jensen, Salvia.)

Reinsholm[1]) hat die Murphy'sche Methode etwas modificiert und glaubt dieselbe auf Grund seiner Experimente empfehlen zu können.

Im Jahre 1900 veröffentlichte Payr[2]) eine grössere Zahl gelungener Versuche nach einer eigenen Methode, indem er die durchtrennten Gefässe mit Hilfe einer resorbierbaren Magnesiumprothese vereinigte.

Die Methode Payr's ist kurz folgende: Nach dem provisorischen Abklemmen des durchschnittenen Gefässes wird das centrale Ende des Arterienrohres mittelst einer feinsten Hackenschieberpincette durch einen kleinen Hohlcylinder aus Magnesium hindurchgezogen. Dieses Rohr hat etwa eine Länge von 0,3—1,0 cm (in letzter Zeit benützt Payr nur kleine Ringe) und trägt in der Nähe des einen Endes eine feine Nuth. Das Arterienrohr wird nun durch den in seiner Wandung ausserordentlich dünnen Cylinder so weit durchgezogen, dass das freie Ende des Gefässstumpfes je nach der Grösse des Lumens $^1/_4$—1 cm über den peripheren Rand des Cylinders vorsieht. Nun wird dieser vorspringende Teil so über den Cylinder gestülpt, dass die Intima nach aussen sieht. Durch eine Seidenligatur um den umgestülpten Teil des Gefässrohres an der Stelle der Nuth wird die Prothese unverrückbar am centralen Ende der Arterie befestigt. Alsdann invaginiert man dieses mit der Prothese armierte centrale Ende des Gefässes in das periphere und befestigt das Invaginans sofort durch eine zweite Ligatur auf der Prothese. Dadurch wird ein Herausschlüpfen des Invaginatum aus dem Invaginans unmöglich gemacht. Durch diese Methode gelingt es,

1) Reinsholm, Nordiskt med. Archiv (Chir.) 1902. (Ref. Münch. med. Wochenschr. 1903 Nr. 41.)

2) Payr, Beitrag zur Technik der Blutgefäss- und Nervennaht. Arch. f. klin. Chir. 1900. Bd. 62.

relativ grosse Intimaflächen miteinander in Berührung zu bringen, und die Gelegenheit zu einer raschen Verklebung dieser Flächen ist eine sehr günstige.

Der Autor selbst hebt als Vorteile seiner Methode die grosse Sicherheit der Vereinigung, das Fehlen jeder Stichkanalblutung und jeder späteren Nachblutung hervor. Dagegen giebt er zu, dass eine geringe Verengerung des Lumens, welche durch das Umstülpungsverfahren der Arterienwand notwendigerweise bedingt ist, nahezu nie fehlt, mitunter sogar eine sehr beträchtliche Verengerung an der Vereinigungsstelle eintritt.

Payr erwähnt in seiner ersten Arbeit die Zahl der von ihm mit Erfolg ausgeführten Versuche nicht und auch in seinen weiteren Veröffentlichungen[1]) u. [2]) fehlen genaue Protokolle, so dass ein Urteil über die Leistungsfähigkeit erst möglich wurde, als Höpfner[3]) in einer ausserordentlich fleissigen und interessanten Arbeit seine mit grossem Geschick und sehr günstigem Erfolg nach der Payr'schen Methode angestellten Experimente veröffentlichte. Von seinen 6 einfachen Arterienvereinigungen thrombosierten nur zwei, welch' letztere mittelst besonders dünner, 2 mm im Durchmesser haltender Prothesen ausgeführt wurden. Höpfner ging noch weiter und versuchte resecierte Arterienstücke in eine andere Arterie zu implantieren. Vier dieser Operationen wurden am gleichen Tier vorgenommen, drei gelangen, eine missglückte (Thrombose), zweimal wurde ein Arterienstück von einem Hund auf den anderen transplantiert, einmal mit Erfolg, beim zweiten Tier wiederum Thrombose; zehn Versuche der Implantation eines Venenstückes in eine Arterie missglückten sämtlich. (Thrombose, Nachblutung.) Ebenso negativ fielen drei Implantationen von Species auf Species (2mal Katzenaorta in Hundearterie, 1mal Kaninchenaorta auf Hund) aus (totale Thrombose resp. Nachblutung).

Decastello und Ullmann konnten mittelst der Payr'schen Methode Nieren von einem Tier aufs andere überpflanzen. Die Nieren secernierten für einige Tage, so dass man daraus schliessen kann, dass die Nierengefässe jedenfalls für einige Zeit durchgängig gewesen sein müssen.

Chérie-Lignière[4]) machte 6 Versuche von Arterienver-

1) Langenbeck's Arch. Bd. 64. 1901.

2) Langenbeck's Arch. Bd. 72. 1904.

3) l. c.

4) Chérie-Lignière, Clinica chirurgica 1903. Nr. 9. (Ref. Hildebrand's Jahresbericht f. Chir. 1904. S. 162.)

einigung mittelst der Payr'schen Magnesiumprothese (Esel und Hund). Bei 4 von diesen Experimenten erhielt er ein gutes Resultat; bei zweien kam es zu sekundären Hämorrhagien und zwar bei einem wegen hinzugetretener Eiterung, bei dem anderen „wegen Nekrose infolge von Läsion zahlreicher Vasa vasorum".

Ausser diesen Autoren haben noch andere (Reinsholm, Salinari und Verdia u. A.) die Methode Payr's nachgeprüft, häufig mit negativem Resultat, wobei jedoch zu betonen ist, wie Payr richtig bemerkt, dass dieselben sich meistens nicht streng an seine Technik hielten, sodass deren ablehnendes Urteil über die Methode nicht gerechtfertigt erscheint.

Die gewöhnliche Naht, die sonst in der Chirurgie bei der Wiedervereinigung durchtrennter Gewebe die Hauptrolle spielt, hatte lange Zeit bei der cirkulären Gefässvereinigung nur unglückliche Ausgänge zu verzeichnen.

v. Horoch[1]) war wohl der erste, der eine cirkuläre Verbindung der Arteria femoralis des Hundes mit fortlaufender Naht ausführte. Das Resultat war Thrombose.

Brieau und Jaboulay[2]) hatten zunächst keinen besseren Erfolg aufzuweisen. Ihre zehn cirkulären Nähte der Carotis des Hundes (U-Naht) führten sämtlich zur Thrombose. Erst im Jahre 1898 konnten sie eine nach dieser Methode ausgeführte gelungene Vereinigung der Carotis des Esels in der Lyoner Gesellschaft der medicinischen Wissenschaften demonstrieren.

Zur gleichen Zeit publicierte Gluck, der sich schon seit dem Jahre 1881 mit der Gefässchirurgie beschäftigt hatte, eine Methode der cirkulären Gefässvereinigung, deren Gang folgender ist: Nach Durchschneidung des Gefässes wird über das eine Stumpfende ein Arterienring vom gleichen oder einem anderen Tier als lebende Prothese gezogen. Darauf werden mit etwa 8 Nähten, Media und Adventitia fassend, die Lumina cirkulär vereinigt. Sechs Nähte werden kurz abgeschnitten. Die restierenden vier Fadenenden je zwei einander gegenüber, werden mit Darmnadeln armiert. Nun wird die organische Prothese dilatiert auf die Suturstelle gelagert und mit Hilfe der eben erwähnten lang gelassenen mit Nadeln armierten Fäden um dieselbe fixiert.

Ueber die durch diese Methode von Gluck erzielten Resultate

1) v. Horoch, Die Gefässnaht. Allg. Wien. med. Zeitung 1888.

2) Brieau et Jaboulay, Suture arterielle. Hildebrand's Jahresbericht 1888. S. 51.

ist uns Genaueres nicht bekannt geworden. Jensen[1]) hat die Methode dreimal ausgeführt, jedoch nur einmal mit Erfolg.

Bei der Nachprüfung der anderen üblichen Nahtmethoden hatte Jensen keine besseren Resultate zu verzeichnen. Von 9 Versuchen mit U-Naht und fortlaufender Naht verliefen 6 negativ.

Murphy[2]) operierte nicht glücklicher mit der Naht. Von fünf Versuchen ging nur einer gut aus; auch Salomoni (1900) hatte nur einmal ein positives Resultat zu verzeichnen.

Amberg berichtete aus Kocher's Klinik über eine Reihe von 7 Versuchen an Pferden und Hunden, bei denen er die Vereinigung mittelst der Naht so vornahm, dass er durch 2—3 mm lange Einschnitte in die Gefässränder, die dann bei der Naht ausgekrempelt wurden, breite Intimaflächen zur Berührung brachte. Von den 6 Arterienversuchen missglückten 5, teils infolge von Thrombosen, teils von Verblutung. Auch der siebente Versuch von arteriovenöser Vereinigung misslang.

Im April und Mai 1905 veröffentlichte Goyanes in der spanischen Litteratur[3]) bemerkenswerte Versuche, die bezweckten, aus irgend einem Grunde undurchgängig gewordene Strecken einer Arterie durch die zugehörige Vene zu ersetzen. Nach Resektion eines Stückes der Arterie interponierte er ganze Abschnitte von Venen (bei Hunden), zunächst an Femoralis und Iliaca. Da hier stets nach kurzer Zeit Thrombose eintrat — trotz gelungener Naht und unbehinderter Durchgängigkeit des Venenstückes sofort nach der Operation — so operierte der Autor später in der Annahme, dass die Kleinheit der Gefässe die Ursache für die Thrombose bilde, an der Aorta abdominalis und Vena cava inf. In sämtlichen 10 Fällen war das unmittelbare Resultat vorzüglich, die Anastomosenstellen erwiesen sich als vollständig durchgängig. Weit weniger günstig waren auch hier die definitiven Resultate: 4 Tiere starben am Tage der Operation, 4 weitere lebten mehr als 36 Stunden, 2 lebten 4 bezw. 6 Tage. In einem Falle erfolgte der Tod durch Blutung am 4. Tage, bei allen anderen war der Exitus durch die Folgen der Laparotomie verursacht. Bei dem Hunde, der am 6. Tage noch lebte, wurde die Autopsie in vivo ausgeführt. Die Arterie pulsierte normal, die Interpositionsstelle befand sich im

1) l. c.

2) l. c.

3) Goyanes, Ueber Gefässplastik. Rev. de Med. y Chir. Pract. Nr. 877—881. 1905. (Ref. Münch. med. Wochenschr. 1905. Nr. 31.)

nämlichen Zustand wie bei der Operation. Sie wurde herausgenommen und erwies sich als völlig durchgängig, die Nahtstelle als völlig dicht. Ueber die Technik des Autors geht aus dem Referat Genaueres nicht hervor.

Einer der fleissigsten und anscheinend erfolgreichsten Experimentatoren auf dem Gebiet der Gefässchirurgie, der auffallenderweise in der deutschen Litteratur bis heute gar nicht berücksichtigt ist, ist Alexis Carrel, dessen Versuche bis ins Jahr 1901 zurückgehen. Er stellte sich die Aufgabe, eine Methode der Gefässvereinigung auszubilden, die sowohl End zu End, wie End zu Seit möglich sei, die sich sowohl an Arterien wie an Venen, an kleinen wie an grossen Gefässen ausführen liesse, deren Technik nicht allzuschwierig sei und die bei alledem die beiden Hauptanforderungen, die man an eine cirkuläre Gefässnaht stellen muss, erfüllte: Sicherheit gegen Nachblutung und Vermeidung von Stenose und Thrombose. Diesen Bedingungen wurde er gerecht durch eine Methode, deren Hauptfortschritt den anderen Methoden gegenüber darin besteht, dass er die runde Cirkumferenz der Blutgefässe durch Anlegung von 3 Stützfäden in ein gleichseitiges Dreieck verwandelte. Die Naht konnte nun statt an Kreisbogen an geraden Linien ausgeführt werden. Auf die Einzelheiten des Verfahrens gehen wir hier nicht ein. Wir verweisen auf die spätere Beschreibung der Technik bei der Besprechung unserer Versuche.

Es gelang Carrel mit seiner Technik, nicht nur ganz durchschnittene und resecierte Gefässe wieder cirkulär zu vereinigen, sondern auch grosse Abschnitte von Arterien und Venen in resecierte Arterien zu implantieren. Ja er ging sogar so weit eine Arterie mit einer Vene zu vereinigen und hat demnach das bis dahin ungelöste Problem der Umkehr des Blutstromes in den Gefässen gelöst. Er nähte z. B. das centrale Ende der Art. carotis communis des Hundes an die Vena jugularis externa und konnte die als Arterie gut funktionierende Vena jugularis noch Monate lang beobachten.

In jüngster Zeit hat Carrel in verschiedenen gelehrten Gesellschaften über erfolgreiche Transplantationen von ganzen Organen (Niere — Schilddrüse) berichtet. Genauere Protokolle hierüber sowie über seine Gefässversuche sind uns bisher nicht zugänglich gewesen, doch scheinen seine Resultate nach Einführung einer verbesserten, seit dem Jahre 1905 angewandten Technik, die aber in den uns

zugänglichen Arbeiten nirgends eingehender beschrieben ist, thatsächlich ausgezeichnet zu sein [1]).

Wir sehen aus dieser kurzen Uebersicht über die verschiedenen Methoden zur cirkulären Vereinigung durchtrennter Blutgefässe, dass sich im Experiment hauptsächlich drei Methoden bewährt haben: Einmal die Invaginationsmethode Murphy's, dann die Prothesenmethode Payr's und schliesslich die cirkuläre Naht Carrel's.

Wenn wir nun danach fahnden, was mit diesen Methoden bereits beim Menschen geleistet wurde, so finden wir, dass das bis heute herzlich wenig ist. Wir konnten nur 9 Fälle von cirkulärer Gefässvereinigung in der Litteratur auffinden. Von diesen 9 Fällen sind 5 mit der Invaginationsmethode oder einer Modifikation derselben gemacht, eine fünfte nach Payr; über die bei den drei anderen angewandten Methoden haben wir in der uns zur Verfügung stehenden Litteratur keinen Aufschluss erhalten können.

Ausser dem Krause'schen Falle, in welchem Gangrän der Extremität eintrat, blieben Cirkulationsstörungen aus; ob das als Beweis für die Durchgängigkeit des genähten Gefässes gelten kann, möge aus den folgenden kurzen Berichten ersehen werden:

1) Krause (ref. Deutsche med. Wochenschr. 1900, Bd. V): Im Jahre 1895 Resektion der Art. und Vena femoralis wegen Verwachsung mit einem Tumor. Vereinigung der Arterie durch Invagination. Gleich nach der Naht Pulsation ober- und unterhalb derselben fühlbar. Doch wurde das Bein gangränös und musste nach 6 Wochen amputiert werden.

2) Murphy. 1896. (l. c.) Resektion eines 1/2 Zoll langen Stückes der durchschossenen Art. femoralis. Invagination. Heilung ohne Cirkulationsstörungen.

3) Kümmel. 1899 (ref. Deutsche med. Wochenschr. 1900). Resektion eines 5 cm langen Stückes der Art. femoralis wegen Verwachsung carcinomatöser Lymphdrüsen. Invagination. Arterie blieb zunächst 4 Monate lang durchgängig, später wurde sie vom recidivierenden Carcinom durchwachsen.

4) Payr. 1901. Resektion eines 4 1/2 cm langen Stückes der Vena femoralis wegen Verwachsung mit carcinomatösen Lymphdrüsen. Vereinigung durch Magnesiumprothese. Keine Cirkulationsstörungen. Tod

1) Ursprünglich konnten wir auf unser briefliches Ersuchen vom Autor nur erhalten: Alexis Carrel, Uniterminal and biterminal venous transplantation. Reprint from Surgery, Gynaecology and Obstetrics. March 1906. Nach Abschluss unserer Versuchsreihe gelang es uns, aus der Kgl. Berliner Bibliothek zu erhalten: Carrel, La technique opératoire des anastomoses vasculaires et la transplantation des viscères. Lyon médical 1902.

am dritten Tag an Pneumonie. Präparat: Gefäss durchgängig, keine Thrombose.

5) u. 6) Delanglade (ref. Centralbl. f. Chir. 1904). Naht der querdurchschnittenen (Verletzung) Art. radialis und ulnaris dicht unter der Bifurkation der Brachialis mit dem Erfolg, dass 1) die Naht wasserdicht hielt, 2) die im oberen Stumpfe sehr deutliche Pulsation in den unteren Stümpfen nicht fühlbar war, 3) die Blutcirkulation im ganzen Gliede sich sofort herstellte. Auch später Radialispuls nicht fühlbar.

7) Brougham (Surgery, Gynaecology and Obstetrics 1906). Schnittverletzung der Axillaris. Invagination nach Murphy. Spät am Abend wurde der Puls an der Radialis fühlbar. Am zweiten Tag fühlte man Pulsation der Axillaris unterhalb der Naht. Heilung ohne Cirkulationsstörungen.

8) José Goyanes[1]) berichtet im September 1906 über einen gelungenen Fall von Anastomosis arterio-venosa. Es handelt sich um ein grosses Aneurysma der Art. poplitea. Am Oberschenkel wurden nahe der Eintrittsstelle in die Adduktoren Arterie und Vene durchschnitten, das periphere Arterien- und das centrale Venenende zugenäht, und das centrale Arterienende mit dem peripheren Venenende vereinigt. Ebenso wurde unterhalb des Aneurysmas das centrale Venenende in das periphere Arterienende eingenäht. Der Blutstrom ging nach der Operation über die Anastomosenstellen hinweg, noch $5^3/_4$ Monate nach der Operation waren die Verhältnisse am Bein völlig normal, der Aneurysmasack wesentlich verkleinert.

9) Joshua Hubbard[2]) suchte in einem Fall von arteriosklerotischer Gangrän der rechten mittleren Zehe den Process durch Umkehr des Blutstromes aufzuhalten, indem er im Skarpa'schen Dreieck Arteria und Vena femoralis quer durchtrennte und dann Arterie mit Vene bzw. Vene mit Arterie cirkulär nach Murphy vereinigte. Die Venen haben nie pulsiert, die Gangrän schritt langsam vorwärts, so dass nach 1 Monat die Amputation des Unterschenkels vorgenommen wurde, nachdem die Demarkation am Metatarso-Tarsalgelenk eingetreten war. Bei der Amputation stellte sich heraus, dass beide Art. tibiales mit arteriellem Blut gefüllt waren, während die Venen kein arterielles Blut enthielten.

Der kritische Leser wird wohl mit uns annehmen, dass eine Reihe dieser Nähte als nicht gelungen zu betrachten sind, soweit es die Durchgängigkeit des Gefässes anbetrifft.

Auf Anregung unseres Chefs, Prof. Garrè, der einem von Carrel's Vorträgen in Lissabon (Int. med. Kongr.) beiwohnte, begannen wir

1) J. Goyanes, Neue Arbeiten über Gefässchirurgie. El Siglo méd. (Ref. Münch. med. Wochenschr. 1906. Nr. 44.)

2) Annals of surgery. Okt. 1906.

im Mai vorigen Jahres mit Versuchen, deren Endziel die Transplantation von Organen sein soll. Zur Ausbildung unserer Technik war es notwendig, uns zunächst in der cirkulären Gefässnaht tüchtig zu üben. Ermutigt durch unsere gleich zu Beginn recht günstigen Resultate stiessen wir auf eine Reihe von Fragen, die unser Interesse derartig in Anspruch nahmen, dass wir uns zunächst von unserem Endziel etwas entfernten und diesen Problemen auf den Grund zu gehen versuchten.

Wir möchten im Folgenden über unsere eigenen Versuche berichten.

Technik.

Wir haben unsere Versuche, wie bereits erwähnt, im Anschluss an die Carrel'schen unternommen und waren dementsprechend bemüht, der in seiner Arbeit (Uniterminal and biterminal venous transplantation)[1]) angedeuteten Technik zu folgen. Leider waren uns die ersten Originalarbeiten trotz brieflichen Ersuchens an den Autor zunächst nicht zugänglich. Dagegen wurden wir durch eine Bemerkung von Matas[2]) darauf aufmerksam gemacht, dass Carrel durch Anlegen dreier Haltefäden die Naht der durchtrennten Gefässe sehr erleichtert. Matas sagt: „Alexis Carrel, in 1903, greatly simplified the technic of circular as well as of lateral suture by using traction threads at equidistant points by which the circular edge of the divided artery is given a triangular outline. The lines of suture becoming in this way straight and firm as well, instead of curvilinear and flaccid, as would be the case if the traction threads were not used".

Nachdem wir unsere Technik durch mehr als zwei Dutzend Versuche bereits sehr zu unserer Zufriedenheit ausgebildet hatten, wurden wir auf die treffliche Arbeit Jensen's aufmerksam und konnten konstatieren, dass auch er mit Erfolg von einer ähnlichen Methode Gebrauch gemacht hat.

Ehe wir auf die genauere Technik eingehen, die wir in der deutschen Litteratur noch nirgends ausführlich besprochen fanden, erachten wir es für zweckmässig, einiges über unser Nahtmaterial und das notwendige Instrumentarium zu sagen, zumal dieses Ge-

1) l. c.

2) Matas, The suture in the surgery of the vascular system. Med. assoc. of Alabama. April 22, 1906.

3) l. c.

biet der Chirurgie wegen seiner ausserordentlichen Feinheit doch recht verschieden von der „grossen Chirurgie" ist. Erwiesen sich doch selbst die feinsten Nadeln und Seidennummern unserer Darmchirurgie als viel zu grob für die Naht der Venen und Arterien.

Nadeln: Nachdem es sich herausgestellt hatte, dass die dünnsten uns gelieferten chirurgischen Nadeln noch zu dick für unseren Zweck waren, liessen wir durch unseren findigen Instrumentenhändler (Georg Haertel in Breslau) feinste englische gewöhnliche Nähnadeln (0,25 mm Durchmesser, 15 mm Länge) so biegen, dass sie etwa ein Drittel Kreisbogen beschrieben. Diese Nadeln, natürlich ohne Patentöhr, entsprachen selbst bei Gefässen von unter 2 mm Durchmesser allen unseren Anforderungen.

Nahtmaterial: Als Nahtmaterial bedienten wir uns allerfeinster Seide, wie wir sie sonst in der Klinik Garrè zur Ligatur kleinster Gefässe und Darmnaht verwenden (0000 der Firma Pearsall, später noch feinere: „extrafein" der gleichen Firma, bezogen durch Georg Haertel-Breslau). Sie hat sich stets als haltbar genug erwiesen.

Dem Rat Carrel's folgend, die Rauhigkeit der Seide durch Imprägnierung mit Vaseline zu vermeiden, haben wir unsere Seide zunächst eine halbe Stunde in Wasser ausgekocht und sie dann in sterilem Paraffinum liquidum aufbewahrt. Das Verfahren hat sich gut bewährt, die Seide wird glatt, lässt sich besser einfädeln und verliert nichts von der nötigen Festigkeit, wenn man sie nicht öfter wie zweimal dem Kochen aussetzt.

Chemische Desinficientien vermeiden wir sowohl bei der Konservierung der Seide, wie überhaupt im ganzen Verlauf der Operation, um jede Schädigung des Endothels und jede Förderung der Blutgerinnung hintanzuhalten.

Klemmen: Das Wichtigste für ein Gelingen der Gefässnaht ist ausser den erwähnten Mitteln die möglichst schonende Behandlung der Gefässwand bei der provisorischen Unterbrechung des Blutstromes. Wir haben uns mit ausgezeichnetem Erfolg der von Höpfner[1]) angegebenen und in seiner Arbeit abgebildeten und ausführlich beschriebenen Klemmen bedient, deren Branchen wir der Einfachheit halber mit einem gewöhnlichem Gummidrain überzogen und darüber, um das Abgleiten zu verhindern, zwei Lagen feinsten Tupfermulls nähten. Mit diesen Klemmen arbeitend, die sich für klein- und grosskalibrige Gefässe gleich gut bewährten,

1) l. c.

haben wir nie ein Abgleiten oder aber eine Läsion der Intima durch zu starken Druck erlebt.

Asepsis: Alle modernen Gefässoperateure betonen die ausserordentliche Wichtigkeit tadellosester Asepsis. Wir haben uns bemüht, dieselbe nach Möglichkeit durchzuführen, sind jedoch bei der Unzulänglichkeit der, wie fast überall, so auch bei uns, für Tierversuche vorgesehenen Räumlichkeiten, mitunter in einen gewissen Konflikt mit unseren Forderungen geraten. Wir haben fast immer leichte, meistens oberflächliche Wundinfektionen, nicht selten sogar tiefgehende Wundeiterungen, erlebt und glauben diesen mit Recht den grössten Teil unserer seltenen Misserfolge zuschreiben zu können.

Auf einen anderen Uebelstand, der bei Tieren, besonders Hunden, eine grosse Rolle spielt, beim Menschen aber wohl gänzlich wegfällt, müssen wir bei dieser Gelegenheit aufmerksam machen. Es ist klar, dass bei einer so subtilen Operation, wie sie die cirkuläre Naht der Gefässe darstellt, möglichste Ruhigstellung des Operationsgebietes in den ersten Tagen post operationem wünschenswert wäre. Wir haben diese bei unseren Tieroperationen nie durchführen können, im Gegenteil, wer unsere Hunde in dem der Narkose folgenden Rauschzustand in ihrem Stall herumtorkeln sah und mit uns konstatierte, wie die Tiere ohne jede Rücksicht auf Schmerz die Operationsstellen groben Insulten aussetzten, der muss sich wundern, dass wir nicht häufiger tödliche Nachblutungen erlebten. Auch das Verhindern des Kratzens und Leckens verursachte uns bei der vorliegenden Serie von Tierversuchen[1]) grosse Schwierigkeiten. Oefters fanden wir am 3. oder 4. Tag die Hautnähte herausgekratzt und -gebissen, und nur die Etagennaht, die wir in allen unseren Fällen anwandten, verhinderte ein direktes Freilegen des kürzlich genähten Gefässes.

Die von uns im Anfang angelegten aseptischen Okklusivverbände erwiesen sich nicht immer als ausreichend, ja sogar öfter als schädlich, indem sie die Tiere, denen die ungewohnte Bedeckung lästig war, zu besonders heftigen Bewegungen veranlasste. Wir sind jedoch jetzt wieder bei den Verbänden angekommen.

Zu der speciellen Technik übergehend, wollen wir den typischen Gang einer unserer cirkulären Gefässnähte beschreiben.

1) Ein Besuch der chirurgischen Abteilung der Berliner tierärztlichen Hochschule hat uns manche lehrreiche Anregung auf diesem Gebiete gebracht und die Resultate unserer neuen Versuchsreihe günstig beeinflusst.

Zunächst wird das zu nähende Gefäss auf 6 bis 10 cm freigelegt. Wir möchten hier betonen, dass wir nie eine Schädigung der Gefässwandung durch eine derartige ausgedehnte Präparation beobachtet haben. Ursprünglich haben wir uns bemüht, das Gefäss aus seiner Scheide und dem periadventitiellen Gewebe aufs feinste herauszupräparieren; wir nahmen jedoch bald davon Abstand, als wir die Beobachtung gemacht hatten, dass diese subtile Präparation auf längere Strecken nicht nur zeitraubend und schwierig, sondern

Fig. 1.

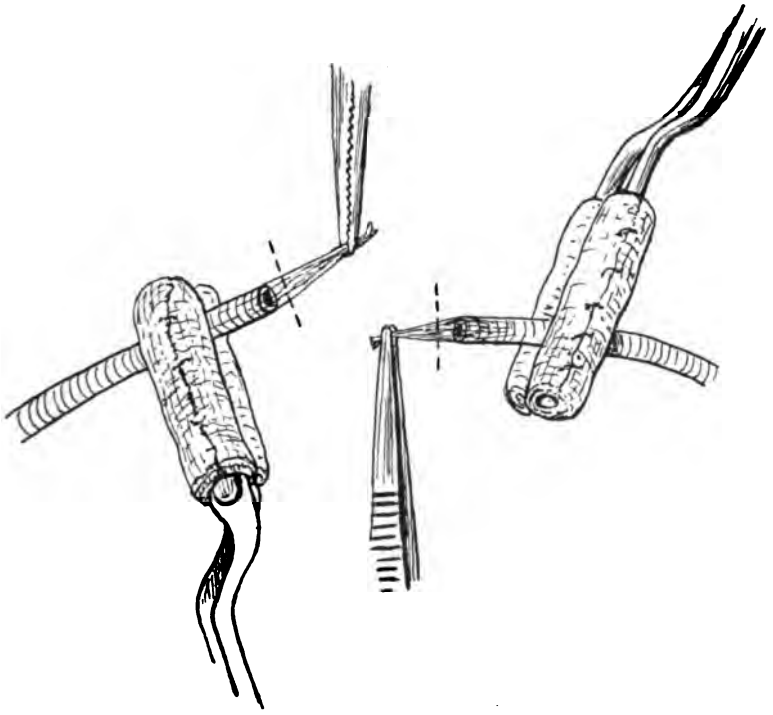

Abtragung des periadventiellen Gewebes.

auch geradezu nachteilig ist, indem sie Nachblutungen aus versehentlich durchschnittenen feinen Seitenästen fördert und ihre Stillung erschwert. Wir beschränkten uns deshalb bei den letzten Versuchen darauf, das Gefäss einigermassen aus der Gefässscheide herauszulösen und nur die der Nahtstelle zunächst gelegene Partie des periadventitiellen Gewebes zu entfernen, indem wir dasselbe nach querer Durchschneidung des Gefässes mit einer Pincette fassten,

es einige Millimeter über den Querschnitt hinauszogen und dann mit einer Schere kappten, was sehr leicht in der aus der Skizze ersichtlichen Weise möglich war. (Fig. 1.)

Nach dem Freilegen des Gefässes wurden (zuerst central und dann peripher bei der Arterie, zuerst peripher und dann central bei der Vene) die Höpfner'schen Klemmen angelegt, wobei darauf

Fig. 2.

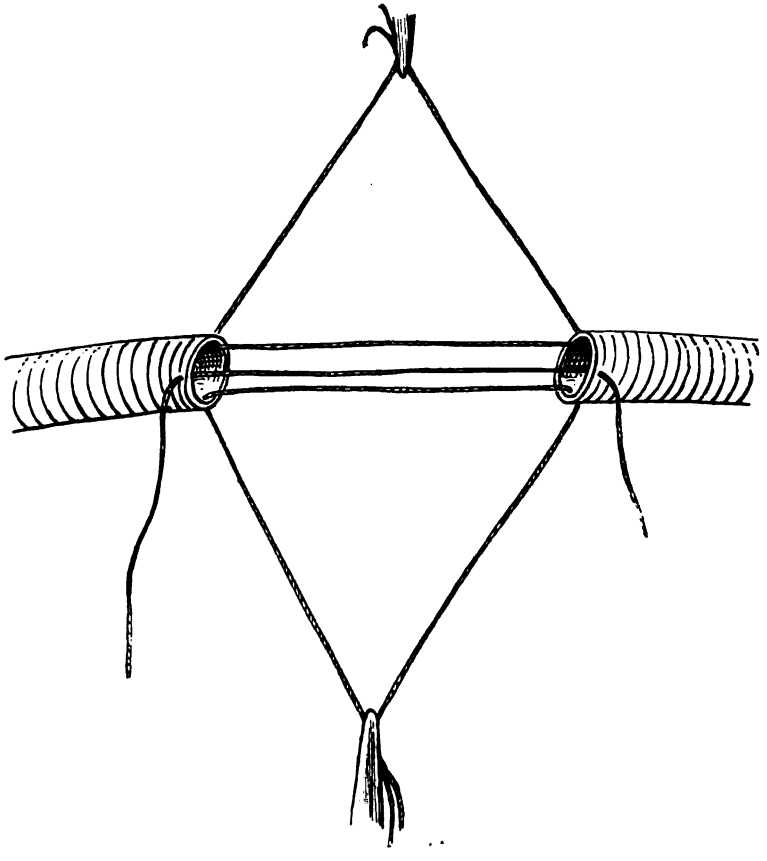

Anlegung der Haltefäden.

zu achten ist, dass dieselbe nicht zu nahe an die Nahtstelle zu liegen kommen, da sonst im weiteren Verlauf der Operation (Naht mit geraden Nadeln) Unzuträglichkeiten entstehen. Die vielgezähnte Cremaillère erlaubt eine feine Dosierung des anzuwendenden Druckes.

Jetzt wird das Gefäss zwischen den beiden Klemmen mit einem

Scherenschlag quer durchtrennt, eventuell ein Stück desselben reseciert. Sofort beobachtet man eine aus dem anatomischen Bau der Gefässe leicht erklärliche starke Retraktion der beiden Gefässenden, über deren Ausdehnung man übrigens beim Hund jedes Mal wieder erstaunt ist. Dieselbe lässt sich, wie gleich hier bemerkt sei, durch leichten Zug an der Klemme ohne Mühe wieder ausgleichen. Ferner sehen wir jedes Mal eine sehr wohl begreifliche Reduktion des Gefässlumens.

Es folgt die schon beschriebene Befreiung der Gefässenden von dem periadventitiellen Gewebe. Dann werden das im Gefäss noch vorhandene Blut und eventuell feine Gerinnsel vorsichtig mit dem Finger ausgedrückt, ohne dass mit Instrumenten in das Lumen eingegangen wird. Jeder grobe Insult muss natürlich auch in den folgenden Stadien der Operation vermieden werden.

Die Wiedervereinigung des durchtrennten Gefässes beginnt mit der Anlegung der schon erwähnten drei Haltefäden, und zwar wird zunächst der hintere angelegt, indem man, wie aus der Skizze (Fig. 2) ersichtlich, zunächst in das einfache Gefässende etwa $1^1/_2$ mm vom Rand entfernt (eine Entfernung, die übrigens je nach der Grösse des zu nähenden Gefässes zu modificieren ist) mit einer krummen Nadel von aussen nach innen einsticht und dann in das andere Ende von innen nach aussen. Sämtliche Nähte gehen durch die ganze Wanddicke. Nach den Versuchen Dörfler's[1]) und seiner Nachfolger ist erwiesen, dass man dies ohne Gefahr für Thrombose und Nachblutung thun kann.

Der Faden wird gleich geknotet. Es wird dabei darauf geachtet, erstens, dass man durch Anziehen der Klemmen die Wundränder einander möglichst nähert, damit jeder stärkere Zug an dem Faden und somit die Gefahr des Einreissens der Gefässwand vermieden werde, und zweitens, dass beim Knoten des Fadens die Wundränder gut ausgekrempelt werden, damit Endothel an Endothel liege. Dies gelingt häufig von selbst, sonst lässt sich das Auskrempeln unschwer mit Hilfe von zwei feinen anatomischen Pincetten bewerkstelligen.

Der zweite und dritte Haltefaden werden in analoger Weise angelegt, so zwar, dass möglichst gleiche Abstände zwischen den drei Fäden gewahrt bleiben. Den zweiten Haltefaden haben wir gewöhnlich erst dann geknotet, wenn der dritte bereits gelegt war. Natürlich hat man sich auch beim Knoten dieser Fäden durch Aus-

1) l. c.

krempeln zu bemühen, dass Endothel an Endothel zu liegen kommt.

Diese Haltefäden sind unseres Erachtens das Wichtigste an der ganzen Gefässnaht, und auf ihre exakte und symmetrische Anlegung ist deshalb das grösste Gewicht zu legen. Wenn die Haltefäden gut liegen, ist die übrige Naht bei nicht zu tief gelegenen Gefässen relativ leicht.

Fig. 3.

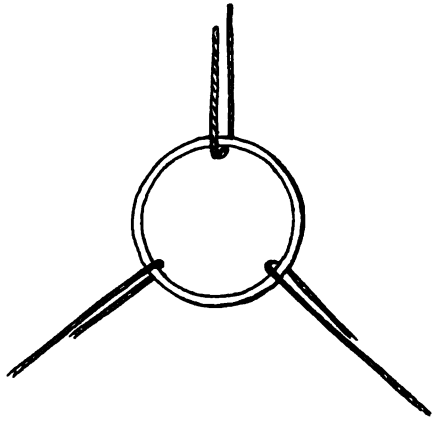

Fig. 4.

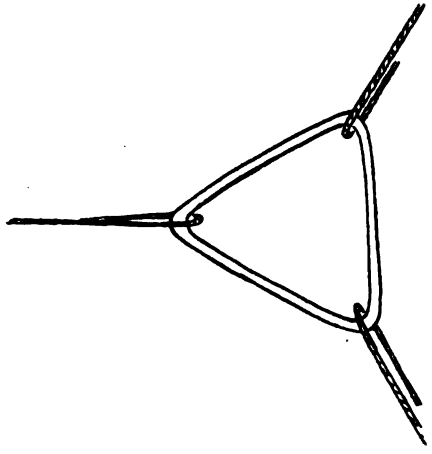

Zug an den Haltefäden verwandelt die Cirkumferenz des Gefässes in ein gleichseitiges Dreieck (nach Carrel).

Durch leichtes Anspannen an zweien der drei Fäden liessen sich jedesmal die zwischen ihnen liegenden Wundränder in eine gerade ausziehen, an der dann leicht die gleich zu erwähnende fortlaufende Naht ausgeführt werden kann (s. Fig. 3 und 4).

Der cirkuläre Verschluss der Gefässe wurde dann durch fortlaufende Naht meistens mit gerader Nadel erzielt. Nur ausnahmsweise, bei sehr tief gelegenen Gefässen (Aorta des Hundes), haben wir auch zur fortlaufenden Naht unsere krummen Nadeln nehmen müssen.

Die Naht haben wir immer an der hinteren Wand des Gefässes begonnen und zwar in der nächsten Nähe des hinteren Haltefadens. Die ganze Cirkumferenz wurde mit einem einzigen Faden fortlaufend genäht, die einzelnen Stiche wurden möglichst nahe, meistens in einer Entfernung weniger als ein Millimeter von einander durch die

Fig. 5.

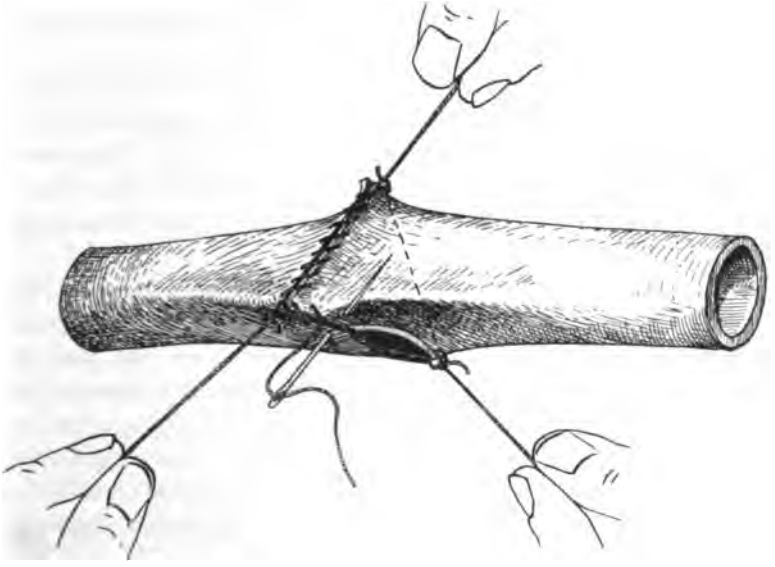

Fortlaufende Naht.

ganze Dicke der Wand angelegt. Auch dabei wurde stets darauf geachtet, dass die Wundränder gut ausgekrempelt waren, so dass Intima an Intima zu liegen kamen (s. Fig. 5).

Soweit nicht die gerade Nadel, die wir mit der Hand führten, verwandt wurde, haben wir uns eines zierlich gearbeiteten Langenbeck'schen Nadelhalters bedient, um die beim Oeffnen des Verschlusses anderer Nadelhalter zu Stande kommenden Zerrungen und die Gefahr des Einreissens der Gefässwand zu vermeiden.

Wenn wir jetzt die Klemmen vorsichtig entfernen, sehen wir

meistens aus einigen Stichkanälen, besonders aus denen der Haltefäden, eine mehr oder minder starke Blutung kommen, die den Unerfahrenen ein wenig stutzig macht. Es gelingt jedoch leicht und regelmässig, dieselbe durch Kompression zu stillen. Wir erreichten dies gewöhnlich dadurch, dass wir noch vor dem Abnehmen der Klemmen je einen Mulltupfer unter und über die Gefässnaht brachten, die wir zwischen zwei Fingern leicht komprimierten, so dass der Blutstrom nicht ganz unterbrochen war. Nach 3—5 Minuten langer Kompression war die Blutung meist vollständig zum Stillstand gekommen, und nur selten waren wir gezwungen, nach dem Vorgehen Carrel's eine oder zwei Hilfsnähte an der blutenden Stelle anzulegen, die wir auch durch die ganze Dicke der Gefässwand führten, eventuell nachdem wir vorher den Blutstrom wieder ganz ausgeschaltet hatten.

Dies etwa ist der Verlauf einer typischen, cirkulären Arteriennaht. Bezüglich der kleinen technischen Modifikationen, die bei Vereinigung einer Arterie mit einer Vene, oder der Implantation eines Arterien- oder Venenstückes in die Kontinuität einer resecierten Arterie nötig wären, verweisen wir auf die entsprechenden späteren Kapitel.

Die weitere Versorgung der Wunde geschieht nach den allgemeinen Principien der Chirurgie und braucht an dieser Stelle nicht genauer besprochen zu werden. Erwähnen wollen wir nur noch, dass eine Naht der Gefässscheide im Allgemeinen unterlassen wurde, schon weil bei den kleineren unserer Hunde eine Gefässscheide kaum erkennbar war. Dagegen haben wir bei unseren späteren Versuchen nie versäumt, die über dem Gefäss liegenden Muskeln und das subkutane Fettgewebe gesondert zu nähen, um das rasche Fortschreiten einer Infektion der Hautwunde in die Tiefe nach Möglichkeit zu vermeiden. Häufig ist uns dies, wie gesagt, bei unserem Versuchsmaterial leider nicht gelungen.

Eigene Versuche.

Im Ganzen haben wir 31[1]) Gefässversuche gemacht, abgesehen von einer Anzahl von Organtransplantationen, deren Veröffentlichung einer anderen Arbeit vorbehalten bleibt:

1) Siehe Nachtrag.

Unsere Versuche verteilen sich folgendermassen:

1.	cirkuläre Arteriennähte	7
2.	Venennähte	2
3.	Arterientransplantationen	13
4.	Venentransplantationen	6
5.	Arterienvenenanastomosen	3
	Summa	31

Cirkuläre Arteriennähte.
(Nr. 1, 2, 5, 6, 20, 25, 28.)

Die genähten Arterien — Aorta, Carotiden und Femorales von Hunden — hatten ein Lumen von 6 bis herab zu $1^1/_2$ mm (nach dem Durchschneiden).

Von unseren 7 cirkulären Arteriennähten sind zwei (Nr. 25 und 28) negativ ausgefallen, indem bei dem einen Fall Nachblutung eintrat, während beim zweiten die Arterie, als sie nach 3 Monaten zur Nachuntersuchung herausgeschnitten wurde, sich vollständig thrombosiert erwies. In den 5 übrigen Versuchen fand sich die zur Untersuchung nach 4—150 Tagen post operationem freigelegte Arterie stets für den Blutstrom gut durchgängig, wie man an der kräftigen Pulsation feststellen konnte.

Das Gewebe um die Nahtstelle herum war gewöhnlich etwas fester mit der Arterie verklebt, so dass eine leichte Verdickung des Gefässes vorhanden zu sein schien. Nach dem Aufschneiden der Arterie stellte sich jedoch stets heraus, dass diese Verdickung nur das perivaskuläre Gewebe betraf, während das Lumen in keiner Weise dadurch verengt wurde.

An der Innenwand imponierte die Nahtstelle stets als eine feine gerade Linie, an der sich deutlich eine Reihe ins Lumen leicht vorspringender Seidenfäden erkennen liess. Je längere Zeit nach der Operation verflossen war, um so undeutlicher liessen sich die offenbar von Intima überzogenen Fäden erkennen, so dass es mitunter geradezu schwierig war, an dem aufgeschnittenen Präparat die Nahtstelle zu finden.

Am besten wird sich der Leser ein Bild von dem Aussehen unserer gelungenen Arteriennähte machen, wenn er die Figuren 1 und 2 auf Tafel V betrachtet, die wie die übrigen Abbildungen nach Photographien und an der Hand der Präparate selbst von dem naturhistorischen Zeichner der Universität, Herrn Dr. phil. Lösch-

mann, in getreuer Weise angefertigt wurden. (Siehe Erklärung der Abbildungen am Schlusse der Arbeit.)

Makroskopisch sichtbare Thrombosen fanden sich nur in einem der von uns als gelungen bezeichneten Fälle vor (Nr. 20). Hier hatte sich das Tier in den ersten Tagen nach der Operation die Abdominalnähte (es handelte sich um eine cirkuläre Aortanaht) ausgebissen, sodass 4 Tage post operationem ein grosser Darmprolaps zu Stande kam, dem das Tier trotz Reposition und Sekundärnaht in kurzer Zeit erlag. Bei dieser Reposition wurde die Aorta pulsierend gefunden. Bei der Obduktion fand sich eine eitrige Peritonitis; an der Aortanaht neben kleinen, bis stecknadelkopfgrossen, wandständigen Thromben ein etwas grösserer Thrombus, gleichfalls wandständig, von dem aus ein 3 cm langes Anhängsel peripherwärts hing und offenbar flottiert hatte. Die Dicke desselben betrug etwa $^1/_3$ des Lumens. Wir nehmen an, dass die Thrombose auf Infektion zurückzuführen ist.

Unsere längste Beobachtungsdauer betrug 150 Tage (Versuch 2). Als nach dieser Zeit das Gefäss herausgeschnitten wurde, zeigte sich dasselbe frei von jeder Thrombose und gut für den Blutstrom durchgängig. Nur an einer cirkumskripten Stelle der Nahtlinie war eine kleine Ausbuchtung vorhanden, die den Verdacht eines beginnenden Aneurysmas erwecken kann.

Bei den drei anderen gelungenen Versuchen (Nr. 1, 5 und 6), fehlte jede Spur von Thrombose, Stenose oder Erweiterung.

Unsere beiden negativen Resultate sind, wie wir glauben, und wie auch aus den Untersuchungen Murphy's und Jensen's hervorgeht, auf Infektion durch Eitererreger zurückzuführen. Bei dem Tier, das durch Blutung endete (Nr. 25), handelte es sich um eine Aortanaht. Die Technik war in der Tiefe des Bauches ziemlich schwierig, die Spannung infolge stark hyperextendierter Lage des Hundes so gross, dass sogar einer der Haltefäden während der Naht ausriss. Am neunten Tage wurde das Tier im Stalle tot aufgefunden. Bei der Autopsie fand sich neben einer stark vereiterten Bauchwunde ein kleiner retroperitonealer Abscess in der Nähe der Gefässnaht. Im Bauch ausserdem gegen $^1/_2$ Liter Blut. Nach Aufschneiden der Aorta zeigten sich die Stichkanäle fast alle nicht punktförmig wie gewöhnlich, sondern als feine Schlitze mit leicht gerötеter Umgebung. An einer Stelle der Naht fand sich ein kleines Loch.

Beim zweiten negativen Versuch (Femoralisnaht-Versuch 28) fand

sich das Gefäss bei der nach 3 Monaten vorgenommenen Untersuchung total thrombosiert. Auch hier hat die Wunde lange Zeit geeitert.

Berücksichtigen wir die im Kapitel über die Technik bereits erwähnten Schwierigkeiten, mit denen wir bei Tierversuchen zu kämpfen haben, so können wir mit unseren Resultaten zufrieden sein. Zeigen sie doch, dass die cirkuläre Naht der Gefässe sich auch unter schwierigen Verhältnissen an Gefässen bis zu $1^1/_2$ mm Durchmesser herab mit Erfolg ausführen lässt, und dass die genähte Arterie bei einer Beobachtungsdauer bis zu 150 Tagen funktionstüchtig bleibt.

Bei einem Vergleich unserer Resultate mit den Erfolgen, die durch andere Methoden der Gefässvereinigung erzielt worden sind, können wir konstatieren, dass durch keine dieser bessere Resultate gezeitigt werden. Die Murphy'sche Methode hat stets an der Vereinigungsstelle starke Stenose (vgl. die Abbildungen in der Originalarbeit), und in der überwiegenden Mehrzahl der Fälle sogar totale Thrombose erzeugt. Die Payr'sche Methode — und nur diese beiden können mit der Nahtmethode konkurrieren — erzeugt auch meistens Verengerung an der Nahtstelle, und die bis jetzt veröffentlichten Resultate sind, in Bezug auf die Funktionstüchtigkeit der Gefässe, jedenfalls nicht besser wie die unsrigen.

Weitere Vorteile der Naht sehen wir darin, erstens, dass man kleinere Gefässe noch mit Erfolg vereinigen kann, als mit Murphy's bezw. Payr's Methode, ein Punkt, der bei der Transplantation von Organen, beispielsweise der Schilddrüse, in Betracht käme, und zweitens dass man auch seitliche Anastomosen oder Implantationen von Gefässen und damit Organen unternehmen kann, Versuche, mit denen wir gegenwärtig beschäftigt sind, und die Erfolg versprechen.

Nachdem wir uns durch wenige Versuche von der Brauchbarkeit der von uns angewandten Nahtmethode überzeugt hatten, gingen wir einen Schritt weiter an das praktisch vielleicht wichtigere Kapitel des Ersatzes grösserer resecierter Arterienabschnittte.

Gefässtransplantationen.

Ist es auch durch die Fälle von Murphy, Kümmel und Krause erwiesen, dass man nach Resektionen von Arterienstücken bis zu $5^1/_2$ cm Länge an geeigneten Körperstellen die Gefässstümpfe direkt vereinigen kann, ohne Nachblutungen befürchten zu müssen,

so glauben wir andererseits auf Grund unserer Versuche, dass jede grössere Spannung bei der Gefässvereinigung nach Möglichkeit zu vermeiden ist.

Die einfache Gefässnaht würde unseres Erachtens nicht oder nur unter grossen Gefahren möglich sein nach Resektionen von Tumoren oder Aneurysmen, die sich in der Mitte des Oberschenkels oder Oberarmes finden; andererseits erweitern wir unsere Indikationen, wenn wir in die Lage kommen, auch noch grössere Abschnitte als die erwähnten in der Leistenbeuge oder Axilla zu resecieren, und es uns gelingen würde, einen geeigneten Ersatz des Gefässrohres zu finden.

Am sichersten schien uns ein Erfolg gewährleistet, wenn man das entfernte Arterienstück durch ein möglichst ebenso grosses des gleichen Tieres ersetzen würde. Wir haben zwei einschlägige Versuche (Nr. 11 und 12) aufzuweisen. Einmal wurde ein 3 cm langes Stück der Femoralis in die resecierte Carotis, das zweitemal ein 4 cm langes Stück der Carotis in die Femoralis, deren Lumen nur $1^3/_4$ mm betrug, eingepflanzt. Die Technik war die gleiche wie bei unseren Arteriennähten, nur haben wir das zu implantierende Gefässstück mit den beiden Arterienstümpfen durch die 6 (2×3) Haltefäden vereinigt, ehe eine der fortlaufenden Nähte begonnen wurde. Die transplantierten Gefässstücke wurden nach 14 bezw. 40 Tagen exstirpiert. In keinen der Fälle Thrombose Stenose oder Erweiterung des transplantierten Stückes. Die Nahtstellen imponieren als feine, lineäre, kaum sichtbare Narben, doch kann man auch in dem Präparat nach 40 Tagen noch deutlich einige Fäden erkennen (vgl. Fig. 3, Taf. V).

Diese zwei Versuche haben uns die Resultate Höpfner's bestätigt, dass es thatsächlich möglich ist, aus ihrem Zusammenhang völlig herausgelöste Gefässstücke beim gleichen Tier in die Blutbahn einzuschalten, ohne dass der Blutstrom dadurch eine Gefährdung erleidet.

Indessen schien uns der Vorschlag Höpfner's, etwa die Arteria axillaris oder Carotis externa zur Einpflanzung in die resecierte Femoralis desselben Individuums zu benützen, doch zu gewagt, als dass man ihn je ernstlich in Betracht ziehen wollte.

Der nun einzuschlagende Weg schien klar vorgezeichnet. Wenn es nicht ratsam ist, Arterienstücke des gleichen Individuums zur Ueberpflanzung zu benützen, so lag die Möglichkeit vor, entweder Venen des gleichen Individuums oder aber Arterien eines anderen Tieres zu verwenden, sei es der gleichen oder einer

fremden Species. Und da man im praktischen Leben wohl nicht leicht die Arterie eines lebenden Menschen zur Ueberpflanzung auf einen anderen herausschneiden kann, so muss der Gedanke kommen, solche von frischem Leichenmaterial heranzuziehen.

An alle diese Wege ist schon von früheren Experimentatoren gedacht. So berichtet Höpfner über 10 Versuche von Venentransplantationen, und 3 von Implantation fremder Arterienstücke (Katze und Kaninchen auf Hund). Sämtliche Versuche sind unglücklich verlaufen, indem Thrombose oder Nachblutung eintrat. Nicht besser erging es Exner[1]), der 6 Versuche von Venenimplantation veröffentlichte. In allen Fällen erfolgte Thrombose.

Weit erfolgreicher scheint Carrel operiert zu haben, wenn uns auch ein genauer Einblick in seine Resultate beim Fehlen jeglicher Protokolle nicht ermöglicht war. Jedenfalls hat er das bis dahin ungelöste Problem der Venenimplantation gelöst.

Goyannes[2]) scheint es unter 10 Fällen einmal gelungen zu sein, ein Stück Aorta durch das entsprechende Stück Vena cava zu ersetzen. Seine Versuche an kleinen Gefässen (Femoralis, Iliaca) fielen sämtlich negativ aus.

5 unserer Versuche zielten darauf hin, festzustellen, inwieweit Gefässmaterial vom toten Tier geeignet sei zur Ueberpflanzung ins lebende der gleichen Species (Nr. 15, 32, 33, 37, 38).

Die zu implantierenden Gefässstücke wurden 15 Minuten bis $1^1/_2$ Stunden nach dem Tode der durch Chloroform vergifteten Tiere herausgenommen, und dann bis zu der wenige Minuten später erfolgenden Einpflanzung in warme physiologische Kochsalzlösung gelegt, um sie vor Austrocknung zu schützen. Die Länge der implantierten Stücke betrug 3—$6^1/_2$ cm. Das Lumen der eingepflanzten Gefässe ging herab bis zu $1^1/_2$ mm.

Ausserordentlich interessant war es uns, bei diesen Versuchen zu beobachten, wie die Ernährung des scheinbar leblosen Stückes sich nach der Implantation wieder herstellte. Die Wand des in physiologischer Kochsalzlösung gelegenen Stückes war bei Beginn der Einpflanzung gewöhnlich deutlich gequollen und auffallend weiss. Keine Spur von Capillaren war mehr in seiner Wandung zu sehen, während wir diese bei den lebend implantierten Arterien stets noch deutlich hatten erkennen können. Nach der Wiederherstellung der

1) Wien. klin. Wochenschr. 1903. S. 273.
2) l. c.

Cirkulation sah die Wand des eingepflanzten Stückes zunächst noch ganz anämisch aus, so dass wir Sorge hatten, ob sich die Cirkulation in der Wand überhaupt noch wieder herstellen würde. Nach einigen Minuten jedoch sah man sehr schön, wie die Kapillaren (Vasa vasorum) sich langsam füllten, und zwar merkwürdigerweise in der Mitte zuerst, während die Stümpfe in der Nähe der Nahtstellen noch längere Zeit anämisch blieben. Nach etwa $^1/_4$stündiger Dauer konnte man die gefüllten Kapillaren des ganzen implantierten Stückes wahrnehmen.

Zwei unserer 5 Versuche fielen negativ aus. Es trat am 4. bezw. 5. Tage eine tödliche Nachblutung ein. Das einemal war dieselbe dadurch bedingt, dass sich der Hund die Hautwunde über der Femoralis total aufbiss, das anderemal lag offenbar ein Fehler in der Technik vor: Es handelte sich um eine Wettoperation. Die ganze Gefässimplantation wurde in 12 Minuten ausgeführt. Ob vielleicht auch trophische Störungen an den Enden der implantierten Arterien eine Rolle gespielt haben, lässt sich durch die makroskopische Betrachtung der Präparate nicht feststellen. Weitere Versuche und histologische Untersuchungen müssen hierüber Klarheit verschaffen, sowie über die Frage, wie lange Zeit man nach dem Tode verstreichen lassen kann, um noch ein sicher positives Resultat zu erhalten.

Die Präparate der drei positiven Versuche wurden am 4., 5. und 11. Tag untersucht. Sie boten das gleiche Bild, wie wir es vorhin bei der Einpflanzung lebender Arterien beschrieben haben (vgl. Taf. V, Fig. 4). Die histologische Untersuchung zweier derselben (Versuch 15 und 33) ergab lebhafte Proliferationsvorgänge an der Nahtstelle und keinerlei Anhaltspunkte für eine Nekrose am implantierten Gefässstück, wie aus der genaueren Beschreibung des histologischen Präparates in der Krankengeschichte hervorgeht[1]).

Mit grosser Spannung und nicht geringer Skeptik gingen wir daran, nun auch Gefässe anderer Tierspecies auf unsere Versuchstiere zu überpflanzen. Hat man doch bisher stets in dem Glauben gelebt, dass organisiertes Gewebe auf ein Tier anderer Species implantiert zu Grunde gehe. Auch die drei von Höpfner in dieser Richtung angestellten Gefässversuche schienen diese Annahme zu bestätigen.

Um so mehr waren wir überrascht, als gleich unser erster der-

1) Eine genaue histologische Untersuchung aller unserer gewonnenen Präparate soll baldigst erfolgen und an anderer Stelle veröffentlicht werden.

artiger Versuch positiv ausfiel. Die in der Länge von 4 cm in die resecierte Hundecarotis implantierte Katzenaorta pulsierte, wie die Autopsie in vivo nach 15 Tagen feststellte, genau wie eine normale Arterie. (Versuch Nr. 24.) Am exstirpierten und aufgeschnittenen Präparat bot sich das gewohnte Bild: Die Nahtstellen waren als lineäre Narben sichtbar. Das Lumen der implantierten Aorta war, wie auch vor der Operation, etwas weiter als das der Carotis. Keine Stenose der Nahtstellen. Nur an der peripheren Naht fanden sich zwei noch nicht stecknadelkopfgrosse, ganz flache wandständige Thromben. Die Endothelfläche des implantierten Stückes glatt und glänzend (vgl. Taf. V, Fig. 6).

Ermutigt durch diesen Erfolg haben wir 5 weitere Versuche ausgeführt (30, 31, 34, 35 und 36), so dass wir im Ganzen ein halbes Dutzend derartiger Experimente zur Verfügung haben. Drei derselben fielen, wie vorweggenommen sei, positiv, drei negativ aus.

Bei den positiven Versuchen handelte es sich einmal um die erwähnte Katzenaorta, ferner kann noch eine zweite in die Hundecarotis eingepflanzte Katzenaorta und endlich eine Kaninchenaorta als eingeheilt und nach 51 bezw. 52 Tagen als funktionsfähig angesehen werden: Beide implantierten Gefässe pulsierten bei der Freilegung nach der genannten Zeit deutlich sicht- und fühlbar, sowohl selbst, als auch das zu- und abführende Arterienstück; nach dem Aufschneiden fanden sich die Lumina beider Gefässe für den Blutstrom gut durchgängig, allerdings waren beide ausgekleidet durch ganz flache wandständige Thromben, zwischen denen noch Stellen normaler Wand zu sehen waren. Trotzdem war eine Stenose des implantierten Abschnittes gegenüber der zu- und abführenden Arterie nicht vorhanden, da, wie schon erwähnt, die implantierten Aorten etwas weiter wie die Hundecarotiden gewesen sind.

Bei dem ausserordentlich grossen Interesse, welches wir gerade diesen Versuchen entgegenbrachten, wollten wir es doch nicht unterlassen, eine mikroskopische Untersuchung der gewonnenen Präparate vorzunehmen. Es fanden sich denn auch, wie erwartet (vgl. Protokolle Nr. 24, 35 und 36), weit eingreifendere Veränderungen der Wand der implantierten Gefässe, als bei den bisherigen der gleichen Species entnommenen Gefässen.

An der nach 15 Tagen exstirpierten und makroskopisch kaum veränderten Katzenaorta fand sich starke kleinzellige Infiltration in den oberflächlichen Schichten der Intima, deren tiefere Par-

tien ebenso wie die Media nicht verändert erschienen. Dafür zeigten sich in der Adventitia und im periadventitiellen Gewebe starke Proliferationsvorgänge. Die Nahtstelle war in Vernarbung begriffen. Das Endothel, stark wuchernd, überzieht das die Nahtstelle bedeckende feine Gerinnsel.

Bei der nach 52 Tagen exstirpierten Kaninchenaorta (Versuch 35) liess sich die Vereinigungsstelle am mikroskopischen Präparat nur an der um den Faden herumliegenden kleinzelligen Infiltration bezw. Bindegewebswucherung erkennen. Intima und Media gingen, so weit sie nicht vom Faden betroffen waren, ohne besondere Aenderung der Struktur gegenüber den weiter entfernt liegenden Teilen der Gefässe ineinander über, und waren gut erhalten. Endothel überzog die Nahtstelle.

Stärker verändert war die implantierte Katzenaorta von Versuch 36. Die Nahtstelle war auch hier nur an einer leicht eingezogenen Narbe und den von zellreichem Granulationsgewebe umgebenen Seidenfäden zu erkennen. Während man an dem Hundegefäss noch sämtliche Schichten der Gefässwand im Einzelnen differenzieren konnte, war dies am Katzengefäss nicht mehr möglich. Zwar sah man auch hier sehr schön das Endothel selbst jene Teile des Gefässes überziehen, die makroskopisch als frei ins Lumen ragende Thromben angesehen wurden; indessen war eine genaue Grenze weder zwischen Intima und Media, noch zwischen Media und Adventitia mehr zu erkennen. Die Media schien stark, etwa auf das Dreifache ihrer normalen Dicke gewuchert zu sein, und war von zahlreichen neugebildeten Gefässen durchzogen, die zu dem in Organisation begriffenen wandständigen Thrombus hinwucherten.

Feinere histologische Untersuchungen auf elastische Elemente etc. müssen noch erfolgen, ehe man ein definitives Urteil über die dauernde Funktionsfähigkeit der implantierten Gefässe fällen kann. Nach unseren bisherigen histologischen Untersuchungen sind wir geneigt, an Dauerresultate zu glauben.

Bei den drei negativen Versuchen handelte es sich wiederum einmal um eine in die Hundecarotis implantierte Katzenaorta, des weiteren um einen Austausch der Carotis von Hund und Schaf. Im ersterwähnten Versuche fand sich nach 53 Tagen an der freigelegten Arterie keine Pulsation mehr, soweit das implantierte Gefäss in Betracht kommt, wohl aber deutlich central- und peripherwärts. Am aufgeschnittenen Gefäss sah man, dass beide Nahtstellen vollständig obliteriert waren, dass jedoch das Lumen der

implantierten Katzenaorta noch keineswegs verödet, vielmehr noch als stricknadeldicker Kanal zu erkennen war, der weder Blut noch Thromben enthielt. Ob hier die Obliteration der Nahtstellen auf technische Fehler oder auf Infektion oder auf andere Ursachen zurückzuführen ist, vermögen wir nicht zu entscheiden. Das implantierte Gefäss — das möge hier noch einmal betont sein —, war in diesem Falle nur 1 mm dick.

Die vom Schaf auf den Hund und vom Hund auf das Schaf transplantierten Carotiden fanden sich nach 12 bezw. 3 Tagen total thrombosiert, wobei zu bemerken ist, dass beim Schaf sofort nach der Operation eine schwere Pneumonie einsetzte, der das Tier in kurzer Frist erlag, während der Hund, ein ausserordentlich altes Tier, an multiplen Eiterungen litt, die uns auch veranlassten ihn so früh zu töten.

Wie in vielen experimentellen Arbeiten, so bedeutet besonders bei den Versuchen von Transplantation von Geweben eine ganze Anzahl von Misserfolgen nichts, ein einziger gelungener Versuch dagegen alles. Nachdem uns der erste Schritt auf diesem schwierigen Wege gelungen ist, werden wir nicht anstehen, denselben weiter zu beschreiten und sind sogar bereit, an die Möglichkeit der praktischen Anwendung dieser Methode zu denken.

Venentransplantationen.

Unsere dritte Versuchsreihe des Ersatzes resecierter Arterienstücke beschäftigte sich mit der Einpflanzung von Venenstücken desselben Tieres. Wir haben schon erwähnt, dass auch auf diesem Gebiete schon experimentiert wurde, und dass ausser Carrel alle anderen Autoren (Höpfner, Exner) negative Resultate aufzuweisen hatten, indem das implantierte Venenstück bald durch Thromben verstopft wurde. Exner glaubt diese Thrombose auf den Druck des arteriellen Blutes, dem die Venenwand nicht gewachsen sei, zurückführen zu sollen und auch Payr schliesst sich dieser Annahme an.

Dass diese Annahme nicht richtig ist, beweisen die Erfolge Carrel's und unsere eigenen Resultate. Dagegen ist es nicht unwahrscheinlich, dass die Misserfolge der früheren Experimentatoren auf deren Technik zurückzuführen ist. Auch uns hat die Technik anfangs erhebliche Schwierigkeiten geboten. Gilt es doch hier nicht wie bei den Arterienvereinigungen, Gefässe von gleichem oder nahezu gleichem Kaliber zu verbinden, sondern zwei Gefässröhren, deren

Wanddicke nicht nur erheblich differiert, sondern deren Durchmesser auch immer ausserordentlich verschieden ist. So haben wir bei der Implantation der Vena in die Arteria femoralis, bezw. der Vena jugularis externa in die Carotis communis des Hundes Durchmesser gehabt, die sich etwa wie 1 : 2 oder gar 1 : 3 verhielten (vgl. Fig. 7, Taf. V).

Trotzdem geling es mittelst der von uns angewandten Technik, dieser Schwierigkeiten Herr zu werden. Von ganz besonderem Wert waren uns dabei die erwähnten drei Stützfäden, mit denen es gelingt, durch leichten Zug auch hier die Rundung der Gefässe in gerade Linien umzuwandeln und sogar die erheblichen Lumenunterschiede bequem auszugleichen, so dass die fortlaufende Naht ohne grosse Schwierigkeiten auszuführen ist. Dass es gerade bei diesen Versuchen auf eine ganz besonders exakte Technik der Naht ankommt, ist leicht begreiflich. Werden doch hier an die Nahtstelle noch ganz andere Anforderungen gestellt wie bei der Implantation von Arterien. Am meisten gefährdet ist natürlich die distale Naht, weil hier das Blut aus einem weiten Rohr gegen eine enge Stelle anprallt, die die ganze Wucht des Stromes aushalten muss, wenn es nicht zur Nachblutung kommen soll. Bei der Zartheit der Venenwand ist die Gefahr, dass gerade hier ein Faden unter dem Druck der Blutsäule ausreisst, nicht gering. Die mehrfachen Nachblutungen, die wir bei dieser Versuchsreihe erlebten, haben uns, freilich spät, auf diese Gefahren aufmerksam gemacht.

Dass übrigens bei Beherrschung der Technik und bei genügender Sorgfalt (genaue Adaptierung und gutes Auskrempeln der Wundränder, enge und etwas weiter vom Rand entfernte Naht) schöne Erfolge auch mit der Venenimplantation zu zeitigen sind, beweisen die beiden folgenden Versuche.

Der eine Fall (Nr. 13) betrifft die Implantation eines $3^1/_2$ cm langen Stückes der Vena femoralis sinistra in die resecierte Arteria femoralis: Nach sorgfältiger doppelter Ligatur der von der Vene ziemlich zahlreich abgehenden Aeste wurde das zu implantierende Stück reseciert und in Kochsalzlösung gelegt, um wenige Minuten später in die in üblicher Weise resecierte Arterie eingepflanzt zu werden. Das Lumen der durchschnittenen Arterie betrug ca. $1^1/_2$, das der Vene ca. $2^1/_2$ mm (vor der Implantation). Die Naht war ziemlich schwierig. Nach Entfernung der Klemmen und üblicher Kompression blutete es noch central an zwei, peripher an einer Stelle. Nach Anlegung dreier Knopfnähte in die blutenden Stellen, und erneuter Kompression von 3 Minuten stand die Blutung. Man

sah jetzt die ausserordentlich starke Erweiterung der Vene durch den arteriellen Druck. Die Wand war zum Platzen gespannt, das Lumen vielleicht um das Doppelte grösser als das der unterbundenen Vene (siehe Fig. 6).

Durch die Wand schimmerte deutlich das hellrote arterielle Blut, man sah an einer Stelle eine kleine Luftblase sich hin und her bewegen und nach einiger Zeit verschwinden.

Zwanzig Tage später starb der Hund an den Folgen eines anderen Versuches. Die Operationsstelle wurde herausgeschnitten. Nach Aufschneiden der Arterie sah man zwei lineäre Narben, das implantierte Venenstück war jetzt etwa $^1/_3$ weiter als die Arterie, das Lumen war frei von jedem Thrombus, die Venenwand auffallend verdickt.

Beim anderen Fall (Nr. 27) handelte es sich um die Implantation eines 5 cm langen Stückes der Vena jugularis externa in die Carotis communis.

Fig. 6.

Implantierte Vene (schematisch).

Dieselbe wurde in der gleichen Weise wie die vorige gemacht, auch hier war eine Hilfsnaht wegen Blutung nötig. Der Lumenunterschied ist diesmal noch auffallender gewesen, da die Vena jugularis externa eines mittelgrossen Hundes ein fast kleinfingerdickes Gefäss ist, während die Carotis communis unseres Versuchstieres etwa der Brachialis eines 12-jährigen Kindes entsprach.

Nach 65 Tagen wurde das Gefäss freigelegt. Es fand sich kräftige Pulsation über der implantierten Vene und im zu- und abführenden Arterienstück. Am aufgeschnittenen Präparat (vgl. Taf. V, Fig. 7) konnte ein voller Erfolg konstatiert werden. Keine Thrombose, keine Verengerung der Nahtstellen.

Noch ausgeprochener als im vorigen Falle war die Verdickung der Venenwand gegenüber der Zeit der Operation. Diese Verdickung der Venenwand war auch am histologischen Präparat zu konstatieren. Entsprechend der langen Dauer seit der Operation war in diesem Falle der Vernarbungsprocess fast völlig beendet. Der Wundspalt war nur noch als leichte trichterförmige Einziehung zwischen beiden Intimae zu erkennen, die ausgefüllt war von neugebildetem Endothel. In den tieferen Partien kann man nur noch an einem zellarmen Narbengewebe die Verbindung zwischen Arterien- und Venenwand erkennen. Die In-

tima und Media der implantierten Vene haben sich so stark verdickt, dass sie kaum mehr hinter den entsprechenden Schichten der Arterie zurückstehen.

Diesen zwei erfolgreichen stehen allerdings vier negative Versuche gegenüber (Nr. 18, 19, 21, 23). In drei von diesen trat Nachblutung ein, im vierten wurde das Gefäss thrombosiert gefunden.

Auffallend ist das ausserordentlich häufige Vorkommen von Nachblutungen gerade bei unseren Venenversuchen, während wir solche bei unseren Arterienversuchen nur selten beobachtet haben. Zum Teil mag dasselbe durch die erwähnten technischen Schwierigkeiten gerade der Arterienvenenvereinigung bedingt sein. Indessen glauben wir nicht fehlzugehen, wenn wir annehmen, dass ein Teil dieser Nachblutungen durch Infektion bedingt war. Fanden wir doch einmal (Versuch Nr. 21) einen Abscess in unmittelbarer Nähe der Naht, und ein anderes Mal, wo die Nachblutung am vierten Tag erfolgte (Versuch Nr. 19) die ganze Hautnaht aufgebissen.

Beim Versuch, der durch Thrombose negativ ausfiel (Nr. 18), wurde dieselbe gleich nach der Operation vorausgesagt. Durch ungleichmässige Anlegung der Haltefäden wurde die Nahtstelle so verzerrt, dass eine hochgradige Stenose entstand.

Wir wollen übrigens bei dieser Gelegenheit betonen, dass unter allen unseren Versuchen dies der einzige ist, in dem durch die Naht eine erheblichere Stenose des Gefässes bedingt war.

Im Anschluss an die Venenimplantation wollen wir noch drei Versuche von cirkulärer Anastomose zwischen Arterie und Vene (Nr. 3, 4 und 9) erwähnen, die alle drei negativ ausfielen. Stets wurde das centrale Ende der Arteria Carotis communis mit dem peripheren der Vena jugularis externa vereinigt. Zweimal fand sich Thrombose bei der Nachuntersuchung, einmal trat Nachblutung ein.

Zur Erklärung dieser Misserfolge mögen die schon vorher erwähnten Gründe und unsere damals noch unvollkommene Technik herangezogen werden. Dass ein Gelingen auch dieses Versuches möglich ist, hat Carrel bewiesen.

Wir selbst setzen auf die praktische Bedeutung der Arterienvenenanastomose keine grossen Hoffnungen, und haben diese Versuche, da die Gefässimplantationen unser Interesse in höherem Grade fesselte, später nicht wieder aufgenommen.

Gleichfalls nur beiläufig seien zwei cirkuläre Venennähte

erwähnt, die wir gemacht haben (Nr. 7, 29). Eine ist positiv ausgefallen, bei der anderen trat obliterierende Thrombose ein.

Wie Eingangs erwähnt, betrachten wir unsere Gefässversuche nur als Vorversuche für die Implantation von Organen. Wir haben von den letzteren bereits eine ganze Anzahl vorgenommen (Nieren- und Schilddrüsentransplantation), wollen jedoch darüber im Zusammenhang berichten und hier nur erwähnen, dass uns bis jetzt Dauerresultate auf diesem Gebiet nicht zur Verfügung stehen. Bei den ersten Versuchen haben wir, um die Funktion der implantierten Niere zu beobachten, dieselbe auf die Halsgefässe desselben, bezw. eines anderen Hundes gepflanzt, und bei beiden Versuchen den Ureter nach aussen geleitet. Bei beiden Versuchsanordnungen konnten wir mehrere Tage Urinsekretion konstatieren, doch gingen die Tiere stets in kurzer Zeit an ascendierender Pyelonephritis zu Grunde. Später implantierten wir die Niere auf die Vasa iliaca und pflanzten den Ureter in die Blase ein. Das Präparat eines auf diese Weise operierten Hundes hat Prof. Garrè auf der letzten Naturforscherversammlung demonstriert. Die implantierte Niere des 3 Wochen post oper. an chronischer, abscedierender Peritonitis verstorbenen Hundes erwies sich makro- und mikroskopisch als unverändert.

Ueberblicken wir die durch unsere Versuche gewonnenen Resultate, so kommen wir zu folgenden Schlüssen:

1. Die Wiedervereinigung querdurchtrennter Arterien lässt sich mittelst der von uns angewandten Nahtmethode (Haltefäden und fortlaufende Naht) an grossen wie kleinen Gefässen ohne besondere Schwierigkeiten ausführen; die Methode stellt — richtige Technik und aseptischen Wundverlauf vorausgesetzt — mit grosser Sicherheit die Funktion wieder her.

2. Zum Ersatz resecierter Arterienabschnitte eignen sich am besten Arterienstücke des gleichen Individuums bezw. eines Tieres der gleichen Species, z. B. aus frisch amputierten Gliedmassen.

3. Es gelingt jedoch, auch Arterienabschnitte von frisch getöteten Tieren derselben Species einzupflanzen.

4. Auch die Implantation von Arterienabschnitten einer fremden Tierspecies ist möglich.

5. Es gelingt selbst die Einpflanzung eines Venenstückes in eine Arterie, wobei sich die Vene sehr bald dem

arteriellen Blutdruck anpasst, indem ihre Wand stark an Dicke zunimmt.

Zum Schluss ist es uns eine angenehme Pflicht, unserem Chef, Herrn Prof. Garrè, für das grosse Interesse, das er stets an unseren Versuchen bewiesen hat, und die materielle Förderung derselben bestens zu danken.

Nachtrag.

Nach Abschluss der vorliegenden Arbeit hatten wir Gelegenheit, aus einem frisch amputierten menschlichen Unterschenkel ein 5 cm langes Stück der Tibialis postica in die resecierte Hundecarotis einzupflanzen; nach 14 Tagen war dasselbe für den Blutstrom gut durchgängig, an den Nahtstellen einige kleine wandständige Thromben.

Versuchsprotokolle[1]).

1. Cirkuläre Carotisnaht 15. VI. 06.

Wenig über mittelgrosser Schäferhund. Freilegung der rechten Carotis communis dicht unterhalb des Ringknorpels. Quere Durchschneidung der auf ca. 3 cm von der Adventitia befreiten Arterie. Wiedervereinigung in der üblichen Weise (siehe Technik). Nach Abnahme der Klemmen mässige Blutung aus den Stichkanälen. 4 Minuten lange digitale Kompression mit Tupfer. Danach vollständiges Stehen der Blutung. Die Arterie pulsiert central und peripher von der Nahtstelle. Muskelnaht, Hautnaht, Kollodium. — Verlauf: Nach dem Erwachen bewegt sich der Hund gleich sehr lebhaft. 18. VI. Hund munter, frisst wieder wie normal; leichte Schwellung der Wunde (Oedem). 25. VI. In Narkose Freilegung der genähten Carotis; sie pulsiert deutlich oberhalb und unterhalb der Nahtstelle. Resektion der Nahtstelle. Präparat: Die Adventitia in der Umgebung der Naht durch lockeres Bindegewebe verstärkt, so dass die Wand der Arterie in dieser Partie auf etwa das Dreifache der Norm verdickt ist. Von innen gesehen stellt die Nahtstelle einen etwa $^1/_2$ mm breiten Streifen dar, an dem an einzelnen Stellen noch deutlich winzige Stichkanäle zu erkennen sind. Indessen sieht man bei Lupenbetrachtung nirgends freie Seidenfäden ins Lumen vorspringen, vielmehr scheint es, als ob überall glatte Intima die als feine Wülste erkennbaren Fäden überkleidet. An einer Stelle der Cirkumferenz sieht man je etwa $1^1/_2$ mm von der Nahtlinie entfernt, kleine Löcher. Es lässt sich bei der makroskopischen Betrachtung nicht sicher feststellen, ob dieselben als die Stichkanäle der Entspannungsfäden oder bereits neugebildete Vasa vasorum zu erklären sind. Von einer Thrombenbildung an der Nahtstelle keine

1) Die folgenden Protokolle stellen nur kurze Auszüge aus den in unseren Händen befindlichen ausführlichen Krankengeschichten dar.

Spur. Die Intima des übrigen Präparates überall durchaus glatt, glänzend und von weisser Farbe.

2. Resektion und cirkuläre Naht der Carotis 18. VI. 06. Grosser Bernhardiner Hund. Freilegung der Carotis communis und Freipräparierung derselben in einer Länge von 4 cm. Durchschneidung der Arterie und Resektion eines etwa 4 mm langen Stückes derselben. Vereinigung in der üblichen Weise. Nach Abnahme der Klemmen 2½ Minuten lange Kompression der Nahtstelle. Die Blutung steht vollkommen. Die Arterie ist gut gefüllt und pulsiert kräftig proximal und distal von der Nahtlinie. Nahtstelle minimal verengt. Muskelnaht, Hautnaht, Collodium. Verlauf: 22. VI. Leichte ödematöse Schwellung der Wunde, aus der sich etwas serös-blutiges Exsudat ausdrücken lässt. 29. VI. Die Schwellung ist zurückgegangen; bei Druck kaum mehr Sekret zu exprimieren. 5. VII. Wunde geheilt. 15. XI. Hund wird getötet. Präparat: Die Nahtstelle gut für den Blutstrom durchgängig. Die Fäden kaum mehr zu erkennen. Keine Spur von Thrombose. An einer Stelle der Naht findet sich eine kleine Ausbuchtung.

3. Cirkuläre Arterienvenenanastomose 20. VI. 06. Mittelgrosser kurzhaariger Hund. Freilegung der Vena jugularis externa und der Arteria carotis communis derselben Seite in einer Länge von etwa 4 cm. Ligatur der Vene am untersten freigelegten Ende. Anlegung der Höpfner-Klemme am distalen Ende. Durchschneidung der Vene zwischen Ligatur und Klemme. Das periphere Ende wird durch einen Schlitz hinter dem Musculus rectus capitis, medianwärts in die Nähe der Carotis gezogen. Unterbindung der Carotis am distalsten freigelegten Ende. Höpfner'sche Klemme etwa 3 cm proximalwärts. Durchschneidung der Arterie einen halben cm unterhalb der Unterbindung. Vereinigung des centralen Arterienstumpfes mit dem peripheren Venenstumpf in üblicher Weise. Nach 3 Minuten Kompression minimale Blutung aus einer kleinen Oeffnung in der Nahtlinie. Da dieselbe beim Darauflegen des Muskels anscheinend steht, wird von weiteren Eingriffen Abstand genommen. Die Vene ist jetzt prall gefüllt und dreimal so weit wie die Arterie. Die Farbe der Vene lässt deutlich erkennen, dass dieselbe jetzt mit arteriellem Blut gefüllt ist. Sie pulsiert kräftig. Keine Stenose an der Nahtstelle. Muskelnaht, Hautnaht, Collodium. Unter der Haut sieht und fühlt man die Vene als kleinfingerdicken prall gespannten pulsierenden Strang bis in die Kiefergegend, wo sie sich in mehrere pulsierende Aeste teilt. Verlauf: Bereits am nächsten Morgen grosses Hämatom an der Operationsstelle. 22. VI. Hämatom noch grösser, nimmt die ganze vordere Halsseite ein, pulsiert nicht. Die Vene pulsiert deutlich. 26. VI. Hämatom hat weiter zugenommen; als heute deshalb die Unterbindung der Carotis vorgenommen werden sollte, stirbt das Tier auf dem Operationstisch. Sektionsbefund: Ueber mannsfaustgrosses Hämatom der

rechten Halsseite. Das Operationsfeld wird weit im Gesunden herauspräpariert. Nach Freilegung der Gefässnaht zeigt es sich, dass dieselbe an einer etwa linsengrossen Stelle aufgegangen ist und dass von hier aus ein Aneurysma spurium sich entwickelt hatte. Die Vene war trotz reichlicher wandständiger Thromben für den Blutstrom durchgängig geblieben und erweitert. Auch die Aeste der Jugularis fanden sich erweitert und mit arteriellem Blut gefüllt.

4. Cirkuläre Arterienvenenanastomose 22. VI. 06.

Mittelgrosser spitzähnlicher Hund. Technik genau wie bei Versuch 3, nur wird die Naht enger angelegt. Leichte Stenose der Nahtstelle. Nach Entfernung der Klemmen und $2^1/_2$ Minuten langer Kompression steht die Stichkanalblutung. Auch diesmal fällt der grosse Unterschied zwischen der Weite von Arterie und Vene auf. Die Vene pulsiert deutlich weit hinauf, auch die von ihr abgehenden Aeste sind stark erweitert und pulsieren. Verlauf: 25. VI. Vene pulsiert. 29. VI. Das Gewebe in der Umgebung der geheilten Wunde ödematös geschwollen. Keine Pulsation. 2. VII. In Narkose Freilegung und Resektion der Nahtstelle. Präparat: Beide Gefässe total thrombosiert; die Thrombusmassen sitzen besonders an der Nahtstelle ausserordentlich fest. Auffallend ist, dass die Venenwand viel dicker ist wie während der Operation, was vielleicht darauf hindeutet, dass die Venenwand durch einige Tage den erhöhten arteriellen Druck auszuhalten hatte.

5. Resektion und cirkuläre Naht der Carotis 25. VI. 06.

Hund von Versuch 1. — Freilegung der Art. carotis comm. Die Ausschälung des Gefässes aus seiner Scheide wird diesmal nicht so sorgfältig gemacht wie in den bisherigen Versuchen, da wegen der postoperativen Verwachsungen von Versuch 1 her zunächst nur Resektion der Arterie mit folgender Ligatur, nicht Wiedervereinigung geplant war. Da sich jedoch nach der Lospräparierung und Resektion herausstellt, dass sich beide Arterien-Lumina ganz gut vereinigen lassen, wird die Naht in der üblichen Weise vorgenommen. Nach Abnahme der Klemmen und 4 Minuten langer Kompression, keine Blutung aus der Nahtstelle; deutliches Pulsieren peripher. Wundvereinigung. Collodium. — 25. VII. 06. Das Tier wird mit Morphium-Chloroform-Narkose getötet, sodann die Nahtstelle zur Untersuchung herausgeschnitten und ausserdem ein 7 cm langes Stück der Carotis der andern Seite dem toten Tier entnommen, um aufs lebende überpflanzt zu werden (s. Versuch 15). — Makroskopisches Präparat: Intima überall glatt und glänzend, nirgends auch nur der kleinste Thrombus. An der Nahtstelle etwa die halbe Cirkumferenz als lineäre Narbe imponierend, an der man nur einige, anscheinend mit Endothel überzogene Fäden ganz wenig ins Lumen vorspringen sieht. Nur an einer Stelle findet sich ein etwa linsengrosses Gebiet,

an dem die Farbe der Intima, die sonst einen Stich ins Gelbliche hat, weisser erscheint. Aber auch hier kein Thrombus.

6. Cirkuläre Naht der Carotis 26. VI. 06.

Grosser langhaariger Hund. — Freilegung, Durchschneidung und Wiedervereinigung des Gefässes, wie üblich, ohne besondere Schwierigkeiten. Nach 3 Minuten langer Kompression minimale Blutung aus einer kleinen Oeffnung. Nochmalige Kompression etwa 1 Minute lang. Blutung steht völlig. Keine nennenswerte Verengerung der Nahtstelle, deutliche Pulsation proximal und distal. Sofort wird Versuch 7 angeschlossen. Verlauf: Wunde anfangs durch Kratzen des Hundes aufgescheuert heilt bald spontan. 25. VIII. 06 Exitus letalis an Versuch 32 und 33. Makroskopisches Präparat: Lineäre Narbe, keine Spur von Thrombose, Erweiterung oder Stenose. Man sieht einen Teil der Nähte deutlich ins Lumen vorspringen.

7. Cirkuläre Venennaht 26. VI. 06.

Hund von Versuch 6. Freilegung der Vena jugul. ext.; sie ist ein grosses Gefäss von etwa 6 mm Durchmesser. Nach der Durchschneidung kollabiert sie sofort, lässt sich aber durch die Haltefäden ganz schön wieder entfalten. Naht wie bei den Arterien. Nach Abschluss derselben wird erst die proximale, dann die distale Klemme entfernt. Mässig starke Blutung aus der Nahtlinie. Sofortige Kompression für 2 Minuten. Blutung steht. Leichte Verengerung des Gefässes. Doch ist das ganze Gefäss distal und proximal von der Naht gut mit Blut gefüllt. Verschluss der Hautwunde. Collodium. — Verlauf: Vorübergehende Wundeiterung. 25. VIII. 06 Exitus letalis an Versuch 32 und 33. Makroskopisches Präparat: Nahtstelle auf 1 cm ein klein wenig verengert, aber, wie die Autopsie in situ ergeben, gut durchgängig. An der Naht nach dem Aufschneiden des Gefässes kleiner wandständiger Thrombus, bereits z. T. organisiert (durchlöchert).

8. Nierentransplantation 4. VII. 06.

9. Circuläre Arterien-Venen-Anastomose 5. VII. 06.

Grosser Jagdhund. Technik wie in Versuch 3. Die Stichkanäle liegen diesmal besser. Es wird noch feinere Seide wie in den bisherigen Versuchen verwandt. Die einzige Unregelmässigkeit besteht diesmal darin, dass nach vollendeter cirkulärer Naht ein kleiner Venenzipfel übrig bleibt, der nun für sich vernäht werden muss. Die Carotis hat vor der Naht einen Durchmesser von kaum 5, die Jugul. ext. von gut 7 mm. Nach Abnahme der Klemmen jedoch ist das Lumen der Vene dreimal so gross wie das der Arterie. Eine Blutung aus dem jetzt gleichfalls geblähten Venenzipfel, der ca. 1½ mm lang ist, wird durch eine zweite fortlaufende Naht mit Erfolg gestillt. Eine Stenose an der Nahtstelle ist diesmal nicht eingetreten. Versorgung der Wunde. Collodium. — Verlauf: Sofort nach der Operation fühlt man das kräftige Pulsieren der mächtig

geschwollenen Vene und ihrer Aeste bis weit an den Kiefer hinauf. Am 7. VII. 06 wird das Tier tot im Käfig gefunden. Autopsie: Gasphlegmone der Bauchwunde (Nierenoperation Versuch 8), und retroperitoneale Gasphlegmone mit stinkendem Eiter. Am Hals gleichfalls geringe Eiterung. Nahtstelle weit im Gesunden in toto herausgenommen. Nach Freipräparierung und Aufschneiden der Gefässe zeigt sich eine ziemlich ausgedehnte, aber wandständige Thrombose der Nahtstelle, zunächst noch gut durchgängig für den Blutstrom. — Makroskopisches Präparat: Nach Entfernung der Thromben, die nicht auf der Nahtstelle, sondern mehr peripherwärts in der Ausbuchtung der Vene liegen, sieht man an einzelnen Stellen die Naht als ganz feine Linie und dieselbe kreuzend die feinen Seidenfäden. Dagegen sind andere Stellen der Nahtlinie durch kleine gelbliche, der Wand ziemlich fest aufsitzende Thromben verdeckt, deren grösster übrigens noch lange nicht Hirsekorn-Grösse erreicht.

10. Nierentransplantation 6. VII. 06.

11. Arterienimplantation (gleiches Tier) 9. VII. 06.

Mittelgrosser colley-artiger Hund. Transplantation eines 3 cm langen Stückes der Arteria femoralis dextra in die resecierte Carotis communis dextra desselben Tieres. Uebliche Nahttechnik. Nach Abnahme der Klemmen und 3 Minuten langer Kompression, blutet es noch etwas aus einer Stelle der peripheren Naht. Nach Anlegung einer Knopfnaht an der blutenden Stelle, steht die Blutung. Muskelnaht, Hautnaht, Collodium. Verlauf: Hund munter, Wunde per primam geheilt. 23. VII. In Narkose Freilegung der Nahtstelle; das implantierte Stück pulsiert deutlich, ebenso die Carotis oberhalb und unterhalb der Implantationsstelle. Resektion des ganzen Gefässabschnittes. Präparat: Das implantierte Gefässstück (am geschrumpften Präparat etwa 1½ cm lang) ist etwas dünner wie die Carotis. Keine Verengerung an den Nahtstellen. Die Intima ist überall glatt und glänzend, auch über die Nahtlinie zieht anscheinend bereits Endothel. Nirgends eine Spur von Thrombose.

12. Arterientransplantation (gleiches Tier) 13. VII. 06.

Kaum mittelgrosser Hund. Freilegung der Carotis communis dextra und Art. femoralis dextra auf je 6 cm. Resektion je eines 4—4½ cm langen Stückes aus Carotis und Femoralis. Das Femoralisstück fällt beim Abspülen mit physiologischer Kochsalzlösung auf den Boden und kann nicht mehr verwendet werden; deshalb Einpflanzung des Carotisstückes in die Femoralis und Ligatur der Carotisstümpfe. Uebliche Nahttechnik. Gefässlumen etwa 1¾ mm weit. Nach Abnahme der Klemmen blutet es noch oben aus 2, unten aus einem Loch der Nahtlinie. Blutung steht nach Anlegung einer, bezw. zweier Knopfnähte an den blutenden Stellen, und nochmaliger Kompression. Uebliche Wundversorgung. Verlauf:

21. VII. Wunde per I geheilt. Deutliche Pulsation über und peripher von der Nahtstelle. 22. VIII. Hund tot an Folgen des Versuchs 25. Präparat: Am gehärteten Präparat ist das implantierte Stück 3 cm lang. Die beiden Narben an den Nahtstellen sind als feine Linien erkennbar. Keine Thrombose, Stenose oder Erweiterung.

13. Venenimplantation 18. VII. 06.

Hund von Versuch 4. Freilegung der Art. und Vena femoralis sinistra auf je 6 cm Länge. Ein $3^1/_2$ cm langes Stück der Vene wird reseciert und in Kochsalzlösung eingelegt. Nach Querdurchschneidung der Arterie, Implantation des resecierten Venenstückes in dieselbe in üblicher Weise. Arterienlumen ca. $1^1/_2$, Venenlumen ca. $2^1/_2$ mm weit. Naht gelingt nicht ganz gut. Leichte Stenose an der proximalen Naht. Nach Abnahme der Klemmen und Kompression, müssen wegen Blutung central 2, peripher 1 Knopfnaht angelegt werden. Weichteilnaht in 2 Etagen. Verlauf: 3. VIII. Der Hund wird heute wieder operiert, dabei konstatiert man deutliche Pulsation an und unterhalb der Operationsstelle vom 18. VII. 7. VIII. Hund an Peritonitis gestorben (vgl. Versuch 20). Präparat: Nähte lineär. Keine Spur von Thrombose. Das implantierte Venenstück am gehärteten Präparat ca. $1^1/_2$ cm lang, um $^1/_3$ weiter wie die Arterie. Die Wand desselben wesentlich dicker wie vor der Operation. An einer Stelle der proximalen Naht sieht man eine etwa linsengrosse in das Lumen sich vorwölbende dunkel gefärbte Stelle, vielleicht kleine subendotheliale Blutung.

14. Nierentransplantation 20. VII. 06.

15. Arterienimplantation (vom toten Hund) 25. VII. 06.

Kleiner Pinscher. (Der Hund von Versuch 1 wird mit Morphium und Chloroform getötet. Nachdem Atmung und Puls nicht mehr nachweisbar, wird unter aseptischen Kautelen die linke Carotis communis freigelegt. 15 Minuten post mortem Resektion eines 5 cm langen Stückes derselben, das in physiologische Kochsalzlösung von 37° gelegt wird.) Jetzt Freilegung der rechten Carotis communis am lebenden Hund, Resektion eines 3 cm langen Stückes derselben. Eine Viertelstunde nach Einlegung des Gefässstückes in die Kochsalzlösung, also $^1/_2$ Stunde post mortem wurde die Einpflanzung in üblicher Weise begonnen. Vollendung 70 Minuten post mortem. Das Lumen der lebenden Carotis war ca. $1^1/_2$ mm, das der implantierten ca. 2 mm weit. Die Wand des aus dem toten Tier entnommenen Gefässstückes war ziemlich stark gequollen, auffallend weiss, keine Spur von Capillaren in seiner Wandung zu sehen. Nach 1 Minute langer Kompression blutet es nirgends. Das Gefäss pulsiert kräftig. Die ursprünglich noch weisse Wand des eingepflanzten Stückes rötet sich langsam, man sieht nach ca. 5 Minuten schön, wie die Capillaren (vasa vasorum) sich langsam füllen, und zwar merkwürdigerweise in der Mitte zuerst, während die Stümpfe in der Nähe der Nahtstelle noch weiss bleiben. Nach 15 Minuten sind die Capillaren des

ganzen Stückes sichtbar. Verschluss der Wunde in zwei Etagen. Collodium. Verlauf: 1. VIII. Hautwunde eitert. Hund wird zu einem anderen Versuche (19) verwendet. 4. VIII. Tod an Folgen des Versuchs 19. Die Nahtstelle am Halse wird freigelegt. Kleiner subkutaner Abscess. Nahtstelle reseciert. Präparat: Das implantierte Stück ist wie bei der Operation etwas weiter wie die übrige Arterie. Keine Spur von Thrombose. Die Intima glatt und glänzend. Nahtstellen als lineäre Narben erkennbar. Seidenfäden im Lumen deutlich sichtbar. Mikroskopisches Präparat: An der Nahtstelle, deren Faden deutlich ins Lumen vorspringend zu sehen ist, findet sich eine ziemlich erhebliche Infiltration von ein- und mehrkernigen Leukocyten. Daneben sieht man eine grosse Zahl grösserer Zellen mit blassem bläschenförmigem Kern. Diese Fibroblasten überziehen auch den ins Lumen vorspringenden Teil der Naht und drängen von beiden Wundrändern her in grosser Zahl in das ganz flache Gerinnsel, welches den Faden bedeckt, vor. Der Endothelüberzug ist an beiden Gefässen gut erhalten und hat auch die Nahtstelle selbst überkleidet, hier in einer mehrschichtigen Lage. Während nun auf dem Längsschnitt des Gefässes, sowohl das implantierte Stück wie die lebende Arterie in ihrer inneren und mittleren Schicht nicht verändert erscheinen, zeigt sich die Adventitia und das perivaskuläre Gewebe lebhaft infiltriert von kleinen Herden, die aus Leukocyten und Fibroblasten bestehen.

16. Nierentransplantation 27. VII. 06.

17. Nierentransplantation 27. VII. 06.

18. Venenimplantation 30. VII. 06.

Mittelgrosser Wolfshund. Freilegung der Art. und Vena femoralis. Resektion eines 2 cm langen Stückes der Vene und Einpflanzung desselben in üblicher Weise in die um $^1/_2$ cm resecierte Arterie. Schon die Anlegung der Haltefäden wollte nicht recht gelingen und wurde ungleichmässig. Auch die fortlaufende Naht machte wegen grosser Nähe der Klemmen und ungünstiger Lagerung des Hundes (Neuer Tisch) Schwierigkeiten. Nach Abnahme der Klemmen und Kompression von 4 Minuten, blutet es noch an einer Stelle der centralen Naht. Blutung steht nach Anlegung einer Knopfnaht. Nahtstellen ziemlich stark stenosiert; Pulsation peripher von der Implantation viel schwächer wie centralwärts. Thrombose wahrscheinlich. 24. VIII. Freilegung der Nahtstelle. Keine Pulsation fühlbar. Resektion des eingepflanzten Stückes. Präparat: Die Stelle der Implantation von derbem Bindegewebe umgeben. Das Lumen von einem festsitzenden grösstenteils bereits in Organisation begriffenen Thrombus eingenommen. Die Thrombose setzt sich ein Stück weiter central- und peripherwärts fort. Beide Nahtstellen verengert.

19. Venenimplantation 1. VIII. 06.

Kleiner Pinscher. Freilegung der Art. und Vena femoralis sinistra

und Einpflanzung eines 4 cm langen Stückes der Vene in die um 2 cm resecierte Arterie in üblicher Weise. Gefässe sehr dünn, auch die Arterienwand ausserordentlich zart, so dass die Nähte wiederholt kleine Schlitze reissen. Lumen der Arterie kaum 1½, der Vene etwa 2½ mm. Nach Abnahme der Klemmen und 3½ Minuten Kompression, Blutung aus zwei Löchern der centralen und einem der peripheren Naht. Letzteres durch Hilfsnaht geschlossen. Nach weiterer Kompression von zwei Minuten steht die Blutung. Deutliche kräftige Pulsation der implantierten Vene und der peripher gelegenen Arterie. Muskelnaht, Hautnaht, Collodium. Verlauf: 4. VIII. 06. Der bis gestern Abend gesunde Hund, wird tot in einer Blutlache aufgefunden. Wunde weit aufgerissen, Fäden ausgebissen. Präparat: An der distalen Naht stecknadelkopfgrosses Loch, durch Auseinanderweichen der Wundränder entstanden. An beiden Nahtstellen kleine wandständige Thromben. Gefäss durchgängig.

20. Cirkuläre Aortanaht 3. VIII. 06.

Mittelgrosser Spitzhund (von Versuch 4 und 13). Laparotomie in der Medianlinie. Um bequem zur Aorta zu gelangen, muss der grösste Teil der Darmschlingen und die Milz eventriert werden. Freilegung der sehr tief liegenden Aorta. Ein 5 cm langes Stück derselben zwischen der Abgangsstelle der Art. renales und der Teilung in die Iliacae wird freipräpariert, einige Aeste doppelt ligiert und durchschnitten. Resektion eines 2 mm langen Stückes. Nun Naht. Erst Anlegung der drei Haltefäden in der üblichen Weise. Die nun folgende fortlaufende Naht wird nicht wie gewöhnlich mit gerader Nadel gemacht, was wegen der Tiefe unmöglich war, sondern mit stark gekrümmter mit dem Nadelhalter gehaltenen Nadel. Nach Entfernung der Klemmen und 1 Minute langer Kompression, keine Blutung. Naht des Peritoneums über der Nahtstelle, Reposition der Eingeweide. Bauchdeckennaht in zwei Etagen. Verlauf: 7. VIII. Hund hat sich die Abdominalnähte aufgebissen. Heute Morgen Prolaps vieler Dünndarmschlingen. Reposition, Spülung und Naht. Aorta pulsiert. Am Abend Exitus. Autopsie: Peritonitis. Präparat: Naht überall fest. An einigen Stellen kleine bis stecknadelkopfgrosse wandständige Thromben. An einer Stelle ein grösserer Thrombus, gleichfalls wandständig, von dem aus ein etwa 3 cm langes Anhängsel peripherwärts hängt. Die Dicke desselben beträgt etwa ⅓ des Lumens. Nahtstelle für den Blutstrom durchgängig.

21. Venenimplantation 8. VIII. 06.

Jagdhund. Pararektaler linksseitiger Bauchschnitt. Es war ursprünglich beabsichtigt, die linke Niere des Hundes auf die Vasa iliaca zu pflanzen. Während der Operation stellte sich jedoch heraus, dass die Niere mit 2 fast gleichgrossen Arterien aus der Aorta entsprang, so dass der Versuch technisch z. Z. noch nicht ausführbar gewesen wäre. Des-

halb wurde die Niere an ihrem Ort belassen und ein $2^1/_2$ cm langes Stück der Vena iliaca in üblicher Weise mittelst Haltefäden in die um 1 cm resecierte Art. iliaca dicht unterhalb der Teilungsstelle eingepflanzt. Die Naht machte bei der Tiefe des Operationsgebietes ziemliche Schwierigkeiten. Nach Abnahme der Klemmen und Kompression von 3 Minuten mässige Blutung aus beiden Nahtstellen, die nach wiederholter neuer Kompression ganz steht. Erhebliche Lumendifferenz. Verschluss der Bauchwunde. Collodium. — Verlauf: 24. VIII. 06. Das operierte Bein seit einigen Tagen stärker geschwollen; einige (trophische?) Ulcera am Unterschenkel. Der Hund wird deshalb getötet. Autopsie: Aus der Bauchhöhle entleeren sich mehrere abgekapselte Abscesse, ein solcher auch aus der Gegend der Gefässnaht. Grosses Hämatom um die Nahtstelle. Nach dem Aufschneiden zeigt sich das transplantierte Stück total thrombosiert. Die periphere Naht an cirkumskripter Stelle insufficient.

22—23. Versuch, Kaninchenaorta in Hundecarotis einzupflanzen. Wegen Zartheit des Kaninchengefässes Venenimplantation 9. VIII. 06.

Langhaariger Jagdhund. Sehr junges Kaninchen. Freilegung der Hundecarotis. Sodann Resektion eines $1^1/_2$ cm langen Stückes der Kaninchenaorta oberhalb der Art. renales. Die Kaninchenaorta ist wesentlich dünnwandiger und hat ein kleineres Lumen als die Carotis des Hundes. Schon bei der Anlegung der Haltefäden entstehen grössere Löcher in der Kaninchenaorta. Der Versuch wird deshalb abgebrochen und statt dessen die Vena jugul. ext. des gleichen Hundes in die freigelegte und resecierte Carotis gepflanzt (4 cm langes Stück). Naht ohne wesentliche Schwierigkeit trotz der grossen Lumendifferenz beider Gefässe, die sich durch die Haltefäden gut ausgleichen lässt. Nach Abnehmen der Klemmen und Kompression (3 Minuten) blutet es nur an einer Stelle der proximalen Naht. Dort wird eine Knopfnaht in der Längsrichtung der Gefässe angelegt. Die anfängliche Blutung steht, dagegen blutet es aus dem Stich in der Vene. Auch diese Blutung steht nach 2 minutenlanger Kompression. Das Venenstück ist jetzt prall gespannt und pulsiert deutlich. Verlauf: 13. VIII. 06 Hund tot im Stall gefunden. Autopsie: Leichte Eiterung der Halswunde. Sehr grosses subkutanes und intermuskuläres Hämatom. An der peripheren Nahtstelle ein stecknadelkopfgrosses Loch (der Faden der fortlaufenden Naht ist an dieser Stelle ausgeschlitzt), aus welchem das Tier sich verblutet hat. Kein Thrombus im Gefäss ausser kleinsten wandständigen Thromben der centralen Nahtstelle.

24. Arterientransplantation (Katze auf Hund) 10. VIII. 06.

Mittelgrosser Wolfshund. Kleine Katze. Freilegung der Hundecarotis auf 6 cm. Sodann Freilegung der Aorta der mit Chloroform nar-

kotisierten Katze. Das Tier geht während der Narkose ein, so dass noch etwa 5 Minuten am toten Tier operiert wird. Da in der Arterie kein Blut mehr, werden mehrere Seitenäste ohne vorherige Ligatur durchschnitten. Abspülen des exstirpierten Gefässes in NaCl-Lösung und Implantation des 4 cm langen Stückes in die um 3 cm resecierte Hundecarotis in der üblichen Weise. Die Aorta ist ein klein wenig weiter wie die Carotis des Hundes, hat aber bedeutend dünnere Wand. Nach Abnehmen der Klemmen blutet es aus einigen Seitenästen der Aorta, die sorgfältig mit feinster Seide ligiert werden. Bei zweien gelingt dies nicht, da sie zu dicht an der Aorta abgeschnitten waren. Sie werden mit 2 Knopfnähten, die durch die ganze Gefässwand gehen, gefasst. Die Blutung steht darauf. Verlauf: 24. VIII. 06 Hund wieder operiert. Nahtstelle freigelegt. Das Gefäss pulsiert deutlich ober-, unterhalb und über der Nahtstelle. Es wird herausgeschnitten. Makroskopisches Präparat: Nahtstellen lineäre Narben. Auf der peripheren Naht zwei noch nicht stecknadelkopfgrosse, ganz flache wandständige Thromben. Nähte deutlich sichtbar. Das Lumen der implantierten Aorta jezt kaum mehr weiter wie das der Carotis, dagegen die Wandung etwas dicker. Man sieht aus der Aorta drei kleine Aeste abgehen. Mikroskopisches Präparat: Der Wundspalt ist von einem noch sehr zellreichen Narbengewebe, die Lücke zwischen beiden Intimae von einem etwas ins Lumen vorspringenden, in Organisation begriffenen feinen Gerinnsel ausgefüllt, über das sich von beiden Seiten her breite Züge gewucherter Endothelien geschoben haben. Am Hundegefäss findet sich nur in dem periadventitiellen Gewebe reichlichere Gewebsneubildung; an der Katzenarterie liegen stärkere Veränderungen vor. Im Ganzen ist die Struktur des Gefässes gut erhalten. Es lässt sich jede der einzelnen Schichten deutlich erkennen. Dagegen sind die innersten Schichten der Intima stark diffus von mono- und polynukleären Leukocyten infiltriert. Ebenso findet sich eine Anhäufung leukocytärer Elemente an der Grenze zwischen Media und Adventitia, die sich dann in die tieferen Partien des periadventitiellen Gewebes fortsetzt und dort bereits mehr den Charakter eines jungen Granulationsgewebes angenommen hat.

25. Cirkuläre Arteriennaht 13. VIII. 06.

Kleiner Hund von Versuch 12. Freilegung der Aorta in hyperextendierter Lage durch 10 cm langen Medianschnitt und folgende Eventration. Ligatur seitlicher Aeste in dem Bezirk der auf 6 cm aus der Gefässscheide gelösten Aorta. Nach querer Durchtrennung Anlegung der 3 Haltenähte, deren eine wegen sehr grosser Spannung des Gefässes ausreisst. Es fehlt an Assistenz. Nach Legung der Haltefäden fortlaufende Naht mit krummer Nadel und Nadelhalter. Der ganze Eingriff macht relativ grosse Schwierigkeiten. Nach Abnahme der Klemmen blutet es an einer Stelle im Strahl. Nahtversuche scheitern, so dass immer wieder

komprimiert werden muss, im Ganzen vielleicht 10 Minuten. Als nach dieser Zeit die Aorta von den Tupfern entblösst wird, steht jede Blutung. Verschluss der Bauchwunde. Collodium. Verlauf: 22. VIII. 06. Tier tot im Stall gefunden. Autopsie: Stark vereiterte Bauchwunde. Im Abdomen gegen 1/2 l flüssiges und geronnenes Blut vermischt mit Exsudat. Bei vorsichtiger Freilegung der Gefässnahtsstelle fliesst aus deren Umgebung etwa ein Kaffeelöffel grünlichen Eiters. Nach dem Aufschneiden der Aorta zeigt sich, dass die Stichkanäle fast alle nicht punktförmig, wie gewöhnlich, sondern als feine, fast 1 mm lange, in der Längsrichtung des Gefässes verlaufende Schlitze erscheinen, deren Umgebung leicht gerötet ist. An einer Stelle, offenbar da, wo der Haltefaden ausgerissen war, ist sogar ein kleines, ca. stecknadelkopfgrosses Loch, das von einem ziemlich festhaftenden Thrombus bedeckt ist. Auf Druck entleert sich aus der Umgebung durch dieses Loch Blut in die Arterie.

26. Nierentransplantation 14. VIII. 06.

27. Venenimplantation 15. VIII. 06.

Kurzhaariger Jagdhund. Freilegung der Vena jugul. ext. sin. und Art. carot. comm. sin. Ligatur einiger Seitenäste des zu implantierenden Venenstücks und Resektion eines Abschnittes von über 5 cm Länge. Implantation in die um 2 1/2 cm resecierte Arterie in üblicher Weise ohne Schwierigkeit. Nach 5 Min. langer Kompression blutet es noch an einer Stelle jeder Naht, ausserdem aus einem Ast der Vene, von dem die Ligatur abgeglitten ist. Die üblichen Hilfsnähte stillen die Blutung; doch blutet es noch aus dem durch die Hilfsnaht gemachten Venenloch an der proximalen Nahtstelle. Neue Kompression (4 Min.). Die Blutung steht, tritt aber beim leisesten Insult der Nahtstelle wieder ein. Es scheint, dass die die Stichkanäle verschliessenden kleinen Thromben durch die Wirbelbewegungen des Blutes immer wieder fortgerissen werden (die Vene ist viel weiter wie die Arterie). Endlich steht die Blutung spontan. Hautnaht. Zum ersten Mal in dieser Versuchsreihe cirkulärer Verband der Wunde. Verlauf: 21. VIII. 06. Wunde fast reaktionslos. Nähte entfernt. 19. X. 06. Freilegung der Nahtstelle. Kräftige Pulsation an derselben und im zu- und abführenden Arterienstück. Makroskopisches Präparat: Das implantierte (gehärtete) Venenstück misst 3 cm an Länge. Während die aufgeklappte Arterie gerade 1 cm breit ist, beträgt die Breite der aufgeklappten Vene 2,4 m. Nirgends eine Spur von Thrombose. Intima glatt und glänzend. Die Venenwandung stark verdickt gegenüber der Zeit der Operation. Mikroskopisches Präparat: Der Wundspalt ist nur noch als leichte trichterförmige Einziehung zwischen beiden Intimae zu erkennen, die ausgefüllt ist von einem zellarmen Narbengewebe. In den tieferen Partien ist von einer Wunde überhaupt nichts zu erkennen, vielmehr sind beide Gefässe mit einander verbunden durch festes Narbengewebe; nur da, wo Fadenteile im Schnitte

sich finden, sind dieselben von kleinen Leukocytenanhäufungen umgeben und durchdrungen. Die Intima und Media der implantierten Vene haben sich stark verdickt, so dass sie kaum mehr hinter den entsprechenden Schichten der Arterie zurückstehen.

28. Cirkuläre Arteriennaht 17. VIII. 06.

Grosser Bernhardinerhund von Versuch 2. Freilegung der Art. femoralis dicht unterhalb des Poupart'schen Bandes. Quere Durchtrennung und Wiedervereinigung des Gefässes in üblicher Weise. Naht etwas erschwert durch die Spannung der Arterie (starke Hyperextension des Oberschenkels). Nach 3 Min. Kompression blutet es an einer Stelle der vorderen Arterienwand. Knopfnaht daselbst. Blutung steht. Verlauf: Mässige postoperative Eiterung der Wunde, die ziemlich lange dauert. 15. XI. 06. Der Hund wird getötet, die Nahtstelle freigelegt und exstirpiert. Makrosk. Präparat: Totale Thrombose. (Infektion?)

29. Cirkuläre Venennaht 17. VIII. 06.

Grosser Bernhardinerhund von Versuch 2. Freilegung der Vena femoralis dicht unterhalb des Poupart'schen Bandes. Quere Durchschneidung und Wiedervereinigung in üblicher Weise. Wegen der starken Spannung des Gefässes (s. Versuch 28) wird diesmal der ursprünglich hyperextentierte Oberschenkel in leichte Beugestellung gebracht. Auch die fortlaufende Naht muss deshalb wegen der tiefen Lage des Gefässes mit krummer Nadel und Nadelhalter gemacht werden. Nach der Naht erscheint die Vene ein klein wenig stenosiert. Verlauf: Mässige postoperative Eiterung der Wunde, die ziemlich lange dauert. 15. XI. 06. Der Hund wird getötet, die Nahtstelle freigelegt und exstirpiert. Makroskopisches Präparat: Totale Thrombose der Vene, doch ist der Thrombus z. T. organisiert und dadurch eine neue teilweise Durchgängigkeit geschaffen.

30—31. Transplantation der Carotis von Hund auf Schaf und umgekehrt 18. VIII. 06.

Mittelgrosser Jagdhund. — Grosses Schaf. Operation an zwei Tischen zu gleicher Zeit. Freilegung der rechten Carotis communis an beiden Tieren und Resektion je eines $3^1/_2$ cm langen Stückes derselben. Die Stücke werden ausgewechselt und in der üblichen Weise dem anderen Tiere implantiert. Beim Schaf, infolge schlechter Narkose (Billroth's Mischung) ziemlich grosse Schwierigkeiten. Nach Entfernung der Klemmen und 3 Minuten langer Kompression steht die Stichkanalblutung. Muskelnaht, Hautnaht, asept. Verband. Die Carotis des Schafes war etwa $^1/_2$ mm dünner wie die des Hundes.

Verlauf: a) Hund. 30. VIII. Getötet. Gefäss thrombosiert. Präparat: Das ganze implantierte Gefässstück durch festsitzende Thrombusmassen ausgefüllt. Der Thrombus setzt sich peripherwärts etwa $1^1/_2$ cm,

centralwärts etwa 2,2 cm fort. An einer Stelle des implantierten Stückes liegt die makroskopisch unveränderte, anscheinend von Endothel überzogene innere Wand frei.

b) Schaf. 20. VIII. An doppelseitiger Pneumonie gestorben. Gefäss thrombosiert. Präparat: Implantiertes Gefässstück von Thrombusmassen ausgefüllt, die an den Nahtstellen festsitzen. Der Thrombus setzt sich central und peripherwärts eine Strecke weit fort. Nach Entfernung des Thrombus sieht man die glatte und glänzende Innenfläche des implantierten Stückes.

32—33. Arterienimplantationen (vom toten Hund) 21. VIII. 06.

Grosser Schäferhund. Ein unter mittelgrosser Hund wird durch Chloroform getötet; beide Carotiden desselben werden freigelegt.

32) Nun Freilegung der rechten Arteria femoralis des lebenden Hundes und Resektion eines etwa 2 cm langen Stückes derselben. Jetzt $^3/_4$ Stunden nach dem Tode des ersten Tieres wird ein 5 cm langes Stück der rechten Carotis reseciert, und in typischer Weise in die rechte Femoralis des lebenden eingepflanzt. Nach Entnahme der Klemmen und 3 Minuten langer Kompression steht die Stichkanalblutung. Die transplantierte Arterie ist viel dünner und dünnwandiger wie die Femoralis; sie pulsiert sehr kräftig, ebenso die Femoralis peripherwärts. Dauer der Implantation 23 Minuten. Das eingepflanzte Stück blieb $^5/_4$ Stunden ausser Cirkulation. Fasciennaht, Hautnaht.

33) Nun Freilegung der linken Femoralis. Ein $6^1/_2$ cm langes Stück der Carotis des getöteten Hundes wird $1^1/_2$ Stunde nach dem Tode reseciert und in die freigelegte Femoralis in üblicher Weise implantiert. Dauer der Implantation 21 Minuten. Das implantierte Carotisstück blieb 2 Stunden und 10 Minuten ausser Cirkulation. Nach Entfernung der Klemmen und 4 Minuten langer Kompression keine Blutung. Das implantierte Gefässstück wird bei jeder Pulsation schlangenartig gekrümmt. Das hängt damit zusammen, dass das implantierte Gefässstück $6^1/_2$ cm lang war, während aus der Femoralis nur $1^1/_2$ cm reseciert wurden. Verlauf: 24. VIII. Tier sehr munter; beide Wunden etwas geschwollen; einige Nähte haben durchgeschnitten und werden entfernt. 25. VIII. abends meldet der Wärter, dass das Tier blute; die ganze rechte Wunde aufgebissen; es blutet daraus tropfenweise. Durch Kompression gelingt es nicht, die Blutung zu stillen. Tier wird getötet (Chloroform). Präparat: a) bei 32. An der peripheren Naht eine stecknadelkopfgrosse Dehiscenz. Keine Thrombose. Keine makroskopischen Veränderungen, die auf eine Nekrose des implantierten Stückes hindeuten. b) bei 33. Nahtstellen intakt. Keine Thrombose, Verengerung oder Erweiterung. Keine Zeichen von Nekrose. Mikroskopisches Präparat: Entsprechend der Kürze des Versuches finden sich noch sehr

frische Stadien der Wundheilung: Die Gefässwunde ist grösstenteils ausgefüllt von einem feinfaserigen Fibrinnetz, dem reichlich Leuko- und Erythrocyten beigemischt sind. Um den Faden herum reichliche kleinzellige Infiltrate. Solche finden sich in spärlicher Menge auch in der Adventitia. Die Wand der eingepflanzten Arterie zeigt keine Degenerationserscheinungen.

34. Arterienimplantation (Katzenaorta auf Hund) 27. VIII. 06.

Kleiner kurzhaariger Hund. Freilegung der Carotis communis dextra. Lumen nach Durchschneiden nur 1½ mm; sodann Freilegung der Aorta abdominalis einer kleinen Katze, dicht unterhalb der Abgangsstelle der Nierenarterien. Resektion eines ca. 3 cm langen Stückes und Implantation in die Hundecarotis in üblicher Weise. Das Lumen der Katzenaorta hat einen Durchmesser von 1 mm. Uebliche Blutstillung, Verschluss und Verband. Keine Stenose an den Nahtstellen. Deutliche Pulsation. Verlauf: 19. X. Exstirpation der Nahtstelle in Narkose. Keine Pulsation am implantierten Stück. Präparat: Das implantierte Gefässstück ist nur noch als ganz dünnes Rohr erkennbar; beide Nahtstellen total verödet. Das Lumen des implantierten Stückes etwa ½ mm weit. Zu- und abführende Arterie frei.

35. Arterientransplantation: Kaninchen auf Hund 28. VIII. 06.

Brauner kurzhaariger Jagdhund. Mittelgrosses älteres Kaninchen. Freilegung der Carotis des Hundes. Durchmesser des Gefässes 5 mm, Lumen nach der Durchschneidung 2¼ mm. Freilegung der Aorta thoracica des Kaninchens. Exstirpation der ganzen Aorta thoracica ohne vorherige Ligatur der Aa. intercostales. Sodann Säuberung der beiden Gefässe vom periarteriellen Gewebe nur im Gebiet der späteren Naht und Implantation eines 3 cm langen Stückes der Kaninchen-Aorta in die resecierte Hundecarotis. Während die centrale Naht sehr schön liegt, scheint an der peripheren durch zu weites Auskrempeln eine ziemliche Stenose der Nahtstelle eingetreten zu sein. Trotzdem deutliche Pulsation. Blutung steht auf Kompression. Naht der Gefässscheide mit feinster fortlaufender Seide. Muskel-, Haut-Zwirn-Naht. Aseptischer Verband. Verlauf: 5. IX. Abgesehen von Stichkanaleiterung Heilung per I. int. 19. X. 06. In Narkose Freilegung der Nahtstelle. Kein Abscess. Das implantierte Stück ist etwas weiter wie die Carotis, pulsiert kräftig sicht- und fühlbar, ebenso die Arterie central und peripher von der Implantation. Makroskopisches Präparat: Das implantierte Stück 3½ cm lang und wenig weiter wie die normale Arterie. Die Nahtstellen kaum mehr sichtbar, frei von Thromben. Dagegen finden sich auf der Wand des transplantierten Stückes ziemlich ausgedehnte flächenhafte wandständige Thromben, die einzelne Stellen anscheinend

normaler Gefässwand zwischen sich lassen. Mikroskopisches Präparat: Die Vereinigungsstelle ist nur noch an der um den Faden herum liegenden kleinzelligen Infiltration bzw. Bindegewebswucherung zu erkennen. Intima und Media gehen, so weit sie nicht vom Faden betroffen sind, ohne besondere Aenderung der Struktur, gegenüber den weiter entfernt liegenden Teilen der Gefässe, in einander über. Endothel überzieht die Nahtstelle. Intima und Media der implantierten Kaninchenaorta sind gut erhalten. Um das Gefäss herum sehr reichliche Bindegewebs- und Gefässneubildung.

36. Arterienimplantation (Katzenaorta auf Hund) 29. VIII. 06.

Kleiner Hund. Freilegung der linken Carotis des Hundes, sodann Freilegung der Aorta thoracica einer mittelgrossen Katze, und Resektion eines über 5 cm langen Stückes derselben. Von dem resecierten Stück gehen etwa 10 Aeste ab, die mit feinster Seide unterbunden werden. Nun Resektion eines 1 cm langen Stückes der Hundecarotis und Implantation der Aorta in typischer Weise. Nach Abnahme der Klemmen und zwei Minuten langer Kompression keine Blutung. Die Katzenaorta ist viel weiter wie die Carotis, ihre Wand etwas dünner. Das Gefäss pulsiert kräftig. Naht der Gefässscheide, Muskelnaht, Hautnaht, aseptischer Verband. Verlauf: 5. IX. Oberflächliche Eiterung, Nähte entfernt. 19. X. In Narkose Freilegung der Nahtstelle. Das implantierte Gefässstück, ebenso die Arterie central und peripherwärts pulsiert kräftig. Präparat: Die ganze Innenfläche des implantierten Gefässstückes ist von einem graurötlichen wandständigen flachen Thrombus überzogen, der ein Lumen freilässt, das ebenso gross ist wie das der Carotis. An der einen Nahtstelle, die selbst frei von jeder Thrombose ist, sieht man am implantierten Stück ein ca. 1/2 qcm grosses Stück normaler Intima. Mikroskopisch ist die Nahtstelle nur an einer leicht eingezogenen Narbe und den von zellreichem Granulationsgewebe umgebenen Seidenfäden zu erkennen. Während man an dem Hundegefäss noch sämtliche Schichten der Gefässwand im Einzelnen differenzieren kann, ist dies am Katzengefäss (am vorliegenden mikroskopischen Präparat) nicht mehr möglich. Zwar sieht man hier das Endothel deutlich selbst jene Teile des Gefässes überziehen, welche makroskopisch als frei ins Lumen ragende Thromben angesehen wurden; indessen ist eine genaue Grenze weder zwischen Intima und Media, noch zwischen Media und Adventitia mehr zu erkennen. Die Media scheint stark, etwa auf das Dreifache ihrer normalen Dicke gewuchert zu sein und ist von zahlreichen Kapillaren durchzogen, die zu dem in Organisation begriffenen, auf der Innenfläche sitzenden Thrombus hinwachsen.

37—38. Arterientransplantation (toter Hund in lebenden) 31. VIII. 06.

Kleiner schwarz-weisser kurzhaariger Hund. Es wird der Hund von

Versuch 30 getötet (Morphium-Chloroform-Narkose). 3/4 Stunden nach dem Tode werden beide Aa. femorales freigelegt, die eine nach 1, die andere nach 1 1/2 Std. herausgeschnitten und in Kochsalz-Tupfer gelegt. Dann Freilegung beider Carotiden beim lebenden Hund. Rechts Implantation eines 3 1/2 cm langen Stückes in die um 2 1/2 cm resecierte Carotis. Dauer der Implantation 15 Minuten. Links desgleichen nach 1 1/2 Stunden. Dauer der Implantationsnaht 12 Minuten, wobei besonderes Gewicht auf die Schnelligkeit gelegt war. Blutstillung, Haut- etc. Naht in üblicher Weise. Verband. Verlauf: 3. IX. Hund wird tot im Stall aufgefunden. Autopsie: Ziemlich starkes Hämatom der vorderen Halsgegend. Bei der Präparierung zeigt es sich, dass die Blutung aus der proximalen Naht der linken Carotis erfolgt ist, die ganz auseinander gegangen ist. Makroskopisches Präparat: Rechte Carotis gut durchgängig. Keine Spur von Thrombose. Naht intakt. Linke Carotis: Die proximale Naht klafft fast 1 cm. Auf der distalen kleinste wandständige Thromben; sonst Gefäss durchgängig.

39. Arterientransplantation (Mensch auf Hund) 8. XI. 06.

Mittelgrosser Schäferhund. Sofort nach der Ablatio eines menschlichen Beines (wegen Sarcoma femoris) wird die Art. tibialis postica aufgesucht, herauspräpariert und ein 4 cm langes Stück in warme physiologische NaCl-Lösung gelegt. Unterdessen Freilegung der Hundecarotis und ca. 1/2 Stunde später Implantation der Menschentibialis in die um 2—3 cm resecierte Hundecarotis. Die Naht macht dadurch Schwierigkeiten, dass Wanddicke und Lumen beider Gefässe nicht ganz übereinstimmen: die Tibialis hat viel dickere Wand wie die Hundecarotis und ist auch am Lumen etwas weiter. Etagen-Wund-Naht. Asept. Verband. Verlauf: 15. XI. Wunde per primam geheilt. Sämtliche Nähte entfernt. Deutliche Pulsation über der Nahtstelle. 22. XI. Die Implantationsstelle wird in Narkose freigelegt. Die implantierte Arterie, ebenso die Carotis central- und peripherwärts, pulsiert kräftig. Makroskopisches Präparat: Gefäss durchgängig. An beiden Nahtstellen kleine wandständige Thromben. Innenfläche des implantierten Gefässes zeigt eine leichte quere Streifung.

Erklärung der Abbildungen
auf Taf. V—VI.

Sämtliche Abbildungen sind vergrössert gezeichnet. Die neben den einzelnen Bildern gezeichneten Umrisse stellen die natürliche Grösse der genähten (und aufgeschnittenen) Gefässe dar.

Fig. 1. Cirkuläre Arteriennaht. Versuch 5. 30 Tage post operationem. n = Nahtstelle.

Fig. 2. Cirkuläre Arteriennaht. Versuch 6. 60 Tage post operationem. n = Nahtstelle.

Fig. 3. Arterienimplantation vom gleichen Tier. Versuch 12. 40 Tage post operationem. nn = Nahtstellen.

Fig. 4. Arterienimplantation vom toten Hund. Versuch 15. 10 Tage post operationem. nn = Nahtstellen.

Fig. 5. Arterienimplantation vom toten Hund. Versuch 33. 4 Tage post operationem. nn = Nahtstellen.

Fig. 6. Arterienimplantation. Katzenaorta auf Hundecarotis. Versuch 24. 14 Tage post operationem. nn = Nahtstellen. Thr = Kleine wandständige Thromben. g = abgehende Gefässäste.

Fig. 7. Venenimplantation. Jugularis externa in Carotis communis. Versuch 27. 65 Tage post operationem. nn = Nahtstellen. (Die Falten im implantierten Venenstück sind erst beim Aufspannen des Präparates entstanden.)

IV.

AUS DER

BRESLAUER CHIRURGISCHEN KLINIK

DIREKTOR: GEH. MED. RAT PROF. DR. GARRÈ.

Ueber Vertikal- und Schrägbrüche des Kreuzbeins in der Nähe der Synchondrosis sacroiliaca *).

Von

Prof. Dr. **K. Ludloff.**

(Hierzu 33 Abbildungen und Taf. VII.)

M. H. Vor einem Jahre habe ich in einem Vortrage auf dem I. Röntgenkongress auf occulte Verletzungen an der Grenze zwischen Kreuzbein und Lendenwirbelsäule hingewiesen. Es handelte sich damals um Brüche mit überwiegender Querrichtung durch den oberen Teil des Kreuzbeins und die Gelenke zwischen Kreuzbein und 5. Lendenwirbel und 5. und 4. Lendenwirbel. Diese Brüche waren nur mit ausgiebigster Benutzung der Röntgenphotographie zu diagnosticieren gewesen.

Heute möchte ich Ihnen eine Reihe von Verletzungen des Kreuzbeins vorstellen, die am Lebenden ebenfalls selten diagnosticiert worden sind, die aber verhältnismässig häufig zu sein scheinen. Das Röntgenbild tritt hierbei in den Hintergrund vor den Symptomen, die sich aus der Statik des Beckenringes ableiten. Es handelt sich diesmal um Brüche, bei denen die Verti-

*) Vortrag gehalten am 25. Mai 1906 in der medicin. Sektion der schlesischen Gesellschaft für vaterländische Kultur.

kalrichtung durch das Kreuzbein in der Nähe der „Synchondrosis sacroiliaca“ überwiegt.

Während bei den früher berichteten Verletzungen die auf gewöhnlichem Untersuchungswege gewonnenen Symptome ziemlich vage waren bis auf den neurologischen Befund, sind hier diese Symptome recht augenfällige; aber sie sind entweder überhaupt nicht erhoben oder missdeutet worden, obwohl die Fälle von verschiedenster Seite untersucht oder begutachtet worden sind, sogar in sogenannten Kollektivgutachten.

Wenn trotzdem die richtige Diagnose nicht gestellt worden ist, so kann man den Gedanken nicht los werden, dass die Diagnostik derartiger Verletzung noch nicht genügend gesichert sein muss. Die Verletzungen waren immer schwere, mit Erwerbsbeschränkung verbundene. Und in der That, in den Lehrbüchern finden sich wenig oder gar keine Symptome angegeben, aus denen exakt die richtige Diagnose dieser Kreuzbeinverletzungen gestellt werden könnte. Allerdings beschäftigen sich die Lehrbücher hauptsächlich mit frischen Verletzungen, die einer so eingehenden Untersuchung viel schwerer zugänglich sind als alte. Durch Schmerz und Shock werden gerade diejenigen Verhältnisse verschleiert, die uns ein klares Bild von der Verletzung des Beckenringes geben, die statischen Beziehungen. Diese können natürlich nicht im Bett am Patienten geprüft werden.

Im Vergleich zu den Aerzten, die gleich nach der Verletzung gerufen wurden, befand ich mich also bei meiner Untersuchung wesentlich im Vorteil, nicht aber den späteren Untersuchern gegenüber, denen die statischen Symptome ebenso deutlich vor die Augen treten mussten wie mir. Es muss also demnach bei letzteren hauptsächlich an der angewandten Untersuchungsmethode gelegen haben.

Daraus leite ich für mich heute die Berechtigung ab, die Untersuchung Schritt für Schritt vor Ihren Augen so vorzunehmen, wie wir die Untersuchungstechnik uns in der orthopädischen Abteilung der chirurg. Klinik ausgebildet haben und setze Ihr Einverständnis voraus und verspreche Ihnen, mich nicht bei Belanglosem aufzuhalten.

Ich greife von den 5 Fällen, die ich hier sitzen habe, einen als Paradigma heraus; die Symptome der andern verhalten sich fast genau so.

Zuerst die Anamnese: Pat. war bis zum Unfall stets gesund. Er hat 3 Jahr als Soldat gedient und ist als vollständig normaler und ge-

sunder Mensch entlassen worden. Aus dem officiellen Lohnnachweis geht hervor, dass er bis zum Unfall stets fleissig gearbeitet und nur wenige Tage wegen unbedeutender Erkrankungen (Katarrhen) die Arbeit ausgesetzt hat.

Pat. war auf einer Schiffswerft am 28. VI. 04 mit 15 Mitarbeitern damit beschäftigt, eine 16 m lange, 75 cm breite und ca. 15 cm dicke Bohle zur Herstellung eines Schiffsbodens auf ein ungefähr $1^1/_2$ m hoch liegendes Balkengerüst zu heben. Er stand als Vorletzter an dem einen Bohlenende. Als die Bohle abgeworfen und auf der Balkenlage nach vorn geschoben wurde, geschah das ungleichmässig, indem die Arbeiter am anderen Ende die Bohle weiter vorstiessen als die am Ende des Pat. stehenden. Dadurch wurde die Bohle an diesem Ende zurückgehebelt. Der Pat., der nicht losgelassen hatte, wurde nach hinten übergebogen und fiel in die Kniee, während er noch mit den senkrecht erhobenen Armen und Händen sich an der Bohle festhielt.

Er fühlte sofort einen stechenden Schmerz in der Lendenwirbelsäule und im oberen Kreuzbeinende. Es wurde ihm schwarz vor den Augen und das Bewusstsein schwand ihm. Als er wieder zu sich kam, stand er von 2 Leuten gehalten; die andern standen um ihn herum. Er ging nun noch selbst allein nach dem Verbandzimmer, wo ihm abermals schwach wurde. Er blieb in der Kantine, konnte aber sein Mittagbrot wegen starken Schwächegefühls nicht verzehren. Nachmittags versuchte er wieder zu arbeiten (Kohlen zu schippen), musste aber diese Arbeit wegen zu grosser Kreuzschmerzen sehr bald wieder einstellen. Er meldete sich infolgedessen krank, ging zum Arzt und blieb bis zum 3. II. zu Hause. Dann arbeitete er wieder bis zum 29. II., aber nur mit dem Besen und Rechen, also sehr leichte Arbeit. Aber auch bei dieser Beschäftigung wurden die Schmerzen ärger, so dass Pat. abermals ärztliche Hilfe in Anspruch nehmen und die Arbeit einstellen musste. Der kräftige Mann kann bis heute einigermassen anstrengende oder lang dauernde Arbeit nicht mehr verrichten und ist jetzt als Nachtwächter angestellt.

Er klagt bei der Untersuchung über folgende Beschwerden: Wenn er geht, treten sofort Schmerzen in der linken Kreuzbeindarmbeinfuge und in der Höhe des oberen Kreuzbeins und der Lendenwirbelsäule ein. Die Schmerzen sollen zuckende sein, die bis zu den Schulterblättern ausstrahlen; dabei habe er das Gefühl der Atemnot. Wenn er mit dem linken Bein einmal schief oder unvorsichtig auftrete, und wenn er sich die Stiefel anziehe, würden die Schmerzen im Kreuz noch sehr gesteigert. Auch im Bett, im Liegen habe er Schmerzen. Er müsse immer erst lange eine Lage suchen und die Kissen unterstopfen, bis er Ruhe finden könne. — Beim Bücken und Heben von auch geringen Lasten würden die Schmerzen sehr gesteigert. Die Schmerzen würden besser, wenn er aufs rechte Bein allein träte („dann werde sein Kreuz leichter").

Er habe als Nachtwächter unter anderem die Obliegenheit, Prell-

steine auf die Chaussee zu legen und wieder wegzunehmen. Selbst diese geringe Arbeit werde ihm so schwer, dass er sie kaum bewältigen könne. — Seit dem Unfall habe er stets kalte Füsse. Das Harnlassen sei normal, der Stuhlgang aber immer angehalten. Er halte sich selbst um 50% in seiner Erwerbsfähigkeit geschädigt.

Hier findet sich nun gleich ein Widerspruch in den Angaben des Pat. mit der officiellen Unfallanzeige. In der Unfallanzeige ist gesagt, es sei ihm eine Bohle ins Kreuz gefallen. Das ist für den Unfallmechanismus von grösster Bedeutung. Nach den Angaben des Pat. haben wir eine indirekte Gewalteinwirkung auf Wirbelsäule und Kreuzbein gehabt, nach der Unfallanzeige eine direkte.

Die häufigen Untersuchungen haben folgenden Befund ergeben, von dem ich sie sich jetzt selbst zu überzeugen bitte. Der ganz entkleidete Pat. ist etwas unter Mittelgrösse, erscheint gedrungen gebaut und muskulös (Fig. 1). Besonders gut entwickelt ist die Muskulatur der Oberschenkel. Die Arme sind unverhältnismässig lang. Zunächst wollen wir den vollständig entkleideten Pat. beim Gehen beobachten. Es wird ihnen sofort auffallen, dass er hinkt. Aber wenn sie sagen sollen, auf welchem Bein, so wird die Antwort wahrscheinlich verschieden ausfallen. Es ist das eben kein gewöhnliches Hinken, sondern ein eigenartiges Wiegen und Wanken und zwar allemal beim E r h e b e n des r e c h t e n Beins.

Die Erklärung, die in dem vorhergehenden Kollektiv-Gutachten gegeben war, war die, dass er von Jugend auf ein kurzes und langes Bein habe. Ich komme darauf zurück und konstatiere jetzt nur das Hinken.

Betrachten wir ihn nun im Stehen von hinten (Fig. 2 und 3), so fällt zunächst die hochgradige Lordose auf, weniger auffallend ist die tiefsitzende rechtskonvexe Lumbalskoliose. Bisher ist sie von den Vorgutachtern übersehen worden; aber darauf aufmerksam gemacht, werden sie sie alle zugeben. Ausserdem steht das Becken etwas schief nach rechts geneigt; die rechte Gesässfalte steht etwas tiefer als die linke. Der linke Trochanter tritt lateral etwas mehr hervor als der rechte. Wenn wir die beiden Spinae posteriores markieren und eine Verbindungslinie zeichnen, verläuft diese schief von links oben nach rechts unten (Fig. 3). Ausserdem treten die beiden „Erectores trunci" recht stark hervor und fühlen sich bretthart an.

Lassen wir nun gleich unseren Blick am stehenden Pat. heruntergleiten, indem wir uns seiner Rückenfläche mit dem Kopf so nähern, dass unsere beiden Augen parallel seiner Frontalebene stehen, so fällt sofort auf, dass die linke „Spina posterior" dorsal mehr hervorragt als die rechte.

Betrachten wir den Pat. von der rechten und linken Seite, so können wir wieder die auffallende Lordose, kombiniert mit einer gewissen militärischen Haltung konstatieren (Fig. 4 und 5).

Gehen wir nun dazu über, den Pat. Bewegungen im Stehen machen

Fig. 1.

Fig. 2.

Fig. 3.

Fig. 4.

Fig. 5.

zu lassen! Zunächst die Prüfung des Trendelenburg'schen Hüftphänomens: Lassen wir zunächst das linke Bein erheben, so richtet sich in ganz normaler Weise das Becken nach links auf und zur rechtskonvexen Lumbalskoliose tritt eine linkskonvexe Dorsalskoliose (Fig. 6). Lässt man aber das rechte Bein erheben, so fällt sofort ein grosser Unterschied mit der vorigen Stellung auf; jetzt sinkt das Becken nach rechts hinunter und die rechts konvexe Lumbalskoliose wird noch grösser, indem der Krümmungsscheitel noch mehr nach oben wandert und der Rumpf vielmehr nach links hinübergelegt wird (Fig. 7).

Wir haben also ein ausgesprochenes positiv einseitiges Trendelenburg'sches Hüftphänomen bei Stand auf dem linken Bein und Erheben des rechten Beins. Dabei giebt Pat. an, dass er vermehrte Schmerzen in der linken Kreuzdarmbeinfuge habe, wenn er das rechte Bein erhebe.

Sehen wir uns nun den Pat. noch einmal genau von der Seite an in Ruhe (Fig. 8 und 9) und während des Erhebens des Beines (Fig. 10 und 11), so müssen wir konstatieren, dass der beiderseitige Trochanter, den ich umzogen habe, seine Stellung zum Darmbeinkamm nicht ändert; bei den Abbildungen fällt nur auf, dass die Muskulatur und die Weichteile über dem Darmbein sich bei Stand auf dem linken Bein mehr seitwärts herausdrängen. Diese vollständig auf beiden Seiten gleichmässige Stellung des Trochanters zum Darmbeinkamm, widerspricht aber dem einseitigen Trendelenburg'schen Hüftphänomen. Den Widerspruch werde ich später lösen; jetzt kommt es mir nur auf die Konstatierung dieser Thatsache an.

Lassen wir nun beide Beine spreizen, so geschieht das ganz symmetrisch und uneingeschränkt; beide Beine werden ganz gleichmässig abduciert.

Lassen wir nun Bewegungen der Wirbelsäule machen nach vorn, hinten, rechts und links, so geht das verhältnismässig gut; nur fällt auf, dass die Lordose nicht ganz ausgeglichen wird, sondern in der Höhe des IV. Lendenwirbels etwas bestehen bleibt; beim Beugen nach hinten wird sie natürlich wesentlich vergrössert. Bei allen diesen Bewegungen giebt Pat. Schmerzen in der linken „Synchondrosis sacroiliaca" an.

Perkutieren wir nun Dorn für Dorn der Wirbelsäule und des Kreuzbeins und die beiden „Spinae posteriores", so wird der Dorn des IV. und V. Lendenwirbels und die linke „Spina posterior" als besonders schmerzhaft angegeben.

Auskultiert man nun in der von mir angegebenen Weise[1]) während der Bewegung der Wirbelsäule, während des Erhebens des rechten und linken Beines, so hört man beim Aufsetzen des Schlauchhörrohrs oder

1) Ich kann die Auskultation der Wirbelsäule und des Beckens nicht genug empfehlen; sie giebt uns oft wichtige Auskünfte, wo alle anderen Untersuchungsmethoden in Stich lassen. Cf. Münch. med. Wochenschr. Nr. 25 1906 meine Mitteilung „Die Auskultation der Wirbelsäule, des Kreuzbeins und des Beckens".

Fig. 6.

Fig. 7.

Fig. 8.

Fig. 9.

Fig. 10.

Fig. 11.

des Phonendoskops deutliches Knirschen und Krachen in der Mitte des Kreuzbeins, am lautesten aber Krepitation über der linken „Spina posterior“ beim Erheben und Strecken des linken Beines.

Nach unserer systematisch pedantisch ausgeübten Untersuchungsmethode kommt nun die Untersuchung in Rückenlage auf dem Tisch an die Reihe. Zunächst die Messung; sowohl auf gewöhnliche Weise wie mit dem Mikulicz'schen Kreuzmass ergeben sich in Rückenlage sowohl von der Spina anterior nach den Knöcheln, als von der Trochanterspitze nach den Knöcheln vollständig gleiche Längen. Nehmen wir gleich die Messung in Seitenlage auch vor, so konstatieren wir, dass beide Trochanterspitzen bei Flexion von 45° in der Roser-Nélaton'schen Linie stehen.

Alle Bewegungen der Beine in den Hüft-, Knie- und Fussgelenken sind vollständig gleich frei und normal. Wir überzeugen uns auch durch Palpation, dass die Oberschenkelköpfe an ihrer richtigen Stelle stehen, resp. dass wir die Köpfe ausserhalb der Pfanne weder rechts noch links fühlen und bei dieser Untersuchung zwischen rechts und links keinen Unterschied fühlen können. Bei der Bewegung des linken Beines fällt uns nur ein kurzes deutliches Knacken auf, wenn das Bein aus der Flexion wieder gestreckt und etwas abduciert wird ungefähr bei einem Winkel von 145°. — Wir schliessen gleich die Prüfung der Reflexe an und finden, dass die Sehnenreflexe links gesteigert sind; ich hole hier nach, dass auch im Stehen deutliches Zittern am linken Bein immer beobachtet werden konnte.

Die Bauchlage giebt nichts Besonderes; wir können dieselbe Druckempfindlichkeit nachweisen, die wir vorhin schon gefunden haben und sehen, dass auch hier die Erectores trunci nicht ganz erschlaffen.

Prüfen wir jetzt gleich noch die Sensibilität, so ist die Berührungsempfindlichkeit überall normal, dagegen die Sensibilität für Nadelstiche nach beiliegendem Schema gesteigert über dem ganzen Kreuzbein, am Damm, an den oberen Dritteln der Innenseite der Oberschenkel, am Penis und Scrotum cf. Fig. 12 und 13. Ich bemerke, dass diese Sensibilitätsbefunde in der kgl. Nervenklinik hier von Herrn Dr. Kramer nachgeprüft und ergänzt worden sind.

Ehe wir den Pat. vom Tisch lassen, untersuchen wir ihn noch in Knieellenbogenlage. Wir sehen bei Betrachtung gegen das Fenster, dass die linke Spina posterior dorsal beträchtlich mehr heraustritt als die rechte, und wenn wir zu gleicher Zeit beide Daumen auf die „Tubera ischii“ legen, so nehmen wir sofort wahr, dass sie nach oben und unten, nach vor- und rückwärts gegen einander verschoben sind.

Auch diese Untersuchungsmethode in Knieellenbogenlage mit Betastung beider Tubera mit beiden Daumen zu gleicher Zeit kann ich Ihnen sehr empfehlen, sie giebt uns rasch und sicher eine Orientierung über Asymmetrien am Becken und schützt uns besonders vor dem Uebersehen alter

ausgeheilter Beckenfrakturen. Ich habe diese von mir angewandte und mitgeteilte Methode in einer Doktorarbeit vor 2 Jahren publicieren lassen[1]).

Ich habe den Pat. auch noch mehrmals per rectum untersucht, aber nichts finden können, da die Finger infolge des kräftigen Sphinkters nicht hoch genug im Rectum hinaufdringen können.

Die Untersuchung der übrigen Organe ergiebt vollständig normale Verhältnisse. Romberg'sches Phänomen ist nicht vorhanden.

Fig. 12.

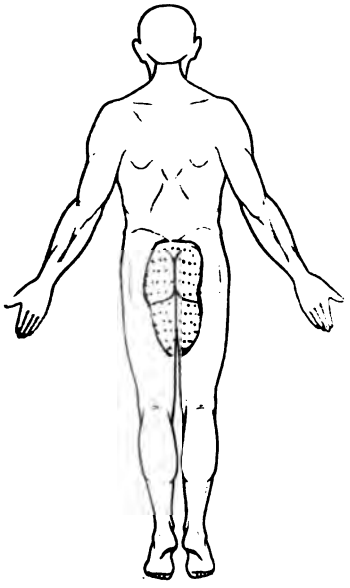

Fig. 13.

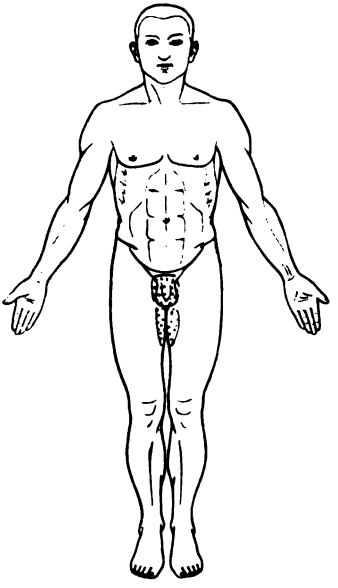

Nach diesen Untersuchungsbefunden spitzt sich nun alles auf den Röntgenbefund zu. Wir haben 8 Aufnahmen gemacht, von denen ich Ihnen hier 5 an diesen Abzügen, auf denen ich die Konturen nachgezogen habe, erläutern möchte, ehe ich Ihnen die gut gelungenen einwandsfreien Platten am Beleuchtungsapparat selbst demonstriere[2]).

Zunächst das Uebersichtsbild in Rückenlage (cf. Fig. 14). Es fällt sofort die Asymmetrie des Beckens auf. Das linke Darmbein erscheint wesentlich breiter als das rechte. Das linke „Tuber ischii" steht höher als das rechte. Das linke Foramen obturatum erscheint kleiner als das rechte. Die ganze rechte Beckenhälfte erscheint schlanker und länger

1) Peisker, H., Ein Beitrag zur Differentialdiagnose von verheilten Beckenfrakturen und Coxa vara. Breslau 1904.

2) Aus äusseren Gründen kann ich hier in dieser Zeitschrift nur die Konturzeichnungen geben. In den „Fortschritten" werde ich seiner Zeit die Photogramme bringen.

als die linke. Der IV. Lendenwirbel neigt sich mehr nach links. Die Linea innominata erscheint nicht symmetrisch geschwungen. Der Symphysenspalt steht links neben der Steissbeinspitze. Die beiden Hüft-

Fig. 14.

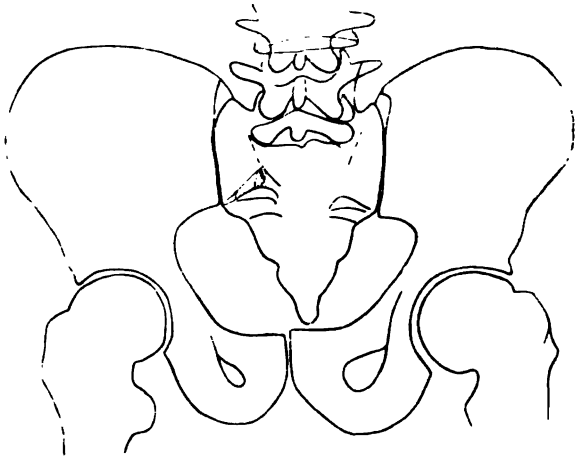

Fig. 15.

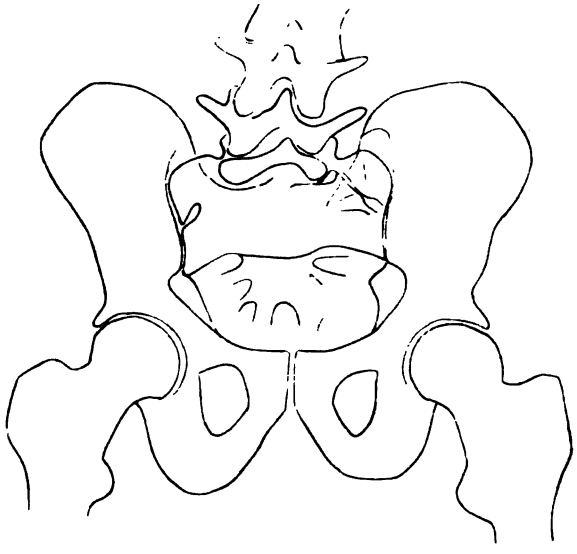

pfannen sowie die Schenkelköpfe und Hälse erscheinen gleich. Das Kreuzbein ist in seiner ganzen Ausdehnung sichtbar. Man sieht beiderseits, allerdings schwach, den vorderen Spalt der Synchondrosis sacroiliaca und medial davon beiderseits undeutlich die Spina posterior durchschim-

mern. Wir sehen ferner deutlich die vorderen Kreuzbeinlöcher und den 1. Kreuzbeinbogen. Die beiden Synchondrosen-Spalten erscheinen gleich breit. Von einer Frakturlinie ist nichts zu sehen. Sie werden enttäuscht sein. Wir sind es auch gewesen und haben nun eine Uebersichtsaufnahme in Bauchlage gemacht (cf. Fig. 15). Wir haben dieselbe Asymmetrie des Beckens; das linke Darmbein erscheint wieder breiter als das rechte; das rechte Tuber ischii steht tiefer, und das rechte „Foramen obturatum" erscheint wieder grösser als das linke. Hüftpfannen und Oberschenkelepiphysen erscheinen beiderseits gleich.

Fig. 16.

Das Kreuzbein erscheint in dieser Lage vergrössert; wir sehen deutlicher die Vorderfläche des Kreuzbeins, aber undeutlicher im Gegensatz zum vorigen Bild die beiden „Spinae posteriores" durchschimmern. Die vorderen Synchondrosenspalten erscheinen beiderseits ganz gleich. Die Lendenwirbelsäule steht schief auf der Beckenquerachse. Die drei sichtbaren Wirbel bilden einen nach rechts konvexen Bogen. In den Konturen des Kreuzbeins sehen wir deutlich die vorderen Kreuzbeinlöcher zu beiden Seiten unterhalb der Massae laterales; in den obersten „Massae laterales" erscheinen undeutlich das 1. Paar der hinteren Kreuzbeinlöcher durchschimmernd. Auch wenn wir genau rechts und links vergleichen,

finden wir keine sicheren Frakturlinien. Man muss sich hüten, die durchschimmernden hinteren Kreuzbeinlöcher als Frakturspalten anzusehen. Vielleicht kann man die eine Verlängerung des 1. Kreuzbeinloches links als Frakturlinie deuten. Besonders die Vorderkanten der beiden Seitenmassen neben dem Promontorium geben ganz ungestörte Konturen.

Trotz dieser abermaligen Enttäuschung haben wir nun Auskunft durch die Blendenbilder gesucht. Diese sind gut gelungen. Das (Fig. 16) eine zeigt uns das Kreuzbein in Rückenlage. Wir sehen auf der Platte alle Details sehr deutlich. Wir betrachten besonders die beiden Seiten-

Fig. 17.

massen des Kreuzbeins. Auf beiden Seiten erscheinen die Spinae posteriores durchschimmernd, aber links viel deutlicher als rechts. Eine scharfe Bruchlinie ist auch hier nicht zu sehen; doch fällt auf, dass medial und unterhalb der linken Spina posterior ein breiterer und deutlicherer Spalt hervortritt als auf der rechten Seite. Der Spalt verbreitet sich in dem Synchondrosenspalt, da wo dieser die „Linea innominata“ schneidet, und von diesem Bruchspalt scheint noch ein zweiter in den oberen Synchondrosenspalt abzugehen. Die Lendenwirbel erscheinen wieder nach links geneigt auf dem Kreuzbein zu stehen, und die ganze linke sichtbare Seiten-

masse erscheint unterhalb des linken Gelenkes mit dem V. Lendenwirbel etwas schmaler als auf der rechten Seite. Die linke Hälfte des V. und IV. Lendenwirbelbogens erscheint kleiner als die rechte; die Dornfortsätze erscheinen nach links hinüber verschoben.

Aufnahme IV (Fig. 17) zeigt uns das Kreuzbein und die benachbarten Teile der Darmbeine in Bauchlage. Die ganze Aufnahme erscheint weniger scharf, wie es ja auch natürlich ist, da das Kreuzbein der Platte viel ferner liegt, als in Rückenlage, und die Atembewegungen leichte Verschiebungen des Objektes hervorrufen.

Fig. 18.

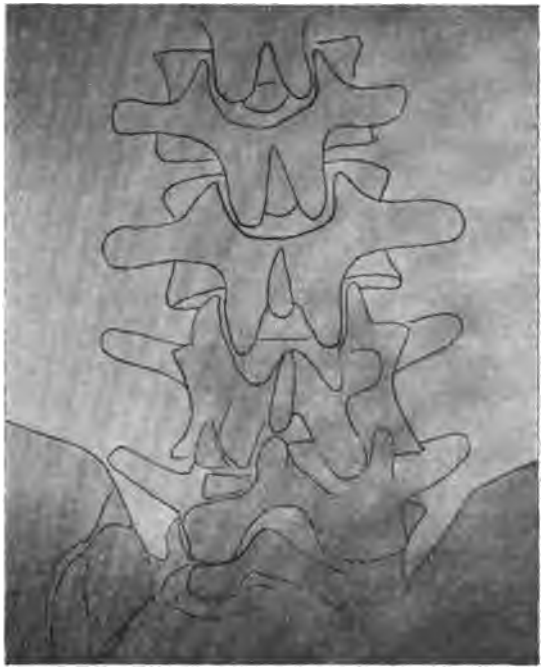

Wir sehen am deutlichsten die beiden Seitenmassen des Kreuzbeins, ferner darunter beiderseits 3 Paar vordere Kreuzbeinlöcher. Undeutlich schimmern die beiden Spinae posteriores und beiderseits der vordere Synchondrosenspalt durch. In der Nähe der Spinae posteriores durchziehen die „Massae laterales" verschiedene Spalten, die ich für die durchscheinenden hinteren Kreuzbeinlöcher halte; links ist ein Spalt medial und unterhalb der linken Spina posterior deutlicher sichtbar, den man als einen Frakturspalt in der Richtung durch das linke oberste Kreuzbeinloch und die vordere Massa lateralis in die linke Synchondrosis hinein

ansprechen möchte. Ausserdem fällt noch die schiefe Stellung des 1. Kreuzbeinbogens und V. Lendenwirbels auf. Der IV. Lendenwirbel steht mit seiner Unterfläche, dem V. nicht parallel, sondern ist nach links geneigt, während der V. nach rechts geneigt ist. In der Gegend des rechten Gelenks zwischen V. und IV. Lendenwirbel liegt der Krümmungsscheitel der dextrokonvexen Skoliose der Lendenwirbelsäule.

Aufnahme V (Fig. 18) zeigt uns nun noch die Lendenwirbelsäule in Rückenlage. Wir sehen 4 Lendenwirbel und den 1. besonders entwickelten Kreuzbeinbogen mit allen Gelenken etc. deutlich. Wir konstatieren wieder die dextrokonvexe Skoliose der Lendenwirbelsäule und sehen, dass die Abknickung wieder zwischen dem IV. und V. Lendenwirbel liegt. Im linken Gelenk zwischen IV. und V. Lendenwirbel ist der IV. dem V. genähert; im rechten Gelenk dagegen klaffen die beiden Wirbel etwas auseinander und die rechte untere Kante des IV. Lendenwirbels steht etwas nach rechts über. Die linke Gelenkverbindung zwischen IV. und V. Lendenwirbel erscheint etwas deformiert; der V. Lendenwirbelbogen und noch mehr der 1. Kreuzbeinbogen erscheinen zu den darüberliegenden asymmetrisch; ihre Dornfortsätze sind mehr nach links verschoben.

Soweit die Röntgenbilder.

Die Ausbeute dieser Untersuchung ist trotz aller angewandten Mühe dürftig; wir können allenfalls mit einiger Sicherheit eine Gelenkfraktur des linken Gelenkes zwischen IV. und V. Lendenwirbel anerkennen, der zu einer dextrokonvexen Skoliose und Drehung der oberen Lendenwirbel gegen die unteren geführt hat. Ich gebe vorläufig noch kein Urteil ab, welcher Abschnitt sich gedreht hat, der untere oder der obere, jedenfalls stehen die Dornfortsätze und Bogen des untersten Lendenwirbels und 1. Kreuzbeinbogens nicht in derselben Ebene wie die oberen Lendenwirbel.

Einen Riss in der linken Synchondrosis oder einen Bruch im Kreuzbein in ihrer Umgebung im Röntgenbild überzeugend nachzuweisen, ist uns nicht gelungen. Nach meinen vielfältigen Erfahrungen stehe ich allerdings nicht an, den vorhin erwähnten undeutlichen Spalt als Frakturlinie durch die linke Seitenmasse in die linke Synchondrosis hinein anzusehen. Auf diesen Konturzeichnungen lässt sich schwer darstellen, was man auf der Platte sieht. So wie man diesen „geahnten“ Spalt in scharfen Linien wiedergiebt, ist er eben für den Beschauer der Konturzeichnung deutlich vorhanden. Anders als in Originalphotogrammen, die allerdings verkleinert sein können, lässt sich das nicht demonstrieren. In dieser Zeitschrift lassen sich aber Originalphotogramme nicht wiedergeben und andere Reproduk-

tionen sind wertlos. Ich verweise also auf meine spätere Publikation dieser Verletzung in Originalphotogrammen.

Nach den Röntgenbildern stelle ich mir die Fraktur so vor, wie ich sie hier in die beiden Schemata eingetragen habe (Fig. 19 und 20), muss dabei allerdings meinen wissenschaftlichen Kredit Ihnen gegenüber stark in Anspruch nehmen, bis ich nach den übrigen Symptomen den Beweis für die Richtigkeit meiner Diagnose gebracht haben werde.

Wir kommen nun also zur Würdigung der übrigen Befunde.

Fig. 19.

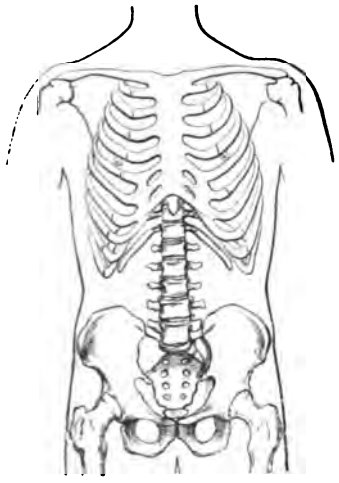

Fig. 20.

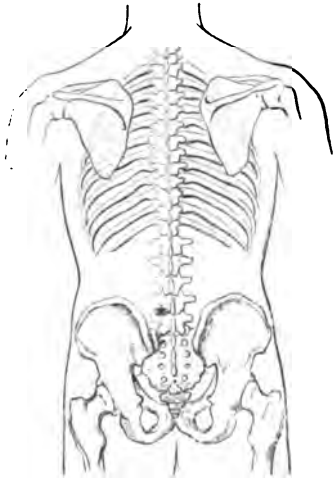

Dass auffallendste von allen gefundenen Symptomen war das Hinken. Ich hatte schon bei der vor Ihren Augen vorgenommenen Untersuchung dieses Hinken charakterisiert als ein Wanken und Wiegen beim Erheben des rechten Beins. Es erinnert stark an das Hinken bei der angeborenen Luxation. Die Vorgutachter hatten angenommen, Patient habe von Jugend auf ein kurzes und langes Bein. Patient hat bestritten, dass er vor dem Unfall schon gehinkt habe. Er hat mit Recht gegen diese Ansicht geltend gemacht, dass er 3 Jahre Soldat gewesen und vollständig gesund aus dem Militärdienst entlassen sei. Mit diesem Hinken wäre er schwerlich eingestellt worden. Damit hat man sich aber nicht beruhigt, sondern von Seiten der Behörden Vernehmungen in seiner Heimat, beim Schullehrer, der Ortsbehörde und bei den „ältesten

Leuten" angestellt. Alle haben bestätigt, dass Patient früher nicht gehinkt habe.

Wir selbst haben nachgewiesen, dass beide Beine gleich lang und beide Oberschenkelköpfe und -Pfannen normal sind, dass beide Trochanteren in der Roser-Nélaton'schen Linie stehen, dass alle Bewegungen im Hüftgelenk und in den übrigen Gelenken der Beine beiderseits vollständig gleich und normal sind. Die Ober- und Unterschenkel in ihrer ganzen Ausdehnung bis zum Oberschenkelkopf hinauf und die Hüftpfannen können wir also nicht verantwortlich machen. Luxation und Coxa vara sind auf das Bestimmteste auszuschliessen.

Und doch haben wir ein deutliches Trendelenburg'sches Hüftphänomen beim Erheben des rechten Beines!

Dieses Trendelenburg'sche Hüftphänomen ist als ein Hauptcharakteristikum der angeborenen Hüftluxation angesehen worden und spielt jetzt bei diesem Leiden und bei der Beurteilung des Behandlungserfolges eine grosse Rolle. Ich demonstriere Ihnen dieses Phänomen an einem 11jährigen Knaben mit linksseitiger angeborener Luxation. Sie sehen, es gleicht der Gang fast ganz genau dem des Patienten, den ich Ihnen daneben stelle, und doch ist bei unserem Patienten jede Luxation oder Subluxation der Hüfte mit grösster Sicherheit auszuschliessen.

Wenn wir aus dieser Schwierigkeit herauskommen wollen, müssen wir uns den ganzen Mechanismus des Stehens auf einem Bein erst einmal klar machen. — An nebenstehendem Schema wollen wir verschiedene Möglichkeiten uns verdeutlichen.

Sie sehen hier zunächst ein Schema einer Person von hinten, die auf beiden Beinen steht. (Im Vortrage ist die Demonstration an einem beweglichen Schema vorgenommen worden.) Ich brauche Ihnen ja nicht erst zu sagen, dass dabei die Schwerlinie zwischen beide Beine fällt (cf. Fig. 21). Ich habe in das Schema hineingezeichnet den Glutaeus medius und den Psoas major. Seit Duchenne wissen wir ja, dass der Glutaeus medius beim Stehen auf einem Bein eine grosse Rolle spielt und auch der Psoas dabei mitwirkt.

Was geschieht nun, wenn ein normaler Mensch sich auf ein Bein stellt und das andere in Hüfte und Knie rechtwinklig beugt? (Wir wollen hier immer das linke als Standbein und das andere erhobene als Gangbein annehmen und so nennen).

Wenn Sie genau hinsehen, bemerken Sie, dass jetzt das Becken

nach rechts oben aufgerichtet wird; zu gleicher Zeit wird aber auch die Wirbelsäule skoliotisch nach links konvex abgebogen und der Rumpf etwas nach links hinübergelegt. Wenn wir dieser Person ein Lot an der Vertebra prominens aufhängen, nehmen Sie wahr, dass dieses, wenn es sich beruhigt hat, nach links hinüber etwas ausserhalb zwischen Malleolus externus und Fussspitze fällt. Ich habe das im Schema II (Fig. 22) dargestellt. Duchenne hat nachgewiesen, dass die Aufrichtung des Beckens hauptsächlich durch den Glutaeus medius bewirkt wird. Durch Kontraktion dieses kräf-

Fig. 21.

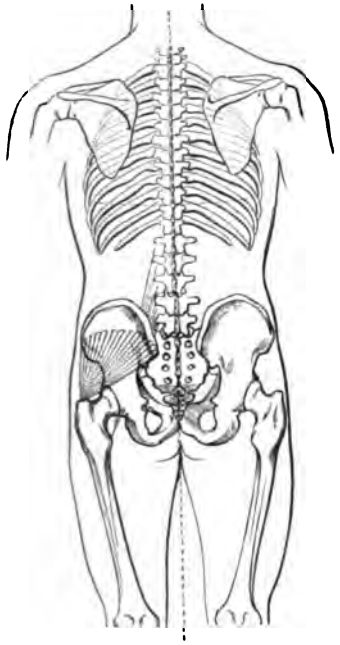

Fig. 22.

tigen Muskels werden die Insertionsstellen am Trochanter und am Becken einander genähert. Das Becken ist als doppelarmiger Hebel aufzufassen, der seinen Drehpunkt im linken Hüftgelenk hat. Das ganze Manöver geschieht nur zu dem Zweck, den Schwerpunkt über die Unterstützungsfläche, hier die linke Fusssohle zu bringen. Durch einen fein abgestimmten Synergismus verschiedener Muskeln wird das Becken nur bis zu einem gewissen Grade gehoben, weil sonst die Versuchsperson nach links überfallen müsste. Um nun ein zu weites Hinüberlegen nach links zu verhüten, was geschehen müsste, wenn die Wirbelsäule ihre ursprüngliche normale Gestalt

behielte (ohne Ausbiegung nach rechts und links), wird die Wirbelsäule wieder so abgebogen, dass der grösste Teil (in der Ansicht von vorn nach hinten) gestreckt in der Schwerlinie verläuft. (Auf die Ausbiegungen von vorn nach hinten gehe ich hier nicht ein.) Der normale Mensch macht, wie gesagt, meistens eine linkskonvexe Totalskoliose.

In diesem Schema II habe ich aus äusseren Gründen nur an einer Stelle einen schärferen Krümmungsscheitel dargestellt. Da sich die Basis der Wirbelsäule am Kreuzbein schräg nach rechts oben aufrichtet, sind die untersten Lendenwirbel gezwungen, diese Stellung mitzumachen, der V. am meisten, der IV. etwas weniger und so weiter, bis dieser Bogen nach der Bewegungsmöglichkeit der einzelnen Wirbel in der oben angegebenen Weise zu Stande kommt.

Dieses normale Verhalten kann durch verschiedene Momente gestört werden, a priori können wir zwei annehmen:

1) Der Muskel, der den Hebelarm bewegt, ist insufficient;

2) der doppelarmige Hebel ist insufficient.

Die Insufficienz des Muskels kann wieder durch 2 Momente bedingt sein:

a) Er hat seine Kontraktionsfähigkeit eingebüsst, ist gelähmt. Das ist der Fall bei der progressiven Muskelatrophie, kann der Fall sein, wenn infolge von spinaler Kinderlähmung der Glutaeus gelähmt ist. Duchenne hat dieses Phänomen schon bei der progressiven Muskelatrophie beschrieben und als charakteristisches Symptom angegeben, cf. Fig. 24.

b) Der Glutaeus medius ist geschwächt durch die Verlagerung seiner Insertionspunkte, seine Substanz aber ist gesund, höchstens schwächlich. Das ist der Fall bei der angeborenen Luxation und bei der Coxa vara, cf. Fig. 23 und 25.

Trendelenburg hat das erste 1895 als charakteristisch nachgewiesen, später ist meines Wissens von Joachimsthal das Symptom allerdings in geringerem Masse für die „Coxa vara" angegeben worden. Im letzteren Falle kommt aber noch in Betracht, dass das Hebelgelenk ebenfalls in Bezug auf seine Exkursionsfähigkeit eingeschränkt ist. Letzteres scheint mir die Hauptsache zu sein; denn ein eben beobachteter Fall von totaler Epiphysenlösung zwischen Oberschenkelhals und -Kopf mit Verschiebung des Halses etwas nach oben, giebt dieses Phänomen nicht, obgleich auch hier die Zugrichtung des Muskels verlagert, aber die Exkursionsfähigkeit des Gelenkes nicht wesentlich beeinträchtigt ist,

Fig. 23.

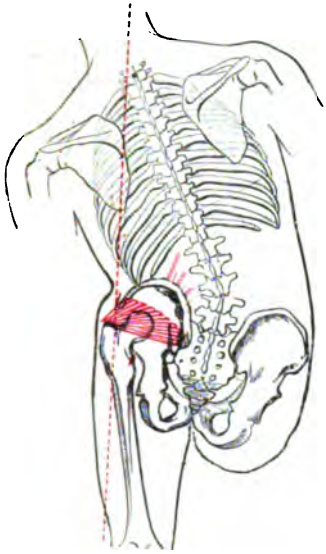

Fig. 24.

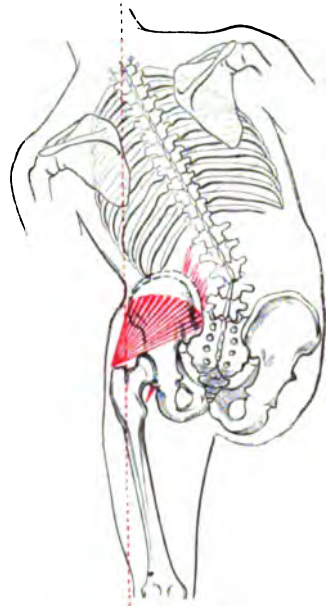

Fig. 25.

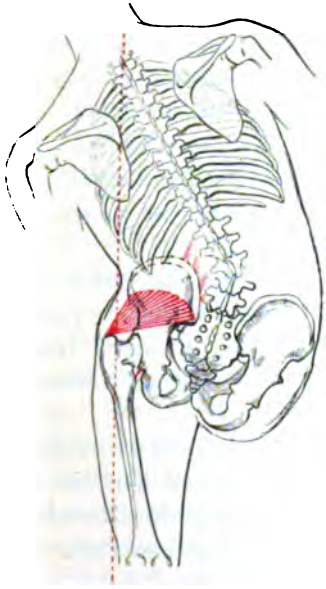

Fig. 26.

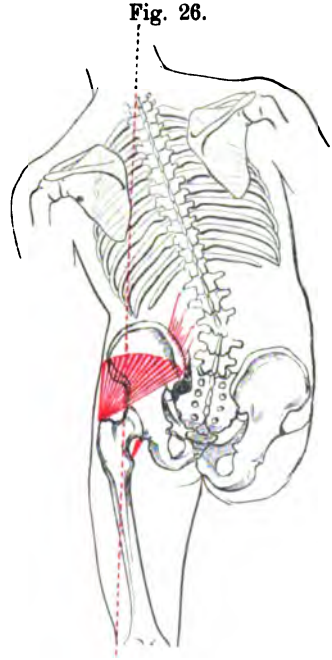

da sich eine Pseudarthrose zwischen Kopf und Hals gebildet hat.

Nun kommen wir zur anderen Möglichkeit: Der doppelarmige Hebel ist insufficient geworden. Ich habe das in Schema Fig. 26 dargestellt. Ich nehme an, der lange Hebelarm ist nicht mehr starr wie bisher, sondern hat eine Lockerung erlitten, z. B. einen Riss in der linken Synchondrosis sacroiliaca. Was geschieht nun? Der Glutaeus kontrahiert sich, er kann aber das Becken nicht aufrichten, weil eben in der Synchondrosis der starre Hebelarm in eine Art Gelenk umgewandelt ist. Auch in diesem Fall muss wie bei dem vorigen eine rechts konvexe Skoliose entstehen. Wenn Sie nun dieses Schema mit dem Patienten resp. dem Photogramm während der Erhebung des rechten Beines vergleichen (Fig. 7), so werden Sie zugeben, dass das ganz gut übereinstimmt.

Es ist aber dieses Phänomen, streng genommen, gar kein Trendelenburg'sches, sondern die Abbiegung erfolgt, sicher wenigstens zum Teil, an einer ganz anderen Stelle, nicht im Hüftgelenk, sondern neben demselben in der Synchondrosis sacroiliaca.

Das kann man aber mit dem Auge nicht unterscheiden; lassen wir daher dieses Phänomen unter dem bekannten Namen weitergehen, weil damit das charakteristische Bild gleich in unsere Vorstellung kommt.

Sie werden nun wahrscheinlich sofort einwerfen: „Wenn wirklich eine Unterbrechung oder Lockerung des starren Hebelarmes in dieser Weise eingetreten ist, dann muss das Becken auch abgebogen werden und das Phänomen eintreten, wenn Stand- und Gangbein gewechselt werden!“ Wenn Patient jetzt das linke Bein erhebt, muss ebenfalls das gelockerte Becken links heruntersinken. Aus der Untersuchung, aus dem Photogramm aber ist zu ersehen, dass das nicht der Fall ist.

Die Erklärung dafür ist die: Wenn Patient das rechte Bein erhebt, dann wirkt auf dem längeren gelockerten Hebelarm jenseits der Unterbrechung 1) die Last des Gangbeins, 2) durch Uebertragung der Wirbelsäule auf das Kreuzbein die ganze Körperlast mit Ausnahme des Standbeines.

Hebt dagegen Patient das linke Bein bei Stand auf dem rechten, so wirkt auf das kürzere gelockerte Hebelarmstück nur die Last des linken Beines ein, weiter garnichts, da die übrige Körperlast jetzt auf das nicht unterbrochene Stück des Hebelarmes fällt. Und selbst die Last des linken Beins als Gangbein wird noch durch den Psoas zum Teil abgenommen und auf die gesunde rechte

Beckenhälfte übertragen. Es ist also der grosse Gewichtsunterschied, der das Phänomen bei Stand auf dem rechten Bein nicht zu Stande kommen lässt. Diese zuletzt angeführten Momente sprechen also noch viel mehr für meine Annahme.

Aus diesem statischen Symptome allein schliesse ich auf eine Lockerung des Beckenringes, und zwar nur an einer Stelle, an der linken Synchondrosis sacroiliaca.

Unterstützt wird die topische Diagnose noch durch die ausgesprochene Druckempfindlichkeit gerade an der linken „Synchondrosis sacroiliaca", durch das Hervortreten der linken „Spina posterior" und die Krepitation, die gerade über der linken „Spina posterior" am lautesten ist.

Aber ich gehe in meiner Diagnose auch ohne Röntgenbild noch weiter. Wir haben nicht nur eine Lockerung in der linken Synchondrosis, nicht nur eine Bandzerreissung, sondern auch einen Bruch im Kreuzbein. Für den Bruch spricht die deutliche Krepitation, die wir vorhin gerade hier am lautesten gehört haben. Das Auskultationsphänomen hört sich so an, als ob zwei Knochenstücke an einander gerieben würden, und ferner fühlen wir bei Bewegungen des linken Beines, bei Streckung des Beines nach vorhergegangener Flexion ungefähr bei einem Winkel von 135° regelmässig ein Knacken, das vom Patienten selbst in die linke „Synchondrosis" verlegt wird, und wir können bei diesem Knacken soviel sagen, dass es sicher nicht im Hüftgelenk sich abspielen kann, da es nur bei der Streckung erfolgt, nachdem die Flexion über demselben Winkel und die Rotation vollständig lautlos verlief. Es kommt das Knacken höchstwahrscheinlich durch Einwirkung des bei der Streckung angespannten Psoas zu Stande, der jetzt das Darmbein mit einem Fragment des Kreuzbeins gegen das Kreuzbein verschiebt.

Unterstützt wird ferner meine Diagnose durch das Röntgenbild. Nicht nur die nachgewiesenen Bruchspalten, deren Nachweis Ihnen vielleicht noch als eine Art Arkanum vorkommen mag, das ich mir im Lauf von ca. 3 Jahren angeeignet habe, sondern auf indirektem Wege. Das Auffallendste an den demonstrierten Röntgenbildern, das keiner leugnen kann, ist die Asymmetrie. Sowohl in Rücken- wie in Bauchlage erscheint das linke Darmbein mehr weniger breiter als das rechte, das linke „Tuber" höher stehend und das rechte „Foramen obturatum" grösser als das linke.

„Das will wenig sagen", werden Sie einwerfen, „das bedeutet nur, dass der Patient schief zur Röhre und schief zur Platte gele-

gen hat". Gegen diesen Einwurf ist auch nicht das Geringste einzuwenden. Aber diese schiefe Stellung zur Platte und zur Röhre ist gerade das Pathognomonische und für das Röntgenbild für diese Verletzung Charakteristische. Sie müssen mir schon glauben, dass die Röntgenröhre genau so eingestellt ist, wie sonst bei Beckenaufnahmen über der Mitte der Verbindungslinie zwischen Nabel und Symphyse. Das giebt sonst symmetrische Becken hier in allen Fällen, nicht nur bei diesem, sondern auch den übrigen Patienten mit dieser Affektion immer asymmetrische.

An dem beigefügten Schema, das ich auf folgende Weise gewonnen habe, wird Ihnen das klar werden: Ich habe auf Anregung des Herrn Geheimrat Hasse, Direktors der Kgl. Anatomie hier, der mir das Material in liberalster Weise zur Verfügung gestellt hat (allerdings zu anderen Zwecken), einen in Formalin gehärteten Kadaver von oben nach unten in einzelne 4 cm dicke Horizontalschnitte zerlegt und diese Schnitte nach meiner Methode röntgenographiert. Ich gebe hier den Horizontalschnitt durchs Becken wieder, der jetzt in Betracht kommt (Fig. 27). Sie sehen die beiden symmetrischen Darmbein-Niveaux und das Kreuzbein in der Höhe des Promontoriums. Ich übergehe die Details und mache nur auf die schräge Einfügung des Kreuzbeins aufmerksam und auf die bemerkenswerte Konstruktion der Synchondrosis sacroiliaca. Ich habe nun die Konturen kopiert und die Strahlen eingezeichnet, die von der 50 cm über den Mittelpunkt liegenden Antikathode ausgehen, und die die Knochen auf die Platte projicieren (cfr. Fig. 28). Dasselbe Schema habe ich aber dazu benutzt, die Verschiebung darzustellen, die nach meiner Vorstellung nach den bisher gefundenen Symptomen das Becken durch den linken Kreuzbeinbruch erlitten hat, und habe das schraffiert eingetragen. Wir hatten ja gesehen, dass die linke Spina posterior hinten weiter herausragte als die andere; auch das ist wiedergegeben. Diese linke Spina posterior muss nun der Unterlage näher sein als die rechte. Das zeigt sich auch auf der Originalplatte; denn die ganze Umgebung der linken „Spina posterior" zeigt deutlich die Erscheinung des vermehrten Druckes (helle Zone auf der Originalplatte); während die rechte „Spina posterior" dieser Druckstellen entbehrt. Ich habe nun die Strahlen, die die veränderte Hälfte des Beckens begrenzen, punktiert gezeichnet. So sehen Sie denn, dass, wie es nicht anders sein kann, die verschobene Beckenhälfte schmäler projiciert wird als die normale, um ca. 3 cm. Wenn Sie das auf der Originalplatte nachmessen, stimmen sogar

diese Zahlen, da die Aufnahme auch in einer Entfernung von 50 cm aufgenommen ist. Ich sehe also die Asymmetrie auf dem Röntgenbild als den Ausdruck der Verschiebung der beiden Beckenhälften in der linken „Synchondrosis sacroiliaca" an. Wir nehmen demnach auf dem Röntgenbild die Bruchlinie selbst nicht, sondern nur die Folgen des Bruches wahr.

Fig. 27.

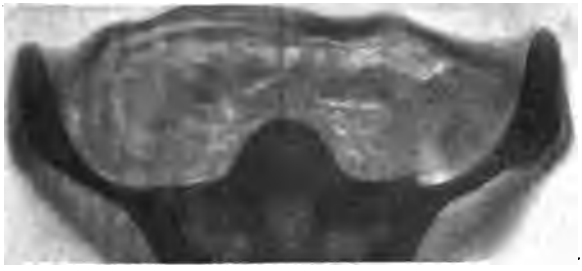

Fig. 28.

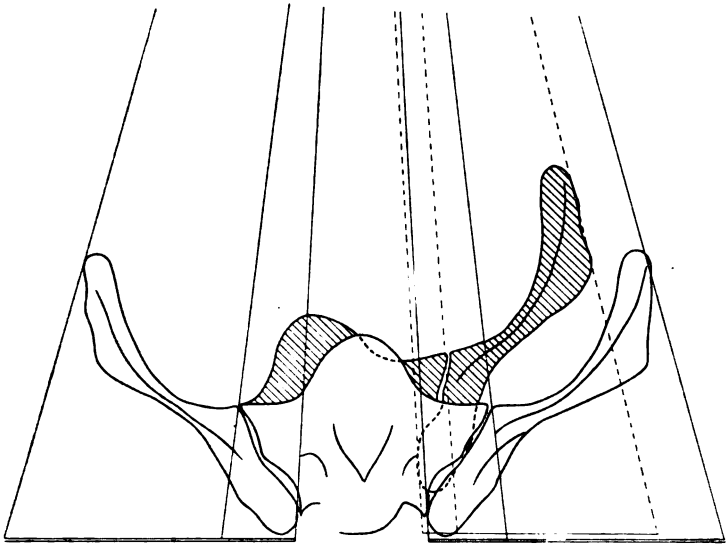

Da diese Asymmetrie sich auf den Röntgenbildern sämtlicher Patienten, die ich mit dieser Verletzung untersucht habe wiederfindet, halte ich diese Art der Asymmetrie geradezu für pathognomisch für dieses Leiden. — Aus diesem Schema ersehen wir aber noch mehr; wir verstehen so auch, weshalb wir die Bruchlinien und -spalten im Kreuzbein in der Nähe der „Synchondrosis" so

schlecht erkennen können. Die schiefe Einfügung des Kreuzbeins zwischen die Darmbeine, die schräg von vorn aussen nach hinten innen verlaufenden Synchondrosengelenkspalten müssen sich bei dem Strahlengang von einem Punkt aus teilweise decken. Es werden so 4 kompliciert gebaute Flächen auf einander projiciert, die Vorderfläche der Massa lateralis, die mediale und laterale Gelenkfläche (Facies auricularis) der Synchondrosis und die hintere Fläche des Darmbeins (Spina posterior) mit ihren vielfachen Vertiefungen und Erhöhungen. Kein Wunder, wenn dann die Bruchspalten nicht deutlich sichtbar werden, besonders da die Dislokation derartiger Brüche überhaupt nicht gross sein kann infolge dieses ausgedehnten komplicierten Gewebes von Bändern. Es kommt noch hinzu, dass derartige Brüche infolge des hauptsächlich spongiösen Baues der Kreuzbeinseitenmasse nur wenig Callus, der die Bruchstelle verraten könnte, producieren können. Auf die Schwierigkeit der Röntgendiagnostik gerade dieser Stelle will ich hier nicht weiter eingehen, sondern verweise auf meine Arbeit in den Fortschritten auf dem Gebiete der Röntgenstrahlen über dieses Thema [1]).

Fig. 29.

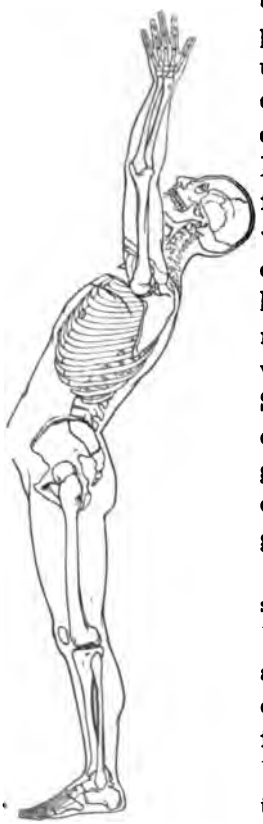

Wenn wir nun auf den Mechanismus dieser Fraktur studieren, müssen wir uns den Vorgang ungefähr so vorstellen, wie ich ihn an der Hand des nebenstehenden Schemas darstellen möchte. — Der Patient hat ungefähr so dagestanden, wie Fig. 29 zeigt: Die Wirbelsäule war ad maximum nach hinten übergebogen, die Arme waren fast bis zur Senkrechten gehoben. Durch das Zurückfedern der langen Bohle wirkte die für einen Menschen zu grosse Last in der Richtung schräg von oben hinten nach unten vorn. Durch den langen Hebelarm der Arme und der Wirbelsäule stand das Kreuzbein unter der Einwirkung dieser von oben hinten nach vorn unten angreifenden Kraft. Die Tendenz geht dahin, das

1) cf. Die Röntgendiagnostik der Kreuzbeinverletzungen. Fortschritte auf dem Gebiete der Röntgenstrahlen. Bd. X.

Promontorium nach vorn zu treiben. Diese Kraft müssen wir als Resultante zweier Komponenten auffassen, die eine Komponente ist nach vorn gerichtet, die andere nach unten. Der Körper, resp. das Becken konnte als Ganzes weder nach vorn, noch nach unten ausweichen, in beiden Richtungen leisteten die äusserst kräftig gebauten Beine Widerstand, deren Nachgiebigkeit noch dadurch erschöpft wurde, dass Patient in die Knie sank und mit den Knieen sich gegen den Erdboden stemmte. Es konnte also ein Nachgeben nur im Gefüge des Beckenringes selbst stattfinden. Der „Locus minoris resistentiae" ist hier nun in erster Linie an den beiden seitlichen Gegenden des Kreuzbeins zu suchen. Infolge der schrägen Einfügung des Kreuzbeins in die Darmbeine, die ich noch einmal durch nebenstehende Niveauschnitte illustrieren möchte (Fig. 30, 31, 32, 33), boten der nach vorn wirkenden Komponente nur die vorderen Verstärkungsbänder der Synchondrosis einen Widerstand. Aus dem nebenstehenden Beckenschema ist aber auch ersichtlich, dass in dem Augenblick der von oben wirkenden Last die beiden Schenkelhälse die Tendenz haben müssen, das Becken seitlich zusammenzudrücken. Da nun hinten die beiden „Spinae posteriores" durch mächtige Bändertakelung zusammengehalten werden, vorn die Symphyse nebst dem Seitendruck der beiden Schenkelhälse ein Ausweichen verhinderte, so musste auf seinen schiefen Gelenkflächen das Kreuzbein nach vorn ins Becken hineingedrängt werden. Die vorderen Synchondrosenbänder mussten zerreissen; aber da erfahrungsgemäss derartige starke Bänder fast nie in ihrer Kontinuität, sondern am Ansatz abreissen und Knochenstücke mitnehmen, so muss es zu einer richtigen Gelenkfraktur mit besonderer Beteiligung der Seitenmasse des Kreuzbeins kommen. Nun wirkt aber auch noch eine Komponente von oben nach unten. Es wurde dadurch das keilförmige Kreuzbein auch noch in vertikaler Richtung in den Raum zwischen beiden Darmbeinen mit Macht hineingetrieben, sodass der breitere obere Teil der beiden Seitenmassen in den darunter liegenden schmäleren Teil gepresst wurde.

Wie schon oben bemerkt, konnten aus den angeführten Gründen die Darmbeine nicht auseinanderweichen, und so musste wiederum das Kreuzbein nachgeben. Es kommt auf diese Weise zu einer vertikal und sagittal verlaufenden Bruchspalte durch eine oder beide „Massae lateralis", indem erfahrungsgemäss aus naheliegenden Gründen die Frakturlinie in die Kreuzbeinlöcher hineingeht, wie ich das in das Schema Fig. 19 und 20 eingezeichnet habe.

Fig. 30.

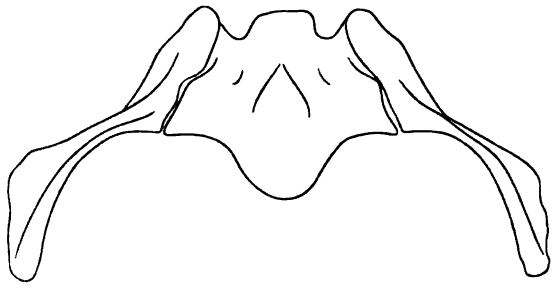

Fig. 31.

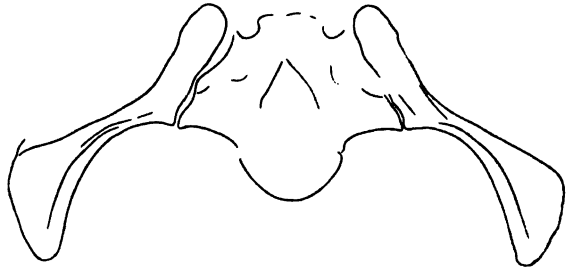

Fig. 32.



Fig. 33.

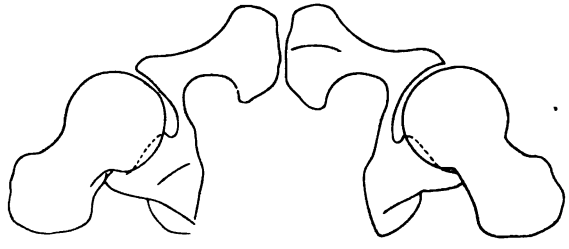

Ob nun beide Massae laterales brechen oder nur eine, kommt auf die Richtung der Kraft entweder genau in der mittleren Sagittalebene oder mehr nach links oder rechts an. Es braucht ja z. B. nur ein Bein mehr vor- oder rückwärts gestellt zu werden und die Resultante der Kräfte wirkt in anderer Richtung. In diesem Falle scheint die Kraft besonders auf der linken Seite eingewirkt zu haben. Ich schliesse das aus der noch bestehenden Fraktur des linken Gelenks zwischen 4. und 5. Lendenwirbel.

Für diese theoretischen Erwägungen ist es mir nun auch gelungen, thatsächliches Beweismaterial zu schaffen. Ich habe in unserer Sammlung zwei Kreuzbeine mit derartigen Frakturen gefunden und gebe sie Ihnen hier als Photogramme wieder (Taf. VII). Bei beiden geht die Fraktur ungefähr vertikal durch die rechte Massa lateralis. Auf der Vorderansicht (cf. Fig. 1 und 5) zeigt sich bei beiden die Frakturlinie quer in dem ersten Seitenteil des Kreuzbeins, geht dann ins rechte vordere Kreuzbeinloch, von da bei dem einen mit Ausbrechung eines ganzen Stückes der Vorderwand des zweiten Kreuzbeinseitenteiles in die rechte Synchondrosis und zugleich durch die Mitte des Kreuzbeins in das linke erste und zweite Kreuzbeinloch, bei dem anderen nur durch die zweite rechte Kreuzbeinseitenmasse ins zweite rechte vordere Kreuzbeinloch. — Von hinten betrachtet erscheint bei dem 1. Präparat (Taf. VII, Fig. 2) die ganze rechte obere Hälfte, die die „Facies auricularis" trägt, abgebrochen, und zwar beginnt die Bruchlinie im rechten Gelenkfortsatz, geht durchs erste hintere Kreuzbeinloch und verläuft bogenförmig in die Gelenkfläche der rechten Synchondrosis; eine zweite Bruchlinie geht dieser lateral parallel. Im anderen Präparat (Taf. VII, Fig. 6) verläuft diese Bruchlinie vertikal neben dem rechten Gelenkfortsatz nach unten ins zweite hintere Kreuzbeinloch.

Von oben betrachtet, verläuft beim ersten Präparat (Taf. VII, Fig. 3) der Frakturspalt schräg von der Mitte hinten durch den hintersten und lateralen Teil des Promontoriums nach vorn durch die rechte „Massa lateralis" ins erste Kreuzbeinloch; von dieser Bruchspalte gehen 2 Sprünge nach hinten, einer durch den hinteren Teil der „Massa lateralis", der andere durch den rechten Gelenkfortsatz. Beim anderen Präparat (Taf. VII, Fig. 7) geht die Bruchlinie sagittal durch die rechte „Massa lateralis". Von der rechten Seite betrachtet, zeigt nur das erste Präparat (Taf. VII, Fig. 4) Veränderungen. Es ist die ganze „Facies auricularis" abgebrochen.

So stelle ich mir ungefähr auch in unserem Falle den Bruch vor, nur mit dem Unterschied, dass er auf der linken Seite eingetreten ist. Sie werden mir aber wahrscheinlich zwei Einwürfe machen: „Derartige Brüche müssen sich doch unbedingt im Röntgenbild zeigen und Anfangs viel schwerere Symptome machen, die kaum übersehen werden können. Ein derartiger Patient kann doch nicht noch versuchen, zu arbeiten und allein nach Hause gehen, wie dieser es gethan hat. Alle bisher beobachteten Beckenbrüche haben doch äusserst schwere Symptome gemacht.“ Diese Einwürfe habe ich mir selbst gemacht. Ich habe zu diesem Zwecke von diesem Präparate Röntgenbilder in verschiedenen Lagen angefertigt und war erstaunt, auf den Röntgenbildern selbst vom Skelettpräparat sehr wenig von den Frakturlinien wiederzufinden, noch nicht einmal die Ein- und Aussprünge an den Kreuzbeinlöchern. Ich will das hier nicht näher ausführen, sondern verweise auf meine Arbeit in den „Fortschritten“, wo dieses Thema der Insufficienz des Röntgenbildes ausführlich behandelt ist und die Bilder wiedergegeben sind. Hier will ich nur so viel sagen: Nur der Unerfahrene wird aus einem negativen Befund eines Röntgenbildes, womöglich eines Bildes, eine Fraktur ausschliessen; der Erfahrene weiss, wie er negative Röntgenbefunde einzuschätzen hat. Der zweite Einwurf hat viel mehr Berechtigung. Freilich ist es wunderbar, dass der Patient sogar an dem Nachmittag noch versucht hat zu arbeiten; es ist weiter auffallend, dass bei der ersten Untersuchung am anderen Tage der zugezogene Arzt keine Verletzungsspuren hat finden können, während doch sonst Beckenfrakturen schwere Erscheinungen machen.

Nun, so ganz leicht sind auch die Erscheinungen am Patienten nicht gewesen; er hat eine Ohnmacht und dann noch öfter Ohnmachtsanwandlungen und heftige Schmerzen im Kreuz gehabt. Allerdings an Blase und Mastdarm sind keine Erscheinungen vorhanden gewesen. Aber das giebt uns nun noch lange nicht die Berechtigung, seine Klagen für simuliert oder übertrieben zu halten. Dass er trotz dieser Beckenringfraktur noch hat gehen können, erklärt sich aus der Art der Fraktur. Wir haben hier eine indirekte Fraktur vor uns, die ganz andere Erscheinungen am Becken macht als die direkte; das kann nicht genug auseinandergehalten werden. Bei der direkten Beckenringfraktur bricht der Beckenring gewöhnlich mindestens an zwei sich beinah gegenüberliegenden Stellen, oft wird, wenn hinten an der Kreuzbeindarmbeinfuge eine Frakturstelle ist, die andere an der Symphyse sein; dadurch ist das Beckengefüge

natürlich so gestört, dass ein derartiger Patient nicht mehr gehen und nicht mehr stehen kann. Anders hier. Hier ist nur hauptsächlich die Festigkeit eines Synchondrosis gelockert; die vordere Symphyse, der übrige Beckenring ist intakt geblieben. Dadurch ist die Spannung des Beckenringes nicht aufgehoben, sondern infolge der durch den Frakturmechanismus nicht geschädigten Bänder zwischen „Spina posterior" und hinterer Kreuzbeinfläche ist die Kontinuität des Beckenringes genügend erhalten geblieben, um von beiden Seiten die Frakturflächen aufeinander zu pressen. Sie verschieben sich zwar etwas beim Gehen; aber die Fragmente können nicht wesentlich auseinander weichen, besonders da sie in starke Bändergewebe eingeschlossen sind. Auf diese Weise ist Gehen und Stehen, wenn auch unter Schmerzen, noch möglich. Diese mächtigen Bänder wie Fascien und Muskelmassen erklären auch den andern Umstand, dass damals und auch jetzt nichts Abnormes durch Palpation zu konstatieren war. Der tastende Finger kann eben von aussen nicht durch diese vielfachen Lagen durchfühlen. Ferner ist es auch klar, dass das wichtige Symptom der Fraktur, das Hämatom, nicht in Erscheinung trat, resp. nicht gesehen werden konnte. Die Bandmassen etc. bilden einen so festen Abschluss nach hinten, dass das Hämatom hier nicht an die Oberfläche und so zur Wahrnehmung kommen konnte. Zu einer Blutung ist es selbstverständlich auch hier gekommen, aber die Blutung ist nach vorn ins Becken hinein erfolgt, in die Umgebung der Synchondrose. Hier konnte sie aber nicht gefunden werden, weil sie zu versteckt lag.

Dass selbst bei direkten Beckenfrakturen mit Zerreissung der Symphyse und einer Synchondrose der Bluterguss nach aussen unter die Haut nicht einzutreten braucht, dafür zum Beispiel ein Fall, der erst kürzlich in die Klinik eingeliefert wurde.

Ein 11j. Knabe war von einem Wagen überfahren worden; das Rad war direkt über das Becken gegangen. Nach dem Röntgenbild bestand eine Zerreissung der Symphyse und der linken Synchondrose. Weder über der Symphyse noch über der Synchondrose war ein Bluterguss zu sehen; über der einen Spina befand sich nur ein ungefähr markstückgrosser blauer Fleck und eine kleine Hautabschürfung. Pat. konnte die ersten Tage selbstverständlich weder gehen noch stehen noch sitzen. Nach 8 Tagen konnte er zur Untersuchung schon einen Augenblick mit Unterstützung stehen; dabei zeigte sich ausgesprochenes einseitiges Trendelenburg'sches Phänomen. Nach 6 Wochen ist auch dieses fast verschwunden.

Ebenso lehrreich ist ein anderer eben eingelieferter Fall.

Ein 19j. Dienstmädchen wollte mit 2 gefüllten Eimern eine steinerne Kellertreppe hinuntergehen, glitt aus, stürzte mit dem Kreuz auf die oberste Treppenstufenkante und blieb bewusstlos liegen. Nach ein paar Stunden kam sie in die Klinik gegangen. Sie hatte ausgesprochenes einseitiges Trendelenburg'sches Phänomen, und das Röntgenbild zeigte eine Zerreissung der einen Synchondrosis. Von Hämatom in der Gegend der Synchondrosis war nichts zu konstatieren.

Wir sehen, das konstante Symptom für diese Brüche ist das mehr oder weniger ausgesprochene Trendelenburg'sche Hüftphänomen. Wenn dieses nach einer Verletzung vorhanden ist, und progressive Muskelatrophie, angeborene „Luxation" und „Coxa vara" auszuschliessen sind, so ist sicher eine Kreuzbeinfraktur und zwar eine mehr vertikale durch die Seitenmasse in der Nähe der Synchondrosis vorhanden. Damit ist aber andererseits nicht gesagt, dass beim Fehlen des Trendelenburg'schen Phänomen eine Fraktur auszuschliessen ist. Das Trendelenburg'sche Phänomen kann ja nur dann vorhanden sein, wenn das statische Gefüge des Beckenringes gelitten hat; bei Frakturen, die unterhalb der „Facies auricularis" das Kreuzbein schräg oder quer durchsetzen, kann es uns keine Auskunft geben. Auch diese Frakturen kommen viel häufiger vor, als man bisher angenommen hat. Darüber aber ein anderes Mal.

Das Trendelenburg'sche Hüftphänomen bleibt das Kardinalsymptom für die vertikale Kreuzbeinfraktur; sei sie frisch oder alt. Wir dürfen uns nun aber das Zustandekommen nicht so vorstellen, dass wirklich die Synchondrosis soweit klafft, wie ich es auf dem Schema Fig. 26 dargestellt habe. Die Lockerung in der Fuge geschieht nicht so, dass diese nur einfach seitlich nach rechts auseinander weicht, sondern infolge des Schlusses des Beckenringes durch die intakte Symphyse kommt das Auseinanderweichen in der verletzten Synchondrose so zu Stande, dass sich das Kreuzbein nach dem eingetretenen Bruch beim Erheben des rechten Beins (in diesem Fall) einmal etwas nach rechts, aber vor allem auch nach vorn verschiebt, eine Drehung macht, die durch die intakte Symphyse in bestimmte Bahnen gelenkt wird.

Zwanglos lassen sich die verschiedenen Symptome gruppieren und sind alle in Einklang mit dieser Verletzung zu bringen. Der Patient hinkt nicht, weil er ein kurzes und langes Bein, sondern weil er ein wackliges Becken hat. Er hat Schmerzen, weil die Bruchenden sich immer noch verschieben, was durch Auskultation nachgewiesen ist. Er hat ausstrahlende Schmerzen auch nach oben

über die Bruchstelle hinaus, vermutlich weil der Sympathicus, der dicht am Knochen, am Promontorium beiderseits vorbeizieht, durch Fragmente, Blutungen und Callus gereizt wird. Zwei von den übrigen Patienten haben typische Ischias. Auch das kann uns bei dieser Alteration des Kreuzbeines nicht wundern, da wir ja aus den Präparaten ersehen haben, dass die Kreuzbeinlöcher mit betroffen werden, aus denen der „Ischiadicus" austritt. Die Schmerzen und das Zittern des linken Beines erklärt sich auch durch Alteration des linken „Ischiadicus" in den vorderen Kreuzbeinlöchern. Diese Verletzung scheint mir nach dem Trendelenburg als eine typische Gelenkfraktur in der Synchondrosis aufzufassen zu sein. Die im Vordergrund stehenden statischen Symptome zeigen uns, dass wir eine Pseudarthrose des Beckens oder ein Schlottergelenk vor uns haben. Die Prognose quoad restitutionem ad integrum ist infaust zu stellen. In dem Alter nach dieser Zeit ist kaum noch zu hoffen, dass das Becken spontan wieder fest wird. Und so werden auch die Beschwerden zum grössten Teil bestehen bleiben.

Die Auffassung als Schlottergelenk giebt uns aber auch Fingerzeige für die Therapie. Patient ist angeblich mit Elektricität und medicomechanischen Pendelbewegungen, und zwar im Sinne der Rotation nach rechts und links und Flexion nach rechts und links behandelt worden, selbstverständlich ohne Nutzen. Unsere Diagnose erklärt ja auch die Aussichtslosigkeit derartiger ähnlicher Massnahmen. Oder wird es einem Arzt einfallen, ein Schlotterknie mit galvanischen Strömen und Pendelbewegungen zu behandeln? Für derartige Beckenringbrüche ist am besten ein Stützapparat, der einerseits das Becken zusammenhält, andererseits die Rumpflast vom Kreuzbein abnimmt und auf die zusammengehaltenen Darmbeine überträgt, ein gutes Stützkorsett aus Leder und Stahl mit Kopfstütze, das über einem Gipsabguss gearbeitet ist. Damit haben wir bei derartigen Frakturen schon gute Erfolge gehabt.

M. H.! Ich bin am Schluss und glaube, Sie überzeugt zu haben, dass hier ernste Unfallfolgen vorliegen, und dass der Patient weder ein Simulant noch ein Uebertreiber ist und vor allem, dass meine Diagnose die richtige ist. Ich wollte Ihnen vor allem die Wichtigkeit des Trendelenburg'schen Hüftphänomen darthun, das ich für derartige Vertikalfrakturen des Kreuzbeins in der Nähe der Synchondrose als das Kardinalsymptom dieser typischen und häufig vorkommenden, aber oft übersehenen indirekten und direkten Frakturform ansehe.

Dieser Vortrag über die Vertikalbrüche des Kreuzbeins ist nur als ein Teil einer grösseren Arbeit über die Verletzungen der Wirbelsäule aufzufassen. In diesem Vortrag sollten besonders einige diagnostische Momente hervorgehoben werden, die sich auf die Brüche der Seitenteile der Wirbel beziehen, denn die Massae laterales des Kreuzbeins sind doch auch nur als modificierte Wirbelseitenteile anzusehen.

Bisher hatte der Begriff Wirbelbruch, indem man von den schweren Erscheinungen der Brüche der Wirbelkörper ausging, fast immer gleichzeitig die Vorstellung von schwerster Schädigung der Gesundheit und vollständiger Invalidität ausgelöst. Von dieser alten Vorstellung müssen wir uns emancipieren. Die sorgfältigsten Röntgenuntersuchungen im Verein mit der verbesserten Röntgentechnik haben uns in der neueren Zeit überraschende Aufklärungen gebracht, so dass wir schon bei verhältnismässig geringen Erscheinungen, hauptsächlich bestimmten Bewegungsdefekten und Auskultationsbefunden die Diagnose der Brüche und Absprengungen an den Gelenken der Wirbel stellen können. Es gehört aber immerhin eifriges Studium dazu, sich erst einmal in die eigenartigen Projektionsverhältnisse dieser kompliciert gebauten Knochen hineinzuarbeiten und zur richtigen plastischen Vorstellung zu kommen. An der Hand mehrerer hundert Originalplatten von vielen längere Zeit beobachteten Fällen und von pathologischen Präparaten werde ich dieses Kapitel noch eingehender darstellen und den Beweis erbringen, dass die Diagnose mit Sicherheit zu stellen ist, wenn sie auch anfangs Schwierigkeiten macht.

Der Wirbelgelenkbruch ist bis jetzt in der medicinischen Litteratur wenig berücksichtigt worden, obwohl es nach meinen Erfahrungen hauptsächlich an der Halswirbelsäule recht häufig vorkommt. aber fast ebenso häufig verkannt wird.

Selbstverständlich bietet der Wirbel*gelenk*bruch im Allgemeinen bessere Heilungsaussichten als der Wirbel*körper*bruch. Letzter heilt fast ohne Ausnahme mit Buckelbildung aus, ersterer verursacht in den meisten Fällen keine grossen sofort in die Augen springenden Deformitäten. Diese Thatsache ist von grösster Bedeutung für die Beurteilung der Erwerbsfähigkeit. Der Wirbel*körper*bruch bringt oft grosse Gefahren für das Rückenmark selbst mit sich. Aber selbst später, wenn die Gefahren von Seiten des Rückenmarks ausgeschlossen sind, wird die Erwerbsfähigkeit beeinträchtigt durch die Buckelbildung an sich mit den verschiedenen Folgen aus den veränderten statischen Verhältnissen für Atmung, Cirkulation, Verdauung, Kraftleistungen der Muskeln für körperliche Arbeit.

1.

4.

Der Wirbelgelenkbruch bedroht das Rückenmark viel weniger; dafür gefährdet er aber einzelne periphere Nerven in ganz hervorragender Weise beim Durchtritt durch die Foramina intervertebralia. Meistens werden diese Folgen mehr cirkumskript und einseitig sein, als beim Wirbelkörperbruch. Ganz besondere Aufmerksamkeit verdient noch der Sympathicus, der bei Brüchen der Seitenteile besonders am Halse und am Kreuzbein und unterster Lendenwirbelsäule viel leichter Verletzungen ausgesetzt ist als beim Wirbelkörperbruch. Andere Beschwerden dieser Verletzung werden durch die sekundären Arthritiden der Wirbelgelenke bedingt.

Wenn wir alle diese Punkte genügend in Erwägung ziehen, müssen wir die günstigere Prognose für die grössere verbleibende Erwerbsfähigkeit für die Wirbelgelenkbrüche stellen. Bei diesen dürften totale Erwerbsverminderungen wohl zu den Seltenheiten gehören, wenn auch nicht zu leugnen ist, dass unter gewissen Umständen recht schwere einseitige Lähmungen oder Neuralgien mit erheblicher Erwerbsbeschränkung zurückbleiben können. Man muss sich also hüten mit dem Begriff Bruch eines Wirbels nur die allerschlimmsten Vorstellungen zu verbinden. Unter Umständen kann die Konstatierung eines solchen geradezu eine Erlösung sein von vielen vagen Vorstellungen von Beschwerden durch den Nachweis eines verhältnismässig harmlosen Processes an einem kleinen cirkumskripten Gelenk. Dieser Nachweis ist deshalb schon nicht gering anzuschlagen, weil er einerseits die Beschwerden des Patienten nicht als simuliert erkennen lehrt, anderseits aber auch bei der bestimmten Diagnose die exakte Grundlage dafür abgiebt, den Patienten über die Natur seiner Schmerzen zu beruhigen, den richtigen Behandlungsweg einzuschlagen, nötigenfalls aber auch die Ansprüche des Geschädigten in die gehörigen Schranken zurückzuweisen. Bei der klaren Erkenntnis dieser Punkte werden wir jedenfalls weiter kommen, als wenn wir die vagen Begriffe Kreuz-, Rücken-, Genickschmerzen immer mit dem Odium des in Wirklichkeit gar nicht Existierenden betrachten. Bei der immer wiederkehrenden Klage über die Häufigkeit der Simulation kann nur der feinere Ausbau der Diagnostik Wandel schaffen, und gerade auf dem Gebiete dieser Beschwerden, die jedem Arzte eine Crux für die Diagnose und Behandlung sind, schien es mir sehr lohnend zu sein, sich einmal in diese schwierigen Verhältnisse zu vertiefen und einige Fingerzeige für die Untersuchung zu geben.

Spitalarzt der linke Fuss im Talocruralgelenk, der rechte unter Zurückbleiben des Talus abgesetzt. Der Kranke wurde zur Ausführung einer kunstgerechten Amputation anfangs Juni 1894 in die Freiburger Klinik überwiesen. Am 14. VI. nahm Prof. Kraske die Amputation beider Unterschenkelknochen in fast gleicher Höhe dicht über den Malleolen vor; am 2. VII. war beiderseits Heilung eingetreten. Nach 14 Tagen entschloss sich Kraske zu der osteoplastischen Operation am linken Bein, die in der von Bier angegebenen Weise ausgeführt wurde. Die Heilung ging ohne Störung von statten; nach 6 Wochen war die Konsolidation der in der gewünschten Stellung stehenden Knochenstücke eingetreten, und der neu geschaffene Stumpf hatte schon eine gewisse Widerstandsfähigkeit erlangt. Dieser günstige Erfolg der Operation bewog zu einer Wiederholung auf der rechten Seite, welche genau in derselben Weise am 1. X. 94 zur Ausführung kam. Auch jetzt war der Wundverlauf ungestört und die Konsolidation gebrauchte dieselbe Zeit. Bald konnten die ersten Steh- und Gehversuche begonnen werden und im Anfang Februar war der Kranke bereits im Stande, mit Hilfe von 2 Stöcken selbständig auf dem Korridor der Klinik längere Zeit zu gehen, wenn der Gang zunächst auch nur langsam und unbeholfen erschien. Dieser wurde aber allmählich besser, und nach einigen Wochen wurde der Kranke nach Hause entlassen. Er trug feste Schnürstiefel, welche bis zur Mitte des Unterschenkels reichten und dem Schuhwerk entsprachen, welches man nach der Pirogoff'schen Amputation zu gebrauchen pflegt. Dabei stützte sich der Stumpf auf den gut gepolsterten hinteren Teil der Sohle, während der Defekt der Füsse durch den in gewöhnlicher Weise geformten und in seinem vorderen Teile ausgestopften Schuh verdeckt wurde.

Wie es dem Kranken nach der Entlassung aus der Klinik in den ersten Jahren ergangen ist, konnten wir nicht in Erfahrung bringen. Zum Geldverdienst scheint er indessen nicht wieder gekommen zu sein; nach zwei Jahren finden wir ihn notdürftig und als Asthmatiker in der hiesigen Kreis- und Pflegeanstalt wieder. — Nach der freundlichen Mitteilung des Herrn Medicinalrates Dr. Eschbacher, des langjährigen Leiters dieser Anstalt, erfuhr ich nun Näheres über ihn. — An einem Stock bewegte er sich im langsamen, aber sicheren Gange in dem Hause, auf dem Hofe und dem Garten; war im Stande, ohne Schwierigkeiten die Treppe zu steigen; seine Ausdauer war genügend. Dabei trug er stets dieselben Stiefel, wie man sie in der Klinik für ihn hatte anfertigen lassen. An einer regelmässigen Arbeit konnte er sich nicht beteiligen, zumal er unter seinem Lungenleiden besonders in den letzten Jahren sehr zu leiden hatte. Niemals hat er aber über Schmerzen in seinen Unterschenkeln geklagt; insbesondere weiss Herr Medicinalrat Eschbacher sich nicht zu erinnern, dass der Mann etwa wegen Druckschmerzen oder eines Geschwüres an seinen Stümpfen seine ärztliche Hilfe in Anspruch genommen hätte. Die Haut an der hinteren Unterschenkelseite hatte sich

gut an den Druck der Körperlast gewöhnt, und es soll geradezu eine schwielige Sohle besonders in dem distalen Teile rechts sich ausgebildet haben. Der Leiter der Anstalt erklärte mir, dass der Mann allerdings links hätte besser auftreten können, als rechts; wie dieser Unterschied erklärt werden kann, werden wir weiter unten sehen.

Leider habe ich selbst versäumt, als ich die Leiche später zu Gesicht bekam (es war z. Zt. mir noch nicht bekannt, dass der Fall pub-

Fig. 1.

Amputationsstümpfe mit plastischer Fussbildung.

liciert werden sollte), die Unterschenkel auf ihre Länge, Umfang genau zu prüfen und die Tragfläche zu untersuchen; indessen ist mir z. Zt. nicht aufgefallen, dass eine besondere Atrophie des Unterschenkels durch Schwund der Muskulatur vorgelegen hätte. Immerhin glaube ich, dass man mit dem Resultate der Operation in diesem Falle recht zufrieden sein kann und nicht zu bereuen braucht, eine Nachoperation im Sinne einer Osteoplastik ausgeführt zu haben.

Die Beschaffenheit der beiden Amputationsstümpfe in Bezug auf Form

und Stellung der Knochen ist nicht wesentlich von einander verschieden; insbesondere besteht keine nennenswerte Längen- und messbare Dickendifferenz der beiderseitigen Unterschenkelknochen. Betrachten wir (s. Fig. 1).

1. Linke Seite: Die Länge des Teiles a b, d. i. die Entfernung der Eminentia intercordyloidea bis zum Fusspunkt beträgt 21,0 cm; die grösste Länge des Schenkels c d, dessen Achse fast rechtwinklig zu dem Schenkel a b steht, misst 5,5 cm. Die Längen der entsprechenden Fibulateile verhalten sich wie 18,0 : 5,5 cm. Es besteht eine Adduktionsstellung der horizontalen Schenkel um etwa 30°. An der Biegungsstelle der Tibia bemerkt man eine ganz leichte und gleichmässige Verdickung, und man sieht daselbst auf der Vorderseite eine etwa 2 mm breite Linie, welche als eine Knochennarbe anzusehen ist; an der entsprechenden Stelle der Fibula besteht dagegen eine leichte sattelförmige Vertiefung, so dass der Knochen hier etwas verdünnt erscheint. Die vorderen Enden beider Knochen sind von einem der Corticalis ähnlichen Knochen abgeschlossen und durch eine von oben nach unten etwa 1 cm dicke grade Knochenspange miteinander verbunden. Die Distanz der parallel zu einander stehenden Knochen beträgt durchweg 1—1½ cm. An dem Tibiastumpf besteht nach vorn eine kammförmige, nach medial unten und hinten eine zackenförmige Exostosenbildung; letztere hat eine Länge von 1 cm. An dem Fibulastumpf springt eine etwas kleinere Exostose direkt lateral und wagrecht, eine zweite direkt nach unten vor; beide 5—6 mm lang. Etwa 1½ cm von der Biegungsstelle distalwärts entfernt geht von der unteren Kante des horizontalen Tibiaendes ein stachelförmiger Fortsatz von ½ cm Länge und 1½ mm im Durchmesser ab, dem sich ein ähnlicher 1 cm langer, kaum 1 mm dicker von der oberen Kante der Fibula an der korrespondierenden Stelle bis auf 1 mm nähert. Genau unter der Abgangsstelle des horizontalen Schenkels befindet sich unter der Tibia eine fast kreisrunde, etwa pfennigstückgrosse sehr rauhe Stelle (Tuberositas).

2. Rechte Seite[1]): Die Längenmasse haben wohl ungefähr denen von links entsprechen müssen, nur erscheint der horizontale Schenkel etwa 1 cm länger. Die Dickenverhältnisse bleiben dieselben. Der ganze Stumpf ist im Prinzip ähnlich konfiguriert. Der Abknickungswinkel beträgt indessen hier nicht einen rechten, sondern etwa 120° (Equinusstellung). Die Adduktionsstellung ist dieselbe, indessen ist das untere Ende gegen die Fibularseite in einer leichten Bajonetstellung verschoben. Vorn sind die beiden Enden durch eine fast genau gleiche, nach vorn jedoch etwas mehr konvexe Knochenspange verbunden. Vom Tibiaende geht medial eine breite, bogenförmige Exostose nach unten, von der Fibula streben

1) Der mit der Präparation der Knochen beauftragte Anatomiediener hat leider aus Unkenntnis und ohne Grund das obere Ende der Tibia und der Fibula abgesägt.

mehrere kleinere stachelförmige Fortsätze zu derselben Richtung. Während sich links unter der Tibia an der oben näher bezeichneten Stelle eine deutliche Rauhigkeit befindet, wie wir sie normalerweise z. B. immer an dem skelettierten Calcaneus oder Tuber ischii sehen, zeigt die entsprechende Stelle rechts eine glatte Oberfläche. Vielleicht hängt diese anatomische Beschaffenheit mit dem Umstande zusammen, dass die Winkelstellung der beiden Schenkel unter einander links ein rechter und rechts ein stumpfer ist; und so kam es auch, dass dem Träger der linke Unterschenkelstumpf brauchfähiger erschien, als der rechte, denn links ge-

Fig. 2.

Röntgenbild des in der grössten Längenausdehnung durchsägten Amputationsstumpfes (rechts).

brauchte er die ganze Grundfläche als Unterstützung, rechts musste er mit einer gewissen Spitzfussstellung vorlieb nehmen. Auffallend muss es eigentlich erscheinen, dass der Mann keine Beschwerden infolge Druckes durch die stark prominierenden Vorsprünge an dem distalen Ende gespürt haben will; vielleicht hatten sich hier neben einer guten Polsterung ein oder mehrere Schleimbeutel ausgebildet. Interessant ist es auch, zu beobachten, wie sich grade diese Exostosen hauptsächlich an den Stellen

ausgebildet haben, wo sicherlich der grösste Druck (Knochenreiz) gelastet hatte.

Um die Verhältnisse der Markhöhle zu studieren, habe ich die Tibia des rechten Stumpfes in ihrer grössten Längenausdehnung durchsägt.

Es zeigte sich nun, dass in jedem Schenkel je eine wohlausgebildete Markhöhle sich befindet, die beide an der Biegungsstelle durch einen schmalen Spalt mit einander verbunden sind. Die Breite der Corticalis beträgt durchweg 3—4 mm. 5 cm oberhalb des Knickungswinkels beginnt auf der Vorderseite eine Verbreiterung, die sich nach unten gleichmässig fortsetzt und genau in dem Winkel die grösste Dicke von 2,75 cm erreicht, während der ganze Knochen incl. Markhöhle nur einen Gesamtdurchmesser von gut 4 cm besitzt. Die Corticalis wird zu dem distalen Ende allmählich wieder schwächer und schliesst nach vorn, nur mehr 1 mm dick, als neugebildeter Knochen die Markhöhle des horizontalen Schenkels ab. Durch die Verdickung der Corticaliswandung nimmt der Querschnitt einer jeden Markhöhle eine konische Form an, wobei die Spitzen im Bereiche der Biegung zusammenstossen (s. Fig. 2).

Dieselben Verhältnisse erkennt man auch sehr schön auf dem beigefügten Röntgenbilde, welches uns auch deutlich die Ausdehnung der Marksubstanz der Fibula wiedergiebt. Im Uebrigen bietet das Bild nichts Besonderes, lässt insbesondere keine Veränderung der feineren Knochenstruktur erkennen, wie wir sie sonst z. B. bei einer plastischen Knochenoperation, der Pirogoff'schen Amputation, nach längerem Gebrauche des Stumpfes zu finden pflegen.

VI.

AUS DER

GRAZER CHIRURGISCHEN KLINIK

VORSTAND: **PROF. DR. v. HACKER.**

Pathologische Luxation einer Beckenhälfte nach Zerstörung der Articulatio sacroiliaca durch eine Carcinommetastase.

Von

Dr. Max Hofmann,
Privatdocent und Assistent der Klinik.

(Mit 1 Abbildung.)

Die pathologischen Verrenkungen im Bereiche des Beckens gehören ebenso wie die traumatischen zu den grössten Seltenheiten.

Malgaigne[1]) unterscheidet zwei Arten derselben: Die Erschlaffung der Symphyse und Articulatio sacroiliaca durch Schwangerschaft oder Entbindung, sowie die Luxationen infolge von Sacrocoxalgie.

In der ersten Gruppe von Fällen handelt es sich im Wesentlichen um Lockerung oder Sprengung der Verbindungen der Beckenknochen, meist ohne Verschiebungen. Man wird daher hier besser nicht von Luxationen, höchstens in manchen Fällen von Diastasen der Beckenknochen sprechen können.

In der zweiten Gruppe von Fällen handelt es sich um Distensionsluxationen in der Articulatio sacroiliaca durch akute oder chronische Ergüsse in dieselbe. Malgaigne (l. c. S. 745)

1) L. F. Malgaigne, Die Knochenbrüche und Verrenkungen. Stuttgart 1856. Bd. II. S. 739.

hat die wenigen bisher bekannten, der älteren Litteratur angehörigen Fälle einer Revision unterzogen und kommt dabei zu dem Schlusse, dass nicht einer dieser angeblichen Fälle einer Ueberprüfung standhält. Malgaigne glaubt, dass es sich um Beobachtungsfehler, um Verwechslung mit vorhandener Ankylose, respektive Steifigkeit der Hüfte handelt. Infolge der dadurch bedingten Aenderung der Beckenneigung sei das Bein scheinbar verkürzt, der eine Darmbeinkamm stehe nur scheinbar höher, die angebliche Beweglichkeit des Darmbeines gehe nicht im Ileosacralgelenk, sondern in der Lendenwirbelsäule vor sich. Auf diese Weise seien die Fehldiagnosen zu erklären und mehr als einmal schon hätte er Irrtümer dieser Art zu verbessern gehabt. Die Luxation des Darmbeines bleibe unter diesen Umständen noch nachzuweisen.

Nach Tillmanns[1]) ist das Vorkommen von pathologischen Luxationen infolge von Sacrocoxalgie, also von Distensionsluxationen, nicht zu bezweifeln, wenn sie auch nicht häufig sind.

Weitaus seltener noch als diese Fälle dürften Destruktionsluxationen der Beckenknochen sein. In der mir zugänglichen Litteratur konnte ich einen sicheren Fall von Destruktionsluxation im Bereiche der Beckenverbindungen überhaupt nicht nachweisen, wenn man zu den Luxationen nur jene Fälle zählt, in denen es thatsächlich zu einer richtigen Verschiebung der Beckenknochen gegen einander gekommen ist. Es sei deshalb der folgende Fall, in dem es durch die Metastase eines Mammacarcinoms zur Zerstörung der linken Articulatio sacroiliaca und dadurch im Verlaufe von $^3/_4$ Jahren zur Ausbildung einer ausgesprochenen Luxation der linken Beckenhälfte gekommen war, ausführlicher mitgeteilt:

Frau A. K., 46 J., war früher stets gesund und hat sechsmal normal geboren. Sie giebt an, seit $^3/_4$ Jahren an stechenden und reissenden Schmerzen in der linken Kreuz- und Gesässgegend zu leiden, die immer mehr in die ganze linke Extremität ausstrahlen. Trotz Behandlung nehmen die Schmerzen, die vom Arzte auf eine Neuritis des Plexus ischiadicus bezogen wurden, immer mehr an Intensität zu, so zwar, dass Pat. in den letzten Monaten zeitweise gezwungen war das Bett zu hüten, umso mehr als sowohl beim Stehen, insbesondere aber beim Gehen die Schmerzen sich auffallend steigern. In letzter Zeit war das Gehen ohne Unterstützung nicht mehr möglich. Seit einer Woche treten auch rechts in der Kreuzgegend Schmerzen auf. Wegen der Schmerzen sucht sie

1) H. Tillmanns, Die Verletzungen und chirurgischen Erkrankungen des Beckens. Deutsche Chirurgie. Lief. 62a. Stuttgart 1905. S. 144.

Spitalshilfe auf. Von einer Geschwulst in ihrer rechten Mamma, auf die sie im Spitale aufmerksam gemacht wird, weiss sie nur anzugeben, dass sie schon vor mehreren Jahren einen kleinen Knopf daselbst bemerkte, der erst in den letzten 3 Wochen auffallend gewachsen sein soll. In letzter Zeit ist Pat. stärker abgemagert.

Befund: mittelgross, abgemagert, innere Organe vollständig gesund. Die rechte Mamma bedeutend vergrössert durch einen hauptsächlich die beiden unteren Quadranten derselben einnehmenden, mannsfaustgrossen Tumor. Dieser Tumor ist von harter Konsistenz, nicht druckempfindlich, auf der Unterlage gut verschieblich, mit der Haut der Mamma innig verwachsen. Der Tumor entsendet an einigen Stellen härtere Fortsätze in das Mammagewebe, ist aber im Uebrigen scharf abgegrenzt. Unterhalb der Mammilla zeigt der Tumor eine erweichte Stelle, die Haut darüber ist glänzend, verdünnt, livide verfärbt. In der rechten Axilla mehrere nussgrosse, sehr hart sich anfühlende Drüsen tastbar, zwischen Tumor und Axilla mehrere kleine harte Tumoren unter der Haut, Supraclaviculargrube frei. Die Erkrankung der Mamma zeigt klinisch alle Charaktere des Carcinoms.

In der Kreuzbeingegend links entsprechend der Articulatio sacroiliaca dieser Seite ist eine starke Vorwölbung sichtbar, welche einem hart sich anfühlenden kugeligen Tumor entspricht, der auf Druck vollständig schmerzlos und mit der Haut nicht verwachsen ist. Mit dem knöchernen Becken ist der Tumor unverschieblich verbunden, nach oben überschreitet er etwas die Grenzen der Articulatio sacroiliaca, nach abwärts zu die Mitte des Kreuzbeins. Die Spina iliaca anterior superior ebenso wie der Darmbeinkamm der linken Seite stehen, wenn die Kranke auf dem Rücken liegt etwa 2 cm höher als die der rechten Seite. Die Distanz der Spinae iliacae ant. sup. von dem Malleolus lateralis ihrer Seite zeigt beiderseits vollständig gleiche Masse, es steht die ganze linke Beckenhälfte um 2 cm höher als die rechte. Durch Druck der beiden Darmbeinschaufeln gegeneinander kann man feststellen, dass beide Beckenhälften gegeneinander stark beweglich sind und zwar geht die Bewegung in der linken Articulatio sacroiliaca vor sich. An der Symphysis ossium pubis kann man durch Betasten eine deutliche Stufe nachweisen, indem das Schambein der linken Seite ca. $1^1/_2$ cm höher steht als das der rechten, die Weichteile darüber zeigen vollständig normale Beschaffenheit. Durch kräftiges Ziehen an der linken unteren Extremität, kann man beide Spinae iliacae ant. sup. auf gleiche Höhe bringen und die Stufe an der Symphyse fast vollständig ausgleichen, anderseits kann man durch Empordrängen der Extremität in der Richtung gegen das Becken den Unterschied in der Höhe beider Darmbeinkämme noch vermehren und die Stufe an der Symphyse wieder erzeugen. Der linke Oberschenkel zeigt eine leichte Atrophie, die grobe motorische Kraft der ganzen linken Extremität ist etwas herabgesetzt. Aktive und passive Bewegungen im linken

Hüftgelenk verursachen der Kranken Schmerzen, doch ist das Gelenk selbst vollständig frei. Eine Untersuchung per rectum ergibt entsprechend der Articulatio ileosacralis links eine harte Resistenz mit dem Finger eben noch erreichbar, per vaginam kann man an den Schambeinen und der Schamfuge ausser der schon erwähnten stufenförmigen Verschiebung keinerlei pathologische Veränderungen nachweisen. Pat. kann nur mit Mühe stehen und vermeidet dabei jede Belastung ihres linken Beines, gehen kann sie nur äusserst mühselig mit Hilfe von zwei Stöcken und klagt dabei über heftige Schmerzen im Kreuz und dem linken Beine. Pat. hat, solange sie im Spitale in Beobachtung stand (2 Wochen) nie gefiebert.

Das Röntgenbild des Beckens (s. Fig.) zeigt, wie aus der Pause desselben zu ersehen ist, die Gegend der linken Articulatio sacroiliaca, insbesondere die ganze linke Kreuzbeinhälfte, weniger die angrenzenden Darmbeinanteile, zerstört, während die gleichen Teile rechts vollständig normal sind. Die ganze linke Beckenhälfte ist in toto nach oben verschoben und dementsprechend an der Schamfuge deutlich eine Stufe nachzuweisen, die Schambeine selbst zeigen im Röntgenbild vollständig normale Beschaffenheit.

Pat., die auf eigenen Wunsch entlassen wird, starb 4 Monate später an Kachexie. Keine Sektion.

Die Diagnose der halbseitigen Beckenluxation ist in diesem Fall durch das Röntgenbild vollkommen gesichert, ebenso, dass die linke Articulatio sacroiliaca vollständig zerstört ist. Abgesehen vom Röntgenbild kommen als charakteristisch für die halbseitige Beckenluxation noch in Betracht: Schmerzen im Bereiche des Plexus ischiadicus, die beim Gehen und Stehen sich steigern, zunehmende Erschwerung und schliessliche Unmöglichkeit zu gehen, Beweglichkeit beider Beckenhälften gegen einander auf Druck, Höherstehen der einen Beckenhälfte, das sich durch Zug an der entsprechenden, unteren Extremität zum Ausgleich bringen lässt, eine deutlich nachweisbare Stufe an der Symphyse.

Differentialdiagnostisch könnte hier höchstens die doppelte Vertikalfraktur des Beckens nach Malgaigne in Betracht kommen, bei der der hintere Vertikalbruch als Spontanfraktur durch carcinöse Zerstörung des Darm- oder Kreuzbeins nahe der Articulatio sacroiliaca zu Stande kam, und statt des vorderen Bruches eine Diastase der Symphyse eingetreten ist. Die Entscheidung trifft hier das Röntgenbild, das für eine Spontanfraktur nahe der Articulatio sacroiliaca keine Anhaltspunkte bietet.

Dass in diesem Falle von Luxation einer ganzen Beckenhälfte die Zerstörung der linken Articulatio sacroiliaca durch die Metastase eines Mammacarcinoms die Ursache der Luxation wurde, geht aus dem ganzen klinischen Verhalten und weiteren Verlauf des Falles mit Sicherheit hervor. Die vollständige Zerstörung der Gelenkverbindung zwischen Darm- und Kreuzbein, namentlich ihrer hinteren starken Bandmassen bedingt an und für sich eine gewisse Verschieblichkeit der Gelenkkörper an einander, doch ist eine ausgiebigere Verschiebung undenkbar ohne gleichzeitige Verschiebung in der Symphyse, wie sie das Röntgenbild in diesem Falle deutlich erkennen lässt. Versuche an der Leiche, die ich bestätigen konnte, zeigen, dass eine normale Schamfuge eine ausserordentlich hohe Widerstandskraft gegen jede Verschiebung namentlich in ihrer Längsrichtung besitzt. Schon Malgaigne (l. c.) betont, dass es schwer sei, eine Dislokation des Darmbeines anzunehmen, solange die Schambeinsymphyse gesund bleibt. Nun ging aber P. nach dem Auftreten der ersten Schmerzen im Plexus ischiadicus, die mit Sicherheit darauf hindeuten, dass die Metastase schon vorhanden war, noch über $^1/_2$ Jahr herum und man kann sich wohl vorstellen, dass es bei der Belastung der kranken Beckenseite, auf der die Articulatio sacroiliaca ihren Halt verloren und daher die Symphyse umso

mehr beansprucht wurde, allmählich zu immer stärkerer Lockerung und Ueberdehnung des Faserknorpels der Symphyse gekommen. Dazu kommt noch, dass man nach der ganzen Lage und Wachstumsrichtung der Metastase, namentlich nach hinten hin, schliessen kann, dass es schon relativ früh zur Zerstörung der mächtigen hinteren Bandmassen der Articulatio sacroiliaca gekommen sein musste, die ja vor allem die Festigkeit der Verbindung der Beckenknochen bedingen. Nach vollständigem Aufgehen derselben in Carcinom besorgte schliesslich die Symphyse allein noch die Verbindung der kranken Beckenhälfte mit dem übrigen Becken, ihre Inanspruchnahme wuchs daher immer mehr. Auch kann man wohl annehmen, dass bei fortschreitender Kachexie eine gewisse Relaxation sowie der übrigen Gewebe auch an der Symphyse auftrat, die einer Verschiebung der Schambeine gegen einander nur förderlich sein konnte. Irgend eine pathologische Veränderung an der Symphyse in meinem Falle anzunehmen, dafür fehlen klinisch alle Anhaltspunkte, wenn auch der strikte Nachweis durch Sektion nicht erbracht ist. So liess der Tastbefund über der Symphyse sowie per vaginam nur die Stufe, sonst keinerlei Veränderung, keine Druckempfindlichkeit nachweisen, und im Röntgenbild erscheinen die Knochen bis auf ihre gegenseitige Lageveränderung vollständig normal. Auch die im Vergleich zur Darmbeindislokation geringere Verschieblichkeit an der Symphyse spricht dafür, dass hier keine Zerstörung durch einen pathologischen Process stattgefunden, sondern dass der Faserknorpel noch erhalten, wenn auch überdehnt und nachgiebig geworden ist. Jedenfalls wäre es von grossem Interesse, bei allen pathologischen Veränderungen der Articulatio sacroiliaca, die mit Lockerung der Gelenkverbindung daselbst verbunden sind, also vor allem in den nicht so seltenen Fällen cariöser Erkrankung dieser Gelenkverbindung, namentlich bei solchen Leuten, die noch längere Zeit mit ihrer Erkrankung herumgegangen sind, die Symphyse genau auf Dislokation der Schambeine zu untersuchen. Es wäre möglich, dass sich doch in einem, wenn auch geringen Procentsatz der Fälle eine solche nachweisen liesse und bisher nicht beachtet wurde. Als ungünstig für die Entwicklung einer derartigen Luxationsstellung der einen Beckenhälfte bei Caries der Articulatio sacroiliaca muss allerdings der Umstand angesehen werden, dass es erst in relativ sehr weit vorgeschrittenen Stadien der Erkrankung zur Zerstörung der mächtigen Bandmassen, die die Gelenkspalte nach hinten

abschliessen, und damit erst spät zur Lockerung des festen Beckengefüges kommt, während in unserem Falle gerade durch die frühe Zerstörung dieser Bandmassen durch Carcinom Gelegenheit zur allmählichen Ausbildung einer typischen Destruktionsluxation der ganzen Beckenhälfte bei Belastung derselben durch den Gehakt gegeben war.

VII.

AUS DER

TÜBINGER CHIRURGISCHEN KLINIK

DIREKTOR: **PROF. DR. v. BRUNS.**

Erfahrungen über die Gritti'sche Ampntation auf Grund von Nachuntersuchungen.

Von

Dr. **A. Reich,**
Assistenzarzt.

(Hierzu Taf. VIII—XI.)

Seitdem Gritti im Jahre 1857 auf Grund von Leichenversuchen seine osteoplastische Oberschenkelamputation empfohlen und entweder Schuh (1861?) oder Sawostitzki (1862) das Verfahren zuerst am Lebenden erprobt hatte, erfuhr die Methode bis in die neueste Zeit unter wechselnden Verhältnissen ein bewegtes Schicksal. Die Geschichte der Gritti'schen Amputation ist in mehreren Arbeiten (Ehrlich, Schnee, Oliva, Salomovici u. A.) ausführlich beschrieben, so dass es sich erübrigt, darauf näher einzugehen. Dagegen erscheint ihre nationale Verbreitung erwähnenswert zu sein.

In Russland hatte die Operation zuerst allgemeinere Anwendung erfahren (Sawostitzki, Scymanowski), und die russischen Chirurgen (v. Wahl, Koch u. A.) blieben ihr im Allgemeinen auch treu; nur die Methode von Sabanejeff trat dort in nennenswerte Konkurrenz.

Aus der Heimat Gritti's liegen nur spärliche Publikationen vor (Melchiori, Trombetta, Caselli, Postempski,

Caseti). Diese lauten zwar alle günstig, geben aber wenig Aufschluss über die Verbreitung und Beurteilung in Italien.

In England und Amerika soll die Methode zwar häufig geübt werden, ohne dass sich aber in der Litteratur entsprechende Belege finden liessen.

In Frankreich fand das Verfahren erst spät Eingang und begegnete dem Widerstande der angesehensten Chirurgen. Trotzdem bis heute in Frankreich jede Gritti'sche Amputation beschrieben oder vorgestellt wird, konnte Sczypiorski 1901 nicht mehr als 12 Fälle zusammenfinden. Als Delbet und Léjars 1904 sich für die Operation aussprachen, erklärte Lucas Championnière ihre Resultate für „déplorables" und „détestables", trotzdem er zugeben musste, die Methode noch nie versucht zu haben. Doch berichtet Pluyette (1905), dass sich auch in Frankreich die Gritti'sche Amputation neuerdings die Anerkennung aller derer erwerbe, welche sie jemals ausgeführt hätten.

Dem regsten Interesse begegnete Gritti's Operation von Anfang an in Deutschland. Dort wurde die Methode zunächst auf die Empfehlung von Schuh 1864 warm aufgenommen. Allein die Erfahrungen der Kriegschirurgen in den Jahren 1864 und 1866 (Esmarch, Langenbeck, Lücke), welche über eine Mortalität bis zu 68% (Salzmann) berichteten, sowie die Gegnerschaft von Heine, König, Gurlt, Lossen, Fischer u. A. brachten die Operation in Verruf. Erst den Bemühungen von Dittel, Ried, Albert, Bardeleben, Trendelenburg, v. Bruns u. A. gelang es, durch Veröffentlichung ihrer wesentlich besseren Resultate den Nachweis zu liefern, dass an den früheren schlechten Erfahrungen nicht die Methode, sondern die Wundbehandlung die Schuld getragen hatte.

In neuester Zeit hat die Gritti'sche Operation, trotzdem osteoplastische Amputationen durch Bier modern geworden sind, auffallend wenig Aufmerksamkeit erfahren. Auch heute giebt es Chirurgen, welche die Gritti'sche Methode gar nicht oder nur selten ausüben. Dass aber noch keine volle Klärung über den Wert der Gritti'schen Amputation eingetreten ist, liegt hauptsächlich daran, dass man in neuerer Zeit keine Nachuntersuchungen Gritti'scher Stümpfe angestellt und keine grösseren Erfahrungen über die Leistungen der Amputierten gesammelt hat. Man trifft vielfach eine Beurteilung der Gritti'schen Methode nach Gesichtspunkten, welche bei Herstellung der Stümpfe noch nicht massgebend waren, und be-

gegnet Einwänden, welche sich auf alte Statistiken und theoretische Bedenken stützen.

Da die Gritti'sche Methode seit 1888 an der v. Bruns'schen Klinik in allen geeigneten Fällen als typische Operation ausgeführt wird, und nachdem die Arbeit von Oliva (1890) aus derselben Klinik zu ihrer Zeit nicht unwesentlich zur Rehabilitation der Methode beigetragen hatte, erscheint es angemessen, nunmehr an dem grösser gewordenen Material das Schicksal der nach Gritti hergestellten Stümpfe und die Leistungsfähigkeit der Amputierten zu verfolgen. Namentlich habe ich bei sämtlichen Nachuntersuchungen Röntgenaufnahmen der Stümpfe gemacht, welche grosses Interesse boten. Es ist mir daher eine angenehme Pflicht, für diese Aufgabe und die anregende Förderung dieser Arbeit meinem hochverehrten Chef, Herrn Professor Dr. v. Bruns, verbindlichst zu danken.

Die Gesamtzahl der an der v. Bruns'schen Klinik seit 1888 bis Anfang des Jahres 1906 nach Gritti vollzogenen Amputationen beträgt 60. Davon hat Oliva 1890 die 9 ersten Fälle beschrieben, von denen einer (Nr. 1) in dieser Nachuntersuchungsreihe wiederkehrt. 25 (über $^2/_5$) von allen Amputierten gaben durch persönliche Vorstellung Gelegenheit zu dieser Nachuntersuchung.

Es erscheint nicht überflüssig, zunächst der Tabelle I zu ent-

Tabelle I.

Zeit seit der Amputation	½ Jahr	1 Jahr	2 Jahre	2—5 Jahre	5—10 Jahre	10—15 Jahre	15—20 Jahre
Zahl der Nachuntersuchten	2	3	4	5	5	5	1

nehmen, dass die Nachuntersuchung die Amputierten in den verschiedensten Zeiten nach der Operation antraf. Die Mehrzahl derselben verfügte über eine 2—20jährige Erfahrung mit ihren Stümpfen. Diese umfangreiche Beobachtungszeit sichert unserem Material den Wert von Spätresultaten und dürfte für die Beurteilung mancher später zu erörternder Punkte ebenso zu berücksichtigen sein, wie das Lebensalter unserer Nachuntersuchten, auf welches sich die Befunde beziehen. In dieser Hinsicht ergiebt sich aus der nachstehenden Tabelle II, dass jugendliche Personen nicht zur Beobach-

Tabelle II.

Alter z. Zt. der Nachuntersuchung	20—30	30—40	40—50	50—60	60—70	70—80
Zahl der Amputierten	2	3	7	2	9	2

tung gelangten, dass die Hälfte der Untersuchten im kräftigen Mannesalter, die andere Hälfte in den Jahren über 50 standen, so dass in dieser Statistik gewiss auch das ungünstigere Lebensalter hinreichend zur Geltung kommt.

Zur Beurteilung unserer Resultate mag in Kürze die Indikationsstellung skizziert werden, welche seit 1888 an der v. Bruns'schen Klinik gebräuchlich ist. Trotzdem dieses Material zum kleinen Teil noch aus der Zeit der gut eingeführten Antisepsis stammt, hat die Indikationsstellung durch den Uebergang zur Asepsis keine wesentliche Aenderung erfahren, sondern weist eine durch die Person des Leiters der Klinik garantierte Einheitlichkeit auf. Der einzige auffallende, zeitlich bedingte Unterschied ist der, dass die grossen unheilbaren Unterschenkelgeschwüre, welche früher sehr häufig zur Absetzung im Kniegelenk führten, neuerdings zur Seltenheit geworden sind.

Tabelle III.

	Maligne Tumoren	Ulcera Verkrüppelungen etc.	Gangrän	Frische Verletzungen	Akute Eiterungen	Summe
Prima intentio	12	21	4	4	3	44 = 73,3%
Secunda intentio	2	4	2	1	7	16 = 26,6%
	14	25	6	5	10	60

Wie aus Tabelle III hervorgeht, gaben maligne Tumoren in 14 Fällen die Indikation zur Gritti'schen Amputation. Zunächst handelte es sich zweimal um Ulcuscarcinome, die vermöge ihres Sitzes und ihrer Ausbreitung auch jede andere Art der Absetzung im Bereich des Kniegelenkes gestattet hätten.

Von den 12 Sarkomen des Unterschenkels waren 10 osteogenen Ursprungs und hatten ihren Sitz im proximalen Ende teils der Tibia teils der Fibula; einige waren bis unter die Gelenkfläche vorgewuchert (Nr. 20 u. 24), andere hatten bereits auf die Umgebung übergegriffen, so dass in 3 Fällen auf die Erhaltung des Lig. patellae im Interesse der Gründlichkeit verzichtet werden musste. Dass überhaupt die Methode bei Sarkomen nur verwendet wurde, wenn eine ausreichende unverdächtige Weichteilbedeckung und intakte Patella zur Verfügung stand, bedarf wohl nicht der Erwähnung. Wie alle diese Knochensarkome machten auch die beiden Weichteilsarkome durch ihre Ausdehnung eine hohe Unterschenkel-

amputation vornweg unthunlich. Ausserdem hätte bei allen Knochensarkomen die Art des Leidens die Erhaltung auch nur eines Teiles von Tibia oder Fibula, somit die Modifikationen von Sabanejeff, Abrashanow, Delitzyn ausgeschlossen. Dagegen wäre in diesen Fällen die Exartikulation im Kniegelenk oder eine diacondyläre Amputation angängig gewesen.

Dass bei der Wahl der Gritti'schen Amputation wegen Sarkomen im Bereich des Unterschenkels die Erhaltung der Patella die Gefahr eines lokalen Recidives am Stumpfende nicht erhöht, ist an sich klar und wird durch unsere Erfahrungen bestätigt. Die Eigenart der Gritti'schen Operation, die osteoplastische Verwertung der Patella, gestattet also bei malignen Tumoren des Unterschenkels ihre Anwendung in allen den Fällen, in welchen die Exartikulation im Kniegelenk oder eine diacondyläre Amputation rationell erscheint, da allen diesen Operationen in gleicher Ausdehnung die Grenze gesteckt wird durch die Beschaffenheit der Weichteile. Dagegen ist das Anwendungsgebiet der Gritti'schen Amputation bei dieser Indikationsgruppe weiter als das ihrer Modifikationen nach Sabanejeff u. A., weil sie von den Unterschenkelknochen nichts erhält, somit der Forderung einer Absetzung im nächst oberen Gelenk nachkommt und dabei geringere Weichteilansprüche macht. Diese Ueberlegenheit wird übrigens auch von Anhängern der Sabanejeff'schen Methode (Ehrlich, Bier, Hilgenreiner u. A.) eingeräumt.

Die zweite Indikationsgruppe umfasst zwei gutartige Tumoren (Enchondrome) des oberen Tibiaendes, 7 Fälle von hochgradiger Verkrüppelung von Fuss und Unterschenkel, meist kombiniert mit Kniegelenkskontraktur, welche bedingt waren durch Kinderlähmung und schwere Formen von Osteomyelitis, und endlich 16 unheilbare Unterschenkelgeschwüre mit Elephantiasis cruris und heftigen Beschwerden. Bei einem Teil dieser Fälle konnten die Ersatzoperationen der Gritti'schen Methode in Betracht kommen, bei allen aber trat die Gritti'sche Amputation in Konkurrenz mit der Exartikulation im Kniegelenk und der diacondylären Absetzung, war also Methode der Wahl.

In gleicher Weise traf letzteres zu für die 6 Gangränfälle. Als Ursache der Gangrän fand sich 1mal Ruptur der inneren Arterienhäute nach Trauma (Nr. 5), 1mal eine seltene Form von Endarteriitis obliterans bei einem jungen Manne (Nr. 14), 1mal Embolie, 3mal Arteriosklerose bei alten Leuten, 1mal zugleich

mit schwerem Diabetes. Entweder reichte die Demarkationsgrenze bereits bis dicht an das Kniegelenk, oder die zuvor versuchte hohe Unterschenkelamputation hatte sich als undurchführbar erwiesen, kurzum, in allen Fällen bildete die Kniehöhe die tiefste zulässige Grenze für die Absetzung des Gliedes. Das Vertrauen in die an sich guten Ernährungsverhältnisse des sämtliche Weichteile und die Patella enthaltenden Vorderlappens ging soweit, dass die Gritti'sche Operation auch bei vorgeschrittenem Alter ausgeführt wurde selbst in Gangränfällen, bei denen das Operationsgebiet nicht ganz frei von entzündlichen Veränderungen und die Gefässlumina der Kniekehle noch beträchtlich atheromatös verengt oder obliteriert waren. Dieses Vertrauen wurde durch die Heilungsresultate glänzend gerechtfertigt, wie später gezeigt werden soll. Gerade in dem Bestreben, einerseits Gangrän am Stumpfe sicher zu vermeiden und andererseits möglichst konservativ zu verfahren, galt uns also die Gritti'sche Methode bei Gangränfällen als bevorzugte Operation.

Was sodann die Anwendung des Verfahrens bei frischen Verletzungen betrifft, so wurde die primäre Amputation in 5 Fällen ausgeführt und zwar wegen komplicierter Unterschenkelfrakturen meist infolge Zermalmung durch Maschinengewalt oder Ueberfahrung. Die Absetzungshöhe war durch die Ausdehnung der Verletzungen gegeben, welche auch die Exartikulation im Kniegelenk gestattet, die komplicierten Operationen nach Sabanejeff, Abrashanow etc. aber in mindestens 3 Fällen verboten hätte. Trotzdem war die Indikationsstellung auch hier keineswegs eng; denn in zwei Fällen (Nr. 18 u. 19) war der Weichteillappen nicht ohne Schädigung, bei dem einen Fall sogar, einer komplicierten Luxation des Unterschenkels nach aussen (Nr. 18) das Gelenk an der Hinterseite weit eröffnet und die ganze Wunde sehr verschmutzt.

Bei den 10 wegen akuter Eiterung amputierten Fällen endlich handelte es sich ausnahmslos um schwere komplicierte Frakturen, welche entweder wegen septischer Erscheinungen eingeliefert wurden, oder bei denen die vorausgegangene konservierende Behandlung (Incisionen, Débridement, Drainage etc.) ein bedrohliches Fortschreiten der Eiterung nicht hatte verhindern können. Wenn nur bei einem dieser Fälle Weichteile und Gelenk frei waren von entzündlichen Erscheinungen, während in den übrigen 5 Fällen teils der Weichteilschnitt noch durch entzündlich infiltriertes Gewebe ging, teils im Gelenk sich ein entzündlicher seröser oder gar eitriger Erguss vorfand, so wurde zweifellos die Indikation für die Gritti'-

sche Operation bis an die Grenze der Zulässigkeit ausgedehnt. Gerade diese Thatsache liefert den überzeugendsten Beweis für die günstigen Heilungsverhältnisse der Methode. Dagegen geht die allgemeine Ansicht (vgl. Kocher's Operationslehre) dahin, dass sowohl die komplicierteren osteoplastischen Methoden als auch die Exartikulation im Gelenk und die Carden'sche Amputation wegen ihrer ungünstigeren Heilungsverhältnisse selbst bei geringgradiger entzündlicher Beteiligung der Weichteile resp. des Gelenkes besser zu unterlassen sind: Die Gritti'sche Operation übertrifft also auch auf diesem Gebiete ihre Konkurrenzoperationen an Breite der Anwendungsfähigkeit.

Es wurde also die Gritti'sche Amputation an der v. Bruns'schen Klinik principiell in allen den Fällen als Operation der Wahl ausgeführt, in welchen die Exartikulation im Kniegelenk, die diacondyläre Amputation des Oberschenkels und die verschiedenen anderen osteoplastischen Amputationen zur Wahl standen, sie konnte aber auch in Fällen angewandt werden, in denen alle andern Verfahren teils als nicht ausführbar teils als kontraindiciert erschienen. Die bisher allgemein respektierte Indikationsgrenze für die Gritti'sche Amputation wurde wesentlich überschritten. insofern drohende oder bereits bestehende mässige Infektion des Operationsgebietes, schlechte allgemeine Ernährungsverhältnisse bei Arteriosklerose und hohem Alter nicht als Gegenindikation galten.

Diese breite Indikationsstellung muss ihre Berechtigung in erster Linie an dem Heilungsverlauf unserer Gritti'schen Amputationen erweisen können. Demgemäss wurde auch zu diesen Erhebungen das Gesamtmaterial unserer 60 Fälle herangezogen. Ein Grund hiezu lag umsomehr vor, als grössere einheitliche Statistiken über die Heilungsverhältnisse der Gritti'schen Operation, welche für die Jetztzeit Geltung hätten, nicht existieren. Für die Behandlung dieser Frage kam lediglich die Wundheilung im engeren Sinne in Betracht, während die Patellaraufheilung einer gesonderten Besprechung bedarf (vgl. Tab. III).

Was zunächst die Mortalität der Operation betrifft, so sind 2 Todesfälle (= 3,33%) zu verzeichnen, welche vor der Entlassung aus der Klinik erfolgten.

Der eine Todesfall betraf einen 67 Jahre alten Mann mit einem grossen, jauchenden, cirkulären Unterschenkelgeschwür. Bei fieberlosem Verlauf zeigte der Verbandwechsel nach 6 Tagen primäre Wundverklebung. Nachdem die Wundheilung bis auf die Drainstellen vollkom-

men beendet war, stellten sich vom 17. Tage nach der Operation ab schwere Symptome von Herzschwäche und rascher Kräftezerfall ein, denen Pat. nach 3 Wochen erlag. Die Sektion stellte eine fettige Myocarditis, Lungenödem, Emphysem, einen alten Lungeninfarkt und hochgradige Arteriosklerose fest, ausserdem aber eine am Stumpfende beginnende Thrombose der Art. und Ven. femoralis neben einem alten Thrombus in der Vene. Dass dieser Todesfall nicht der Operation als solcher zur Last gelegt werden darf, unterliegt keinem Zweifel, vielmehr muss überraschen, dass die Wundheilung ohne Störung zum Abschluss kam trotz der Gefässverstopfungen.

Im zweiten Falle gab der Eintritt von Septikopyämie im Anschluss an eine komplicierte Unterschenkelfraktur Anlass zur Absetzung. Allein die Absetzung kam zu spät und Pat. erlag nach 10 Tagen seiner Streptokokkensepsis, welche zu Abscessen in Lungen und Gelenken geführt hatte. Es hat also auch dieser Todesfall mit der Art des Eingriffes nichts zu thun.

Die Mortalitätsziffer von 3,3% beruht demnach nur auf solchen Komplikationen, welche bei keiner Amputationsstatistik in Wegfall kommen werden.

Im Gegensatz hiezu berechnet Schnee, sämtliche aus der Friedenspraxis bis 1892 stammenden 70 Fälle berücksichtigend, noch eine Mortalität von 21,4%. Dass aber die Gritti'sche Amputation von der Mortalitätsfrage unabhängig geworden ist — ältere Arbeiten sind für die heutige Bewertung nicht mehr brauchbar —, konnte Herda (1895) zeigen. Seine Statistik von 65 Fällen, einschliesslich 12 eigenen, bezieht sich nur auf die Zeit nach 1878, der Aera der allgemeinen Durchführung und Beherrschung der Antisepsis. Sie ergiebt eine Mortalität von 12,3%, als deren Grund sich durchweg ausserhalb der Operation gelegene Ursachen nachweisen liessen.

Wenn nun die Mortalität unter den Einwänden gegen die Gritti'sche Methode ausscheiden muss, so beanspruchen die Verhältnisse der Wundheilung doch auch heute noch eine Beachtung. Zwar sind sie nicht mehr in gleicher Weise wie seither ausschlaggebend für den Wert einer Amputationsmethode, andererseits aber ist die aseptische Zeit mit Recht anspruchsvoller geworden in Bezug auf reaktionslose Wundheilung, und diese hat noch eine neue Bedeutung gewonnen in Hinsicht auf die direkte Belastungsfähigkeit der Stümpfe.

Auf unsere 60 Fälle entfallen 44 = 73,3% primäre, 16 = 26,6% sekundäre Heilungen. Ein reaktionsloser Hei-

lungsverlauf bildete die Regel bei den aseptischen wegen Erkrankung amputierten Fällen: so bei 12 der 14 Amputationen wegen maligner Tumoren. Desgleichen sind bei der zweiten Indikationsgruppe (Enchondrome, Verkrüppelungen des Unterschenkels und Ulcera) unter 25 Fällen 21 primäre und 4 sekundäre Heilungen zu verzeichnen. Für diese 39 aseptischen Amputationen wegen Erkrankungen ergiebt sich somit Primärheilung in 33 (= 84,6%), Sekundärheilung in 6 (= 15,4%) Fällen.

Was nächstdem die Gangränfälle betrifft, welche von jeher als ein besonderes Kriterium für die Heilungschancen einer Amputationsmethode betrachtet wurden, so stehen unter 6 Fällen den 4 primären Heilungen 2 sekundäre gegenüber. In dem einen dieser letzteren Fälle, einer Amputation wegen seniler Gangrän, kam es zu ausgedehnter Randgangrän der Lappen und zur nekrotischen Abstossung des Lig. patellae. Trotzdem blieb die Patella nicht nur in ihrer Ernährung und Anheilung, sondern auch in ihrer Lage gesichert, und die Heilung per granulationem war nach 3 Monaten abgeschlossen. Bei dem zweiten Patienten mit traumatischer Gangrän des Unterschenkels waren die zur Lappenbildung verwendeten Weichteile noch erheblich gequetscht und z. T. entzündlich infiltriert; die Wunde wurde von vornherein offen behandelt und so eine glatte Sekundärheilung innerhalb 5 Wochen erzielt. Die Heilung der Amputationswunde hatte sich also bei den Gangränfällen trotz hohen Alters und ungünstiger allgemeiner Ernährungsverhältnisse in überraschend günstiger Weise vollzogen.

Nicht minder günstig war der Heilungsverlauf bei den primär wegen schwerer komplicierter Frakturen, Zermalmungen und wegen komplicierter Kniegelenksluxation ausgeführten Amputationen, insofern nicht nur den 3 im Gesunden vorgenommenen Absetzungen (Nr. 15, 16, 25), sondern auch der komplicierten Luxation mit erheblich geschädigtem vorderem und hinterem Lappen und starker Wundverunreinigung (Nr. 18) eine reaktionslose Primärheilung folgte. Die einzige Heilungsstörung dieser Gruppe war bei einer ausgedehnten Quetschung des Unterschenkels (Nr. 19) zu verzeichnen, bei welcher durch Vereiterung von Hämatomen einige Abscesse sich entwickelten, während die Nahtlinie grösstenteils durch prima intentio verheilte.

Weitaus die meisten Heilungsstörungen fanden sich naturgemäss bei den durch akute Eiterungen und Sepsis indicierten Amputationen. Immerhin sind auch hier 3 gute Primärheilungen her-

vorzuheben bei Fällen von drohender Sepsis, bei denen die Weichteilschnitte an die Grenze des entzündlichen Oedems fielen.

Unter den 7 Sekundärheilungen kam es, abgesehen von einem Todesfall nach Amputation bei bestehender Sepsis, nie zu einer ernsteren Störung des Allgemeinbefindens, nie zu Lappengangrän, Knochennekrose oder Nachamputation.

Im Ganzen wurden folgende Fälle von Störung der Wundheilung beobachtet: 4 mal kam es zu einer schmalen oberflächlichen Randnekrose der Hautlappen, 2 mal zu ausgedehnterer Lappengangrän, und zwar je bei Amputation wegen Gangrän und Sepsis. In 3 Fällen von primären traumatischen Amputationen kam es durch Vereiterung von Hämatom zu kleinen Abscessen. 3 mal musste wegen Nachblutung kurz nach der Amputation die Nahtlinie geöffnet und die Unterbindung in der Wunde gemacht werden. In 4 Fällen wurde bei bestehender Sepsis die offene Wundbehandlung gewählt und hierdurch weitere Komplikation, namentlich Nekrose oder Abgleiten der Patella vermieden.

Zum Vergleich mit unseren Resultaten möge die einzige neuere Sammelstatistik Herda's (1895) dienen. Unter seinen 65 Fällen sind verzeichnet: ideale Heilungen 23, kleinere Granulationsstellen 9, unbedeutende Hautnekrosen 3, leichte entzündliche Stumpfreizungen 2, zusammen 37 = 57% rasche Heilungen. (Bei unserer Statistik sind auch kleinere Nahtdehiscenzen und Hautnekrosen unter den Sekundärheilungen aufgeführt.) Von erheblicheren Komplikationen fanden sich: Klaffen der Wundränder 7 mal, Lappengangrän 9 mal, darunter 2 mal teilweise Knochennekrose. Ausserdem wurde 1 Fall wegen Stumpfnekrose nachamputiert.

Wenn schon die Herda'sche Statistik einen erheblichen Fortschritt gegenüber den älteren Erfahrungen und vor allem das Ausbleiben der früher so gefürchteten Stumpfosteomyelitis konstatiert, so ergiebt ein Vergleich mit unseren Zahlen, selbst wenn man die ungünstigere Berechnung unseres Materials unberücksichtigt lässt, dass die Zahl der Primärheilungen von 57% auf 73% weitergeschritten ist, und dass in unserer Statistik Knochennekrosen vollkommen fehlen. Der Einwand, den Hilgenreiner (1899) noch gegen die Gritti'sche Methode anführt, dass das eventuelle Ueberstehen der Femurkanten zu Drucknekrosen führen könne, ist hinfällig geworden.

Wenn diese günstigen Heilungsresultate auch in erster Linie den Fortschritten der Wundbehandlung, speciell der Asepsis, zu

verdanken sind, so haben die technischen Vorzüge der Operation immerhin ihren Wert behalten: Es werden keine grösseren Hautlappen abgelöst, die Ableitung der Sekrete ist die denkbar natürlichste und einfachste, der Weichteilquerschnitt ist der möglich geringste. Nicht zuletzt ist es die vorzügliche Ernährung des Patellarlappens, deren Wert sich besonders bei den Gangränfällen offenbart, und welche nicht nur der Lappengangrän, sondern auch durchweg der Nekrose der Patella selbst bei inficierten und offen behandelten Fällen vorbeugt. Welche Bedeutung für die Lappenernährung gerade dem kontinuierlichen Zusammenhang der Patella mit den Weichteilen und der Erhaltung des arteriellen Gelenknetzes zukommt, geht daraus hervor, dass Habs 1894 unter 20 Exartikulationen ohne Erhaltung der Patella, ganz abgesehen von anderen Heilungsstörungen, 25% Lappengangrän beobachtete und daher auch bei der Exartikulation die Erhaltung der Patella in dem grossen Velpeau'schen Lappen empfiehlt. Zugleich lässt diese Arbeit keinen Zweifel darüber, dass die Exartikulation gegenüber Gritti nicht nur grössere Ansprüche an die Weichteile stellt, sondern auch wesentlich schlechtere Heilungsverhältnisse aufweist.

Die gleichen Nachteile gegenüber Gritti haften der übrigens nur selten geübten Sabanejeff'schen Methode in noch höherem Grade an, welche Hilgenreiner (1899, Wölffler'sche Klinik) in keinem seiner Fälle eine ganz ideale Wundheilung und 11% Lappengangrän lieferte.

Da nach diesen Erfahrungen die Gritti'sche Operation selbst bei weitester Indikationsstellung und auch unter ungünstigen Verhältnissen 73% Primärheilungen aufweist, und selbst Störungen der Wundheilung nie den Zweck der Osteoplastik durch Patellarnekrose gefährden, so verfügt die Methode über ausnehmend gute Heilungsverhältnisse, wie sie für keine Konkurrenzoperation in gleicher Weise bis heute nachgewiesen sind. Damit empfiehlt sich das Verfahren in besonderem Masse für Fälle, bei welchen eine prompte und sichere Heilung aus speciellen Gründen sehr wünschenswert ist, so bei alten Leuten und geschwächten und anderweitig kranken Personen. —

An diese unmittelbaren Resultate der Gritti'schen Operation mögen sich die Befunde reihen, welche an 25 Stümpfen verschieden lange Zeit nach der Operation bei der persönlichen Nachuntersuchung erhoben wurden.

Wenn man zunächst die Länge der Stümpfe in Betracht zieht, so ist es ein anerkannter Vorzug der Gritti'schen Operation, dass sie neben der Exartikulation die längsten Femurstümpfe liefert, speciell längere als die supracondyläre und mindestens ebensolange als die diacondyläre Amputation.

Nach unsern Messungen bestand in 5 Fällen überhaupt keine Differenz zwischen der Länge des gesunden Oberschenkels und des Stumpfes, in den übrigen Fällen betrug die Verkürzung durchschnittlich 1—1½ cm, nur in 3 Fällen bis zu 3 cm. Der Vorzug der Länge des Knochenstumpfes wurde früher deshalb besonders geschätzt, weil damit die Eröffnung der Markhöhle und die gefürchtete Stumpfosteomyelitis vermieden wurde. Wenn diese Gefahr auch nicht mehr schwer wiegt, so haben die französischen Anhänger der Operation (Bussière, Pluyette, Delbet, Lejars, Sczypiorski) immerhin Recht, wenn sie betonen, dass die schöne Länge der Stümpfe nicht nur die Fixation der Oberschenkelhülse erleichtert, sondern auch bei direkt tragenden Stümpfen, wenn ein Kunstbein mit Kniegelenk getragen wird, gestattet, dass Unterstützungspunkt und Gelenkebene zugleich in die Höhe des natürlichen Gelenkes verlegt wird.

Noch wichtiger ist die Form der Gritti-Stümpfe. Während die transcondyläre und mehr noch die supracondyläre Oberschenkelamputation infolge Retraktion der gesamten Muskulatur konische Stümpfe liefern, garantiert die Gritti'sche Methode durch die Aufpflanzung der Patella und die Erhaltung des Streckapparates schöngeformte, runde, walzenförmige Stümpfe mit breitabgerundetem Ende ohne jede Konicität, wie in allen 25 Fällen, selbst bei den ältesten Amputierten, sich feststellen liess. Im Gegensatz besonders zu vielen Unterschenkelstümpfen war bei Gritti die volle runde Form nie durch chronische ödematöse Weichteilschwellung bedingt. Wenn auch ein gewisser Grad von Muskelatrophie nie fehlte, so besteht ein Hauptvorteil der Gritti'schen Operation in der Erhaltung des Ansatzes der Streckmuskeln, während die für die Funktion weniger wichtigen Beugemuskeln verloren gehen. Dieser Vorzug macht sich gegenüber andern Methoden, besonders der Exartikulation, ganz hervorstechend bemerkbar durch die Sicherheit, Kraft und Ausdauer des Ganges. In dieser Hinsicht liesse sich die Gritti'sche Methode nur durch die Verfahren von Abrashanow, Delitzyn, Jacobson (Erhaltung auch der Flexorenansätze durch Osteoplastik aus der Tibia)

übertreffen, wenn der praktischen Anwendung dieser Methoden nicht die Schwierigkeit der komplicierten Technik und ungünstigen Heilungsverhältnisse entgegenstünde. Da aus ähnlichen Gründen die Sabanejeff'sche Methode in die praktische Chirurgie sogut wie keinen Eingang gefunden hat, so ist die Gritti'sche Amputation die einzige am Oberschenkel, welche ohne komplicierte Technik gestattet, den Quadriceps in seiner Funktion zu erhalten und in den Dienst der Beweglichkeit des Stumpfes zu stellen.

Ausserdem haben die Gritti'schen Stümpfe durch ihre ausgezeichnete Form vor konischen Oberschenkelstümpfen das voraus, dass sie dem Prothesenmacher wesentlich einfachere Verhältnisse darbieten, ein Gesichtspunkt, der für die Praxis nicht gleichgültig sein kann. Speciell auch die Stumpfbedeckung nach Gritti, welche aus den über der Patella gelegenen und mit ihr in unversehrtem Zusammenhang gebliebenen Weichteilen besteht, erwies sich in unsern Fällen als sehr gut, verschieblich, absolut narbenfrei. Sie war teils schwielig und verdickt bei direkt tragenden Stümpfen, teils vollkommen normal und insbesondere frei von chronischem Oedem, auch bei hängend getragenen Stümpfen. Die unvermeidlichen kleinen Druckeffekte und Exkoriationen sind relativ selten, viel seltener als bei Unterschenkelstümpfen. Sie wurden bei der Nachuntersuchung nur in 4 Fällen angetroffen und waren lediglich durch Defekte der Prothesen bedingt. Auch in der auf Stumpferkrankungen gerichteten Anamnese wurden solche äusserst selten und nur für die erste Zeit der Angewöhnung an die Prothese, sowie als Folgen von Traumen, Ueberanstrengung, Schweissekzemen etc. angegeben.

Bezüglich der Narbenlage entspricht die Gritti'sche Methode ebenfalls den Anforderungen eines brauchbaren, speciell tragfähigen Stumpfes, insofern die Narbe ausnahmslos an die Hinterseite zu liegen kommt und infolge der Retraktion der Flexoren meist noch weiter, selbst handbreit, nach oben wandert. Ob die Narbe frei verschieblich oder verwachsen, ist nach unsern Erfahrungen ziemlich gleichgültig, da sie bei direkt stützenden Stümpfen nicht in die Tretfläche fällt und auch sonst nie dem Prothesendruck ausgesetzt ist. Jedenfalls hatte keiner unserer 25 Nachuntersuchten über irgendwelche Beschwerden von Seiten der Narbe zu klagen.

Neben der ausgezeichneten Form besitzen also Grittistümpfe in hervorragendem Masse alle jene anatomischen Eigenschaften der Weichteile, welche für Brauchbarkeit

und Tragfähigkeit wünschenswert sind. —

Alle bisher behandelten Fragen stehen an praktischer Bedeutung zurück hinter der Frage der Aufheilung der Patella auf dem Femurstumpf. Gleich bei der ersten Gritti'schen Amputation am Lebenden, welche Sawostitzki 1862 ausführte, kam es zum völligen Abgleiten der Patella, und diese in der Folgezeit öfters wiederholte Beobachtung bildete den weitaus gewichtigsten und für die Gegenwart einzig in Betracht kommenden Einwand gegen die Gritti'sche Methode. Da zweifellos zumal in der älteren Zeit Mängel der Wundbehandlung und Technik, welche jetzt überwunden sind, einen grossen Teil der Schuld an dem Misslingen der Patellaraufheilung tragen, so lohnt es sich nicht, auf die einzelnen Beobachtungen dieser Art einzugehen.

Bohl hat es 1896 unternommen, sämtliche in der Litteratur beschriebenen Fälle in Bezug auf die Verlagerung der Patella zu durchmustern, und fand bei 116 vor 1878 amputierten Fällen 18 = 15,52% Verlagerungen, bei 82 von 1878—96 vorgenommenen Amputationen 6 = 7,32% Abgleitungen.

Rioblanc (1895) verzeichnet in seiner Statistik, welche einige Fälle Bohl's enthält, von 1880—95 unter 69 geheilten Amputationen 7 = 10% Abgleitungen, von denen aber noch 2 durch Heftpflasterzug sich korrigieren liessen. Unter den wenigen seit 1896 bis heute publicierten Fällen, deren Zahl sich allerdings teils wegen Unzugänglichkeit der Litteratur, teils wegen ungenauer Angaben in den Originalarbeiten, nicht feststellen lässt, finde ich keine weitere durch Abgleitung misslungene Operation aufgeführt.

Da die Zahl der verunglückten Patellaraufpflanzungen wenigstens für frühere Perioden zweifellos sich noch wesentlich höher stellt, als nach den angeführten Statistiken zu vermuten ist, so erklären sich hieraus zur Genüge die mannigfachen Bestrebungen der Chirurgen, eine feste Anheilung der Patella zu sichern. Zu den einfachsten Massregeln dieser Art gehören Verbände mit Collodiumstreifen und Gipsbinden, mit Schienen aus Pappe und Guttapercha. Sie sind alle verlassen. Die Operationstechnik selbst hat fast alle Modifikationen erfahren, deren sie fähig ist. Sicherlich war die transcondyläre, also epiphysäre Durchsägung des Femur, wie sie von Gritti selbst vorgeschlagen war, zu tief und gefährdete den Kontakt der Sägefläche. Zur Vermeidung der Quadricepsspannung schlug daher zuerst Albert eine höhere Femurabsetzung in der Metaphyse vor und v. Bruns bestimmte als zweckmässigste Höhe

die daumenbreite Entfernung vom oberen Rande des Gelenkknorpels, wo der Femurquerschnitt sich nahezu mit der Patellarsägefläche deckt. Oliva konnte zeigen, dass bei dieser Amputationshöhe jede Muskelspannung fehlt und die Patella meist schon durch blosse Adhäsion fest sitzt. Diese Amputationshöhe wurde gleichzeitig auch an den Kliniken von Trendelenburg, v. Bardeleben, Koch, Helferich u. A. eingehalten und ist jetzt zur typischen geworden.

Zur Bekämpfung des rebellischen Quadricepszuges wählten einzelne Operateure teils partielle (Scymanowski), teils totale (Neudörfer) Tenotomie der Quadricepssehne. Doch wurde dieses Verfahren schon bald mit Recht verworfen, weil es sich eines wesentlichen Vorzugs der Operation, der Erhaltung der Streckfunktion, begiebt. Andere Verfahren strebten eine direkte Fixation der Patella an dem Femur an. Hiezu wurde die Eintreibung von versenkten Stiften aus Stahl und Elfenbein (Sawostitzki, v. Adelmann u. A.) oder perkutane Nagelung (v. Bruns, Lejars, Routier) angewandt. Frühzeitig schon wurde auch die Knochennaht ausgeführt, in Deutschland zuerst von Albert, dann an den Kliniken von Trendelenburg, v. Bardeleben u. A., mehrfach auch an der v. Bruns'schen Klinik. Nahtstelle war meist die Hinterseite des Stumpfes, selten (Ritschl) die Vorderseite. Sczypiorski und Lejars machen transversale Knochennaht mit Silber. Den Metall-(Silber-)Draht ersetzte Stockes durch Catgut, während Ritschl dieses verwirft und Seide empfiehlt.

Neuerdings wird meist auf die Knochennaht verzichtet zu Gunsten der Ligament-Periost-, resp. Ligament-Muskelnaht an der Hinterseite des Stumpfes (v. Wahl, Ehrlich, Bohl, Harms. Ritschl, Herda, Silbermark, Pluyette). An der v. Bruns'schen Klinik bildete letztere Modifikation seit ca. 15 Jahren das Normalverfahren. Endlich wurde auch durch die Gestaltung der Sägeflächen, konvex-konkave Sägung (v. Wahl, Delbet, Kocher) keilförmige Sägung (Bussière) versucht, der Dislokation der Patella entgegenzuwirken.

Die grosse Zahl und Verschiedenheit dieser technischen Einzelheiten beweist zweifellos die principielle Bedeutung, welche der unverrückten Aufheilung der Patella allgemein beigemessen wird, zeigt aber andererseits, dass das Vertrauen in die einzelnen Fixationsmethoden noch schwankt. Um so überraschender ist daher, dass auch die neuere Zeit über die Anheilung resp. Dislokation der Patella sich keine Aufklärung verschafft hat.

Denn unsere Untersuchungen werden darlegen, dass die Statistiken von Bohl und Rioblanc in dieser Hinsicht nicht mehr massgebend sein können. Sie leiden nicht nur an dem unvermeidlichen Mangel jeder Sammelstatistik, dem nach Zeit, Methode und Operateur differenten Material, sondern sie stützen sich auch ausschliesslich auf Palpationsbefunde, welche zudem grösstenteils zur Zeit der Krankenhausentlassung erhoben wurden.

Fasst man nämlich die 7 Fälle von unvollständiger aber erheblicher Patellarverschiebung in unserer Untersuchungsreihe ins Auge, so fand sich ausnahmslos bei der 2—4 Wochen nach der Operation erfolgten Krankenhausentlassung die Notiz, dass die Kniescheibe unverrückt fixiert war. Mag nun die Durchtastung an dem frischen Amputationsstumpf besonders schwer sein, oder mag die Kniescheibe erst nach der Entlassung, vielleicht bei den ersten Gehversuchen, ihre ursprüngliche Lage verlassen haben, sicher ist, dass Entlassungsbefunde, wenn sie günstig lauten, kein Urteil gestatten über die definitive Lage der Kniescheibe.

Dass aber auch nach Ablauf der frischen Empfindlichkeit der Stümpfe und nach Verfluss der für eine spätere Verschiebung der Patella in Betracht kommenden Zeit erhebliche Dislokationen der Patella durch Palpation sich entweder gar nicht oder nur sehr mangelhaft feststellen lassen, zeigte sich bei der nach mehr als Jahresfrist vorgenommenen Nachuntersuchung derselben Fälle. Mit Sicherheit nachweisen liess sich nur eine völlige Abgleitung der verschieblich gebliebenen Patella (Nr. 23). Die durch Röntgenuntersuchung erwiesene erhebliche Kantenstellung ohne seitliche Verschiebung entging in 2 Fällen (Nr. 4 und 19) der Abtastung vollkommen, oder es liess sich nur die seitliche Verschiebung aus der Fühlbarkeit einer Femurkante folgern, nicht aber die gleichzeitige Kantenstellung durchtasten (Nr. 20 und 22). Bei 2 Stümpfen (Nr. 21 und 25) endlich vermochte die Palpation zwar eine leichte Aufrichtung der Patella neben seitlicher Verschiebung festzustellen, die Röntgenuntersuchung aber brachte, wie auch in andern Fällen, eine überraschende Aufklärung über den Grad und die Details der Dislokation.

Einer der vornehmlichsten Zwecke dieser Nachuntersuchung war es daher, über die Art der Anheilung der Patella Aufschluss zu geben, wie es allein durch genaue röntgenographische Untersuchung ermöglicht wird. Aehnlich wie zu einer exakten Frakturdiagnose erwiesen sich auch hier Röntgenaufnahmen in zwei

verschiedenen Ebenen als durchaus notwendig. So giebt z. B. bei Nr. 19 (Taf. X—XI, Fig. 20) die Vorderansicht nur Aufschluss über die seitliche Verschiebung, während die Seitenansicht die Kantenstellung der Patella zur Anschauung bringt. Ebenso wird bei Nr. 20 (Taf. X—XI, Fig. 19) die aus der ventrodorsalen Aufnahme zu stellende Diagnose einer seitlichen Verschiebung der Patella mit Drehung um eine sagittale Achse durch die Seitenaufnahme wesentlich ergänzt, insofern die Aufrichtung der Kniescheibe zu Gesicht kommt. Bei Nr. 21 (Taf. X—XI, Fig. 14 a u. b) glaubt man nach der Vorderansicht einen ideal schönen Stumpf ohne Spur von Verschiebung vor sich zu haben, während in Seitenlage die Kantung der Patella die Illusion zerstört. Aehnliche Verhältnisse zeigt Nr. 4 (Taf. X—XI, Fig. 15 a u. b). Während sonst die Seitenansicht zur seitlichen Dislokation noch die nach vorne hinzufügt, sieht man bei Nr. 22, abgesehen von der störenden Osteophytenbildung, von vorn die excessive Verschiebung nach innen in der Horizontalebene, der Seitenaufblick aber giebt das Bild einer sehr schön aufgeheilten Patella ohne Kantung oder Verschiebung nach vorn. Analoge Erfahrungen macht man in allen Fällen, bei welchen überhaupt eine Dislokation vorhanden ist. Bei gleichgradiger Verschiebung in der Horizontalebene nach vorn und seitlich kann Spiegelbildähnlichkeit beider Aufnahmen (Nr. 15 Taf. X—XI, Fig. 17) resultieren. Da somit weder eine ventrodorsale noch seitliche Aufnahme für sich allein ein einwandsfreies Urteil über die topische Beziehung der Kniescheibe zum Femur gestattet, so wurden in allen unseren Fällen Aufnahmen je in ventrodorsaler und seitlicher Richtung hergestellt.

Auf diese Weise liess sich zunächst feststellen, dass bei unseren 25 Grittistümpfen 24mal (= 96%) eine knöcherne Verbindung zwischen Patella und Femur zu Stande gekommen war. Die einzige Ausnahme betrifft einen wegen diabetisch-arteriosklerotischer Gangrän amputierten alten Mann (Nr. 23 Taf. X—XI, Fig. 21), dessen Kniescheibe im Entlassungsbericht ausdrücklich als gut und unverschieblich fixiert bezeichnet wird. Es ist wohl anzunehmen, dass Diabetes und Arteriosklerose zusammen eine rechtzeitige knöcherne Fixation verhindert und trotz glatter Primärheilung später eine völlige, verschiebliche Abgleitung der Patella verschuldet haben zu einer Zeit, in welcher bei normaler Callusbildung eine Verschiebung nicht mehr zu erwarten ist.

In keinem unserer Fälle hatte sich eine nur fibröse Ver-

bindung beider Knochen hergestellt, welche seltsamerweise von Corson als die für die direkte Belastung dienlichere Heilungsart bezeichnet wird.

Das Lageverhältnis der Patella, welches hier erstmals eine systematische Untersuchung erfuhr, gab Anlass, unsere Fälle nach topographischen Gesichtspunkten in anatomisch gute und anatomisch minderwertige Knochenstümpfe zu trennen. Dabei galt die knöcherne Aufheilung der Patella mit vollständigem Kontakt der Sägeflächen als Bedingung eines guten Gritti'schen Knochenstumpfes. Es muss aber vornweg betont werden, dass die anatomisch minderwertige Qualifikation eines Stumpfes in unserem Sinne keineswegs eine identische Bewertung in funktioneller Hinsicht einschliesst aus Gründen, welche später dargelegt werden.

Unter unsern 25 Knochenstümpfen konnte nun 17 = 68% eine anatomisch günstige Gestaltung zugesprochen werden. So ist es eine geradezu ideale Form, welche beispielsweise die Stümpfe auf Taf. VIII—IX, Fig. 1, 2, 3, 4, 5, 6, 7, 9 aufweisen. Wie aus einem Guss ist die Patella mit dem Femur verschmolzen, um mit ihrer glatten, schön gerundeten Oberfläche das Knochenende gefällig abzuschliessen. Eine geringe Differenz in der Grösse der Sägeflächen (wie bei Nr. 8, 10, 11, 13 Taf. VIII—IX, Fig. 8, 11, 10 und Taf. X—XI, Fig. 16), eine unbedeutende Verschiebung der Patella parallel zur Sägefläche nach vorn oder zur Seite (wie bei Nr. 15 Taf. X—XI, Fig. 17 und Nr. 18), eine minimale Neigung der Patella um die transversale Achse (Nr. 2 Taf. X—XI, Fig. 18) beeinträchtigt weder die schöne Form des Knochenstumpfes noch vor Allem den Zweck der Osteoplastik, die Patellaroberfläche zur Unterstützungsfläche zu machen. Eine schmale Dehiscenz zwischen Femur und Patella an der Hinterseite des Stumpfes bei sonst knöcherner Verbindung ist wohl bei Nr. 16 (Taf. X—XI, Fig. 13 a u. b) als eine durch die direkte Belastung zu Stande gekommene Kompensation gegen die leichte Neigung der Femursägefläche aufzufassen, vermöge welcher die Patella genau senkrecht zur Femurachse eingestellt wurde. Kurzum, in allen diesen 17 Fällen war die Anheilung der Patella eine anatomisch ausgezeichnete, so dass sie für direkte Belastung durchaus geeignet erscheinen musste.

In den übrigen 8 Fällen kann die Stellung der Patella zum Femurstumpf vom rein anatomischen Gesichtspunkt aus nicht als befriedigend bezeichnet werden. Als seltenster Grund hiefür fand

sich bei Nr. 24 eine abnorme Kleinheit und ungewöhnlich starke Wölbung der Patella, sodass nach Absägung der Gelenkfläche nur ein kleiner kuppenförmiger Rest übrig blieb, welcher zudem seitlich verlagert ist, sodass die Unterstützungsfläche von einem kleinen, stark gewölbten, excentrisch gelegenen Knochenstück gebildet wird. Die isolierte seitliche Verschiebung war nur in 1 Falle (Nr. 22) so hochgradig, dass sie einen schlechten Knochenstumpf bedingte. Während die Seitenansicht keine Spur von Kantenstellung erkennen lässt, ist die Patella nach der Vorderansicht um zwei Drittel ihrer Breite parallel zur Sägefläche nach innen verschoben und lässt die Hälfte des Femurstumpfes unbedeckt. Obgleich also die Patellaroberfläche ganz nach unten sieht, ist der Stumpf doch minderwertig, weil der Unterstützungspunkt excentrisch zur Femurachse verlagert ist. In den andern 6 Fällen besteht eine schräge Anheilung der Patella, also die typische, durch Quadricepszug bedingte Deformität des Stumpfes. Dem Zuge der Extensoren folgend hat bei Nr. 21 (Taf. X—XI, Fig. 14 a u. b) die Kniescheibe nur eine mässige Kantenstellung eingenommen, weil noch ein guter Teil der Patellaroberfläche die direkte Unterstützung übernehmen kann. Indem die Patella den Kontakt mit dem Femur immer mehr verliert, immer weiter nach vorn und oben rückt, — Fig. 15 a u. b, 19, Taf. X—XI bezeichnen die Etappen auf diesem Wege — kommt es schliesslich zum völligen Abgleiten der Patella (Fig. 20 u. 21, Taf. X—XI), wo die Patella an der Vorderfläche des Femurstumpfes liegt und nur mit ihrer Spitze dessen Sägefläche noch wenig überragt.

Die durch den Extensorenzug bedingte Dislokation der Patella ist aber selten eine isolierte, sondern war in unsern Fällen meist mit seitlicher Verschiebung kombiniert. Nach Schede nimmt letztere in der Regel ihre Richtung auf den Condylus externus; unsere röntgenographisch genau festgestellten Fälle führen aber zur gegenteiligen Regel, dass die Patella mehr Neigung hat, nach innen als nach aussen abzuweichen, insofern von 10, wenn auch zum Teil geringen seitlichen Verschiebungen 8 nach innen, 2 nach aussen gerichtet waren.

Unter den Ursachen für die Dislokationen der Patella wurde stets die Sekundärheilung in erster Linie angeführt. In früherer Zeit verursachten schwere Heilungsstörungen so oft eine Abgleitung der Patella, dass Ehrlich (1891) resigniert zu dem Schluss kommt, dass bei Stumpfeiterung eine Abgleitung der Patella überhaupt nicht zu verhindern sei. Gegen diesen pessimistischen

Standpunkt trat schon v. Bardeleben, sodann Leonte und Dragescu auf, indem sie zeigten, dass durch geeignete Technik selbst bei schweren Heilungsstörungen eine unverrückte Anheilung der Patella ziemlich sicher sich erzielen lasse. Dass dies wenigstens für die totalen Abgleitungen zutrifft, geht schon daraus hervor, dass Herda 43% erhebliche Heilungsstörungen berechnet, während Bohl für annähernd die gleichen Fälle nur 7,32% Abgleitungen fand.

Sieht man unser Nachuntersuchungsmaterial auf diesen Punkt hin durch, so ist von den beiden einzigen Fällen von totaler Abgleitung (Nr. 19 und 23), welche allein den in der Litteratur erwähnten Deviationen der Kniescheibe analog sind, der eine unter reaktionsloser Prima intentio, der andere unter Eiterung zu Stande gekommen. Auf unsere sämtlichen Nachuntersuchungen entfallen 7 Sekundärheilungen. Unter diesen bekamen nur zwei eine anatomisch unbefriedigende Form des Knochenstumpfes; doch ist bei dem einen mit Sicherheit der durch die Operation gesteigerten schweren Hysterie mit heftigsten Muskelkrämpfen die Schuld an der Dislokation der Patella beizumessen. Diesen beiden Fällen stehen aber 5 andere gegenüber, bei welchen trotz der Heilungsstörungen ein anatomisch idealer Knochenstumpf zu Stande kam. Es waren dies keineswegs etwa nur leichte Heilungsstörungen mit Stichkanaleiterung und leichter Hautgangrän, sondern es gehören hierher auch jene 6 Fälle, bei welchen wegen Infektion des Kniegelenkes und entzündlicher Infiltration der Stumpfbedeckung eine offene Wundbehandlung gewählt werden musste. Wenn bei unseren Nachuntersuchten auf 18 Primärheilungen 6, auf 7 Sekundärheilungen 2 Patellardislokationen kommen, so ergiebt sich die unerwartete Thatsache, dass eine Stumpfheilung unter Eiterung einer idealen Aufheilung der Patella mindestens ebenso förderlich war wie eine Prima reunio. Diese Thatsache dürfte ihre Erklärung darin finden, dass der formative Reiz der Entzündungsvorgänge am Stumpf zu einer rascheren und intensiveren Callusanlage zwischen Femur und Patellarfläche führt, als der reaktionslose Verlauf der Primärheilung.

Nach diesen Erfahrungen ist man also berechtigt, die Gefährdung der Patella in ihrer Lage infolge von Heilungsstörungen nicht mehr so hoch einzuschätzen, als dies bisher allgemein üblich war. Zugleich erbringen aber diese Feststellungen den Beleg dafür, dass man in der Indikationsstellung keineswegs ein vollkommen ent-

zündungsfreies Operationsgebiet zu verlangen braucht, sondern auch bei sicher vorauszusehender Sekundärheilung eine günstige Patellaraufheilung erwarten darf. Weiterhin legen diese günstigen Beobachtungen bei Sekundärheilungen den Gedanken nahe, bei primär heilenden Gritti-Stümpfen auf die Knochenwunde einen formativen Reiz auszuüben in der Absicht, die Bildung von Callus zu beschleunigen und damit die Abgleitungsmöglichkeit zu verringern. Zu ganz ähnlichen Zwecken ist ja längst in der Therapie der verzögerten oder ausgebliebenen Konsolidation von Frakturen die Reibung der Fragmente und das „Heilgehen" üblich. In praxi wird sich hiezu der möglichst frühzeitige Beginn der Nachbehandlung auf direkte Tragfähigkeit am besten eignen, wovon später die Rede sein wird.

Die Zweckmässigkeit derartiger Bestrebungen ist in der Beobachtung begründet, dass die Patella trotz primärer Wundheilung unter Umständen recht spät noch sich verschieben kann, wie dies in zwei Fällen (Nr. 22 und 23, Taf. X—XI, Fig. 21) längere Zeit nach der Entlassung erfolgte. Eine ähnliche Erfahrung (Abgleitung nach mehr als 2 Monaten) veranlasste Ritschl zu dem Einwand gegen die Gritti'sche Operation, dass auch längere Zeit nach der Entlassung eine Dislokation der Patella eintreten könne, welche dann dem Operateur nur selten bekannt werde.

Von sonstigen Ursachen für die Dislokation der Patella sind Krämpfe der Streckmuskulatur zu beschuldigen, welche in 5 der nachuntersuchten Fälle die Stellung der Patella gefährdeten. In 4 Fällen gelang es, durch Morphiumgaben, Belastung mit Sandsack und Heftpflasterzüge die drohende oder bereits eingeleitete Abgleitung der Kniescheibe zu verhindern oder zu korrigieren. In dem schwersten Fall dieser Art (Nr. 4), welcher an aussergewöhnlich heftigen Muskelkrämpfen hysterischer Aetiologie litt und heute noch leidet, erwiesen sich alle Massnahmen als machtlos: es kam zu beträchtlicher Kantenstellung, wenn auch mit knöcherner Fixation.

Als letztes Moment endlich, welches allein in der Hand des Operateurs gelegen ist, kommt die Technik der Patellarfixation in Frage. Die zahlreichen technischen Einzelheiten sollen aber hier nur soweit zur Sprache gebracht werden, als deren Wert für die definitive Lage der Patella auf Grund von eigenen Beobachtungen der v. Bruns'schen Klinik sich erörtern lässt.

In der ersten Zeit wurde die von V. v. Bruns zuerst in Deutschland empfohlene perkutane Annagelung der Patella mit

Stahlnägeln ausgeführt. Aus dieser Periode stammen 4 Nachuntersuchungsfälle (Nr. 1, 2, 3, 4, Fig. 3 u. 5, Taf. VIII—IX und Fig. 15 a b u. 18, Taf. X—XI). Abgesehen von einer leichten Reaktion in der Umgebung hat der Nagel nie Störungen der Wundheilung verursacht. Er wurde zwischen dem 12. und 21. Tage nach der Operation entfernt. Allein schon die Anbringung des Nagels kann mitunter Schwierigkeiten machen, indem der Nagel einmal in der Patella abbrach, ein anderes Mal in dem atrophischen Oberschenkelknochen keinen rechten Halt fand. Ferner liess sich in einem Falle der verbogene Nagel nur unter erheblicher Gewaltanwendung ausziehen, sodass hiebei die Patella hätte gelockert werden können. Der Effekt der Nagelung war somit nur in 2 Fällen ein vorzüglicher, insofern die Patella dauernd in ihrer idealen Stellung verharrte, während im letzten Falle die Patella nach Entfernung des Nagels dem konvulsiven Zug des Quadriceps folgte. Diese wenigen Fälle illustrieren schon alle der Nagelung eigentümlichen Schattenseiten und dürften zeigen, dass diese zwar sehr wirksam sein kann, aber durchaus nicht immer ausreicht.

Die Knochennaht der Patella mit Silberdraht war in 2 Fällen unserer Nachuntersuchungen ausgeführt, jedesmal in der ausdrücklichen Ueberlegung, dass bei den inficierten und daher offen zu behandelnden Fällen die Knochennaht allein die Stellung der Patella garantieren könne. Als Stelle der Knochennaht war das einemal die Hinterseite, das anderemal (Nr. 6) die Vorder- und Hinterseite gewählt. Wie die Röntgenbilder (Taf. VIII—IX, Fig. 1 und 2) zeigen, sicherte die Metall-Knochennaht in der That in beiden Fällen eine ganz ideale Aufheilung der Patella unter Einheilung der Drähte trotz der Stumpfeiterung.

Zwar ist die Zahl unserer Fälle zu gering, um über den Wert der Knochennaht der Patella mit Metalldraht ein generelles Urteil zu gestatten, immerhin reihen sie sich aber den durchaus günstigen Mitteilungen von Albert, Bardeleben, Trendelenburg, Bussière, Sczypiorski u. A. an, welche die Knochennaht mit Metall besonders bei eiternden Fällen warm empfehlen, zum Teil allerdings in anderer Form (Cerclage, zwei seitliche Nähte) ausführen. Ein Bedenken gegen die Silberdrahtnaht ergiebt sich jedoch aus den Untersuchungen von M. v. Brunn, welcher bei alten Patellarnähten nach Frakturen nachweisen konnte, dass der Silberdraht auch ohne wesentliche Zugbeanspruchung fast in der Regel nach Jahren zerbrochen ist und die Drahttrümmer durch unliebsame

Wanderung Störungen verursachen können. Solche Ereignisse können natürlich auch bei Grittistümpfen mit Silberdrahtnaht vorkommen, wenn auch Untersuchungen darüber ausstehen. Dazu kommt, dass der Metalldraht infolge seiner Starrheit in atrophischen Knochen leicht durchschneidet. Wie sich aus Taf. VIII—IX, Fig. 2 ergiebt, kann dies auch ohne Zug und Zerrung eintreten, was gerade in diesem Falle aus der idealen Form des Stumpfes und der Integrität der andern Naht geschlossen werden muss.

Es scheint demnach die Fixation der Patella durch Knochennaht durchaus zweckmässig, die Ausführung der Naht aber hinsichtlich des Nahtmaterials noch verbesserungsfähig zu sein.

In der Mehrzahl (19) unserer nachuntersuchten Fälle, seit 1892 fast ausschliesslich, war die Aufpflanzung der Patella in der Weise bewerkstelligt worden, wie sie von Bohl 1896 und mit unwesentlicher Modifikation von Silbermark (1904) als eigenes Verfahren beschrieben wird. Die Technik der v. Bruns'schen Klinik war kurz die, dass das Periost und der Stumpf des Kniescheibenbandes an das Periost der Femurhinterseite unter Mitfassung von Muskulatur durch Knopfnähte befestigt wurde. Auf diese Methode entfallen 12 anatomisch gut geformte, und 7 unbefriedigende Knochenstümpfe. Unterschiede im Erfolg könnten hierbei durch die Art des Nahtmaterials bedingt sein, insofern das Catgut wegen seiner Resorbierbarkeit zu früh für den Zweck der mechanischen Fixation unbrauchbar wird. Aus diesem Grunde verwirft auch Ritschl u. A. das Catgut bei der Gritti'schen Operation. Unter unseren 19 einschlägigen Fällen diente Catgut bei 10, Seide oder Zwirn bei 9 Operationen als Nahtmaterial. Es entfallen auf Catgut 2, auf Seide oder Zwirn 5 Dislokationen der Patella. Es lässt sich demnach wenigstens für unsere Fälle eine Minderwertigkeit des Catguts nicht feststellen. Im Uebrigen berichtet Silbermark, dass er von der Catgutnaht bei der Weichteilfixation der Patella in 15 Fällen aus der Klinik von v. Mosetig-Moorhof stets gute Resultate sah; allerdings versäumt er anzugeben, ob die Fälle nachuntersucht wurden.

Im Ganzen hat uns also die Gritti'sche Methode auch bei weitester Indikationsstellung in der grossen Mehrzahl der Fälle anatomisch ideale Knochenstümpfe geliefert. Wenn es trotzdem den Anschein haben könnte, als seien unsere Resultate mit 8 als anatomisch minderwertig aufgeführten Knochenstümpfen schlechter, als andere Operateure wohl von ihren Stümpfen

annehmen dürften, so muss ausdrücklich wiederholt werden, dass nur 2 unserer Beobachtungen nach der bisherigen Untersuchung als Misserfolge zu bezeichnen wären. Die leichteren Verschiebungen der Patella sind der Palpation entgangen und nur durch das Röntgenverfahren entdeckt, welches in dieser Untersuchungsreihe erstmals systematisch auf Grittistümpfe angewandt wurde. Wenn vielleicht diese exakten Aufklärungen etwas Optimismus zerstören, so dürften sie andererseits einen wirklichen Fortschritt für die Resultate der Gritti'schen Operation anbahnen, welcher in der Technik der Patellarfixation gelegen sein muss.

Vergleichen wir nun die Leistungsfähigkeit der beiden Hauptverfahren der Patellarfixation, Knochennaht und Weichteilnaht, so können die anatomischen Spätresultate der Weichteilnaht nicht ganz zufriedenstellen. Denn wenn eine stärkere Verschiebung der Patella (wie in 7 der zugehörigen 19 Fälle) auch nur ausnahmsweise eine Funktionsbehinderung zur Folge hat, so muss es doch andererseits Aufgabe der operativen Technik sein, womöglich ein anatomisch vollkommenes Resultat zu liefern. In dieser Hinsicht verdient die Knochennaht entschieden den Vorzug: Man macht am besten je 1 Knochennaht mit Silk zu beiden Seiten des Ligamentum patellae; das Ligament wird mit den Flexorenstümpfen vernäht, weniger um den Quadricepszug durch die Flexoren zu balancieren (Rioblanc), als in der Absicht, auch diese Muskeln für die Beweglichkeit des Stumpfes nutzbar zu machen.

Von Einzelheiten schliesslich, welche sich sonst bei der Röntgenuntersuchung der 25 Stümpfe ergaben, mag nur die Exostosenbildung noch kurz gestreift werden, weil sie eventuell auch die Funktion beeinträchtigen kann. So wurden flächenhafte Periostwucherungen am Femurschaft, welche zum Teil hoch hinaufreichten, in 6 Fällen beobachtet. Ausgesprochen periostale, zackige Exostosen fanden sich, 2mal kombiniert mit Schaftauflagerungen, im Bereich des Femur 6mal. Teils vom unteren Ende teils erst höher oben entspringend waren sie meist retroflex nach oben, mitunter horizontal gerichtet und hatten ihren Lieblingssitz an der Innen- und Hinterseite des Oberschenkels. Allein alle diese vom Femur ausgehenden produktiven Knochenwucherungen sind völlig belanglos, weil sie nie in die Unterstützungsfläche des Stumpfes hineinragen, nie die Entwicklung zeigen wie etwa am Unterschenkel und nie den Prothesengebrauch behindern. Dagegen war die Patella, speziell deren Oberfläche, stets frei von jeder Spur von Knochenneubildung. Es ist

demnach zu betonen, dass die Gritti'schen Knochenstümpfe von atypischen Knochenwucherungen, welche die direkte Tragfähigkeit stören könnten, so gut wie ausnahmslos, also auch bei Sekundärheilung, frei bleiben und die Patella ihre glatte Oberfläche bewahrt.

Diese Untersuchungen zeigen somit, dass unsere Grittistümpfe nach anatomischer Beschaffenheit von Knochen und Weichteilen alle Vorbedingungen für Leistungsfähigkeit und Tragfähigkeit erfüllen: sie haben eine volle, nie konische Form, eine sowohl oberflächlich als in den tieferen Schichten narbenfreie Stumpfbedeckung, ein breites, wohlabgerundetes Knochenende ohne störende Exostosen, welches im Gegensatz zu den diakondylären Stümpfen (Buchanan, Carden, Lücke) nicht aus einer Knochenwundfläche, sondern einem völlig unverletzten Knochen mit intaktem Weichteilzusammenhang besteht.

Es bleibt somit nur die Frage, wie diese Stümpfe im Gebrauch sich bewähren. Gritti selbst hat zu einer Zeit, welcher nichts ferner lag, als von Amputationsstümpfen langer Röhrenknochen direkte Belastungsfähigkeit zu verlangen, auf Grund rein anatomischer Ueberlegungen diese Eigenschaft seinen Stümpfen zugesprochen. Auch in der v. Bruns'schen Klinik ist von Anfang an direkte Prothesenunterstützung angestrebt worden. Allein zur Zeit, als die Methode noch um ihre Berechtigung kämpfen musste, wurde die Bedeutung des direkten Ganges meist übersehen, und wenn man einen Versuch damit überhaupt machte, so wurde er als eine überaus seltene Ausnahme betrachtet (Ehrlich u. A.). Von demselben Gesichtspunkte aus nannte Schede die Gritti'sche Amputationsmethode ein interessantes Experiment ohne praktische Bedeutung. Wie viele frühere Operateure (Ried u. A.), so verwarf auch v. Bardeleben noch 1892 principiell jeden Versuch einer direkten Belastung der Grittistümpfe und hielt es für ein vermessenes Unterfangen, als einer seiner Amputierten sehr gut direkt aufstützte.

Erst infolge der Bemühungen Bier's, die Zweckmässigkeit und Grundbedingungen der direkten Tragfähigkeit nachzuweisen, fand die alte Forderung Gritti's bei seinen Stümpfen wieder mehr Beachtung. Interessant ist der Standpunkt, welchen Bier gegenüber den Grittistümpfen in Bezug auf Tragfähigkeit einnimmt. Nach seiner Ansicht sind die Gritti'schen Stümpfe meist, aber durchaus nicht immer, tragfähig und erfordern häufig eine sorgfältige Ange-

wöhnung an den direkten Druck. Da er den Exartikulationsstümpfen die beste und unmittelbare Tragfähigkeit zuerkennt, so verwirft er die Gritti'sche Methode in allen Fällen, wo die Exartikulation ausführbar ist, zieht sie aber den Diaphysen- und Epiphysenstümpfen vor. Den Grund für die langsame Angewöhnung der Grittistümpfe an direkten Druck sieht er nicht in der dünnen Weichteilbedeckung oder in der Entzündung präpatellarer Schleimbeutel, sondern in der specifischen Struktur der Patella. Damit kommt er auf theoretische Bedenken, welche schon früher gegen die Belastungsfähigkeit der Grittistümpfe erhoben worden sind. Koch, Ehrlich, Schede u. A. wiesen darauf hin, dass die Voraussetzung, welche Gritti zur Druckbelastung seiner Stümpfe geführt habe, dass nämlich die Kniescheibe normalerweise zum Knieen dient und daher druckgewohnt ist, irrig sei. Ehrlich untersuchte speciell die sensiblen Qualitäten der Haut in der Kniegelenksgegend und fand, dass die Empfindlichkeit der Haut von der Kniescheibe nach abwärts bis zur Tuberositas tibiae abnimmt, und aus diesem Grunde die Weichteile über der Patella sich weniger zur Unterstützungsfläche eignen. Dass aber die Eigenschaften der bedeckenden Weichteile der Tragfähigkeit nicht hinderlich sind, weist Bier selbst zurück; denn es sind ja seine osteoplastischen Unterschenkelstümpfe mit den gewiss sehr empfindlichen Weichteilen über der vorderen Tibiafläche als Stumpfbedeckung vorzüglich tragfähig. Nach ihm ist vielmehr die geringere Eignung der Patella für direkten Druck in deren Architektur als Sesambein begründet. Wie man auf Durchschnitten und Röntgenbildern leicht sehen kann, ist das oberflächliche Knochensystem der Patella in der Richtung der Faserzüge der Quadricepsaponeurose angeordnet, während die Knochenbälkchen der Spongiosa im Uebrigen hauptsächlich in sagittaler, nach der Gelenkfläche hin leicht konvergenter Richtung verlaufen. Der einzige strukturell bedingte Mangel der Patella könnte demnach das Fehlen einer kompakten Rindenschicht sein. Da aber Cramer neuerdings für die allgemein und auch von Bier als vorzüglich tragfähig anerkannten Unterschenkelamputationsstümpfe am Ort der Wahl nachwies, dass hier die Körperlast ausschliesslich teils auf der Kniescheibe, teils auf den Oberschenkelkondylen und nicht, wie man irrtümlicherweise noch in allen Publikationen annimmt, auf der Tuberositas tibiae ruht, so dürfte auch das letztgenannte Bedenken gegen die Tragfähigkeit Gritti'scher Stümpfe hinfällig sein.

Was nun die praktischen Erfahrungen besonders über länger

beobachtete Grittistümpfe betrifft, so sind diese in der allein in Betracht kommenden neueren Litteratur nur spärlich wiedergegeben. Unter den 65 aus dem Zeitraum von 1878—95 von Herda gesammelten Fällen fanden sich nur bei 17 Notizen über die Gebrauchsfähigkeit der Stümpfe: 11 Patienten gebrauchen ausschliesslich direkt unterstützende Prothesen; bei 4 davon fehlt jede nähere Aufzeichnung; einer konnte bei der Entlassung ohne Beschwerden mit einem Stock gehen, 5 auch später ohne Stock und ohne Schmerzen; bei einem macht längerer Gebrauch zeitweise Schmerzhaftigkeit. 3 Amputierte stützen hauptsächlich mit dem Stumpf, weniger mit dem Tuber auf: von diesen ist bei einem gute Funktion, bei einem Schmerzhaftigkeit nach längerem Gehen verzeichnet, bei einem fehlen alle Details. Ausschliesslich des Sitzrings bedienen sich 2 Patienten: davon arbeitet einer den ganzen Tag ohne Schmerzen, beim andern stehen nähere Angaben aus.

Die aus dem gleichen Jahre (1895) stammende Statistik Rioblanc's berichtet unter 41 verwertbaren Fällen 19 mal über direkte Tragfähigkeit und 11 mal über Unempfindlichkeit der Stümpfe.

Diese Zusammenstellung zeigt schon, wie spärlich und schlecht begründet unsere Kenntnisse über die funktionellen Erfolge der Gritti'schen Operation sind, und rechtfertigt eine kurze Uebersicht über die seit 1895 gemachten Mitteilungen hinsichtlich tragfähiger Grittistümpfe, soweit die Zugänglichkeit der Litteratur dies gestattet.

Bohl 1896: 2 Fälle; 1 Pat. mit halb direkt stützender, 1 mit indirekt stützender Prothese entlassen.

Sczypiorski 1901: 3 Fälle; nach $3^1/_2$, 2, $1^1/_4$ Jahren sämtlich mit direkter Unterstützung sehr leistungsfähig, trotzdem bei 1 eine geringe Verschiebung der Patella nach hinten und ein Hygrom besteht.

Bussière 1903: 4 Fälle; sämtliche tragfähig und sehr brauchbar.

Roux de Brignoles 1903: 3 ausserordentlich leistungsfähige, direkt stützende Stümpfe.

Meriel 1903: 1 Fall gut tragfähig.

Pluyette 1904: 1 Fall mit vorzüglicher Tragfähigkeit nach 1 Jahr.

Delbet 1904: 6 Fälle mit guter Tragfähigkeit.

Lejars 1904: 1 Fall von vorzüglicher Tragfähigkeit seit 5 Jahren ohne Unterbrechung.

Corson 1906: 1 Fall mit guter Tragfähigkeit trotz fibröser Patellaranheilung.

Wenn man auch nicht übersehen darf, dass fast sämtliche Fälle aus der französischen Litteratur einzeln vorgestellt und beschrieben wurden in der Absicht, die funktionell günstigen Resultate der Operation zu demonstrieren und die Methode zu empfehlen, und ihnen daher der Wert einer grösseren einheitlichen Untersuchungsweise abgeht, so beweisen diese neueren Mitteilungen doch mit hinreichender Sicherheit, dass sich gute Funktion durch Tragfähigkeit in allen Fällen erreichen liess, in welchen die hiezu dienlichen Massnahmen getroffen werden konnten.

An der v. Bruns'schen Klinik wurde nun von Anfang an, insoweit die Patienten wegen der Prothese die Klinik konsultierten, principiell direkte Unterstützung angestrebt. Demgemäss finden sich unter den 25 Nachuntersuchten 18 Amputierte, die sich direkter Unterstützung bedienen. Wenn man die Unterscheidung Hilgenreiner's in tragfähige (Unterstützung ausschliesslich am Stumpfende), stützfähige (Unterstützung auf Stumpf und Tuber verteilt) und nicht stützfähige, schwebend getragene Stümpfe anwendet, so ist 5 unserer nachuntersuchten Stümpfe die Eigenschaft der Tragfähigkeit zuzuerkennen. Nr. 15 geht und steht auf seinem derben, schwieligen, vollkommen druckgewohnten Stumpfpolster mit Hilfe eines ausschliesslich direkt stützenden Apparates den ganzen Tag, ohne jemals Beschwerden gehabt zu haben. Nr. 17 konnte schon 1 Monat nach der Entlassung mit einer selbstgefertigten schweren Stelze leichte landwirtschaftliche Arbeiten verrichten, und in der neubeschafften Prothese ist auch die Gangart eine vorzügliche. Aehnlich hat Nr. 7 bis vor 2 Jahren die ganze Haus- und Feldwirtschaft betrieben, dank ihres vorzüglich tragfähigen Stumpfes. Mit vollem Recht zählt auch die 69jährige Patientin Nr. 11 zu dieser Gruppe. Wenngleich sie nie eine Prothese getragen, weil sie nie die Mittel zur Anschaffung einer solchen besessen hat, so arbeitet doch die Frau erstaunlicherweise den grössten Teil des Tages über auf ihrem nakten Stumpfe knieend als Putzerin und Wäscherin und pflegt gleichfalls knieend Treppen zu steigen etc. Dabei versichert sie, nie irgendwelche Stumpfbeschwerden gehabt zu haben, und lobt insbesondere die Wirkung eines grossen, derben präpatellaren Hygroms. In analoger Weise pflegt Nr. 14 mehrere Stunden des Tages auf seinem völlig schmerzlosen Stumpfe knieend zu arbeiten und auch zu gehen, da ihm der Gebrauch einer Prothese durch einen ulcerierten, schlechten Unterschenkelstumpf mit Kontraktur im Kniegelenk unmöglich gemacht wird.

Nächstdem sind es 12 Amputierte, welche ausser dem Stumpfende nur in geringem Grade auch das Tuber zur Unterstützung mitbenützen. Von diesen weisen 6 (Nr. 2, 6, 9, 12, 16, 20) eine vorzügliche Leistungsfähigkeit und Ausdauer im Gehen und Stehen auf, sodass sie alle ihrem früheren Beruf als Bauer, Fabrikarbeiter, Taglöhner, Bauersfrau und Ziegler fast uneingeschränkt nachkommen können. Auch ein in seinen Aussagen sehr vorsichtiger Unfallpatient (19) giebt zu, dass er den ganzen Tag in landwirtschaftlichem Betriebe arbeitet. Seine unbedeutenden Beschwerden (leichteres Ermüden und einigemal Wundscheuern) beziehen sich auf die seit 11 Jahren gebrauchte Holzstelze, welche allerdings schwer, abgenützt und unzweckmässig ist. Jedenfalls spricht die schwielige, reizlose Beschaffenheit des Stumpfes sehr für die Güte der Funktion. Nr. 25 mit völlig druckgewohntem Stumpfpolster hat nach 1monatlichem Prothesengebrauch sich soweit an den direkten Gang gewöhnt, dass er den ganzen Tag ohne Beschwerden stehen und gehen kann. Ebenso verfügt Nr. 18, trotzdem er erst seit 3 Monaten eine Prothese besitzt, bereits über ein schwieliges, schmerzloses Stumpfpolster und gute Gehfähigkeit. Nr. 24 geht mit der am Tag der Nachuntersuchung erhaltenen Prothese noch ziemlich schwerfällig und unsicher, so dass dieser Fall für die Beurteilung der Funktion sich noch nicht verwerten lässt. Immerhin kann die Patientin ihren Stumpf schmerzlos auf einen Stuhl etc. aufstützen.

Nur 3 direkt aufstützende Stümpfe sind für ihre Träger die Quelle von erheblicheren Beschwerden und Ursache von wesentlich beschränkter Arbeitsfähigkeit. Zwar liessen bei Nr. 21 die anatomische Beschaffenheit und Widerstandsfähigkeit der Stumpfbedeckung eine gute Tragfähigkeit vermuten, allein eine fortschreitende Kachexie verbunden mit schwerer Neurasthenie lassen die Patientin nicht zu einem ordentlichen Stumpfgebrauch kommen. Als objektiver Grund für den mühsamen und schmerzhaften Gang fand sich bei Nr. 13 ein nässendes chronisches Ekzem der Stumpfbedeckung, welches teils durch den wirklich schlechten und schweren Gehapparat, teils durch die geistige Beschränktheit des decrepiden Patienten verschuldet ist. Ebenso wirkten bei Nr. 22 unzweckmässige Beschaffenheit der Prothese, Korpulenz und Ueberempfindlichkeit zusammen, um einen anstrengenden, schmerzhaften und schwerfälligen Gang zu bedingen.

Die Gesamtzahl unserer 18 direkt aufstützenden Stümpfe zeigt also, dass die Gritti'sche Methode mit grosser Sicher-

heit für die direkte Unterstützung geeignete Stümpfe liefert. Mit nur 3 Ausnahmen waren sämtliche Amputierten im Stande, auf dem Stumpfende aufstützend im Stehen und Gehen schweren Berufsarbeiten nachzukommen, und auch in Fällen, in welchen äussere Gründe die Benützung einer Prothese vereitelten, gebrauchten die Patienten ihren Stumpf, zum Teil in einer Art, wie sie die Leistungen eines Prothesengängers noch weit übertrifft. Für die Beurteilung dieser Resultate dürfte es nicht unwesentlich sein, darauf hinzuweisen, dass die Hälfte der in Frage kommenden Amputierten im Alter von über 50 Jahren stand. Für die wenigen schlechten Resultate liegen Gründe vor, welche sich, ganz unabhängig von den Grittistümpfen als solchen, auch bei Amputationen und Exartikulationen anderer Art störend geltend gemacht hätten.

Es mag hier die Stelle sein, noch auf einen Einwand gegen die Tragfähigkeit Gritti'scher Stümpfe, nämlich auf die funktionelle Bedeutung der Hygrome und Dislokationen der Patella kurz einzugehen.

Für Sabanejeff war die Vermeidung einer Schleimbeutelentzündung ein Grund mit zur Empfehlung seiner Ersatzoperation. Ebenso sahen Schede und Hilgenreiner in der nicht gerade seltenen Schleimbeutelentzündung einen gewichtigen Grund gegen die Tragfähigkeit Gritti'scher Stümpfe. Soweit mit diesen Schleimbeutelentzündungen akute Bursitiden gemeint sind, was aus den Publikationen nicht immer klar hervorgeht, so ist kein Zweifel, dass diese zeitweise die Belastungsfähigkeit der Stümpfe aufheben können. Allein auch bei Grittistümpfen vermag eine radikale Exstirpation so gut wie sonst das Uebel dauernd zu beseitigen. Im Uebrigen konnte Herda in seinen 65 Fällen nur 1mal diese Komplikation finden, so dass aus ihr wohl kein ernsthafter Einwand gegen die Tragfähigkeit Gritti'scher Stümpfe konstruiert werden kann. Dagegen scheinen die chronischen Schleimbeutelentzündungen zwar häufiger, dafür aber auch völlig harmlos zu sein. Von 2 Hygromen, welche auf unsere 18 direkt aufstützenden Stümpfe kommen, — bei 7 hängend getragenen wurden sie nie beobachtet — war das eine (Nr. 12) selbst bei senkrechtem Aufstützen durchaus schmerzlos. Die andere Patientin (Nr. 11), welche, wie bereits beschrieben, ohne Prothese ihren Stumpf erstaunlich strapaziert, lobt gerade den Schleimbeutel als druckmilderndes Polster. Diese funktionell bedingten Hygrome haben anscheinend eine wesentlich andere Bedeutung als die vielfach tuberkulösen Schleimbeutelentzündungen

des Dienstmädchenkniees. Und so gehen Bussière und Sczypiorski auf Grund je 1 Beobachtung bei direkt tragenden Stümpfen noch weiter und halten die präpatellaren Hygrome für ein Glied in der Reihe der durch die Druckbelastung entstandenen funktionellen Veränderungen der Weichteile, welche die Tragfähigkeit wesentlich unterstützen.

Der gewichtigste Einwand gegen die Tragfähigkeit Gritti'scher Stümpfe betrifft die ungünstige Gestaltung der Knochenendfläche, falls es zur Dislokation der Patella kommt. Dieser Einwand gilt in erster Linie und wohl mit Recht der totalen Abgleitung der Patella. Von unseren 2 Fällen dieser Art konnte Nr. 23 aus finanziellen Gründen sich überhaupt keine Prothese beschaffen und ging an Krücken, während Nr. 19 trotz der Abgleitung und der nur aus der Spitze der Patellaroberfläche bestehenden Tretfläche eine recht ordentliche Funktion bei direktem Gang hat. Mit der mit Verbesserung der Fixationstechnik erheblich abnehmenden Häufigkeit der totalen Patellarabgleitung verliert aber dieses Bedenken wesentlich an Bedeutung. Sehr lehrreich ist ferner ein Vergleich mit den osteoplastischen Unterschenkelamputationen. Bier selbst wie andere Operateure (so Amberger unter 15 Fällen 3mal), haben nekrotische Ausstossung des Knochendeckels — Patellarausstossung kommt so gut wie nie vor — und damit denselben Endzustand wie nach totaler Patellarabgleitung, ferner Abgleitung des plastisch verwandten Knochenstückes mit Verlust der Tragfähigkeit beobachtet und zwar eher häufiger, als nach den gemachten Feststellungen totale Patellarabgleitungen zu sein scheinen. Wenn man aus derartigen misslichen Zufällen bei der genannten Methode mit Recht keinen Schluss gegen die Tragfähigkeit osteoplastischer Unterschenkelstümpfe ziehen darf, so ist die Gritti'sche Methode zweifellos berechtigt, dieselbe Beurteilung zu erfahren.

Es bleiben somit noch jene unvollständigen Dislokationen der Patella, welche 5 unter unsern 25 Stümpfen vom anatomischen Standpunkt aus das Urteil von minderwertig geformten Knochenstümpfen eingetragen haben und welche in der Litteratur, weil meist nur röntgenographisch feststellbar, entweder gar nicht erwähnt oder nicht unter die Patellarabgleitungen gerechnet zu sein pflegen. Von den 5 Fällen bedienen sich alle direkt stützender Prothesen, zum Teil mit vorzüglicher Leistungsfähigkeit. Man darf also hieraus schliessen, dass unvollständige Dislokationen der Kniescheibe durchaus nicht einen für direkte Unterstützung

unbrauchbaren Knochenstumpf bedingen, sondern dies mehr eine Ausnahme als die Regel bildet.

Zum weiteren Beleg hiefür mögen noch die Beobachtungen von Ritschl und Sczypiorski angeführt sein, welche je von einem trotz Kantenstellung und Verschiebung nach hinten vorzüglich tragfähigen Stumpf berichten. Eine Erklärung für die trotz partieller Patellardislokation bestehende Tragfähigkeit von Grittistümpfen ist gegeben in den principiellen Ausführungen Bier's, welcher feststellte, dass, abgesehen von der Narbenfreiheit der Weichteile, welche sich bei unseren Stümpfen stets findet, die Tragfähigkeit ausschliesslich gewährleistet wird durch das Fehlen einer Knochennarbe in der Unterstützungsfläche, und zugleich nachwies, dass die Breite der Knochenunterstützungsfläche nicht wesentlich ist für die Belastungsfähigkeit. Diese Ansicht Bier's scheinen unsere Fälle zu bestätigen; denn in allen bildet ein mehr oder weniger grosser Teil der Patellaroberfläche die Unterstützungsfläche. Nimmt man hinzu, dass auch exostotische Unterschenkelstümpfe mitunter tragfähig sein können, wie ich früher zu zeigen Gelegenheit hatte, dass manche osteoplastisch nach Bier gedeckte Unterschenkelstümpfe mit bester Tragfähigkeit nach der Konfiguration der knöchernen Unterstützungsfläche häufig nichts voraus haben vor unsern als anatomisch schlecht bezeichneten Stümpfen, so kann man leicht verstehen, weshalb unvollständige Dislokationen der Patella das funktionelle Resultat nicht trüben, und damit dem wichtigsten Einwand gegen die Gritti'sche Methode die praktische Bedeutung nehmen.

Ueberaus wichtig für die Bewertung der Tragfähigkeit unserer Grittistümpfe ist es aber, dass diese stets ohne die sonst notwendige Nachbehandlung erreicht wurde. Ausnahmslos wurden die Patienten sofort nach Abschluss der Wundheilung oder noch mit granulierenden Stellen entlassen; die Stümpfe wurden weder geübt noch massiert noch mit provisorischen Prothesen versehen, und die Beschaffung definitiver Apparate erfolgte nie vor $^1/_4$ Jahr, häufig erst nach $^1/_2$ oder gar 1 Jahr. Wenn die Stümpfe trotzdem für direkte Unterstützung tauglich blieben und zu vorzüglicher Brauchbarkeit gelangten, so ist damit aufs Beste der Beweis geliefert, dass die Gritti'sche Methode als solche alle Voraussetzungen einer guten Tragfähigkeit in sich schliesst.

Trotz all dem aber, glaube ich, ist eine methodische Uebung und frühzeitige Druckgewöhnung, wenn man auch die Hirsch'schen Vorschriften nicht genau einzuhalten braucht, wie es

bei andern tragfähig zu machenden Stümpfen teils notwendig teils zweckmässig ist, bei den Grittistümpfen durchaus empfehlenswert. Zunächst ist nämlich nach den früheren Ausführungen durch die mechanischen Reize eine raschere Konsolidation und damit Verringerung der Verschiebungsgefahr der Patella zu erwarten. Ausserdem aber wird man nach einer entsprechenden Vorbehandlung auf eine teilweise Benützung des Tuber zur Unterstützung ganz verzichten können; die Patienten werden früher auf die Beine gebracht und ihrem Beruf zurückgegeben. Müssen speciell die Unfallversicherungs- und Berufsgenossenschaften an diesen Vorteilen schon ein Interesse haben, so gesellt sich für diese m. E. der weitere Umstand hinzu, dass der psychischen Schädigung der Unfallpatienten, welche aus der Verurteilung zu längerer Bettruhe, Unthätigkeit und beschwerlichem Krückengang resultiert, dadurch am besten entgegengewirkt wird, dass die Amputierten frühzeitig sich von der Schmerzlosigkeit und Gebrauchsfähigkeit ihrer Stümpfe überzeugen.

Nach all dem kann an der Tauglichkeit der Gritti'schen Stümpfe zu direkter Belastung und an den guten funktionellen Resultaten der Methode kein Zweifel bestehen; Angewöhnung und individuelle Verhältnisse, wie Ritschl meint, spielen keine grössere Rolle für einen vollen Erfolg als bei anderen Methoden.

Ueber unsere 7 mit indirekter Unterstützung sich bewegenden Amputierten ist hervorzuheben, dass mit nur einer Ausnahme (Nr. 23, Abgleiten der Patella) nie die Beschaffenheit der Stümpfe einer direkten Belastung entgegengestanden wäre. Schuld war ausschliesslich das mangelnde Verständnis auswärtiger Prothesenmacher, welches den Amputierten durch Verabfolgung indirekt stützender Apparate die Vorteile des direkten Ganges vorenthielt. Sämtliche verfügten über anatomisch ausgezeichnet geformte Knochenstümpfe, und selbst die Weichteile hatten den Grad von Resistenz beibehalten, dass sie gegen direktes Beklopfen und Aufstützen unempfindlich waren. Sie hatten sämtlich eine gute Gebrauchsfähigkeit, so dass sie ihrem schweren landwirtschaftlichen Berufe nachgehen konnten: Nr. 5 versah trotz seiner schlechten, aus schwerem Eisenblech ohne Polsterung gefertigten Trichterstelze seinen Beruf als Wagner und Bauer.

Aus diesen Fällen geht hervor, dass es für die Gritti'sche Amputation keinen Grund giebt, auf direkte Stumpfbelastung zu verzichten, da indirekte Unterstützung für die Patienten stets einen

Nachteil in der Leichtigkeit und Sicherheit des Ganges bedeutet. Berufsgenossenschaften aber müssten aus solchen Erfahrungen in ihrem und der Unfallpatienten Interesse die Konsequenz ziehen, die Beschaffung von Prothesen stets der Kontrolle solcher Aerzte und Krankenanstalten zu unterstellen, welche für die Stümpfe nach Gritti auch die zugehörige Unterstützungsart anordnen.

Krankengeschichten.

I. Fälle mit Nagelung.

A. Gute Knochenstümpfe.

1. Sch., Jakob, 60 J. Früher Holzhauer, jetzt Korbflechter. 25. XII. 88 wegen komplicierter Unterschenkelfraktur mit drohender Sepsis Amputation. Weichteilschnitt an Aussenseite in infiltriertem Gewebe. 1 Nagel. Naht. Drainage. 3. I. Prim. intentio. 10. I. 89 Entfernung des Nagels mit beträchtlicher Gewalt. Derselbe ist verbogen. Patella gut fixiert. 14. I. 89 geheilt entlassen.

Nachuntersuchung 06: Mann sehr rüstig. Stumpf sehr schön geformt, nicht konisch. Haut reizlos. Stumpfpolster dick, ungebraucht, auf Schlag und Druck unempfindlich. Patella fest, nicht verschoben. Keinerlei Stumpfkrankheiten. Konnte bis vor 1 Jahr (chronischer Rheumatismus des andern Beines) bis zu 2 Stunden gut marschieren und leichtere Feldarbeit versehen. Seitdem Beschäftigung als Korbflechter im Sitzen. Indirekt stützende Prothese mit Kniegelenk. Gang jetzt schwerfällig und langsam, aber sicher.

Röntgenbefund (Taf. VIII—IX, Fig. 3 S.A.)[1]: Ideale knöcherne Aufheilung der Patella, ohne Spur Verschiebung. Sägeflächen vollkommen kongruent. Keine Exostosen.

2. D., Georg, 65 J., Bauer. Cirkuläres Unterschenkelgeschwür, Kniegelenkskontraktur und Elephantiasis cruris. 26. XI. 92 Amputation. Trotz 2 Nägeln, welche in dem atrophischen Femur schlecht halten, und wegen starker Retraktion der Extensoren sofort Neigung zur Abweichung der Patella. Hautnaht. Drainage. Sofort nach Amputation häufige und starke Extensorenkrämpfe. 1. XII. Prim. int. Patella leicht nach oben verschoben. 10. XII. Nägel entfernt. Krämpfe haben aufgehört. Patella sitzt gut und fest. 22. XII. mit schönem Stumpf entl.

Nachuntersuchung 06: Stumpf atrophisch, aber schön geformt, nicht konisch. Stumpfpolster dick, derb, verschieblich und unempfindlich bis auf eine kleine mit einer Narbe bedeckte Stelle, Druckeffekt durch zu weit gewordene Prothese. Haut sonst reizlos. Beide Femurkanten, aber

1) V.A. = Aufnahme von vorn. S.A. = Aufnahme von der Seite.

keine Patellarverschiebung fühlbar. Besorgt die ganze Landwirtschaft wie zuvor. Trägt (1 Jahr nach Amputation) Stelze mit Kniegelenk. Unterstützung auf Stumpf und Tuber verteilt. Geht und steht den ganzen Tag. Gang sehr gut und sicher, ohne Stock.

Röntgenbefund (Taf. X—XI, Fig. 18 S.A.): Keine seitliche Verschiebung. Patella kleiner als Femursägefläche, so dass diese innen 2 cm unbedeckt ist. Verschiebung nach vorn von 0,4 cm mit leichtester Aufrichtung. Keilförmige Dehiscenz an der Hinterseite. Tretfläche ganz von der glatten Patellaroberfläche gebildet. Retroflexe Femurexostose innen. Schaftauflagerungen.

3. N., Gottlob, 67 J. Früher Weber, jetzt Orgeltreter und landwirtschaftlicher Taglöhner. Enormes, bis zur oberen Epiphysenlinie reichendes Enchondrom der Tibia. 15. II. 95 Amputation. 1 Nagel. Drainage. Hautnaht. 20. II. 95 Prim. int. Nähte entfernt. 5. III. mit schön geformtem Stumpf und gut aufgeheilter Patella entl.

Nachuntersuchung 06: Rüstiger Mann. Stumpf stark atrophisch, aber wohlgeformt, nicht konisch. Haut reizlos, nicht ödematös. Stumpfpolster dick, verschieblich, aber ungebraucht. Druck und Schlag ganz schmerzlos; kann direkt aufstützen ohne Schmerz. Patella nach Betastung fest und unverschoben aufgeheilt, Oberfläche vollkommen glatt. Wäre also gut tragfähig. Besorgt nahezu wie früher alle landwirtschaftlichen Arbeiten. Benützt Trichterstelze mit ausschliesslich indirekter Unterstützung. Gang sicher und ausdauernd, aber schwerfällig und mit abduciertem Stumpf.

Röntgenbefund (Taf. VIII—IX, Fig. 5 S.A.): Idealer Knochenstumpf. Patella mit voller Kongruenz der Sägeflächen ohne jede Verschiebung knöchern aufgeheilt. Keine Exostosen. Patellaroberfläche glatt.

B. Minderwertige Knochenstümpfe.

4. R., Georg, 72 J. Früher Ziegler. Komplicierte Unterschenkelfraktur durch Ueberfahrung. Fortschreitende Streptokokkenphlegmone. Lymphangitis am Oberschenkel. Schüttelfrost. Wegen drohender Sepsis 13. XII. 92 Amputation. Hautschnitt des Hinterlappens fällt grösstenteils in entzündlich infiltriertes Gebiet. Patella durch Nagel fixiert. 1/3 der Wunde offen gelassen, Rest genäht. 27. XII. Defekt granuliert. Allgemeinbefinden gebessert. Dauernd heftige Quadricepskrämpfe trotz Morphium. 4. I. 93 Nagel entfernt. 12. I. der 5 cm breite Defekt granuliert gut. Rest der Wunde lineär geheilt. Krämpfe unverändert. Patella nicht nachweisbar verschoben. Auf Wunsch entlassen.

Nachuntersuchung 06: Dekrepider Mann. Während der Untersuchung heftige, übertragbare Krämpfe, nach Untersuchung der medicinischen Klinik als Teilerscheinung schwerster Hysterie. Stumpf stark atrophisch, aber nicht konisch, schön abgerundet. Haut und Stumpfpolster nicht

pathologisch verändert. Kann auf den Stumpf ohne Schmerz aufstützen; Schlag und Druck vollkommen schmerzlos. Bei Abtastung scheint Patella vollkommen senkrecht zur Femurachse und unverrückt fixiert zu stehen. Kann wegen seiner zahlreichen hysterischen Beschwerden nichts arbeiten. Trägt Trichterstelze aus Blech mit ausschliesslich indirekter Unterstützung. Gang schlecht, schwerfällig, mit abduciertem Bein, nur kurze Zeit und mit Stock.

Röntgenbefund (Taf. X—XI, Fig. 15a und b V. und S.A.): Nach V.A. keine Spur seitlicher Verschiebung; Verschiebung nach vorn nicht sicher nachweisbar; nach S.A. starke Verschiebung nach vorn mit erheblicher Kantenstellung. Tretfläche immerhin ein ausreichender Teil der glatten Patellaroberfläche. Abgebrochene Nagelspitze in Patella. Retroflexe Exostose am innern Femurrand.

II. Fälle mit Knochennaht.

5. B., Fridolin, 47 J. Wagner und Bauer. Kontusion der Kniekehle durch Baumstamm. Ruptur der Intima und Media der Art. poplitaea ohne Hautverletzung mit nachfolgender Gangrän des Unterschenkels bis zur Mitte. Schwellung und Suffusionen bis zur Mitte des Oberschenkels. 3. VI. 95 Amputation. Lappen teilweise eitrig infiltriert und gequetscht. Arterie durch Thrombus verstopft. 1 Silberdrahtnaht in der Mitte der Hinterseite. Tamponade der Wunde. Einige Situationsnähte. Wundheilung überraschend schnell ohne wesentliche Sekretion. 23. VI. Mit kleiner granulierender Wunde entlassen.

Nachuntersuchung 06: Rüstiger Mann. Stumpf stark atrophisch, aber wohlgeformt, gut abgerundet. An der Seitenfläche des Oberschenkels zahlreiche Narben und eine frische Exkoriation als Folgen des Druckes der ganz ungeeigneten Prothese. Stumpfpolster dick, derb, auf Schlag und Druck schmerzlos. Kann sehr gut direkt aufstützen. Patella palpatorisch sehr gut angeheilt. Exostosen fühlbar. Scheuert sich besonders im Sommer an dem schlechten Apparat oft wund. Trägt eine sehr schwere, ungefütterte Eisenblechstelze, deren Sitzring nicht einmal bis zum Tuber reicht. Ausschliesslich indirekte Unterstützung. Pat. arbeitet mit seltener Energie als Bauer und Wagner fast alles wie zuvor. Gang sehr anstrengend, schwerfällig mit abduciertem und rekurviertem Bein.

Röntgenbefund (Taf. VIII—IX, Fig. 1 V.A.): Ideal schöner Knochenstumpf mit vollkommen kongruenten Sägeflächen ohne Spur Verschiebung. Ebene, glatte Tretfläche. Silberdraht ohne Fragmentierung in situ. Am Femurrand ringsum retroflexe, funktionell bedeutungslose Exostosen.

6. M, Adolf, 21 J. Fabrikarbeiter. Komplicierte Unterschenkelfraktur durch Ueberfahrung. Phlegmone mit Abscessen bis ans Kniegelenk. Wegen drohender Sepsis 23. VIII. 02 Amputation. Ganze Kniegelenksgegend diffus infiltriert. Eitriger Gelenkerguss. Excision

der Synovialis. Wegen zu erwartender Wundeiterung je 1 Knochennaht an der Vorder- und Hinterseite mit Silberdraht. 4 Catgut-Periostnähte. Ausgiebige Tamponade und Drainage. 4. IX. Bisher profuse Sekretion. Eiterung nimmt ab. Fieberfrei. Befinden gut. 21. IX. mit kleiner granulierender Wunde entlassen.

Nachuntersuchung 06: Spitzentuberkulose. Stumpf stark abgemagert, aber schön geformt und abgerundet, nicht konisch. Haut etwas kühler, sonst ganz normal. Stumpfpolster derb, etwas schwielig, ganz unempfindlich auf Druck etc. Wallnussgrosses Amputationsneurom, vom Pat. bisher nicht bemerkt. Keine Patellarverschiebung tastbar. Keine Stumpfkrankheiten, nur 1 mal durch Apparat wundgescheuert. Arbeitet genau soviel wie Mitarbeiter, meist im Sitzen. Kann 8—10 km ohne Beschwerden marschieren. Prothese mit Kniegelenk; Unterstützung hauptsächlich am Stumpf, weniger am Tuber. Geht flott, frei, sicher, ohne Stock.

Röntgenbefund (Taf. VIII—IX, Fig. 2 S.A.): Idealer Knochenstumpf mit vollkommen kongruenten Sägeflächen, ohne Spur Verchiebung. Tretfläche glatt und breit. Hinterer Silberdraht unzerbrochen in situ; vorderer unzerbrochen, aber nach oben dislociert, also im Knochen durchgeschnitten. Bedeutungslose Exostosen am inneren Femurrand.

III. Fälle mit Ligament-Periost-Muskelnaht.

A. Gute Knochenstümpfe.

7. B., Marianne, 65 J. Taglöhnersfrau. Cirkuläres Unterschenkelgeschwür mit Elephantiasis cruris und Beugekontraktur des Kniegelenks. Unterschenkelamputation wegen Rigidität der Weichteile unmöglich. Amputation 24. V. 98. Ligament-Periost-Muskelnähte mit Catgut. 29. V. Prim. intentio. Nähte entfernt. 9. VI. mit schönem Stumpf und gut aufgeheilter Patella entlassen.

Nachuntersuchung 06: Dekrepide, anämische Frau. Ausgedehnte tiefe Ulcera am andern Unterschenkel seit ca. 3 Jahren. Stumpf stark abgemagert, aber nicht konisch, gut abgerundet. Haut reizlos, etwas cyanotisch. Stumpfpolster dick, derb, schwielig, vollkommen druckgewohnt und schmerzlos. Patella fest, scheint hinten etwas überzustehen. Keine Stumpfkrankheiten. Konnte bis vor ca. 3 Jahren in landwirtschaftlichem und häuslichem Betrieb alles anstandslos arbeiten und vorzüglich gehen. Jetzt wegen Marasmus und Ulcera häufig bettlägerig; besorgt nur noch Haus- und Handarbeiten. Prothese für ausschliesslich direkten Gang. Geht auch jetzt noch vorzüglich, allerdings sehr ermüdend; früher ohne alle Beschwerden und ausdauernd.

Röntgenbefund (Taf. VIII—IX, Fig. 7 V.A.): Idealer Knochenstumpf ohne jede Verschiebung. Tretfläche breit und eben. Hinten bleibt ein schmaler Saum des Femur unbedeckt. Keine Exostosen. Sehr starke Atrophie des Knochens.

8. Z., Josefa, 58 J., Bauersfrau. Ausgedehntes cirkuläres Unterschenkelgeschwür. Elephantiasis cruris. Daher Weichteile zu Unterschenkelamputation ungeeignet. 24. V. 98. Amputation. Ligament-Periostnähte mit Catgut. Hautnaht. 31. V. Arterielle Nachblutung aus der primär verklebten Wunde. Unterbindung der Art. femor. am Stumpfende und in der Mitte des Oberschenkels. 5. VI. Unterbindungswunde geheilt. Mässige Stumpfeiterung. Tamponade. 16. VI. Mit kleiner granulierender Stumpfwunde entl.

Nachuntersuchung 06: Rüstige, energische Frau. Stumpf atrophisch, aber wohlgeformt, nicht konisch. Haut vollkommen reizlos. Stumpfpolster dick, verschieblich, aber ungebraucht, gegen Druck und Schlag unempfindlich; kann direkt aufstützen. Kleines, oberflächliches Neurom an der Hinterseite. Es ist der innere Femurrand fühlbar. Nur 1 mal nach besonderer Anstrengung wundgescheuert. Arbeitet, weil sehr energisch, alles in Haus und Stall als Bauersfrau. Kann an 1 Std. marschieren. Stelze mit beweglichem Kniegelenk sehr schwer, rekurviert, defekt. Umwickelt den Stumpf dick. Gang stark hinkend, schwerfällig, aber sicher. Pat. wünscht selbst direkte Unterstützung.

Röntgenbefund (Taf. VIII—IX, Fig. 8 V.A.): Ideale Patellaraufheilung ohne jede Verschiebung. Nur ist Patella kleiner als Femursägefläche, sodass seitlich und hinten ein Saum des Femur freibleibt. Tretfläche von Patella gebildet. Keine Exostosen.

9. Sch., Gottlieb, 65 J., Taglöhner. Ulcera cruris mit hochgradiger Elephantiasis. Daher Unterschenkelamputation unmöglich. 11. VII. 98. Amputation. Ligament-Periostnähte mit Catgut. Hautnaht. 20. VII. Prim. intentio. 26. VII. Mit schönem Stumpf und gut aufgeheilter Patella entlassen.

Nachuntersuchung 06: Pat. seit einigen Jahren sehr dekrepid. Stumpf sehr gut geformt, kräftig, nicht konisch. Haut z. Zt. ganz reizlos; Residuen früherer Furunkel. Stumpfpolster sehr dick, derb, schwielig. Eine pfenniggrosse Exkoriation am Stumpfende ist durch Fall entstanden. Stumpf druckgewohnt. Muskulatur auffallend kräftig. Patella anscheinend wenig nach hinten verschoben. Seitliche Femurkanten fühlbar. Keine wesentliche Stumpfkrankheiten. Hat mitunter störende Witterungsschmerzen im Stumpf. Konnte bis vor 2 Jahren fast sämtliche landwirtschaftliche Arbeiten als Taglöhner besorgen und anstandslos 4 Stunden marschieren. Später wegen Altersbeschwerden und Geschwüren am andern Unterschenkel Funktion schlechter. Blechstelze ohne Gelenk, sehr gebraucht; Unterstützung auf Stumpf und Tuber verteilt (letzterer weniger). Gang gut, sicher, aber langsam. Konnte früher auch bergsteigen.

Röntgenbefund (Taf. VIII—IX, Fig. 4 S.A.): Patella ohne jede Verschiebung fest aufgeheilt, aber im Querdurchmesser wesentlich kleiner als Femursägefläche, sodass aussen ein Saum unbedeckt bleibt. Am Femur

hoch hinauf, besonders innen, periostitische Schaftauflagerungen. Tretfläche ganz Patellaroberfläche.

10. F., Johannes, 46 J. Vor- und nachher Fabrikarbeiter im Stehen. Komplicierte Fraktur beider Malleolen. Fussgelenksvereiterung. Phlegmone mit entzündlicher Schwellung bis zum Oberschenkel. Nach mehrfachen Incisionen und Fussgelenksresektion wegen Sepsisgefahr 15. X. 98 Amputation. Im Kniegelenk eitriges Exsudat. 4 Periost-Ligamentnähte. Tamponade und Drainage. Situationshautnähte. 19. X. Reichliche Stumpfeiterung. Quadricepskrämpfe. 6. XI. Wundfläche gereinigt, frisch granulierend. Patella gut aufgeheilt. 14. XI. Mit erheblich verkleinerter, granulierender Wundfläche entlassen.

Nachuntersuchung 06: Kräftiger Mann. Stumpf stark atrophisch, walzenförmig, nicht konisch. Haut unverändert. Stumpfpolster verschieblich, normal, nicht gebraucht. Stumpf wäre gut stützfähig. Narbe stark retrahiert und verwachsen, aber nicht störend. Patella ohne fühlbare Verschiebung fest aufgeheilt. Einige Wochen nach Entlassung kleine Femurnekrose ausgestossen. Später keine Stumpferkrankung. Arbeitet den ganzen Tag als Packer und Sortierer meist im Stehen. Kann 3—4 km marschieren. Kunstbein für ausschliesslich indirekte Unterstützung. Gang stark hinkend, aber sicher.

Röntgenbefund (Taf. VIII—IX, Fig. 11 S.A.): Femurkondylen anscheinend abgesägt oder sequestriert. Patella grösser als Femursägefläche in sagittaler Richtung, aber schön horizontal angeheilt, hinten etwas überstehend. Tretfläche wäre die breite, glatte Patellaroberfläche. An Femurhinterseite eigentümliche, nicht störende Exostose.

11. E., Therese, 69 J., Taglöhnersfrau. Cirkuläres Unterschenkelgeschwür. Unterschenkelamputation wegen Elephantiasis cruris contraindiciert. 29. VII. 99. Amputation. Ligament-Periostnähte mit Catgut. Hautnaht. 1 Drain. Gefässe sehr arteriosklerotisch. 31. VII. Starke Quadricepskrämpfe. 5. VIII. Prim. intentio. 12. VIII. Wunde geschlossen. Patella gut fixiert. Entlassen.

Nachuntersuchung 06: Rüstige, sehr energische Frau. Stumpf sehr gut geformt, nicht konisch, ohne merkbare Atrophie. Haut intakt. In der Stumpfbedeckung ein dicker, derber, hühnereigrosser Schleimbeutel, nicht druckempfindlich. Haut daselbst derb, schwielig. Patella hinten etwas überstehend, horizontal fest aufgeheilt. Keine Stumpfkrankheiten. Nie Oedem. Stützt beim Waschen und Putzen, beim Gehen innerhalb des Hauses und beim Treppensteigen ausschliesslich auf dem blossen Stumpf auf ohne jegliche Schmerzhaftigkeit. Benutzt ausserhalb des Hauses Krücken, da sie sich keinen Apparat beschaffen kann. Lobt die Polsterwirkung des Schleimbeutels.

Röntgenbefund (Taf. VIII—IX, Fig. 10 S.A.): Idealer Knochenstumpf. Patella horizontal aufgeheilt, etwas grösser als Femursägefläche,

sodass sie hinten 1,5 cm übersteht. Tretfläche eben, glatt. Keine Exostosen.

12. Z., Pauline, 44 J., Taglöhnersfrau. Recidiv eines Muskelsarkoms dicht unterhalb des Kniegelenks. 28. I. 02. Amputation. Ligament-Periostnaht mit Catgut. 6. II. Prim. intentio. 11. II. Mit gut geheiltem Stumpf entlassen.

Nachuntersuchung 06: Stumpf mässig atrophisch, gut geformt, nicht konisch. Haut reizlos. Präpatellarer Schleimbeutel, welcher ganz unempfindlich auf Druck und Schlag ist. Stumpfpolster sonst derb, schwielig, druckgewohnt. Patella anscheinend etwas nach vorn verschoben. Nachdem die Prothese infolge Abmagerung des Stumpfes zu weit geworden, früher öfter am Stumpfende wund gescheuert; seit Abänderung der Prothese nicht mehr. Bei Verschiebung des Stumpfpolsters durch Zerrung des Schleimbeutels mitunter leichte Beschwerden. Daher Exstirpation des Schleimbeutels. Besorgt im Stehen und Gehen anstandslos alle Hausgeschäfte und kann 1 Std. gut marschieren. Kunstbein mit Kniegelenk. Unterstützung auf Tuber und Stumpf gleich verteilt. Ganz gut, sicher, kaum hinkend, ohne Stock.

Röntgenbefund (Taf. VIII—IX, Fig. 9 S.A.): Idealer Knochenstumpf. Patella schön horizontal aufgeheilt, nur eine Spur nach vorn verschoben. Tretfläche schön eben, abgerundet. Keine Exostosen.

13. H., Georg, 62 J. Früher Taglöhner, jetzt Spitalit. Ulcera cruris mit Elephantiasis. 20. I. 02. Amputation. Ligament-Periostnähte. Hautnaht. 24. I. Prim. intentio. 5. II. Mit wohlgeformtem Stumpf und gut aufgeheilter Patella entlassen.

Nachuntersuchung 06: Seniler, geistig beschränkter Mann. Stumpf gut geformt, mässig atrophisch, nicht konisch. Stumpfpolster verdickt durch chronisches, nässendes Ekzem, desgleichen über dem Condylus externus. Haut sonst intakt. Druck und Schlag kaum empfindlich. Patella fest, aber äusserer Condylenrand tastbar. An Hinterseite leichte Knochenwucherungen fühlbar. Seit dem Gebrauch der Prothese dauernd Ekzem am Stumpfende. Ist seit der Amputation Armenhausinsasse und besorgt als solcher nur geringfügige Hausarbeiten. Trägt sehr schlecht gebaute Stelze aus schwerem Eisenblech. Gang sehr schwerfällig, stark hinkend, abduciert und schmerzhaft. Kann ca. 1 Std. marschieren, sehr anstrengend. Ausschliesslich direkte Unterstützung.

Röntgenbefund (Taf. X—XI, Fig. 16 S.A.): Patella sehr klein und ungewöhnlich stark gewölbt, ist eine Spur nach innen und vorn verschoben, sitzt fest und horizontal auf. Tretfläche wird ganz von der etwas unebenen Patellaroberfläche gebildet. An Femurhinterseite bleibt ein schmaler Saum unbedeckt. Schlanke, retroflexe Exostose an Femurhinterseite. Hoch hinaufreichende Schaftauflagerungen.

14. N., August, 33 J. Früher Konditor, jetzt Haus- und Handarbeiten. Endarteriitische Gangrän beider Unterschenkel. Links 2mal Unterschenkelamputation. Rechts von neuem Gangrän am Unterschenkelamputationsstumpf. 26. VII. 02. Amputation. Arteria poplitaea vollkommen obliteriert. 2 Ligament-Periostnähte mit Catgut. Hautnaht. 2. VIII. Wunde primär geheilt. Quadricepskrämpfe. Patella liegt dem Femur nicht ganz an. Heftpflasterfixation. 9. VIII. entlassen.

Nachuntersuchung 06: Der Unterschenkelstumpf links ist ulceriert und im Kniegelenk rechtwinklig gebeugt. Grittistumpf gut geformt, nicht konisch, wesentlich weniger atrophisch als links. Starke Retraktion der Flexoren. Haut intakt. Stumpfpolster dick, schwielig, druckgewöhnt. Nach Betastung Kniescheibe unverrückt aufgeheilt. 3 Wochen nach Entlassung Abscess an Hinterseite des Stumpfes, nach Incision rasch ausgeheilt. Sonst keinerlei Stumpferkrankungen. Arbeitet zu Hause mehrere Stunden im Tage auf Grittistumpf und l. Knie stützend und bewegt sich ebenso im Zimmer. Dabei Grittistumpf weniger empfindlich als das l. Knie. Kann wegen des Unterschenkelstumpfes keine Prothese tragen.

Röntgenbefund (Taf. VIII—IX, Fig. 12 S.A.): Patella schön horizontal ohne Verschiebung aufgeheilt, nur etwas kleiner als Femurfläche, sodass innen und hinten ein schmaler Saum unbedeckt bleibt. Keine Exostosen.

15. W., Johannes, 52 J., Schneidermeister. Zermalmung des Unterschenkels durch Eisenbahnüberfahrung. 16. XI. 04. Primäre Amputation. Ligament-Periost-Muskelnaht mit Seide. Hautnaht. 2tägiger Collaps. 23. XI. Prim. intentio. 3. XII. Mit gutgeheiltem Stumpf entlassen.

Nachuntersuchung 06: Kräftiger, korpulenter Mann. Ideal geformter Stumpf mit kräftiger Muskulatur. Haut ganz reizlos. Stumpfpolster verschieblich, derb, schwielig, druckgewohnt. Hinterer Femurrand fühlbar. Patella steht senkrecht zur Femurachse. Steht als Zuschneider den ganzen Tag und kann 3—4 Stunden anstandslos marschieren. Trug 1/2 Jahr einen ausschliesslich indirekt stützenden Apparat, mit dem er schlecht und schmerzhaft ging und sich oft wundscheuerte. Trägt jetzt eine sehr zweckmässige, selbstgefertigte Hülsenstelze ohne Kniegelenk für ausschliesslich direkte Unterstützung. Seitdem keine Stumpfreizungen mehr. Geht überraschend flott, sicher und ausdauernd ohne Stock.

Röntgenbefund (Taf. X—XI, Fig. 17 S.A.): Patella horizontal angeheilt mit 0,5 cm Verschiebung nach aussen und vorn, aber ohne Aufrichtung. Patella kleiner als Femurquerschnitt. Tretfläche wird ganz von der glatten Oberfläche der Kniescheibe gebildet. Keine Exostosen. Knochenarterien-Kanal in Femur sichtbar.

16. Schn., Barbara, 27 J., Taglöhnersehefrau. Zermalmung von Fuss und Unterschenkel durch Dreschmaschine. 17. XI. 04. Primäre Amputation. Weichteile des Kniegelenks intakt. Ligament-Muskelnaht mit

Seide. Hautnaht. 22. XI. Wehen. Abort. 24. XI. Prim. intentio. 30. XI. Geheilt entlassen mit schönem Stumpf.

Nachuntersuchung 06: Kräftige Frau. Partus vor 1 Monat. Stumpf sehr schön geformt, kaum atrophisch, nicht konisch. Haut reizlos. Stumpfpolster dick, derb, kaum schwielig, vollkommen unempfindlich auf Druck und Schlag. Hinterer und äusserer Femurrand fühlbar. Tretfläche steht horizontal. Während der letzten Gravidität am Stumpf öfter wundgescheuert. Besorgt ohne Beschwerden die ganze Hauswirtschaft und kann ca. 1 Std. bequem gehen ohne Stock. Kunstbein mit Kniegelenk; Unterstützung verteilt auf Stumpf und Tuber.

Röntgenbefund (Taf. X—XI, Fig. 13 a und b. V. und S.A.): Patella knöchern aufgeheilt mit 0,8 cm Verschiebung nach vorn und innen. Zur Kompensation der etwas schrägen Sägung des Femur etwas aufgerichtet, sodass hinten eine Dehiscenz zwischen beiden Knochen entsteht, die Patella aber senkrecht zur Femurachse eingestellt ist. Tretfläche wird ganz von der glatten Patellaroberfläche gebildet und ist nicht wesentlich excentrisch verlagert. Keine Exostosen.

17. Sch., Ignaz, 37 J. Früher und jetzt Bauer. Jauchende komplicierte Unterschenkelfraktur. 30. VIII. 05. Amputation. Der Bogenschnitt geht zu beiden Seiten noch durch infiltriertes Gewebe. Ligament-Periost-Muskelnaht mit Seide. Hautnaht. Drainage. 6. IX. Wunde primär geheilt bis auf eine 2 cm lange Nahtdehiscenz infolge Stichkanaleiterung. 16. IX. Mit kleiner, gereinigter Wunde entlassen.

Nachuntersuchung 06: Kräftiger Mann. Stumpf sehr gut geformt. Geringe Muskelatrophie. Haut reizlos. Stumpfbedeckung sehr strapaziert, dick, schwielig, druckgewohnt. An der Aussenseite in Heilung begriffener Druckeffekt. Patella fest, anscheinend etwas nach aussen vorstehend. Hat sich mit einer schweren, selbstgefertigten Stelze, mit der er gleich nach der Entlassung ging, wiederholt wundgescheuert. Konnte mit dieser sehr schlechten Prothese nur mühsam und schwerfällig gehen, aber leichte Feldarbeit verrichten. Bekam bei der Nachuntersuchung definitive Stelze mit Gelenk, in welcher er sofort flott geht. Versichert, damit alles arbeiten zu können, was nach späterem Bericht auch zutrifft. Direkte Unterstützung.

Röntgenbefund (Taf. VIII—IX, Fig. 6 S.A.): Idealer Knochenstumpf. Femur und Patella vollkommen kongruent, wie aus einem Guss verheilt ohne Spur von Verschiebung. Glatte, ebene Tretfläche. Am Femurende ringsum unwesentliche Periostwucherungen.

18. G., Adam, 35 J. Früher Steinbrecher, jetzt Schuhmacher und Taglöhner. Komplicierte Luxation im Kniegelenk nach aussen. In der Kniekehle grosse zerfetzte und stark verunreinigte Wunde, mit Durchreissung der Gefässe, breiter Eröffnung des Kniegelenks und Freilegung des unteren Femurendes. 25. IV. 06. Primäre Amputation. Vorderlappen

grösser als gewöhnlich, weil hinterer klein. Ligament-Periost-Muskelnaht. Hautnaht. Drainage. 2. V. Prima intentio. 9. V. Wunde bis auf Drainfisteln lineär vernarbt. Patella gut fixiert. Entlassen.

Nachuntersuchung I. 07: Voller, wohlgeformter Stumpf, sehr muskulös. Haut reizlos. Stumpfbedeckung dick, schwielig; auf Druck und Schlag nicht schmerzhaft; Auftreten nicht empfindlich. Keine Dislokation der Patella fühlbar. Hat bis vor Kurzem nur im Sitzen gearbeitet und ist an Krücken gegangen. Bekam XII. 06 die erste Prothese für direkten Gang. Stumpf nicht nachbehandelt. Geht bereits sehr gut, ausdauernd und sicher; keine Stumpferkrankung.

Röntgenbefund: Patella knöchern aufgeheilt, 1,5 cm nach innen, 1 cm nach vorn verschoben, aber vollkommen horizontal gestellt. Tretfläche ganz von der glatten, ebenen Patellaroberfläche gebildet und nicht excentrisch verlagert. Am Femurende ringsum beginnende Exostosenbildung, unwesentlich. Patella auffallend atrophisch.

B. Minderwertige Knochenstümpfe.

19. Schn., August, 46 J. Vor- und nachher Bauer. Zermalmung von Fuss und Unterschenkel durch Dreschmaschine. Quetschung der Weichteile bis über das Knie. 24. XI. 94. Primäre Amputation. Weichteile der Kniekehle auf der Schnittfläche z. T. suffundiert. Fortlaufende Periost-Periostnaht mit Catgut. Hautnaht. 29. XII. Nach mehrfachen Abscesseröffnungen am Stumpfende gute Heilung. Patella sitzt fest. Entlassen.

Nachuntersuchung 06: Sehr korpulenter, kräftiger Mann. Stumpf stark atrophisch, aber nicht konisch. Haut etwas cyanotisch, aber reizlos. Stumpfpolster derb, dick, schwielig, auf starken Druck etwas empfindlich. Patella fest, nicht fühlbar verschoben. Arbeitet ohne wesentliche Einschränkung als landwirtschaftlicher Taglöhner. Trägt eine plumpe, schwere Stelze; Unterstützung auf Tuber und Stumpf gleichmässig verteilt; würde ausschliesslich direkte Unterstützung nicht wünschen. Gang schwerfällig, hinkend, aber sicher, angeblich bis zu 4 km. Ist wegen Rente besorgt.

Röntgenbefund (Taf. X—XI, Fig. 20 S.A.): Patella vollkommen nach vorn oben dislociert und dort angewachsen; zugleich Verschiebung nach innen. Tretfläche ist die überstehende Patellarspitze. Femur isoliert vernarbt. Auffallend starke Knochenstruktur (Funktion!). Geringfügige Exostosen am Femurrand.

20. M., Mathias, 48 J. Früher und jetzt Ziegler. Myelogenes Sarkom des obern Tibiaendes, bis unter den Gelenkknorpel vorgewuchert. Schale durchbrochen. 22. I. 02. Amputation. Periost-Periostnähte mit Catgut. Hautnaht. 30. I. Prim. intentio. 4. II. Mit schön geheiltem Stumpf und gut sitzender Patella entlassen.

Nachuntersuchung 06: Kräftiger, blühend aussehender Mann. Stumpf erheblich atrophisch, aber walzenförmig, nicht konisch. Haut unverändert. Stumpfpolster sehr dick, verschieblich, derb, schwielig, druckgewohnt. Patella sichtlich nach aussen verschoben, Kantenstellung dagegen nicht tastbar. Der sehr strapazierte Stumpf ist nach ausserordentlichen Anstrengungen mitunter leicht geschwollen. Arbeitet sehr angestrengt und auch auf schlechtem Terrain im landwirtschaftlichen und Ziegeleibetrieb, wie vor der Amputation. Prothese mit beweglichem Kniegelenk sehr stark gebraucht; Unterstützung auf Stumpf und Tuber (weniger) verteilt. Geht flott, sicher, bis zu 15 km, ohne Stock.

Röntgenbefund (Taf. X—XI, Fig. 19 S.A.): Patella mässig nach vorn verschoben, aber in starker Aufrichtung am vordern Femurrand knöchern angeheilt. Zugleich 1,5 cm nach aussen verschoben. Femur grösstenteils isoliert vernarbt ohne Wucherungen. Tretfläche ist ca. 1/3 der glatten Patellaroberfläche.

21. M., Johanna, 48 J., Witwe. Sarkom des Fibulaköpfchens. Resektion. Recidiv auf Muskulatur und Tibia übergreifend. Gelenk frei. 11. VI. 04. Amputation. Abtragung des Ligamentum patellae. Periost-Periost-Muskelnaht mit Seide. 1 Drain. Hautnaht. 17. VI. Prim. intentio. 27. VI. Geheilt mit unverrückter Patella entlassen.

Nachuntersuchung 06: Sehr kachektische, neurasthenische und psychisch deprimierte Frau. Stumpf stark atrophisch, aber nicht konisch. Haut intakt. Kein lokales Recidiv. Stumpfbedeckung verschieblich, mässig schwielig. An der Hinterseite des Stumpfes kleines, druckempfindliches, aber funktionell nicht störendes Neurom. Nach Betastung ganz geringe Kantenstellung mit Verschiebung nach vorn. Keine Stumpfkrankheiten. Funktion schlecht. Arbeitet meist im Sitzen. Geht wenig wegen Schmerzen im andern Bein und leichtem Brennen im Stumpf. Kunstbein mit Kniegelenk; Unterstützung auf Stumpf und Tuber gleichmässig verteilt. Gang langsam, mühsam, ohne Schmerzen, sehr ermüdend. Prothese sei zu schwer (Kachexie).

Röntgenbefund (Taf. X—XI, Fig. 14a und b, V. u. S.A.): Patella 1 cm nach innen und bes. nach vorn verschoben, gleichzeitig mit mässiger Kantenstellung. Femur z. T. isoliert vernarbt ohne Wucherungen. Tretfläche ist ca. 1/3 der glatten Patellaroberfläche.

22. Bl., Johann, 64 J., Bauer und Schultheiss, jetzt Privatier. Komplicierte Fraktur der Fibula mit Fussgelenksvereiterung und fortschreitender Phlegmone. Entzündliche Infiltration bis über das Kniegelenk; starker Erguss im Kniegelenk. Wegen drohender Sepsis am 25. VI. 04 Amputation. Im Kniegelenk hämorrhagischer, trüber Erguss. 2 Ligament-Periostnähte mit Seide. Drainage. Hautnaht. 30. VI. Prim. intentio. 27. VII. Mit lineär vernarbter Wunde und gut sitzender Patella entlassen.

Nachuntersuchung 06: Sehr korpulenter, grosser, sonst rüstiger Mann. Am rechten Unterschenkel ausgedehnte Incisionsnarben von Phlegmone herrührend, Oedem und Schmerzhaftigkeit beim Gehen. Stumpf gut geformt, sehr voluminös. Haut vollkommen intakt. Stumpfpolster dick, derb, verschieblich, mässig schwielig; auf Druck und Schlag etwas empfindlich. Palpatorisch lässt sich nur eine geringe Verschiebung der Patella nach innen nachweisen. Stumpf schwoll nach Anstrengungen abends an. Der übrigens sehr empfindliche Pat. giebt an, er habe sich nie wund gescheuert. Pat. schont sich sehr, liegt keinem Beruf mehr ob; könne nur anstrengend und kurze Zeit gehen. Kunstbein mit Kniegelenk etwas zu hoch; Oberschenkelhülse ist wesentlich zu eng. Unterstützung auf Tuber und Stumpf verteilt. Gang langsam, schwerfällig, abduciert.

Röntgenbefund: Patella nicht nach vorn verschoben, nicht aufgerichtet, aber 3 cm nach innen parallel zur Sägefläche verschoben, sodass die Hälfte der Femurfläche unbedeckt ist. Spornförmige Exostose an Femurhinterseite und störende kuppenförmige periostitische Auflagerung auf Patellaroberfläche. Tretfläche wird von der horizontal gestellten, aber excentrisch dislocierten und durch Knochenwucherung unebenen Patellaroberfläche gebildet.

23. Sp., Emil, 71 J. Früher Hausierer, jetzt ohne Beruf zu Hause. Schwerer Diabetes und Arteriosklerose. Gangrän der I. und II. Zehe, unter entzündlichen Erscheinungen fortschreitend. 9. XI. 05. Amputation. Art. poplitaea atheromatös, aber durchgängig. Ligament-Periostnaht. Hautnaht. 16. XII. Prima intentio. 23. XII. Mit schön geheiltem Stumpf und richtig sitzender Patella entlassen.

Nachuntersuchung VIII. 06: Kräftig gebauter, aber durch Diabetes reducierter alter Mann. Prurigo. Stumpf mässig atrophisch, gut geformt, nicht konisch. Haut normal. Stumpfpolster dick, verschieblich, ungebraucht. Patella vollständig abgeglitten, an der Vorderseite des Femur liegend, verschieblich. Aeussere Konfiguration des Stumpfes wie ohne Abgleitung. Stumpf schwillt mitunter an. Starke Stumpfneuralgien. Hat sich, weil mittellos, keine Prothese beschafft und bewegt sich an Krücken. Der Versuch, direkt aufzutreten, gelingt trotz der totalen Abgleitung ohne Schmerzen.

Röntgenbefund (Taf. X—XI, Fig. 21 S.A.): Patella vollständig nach vorn abgeglitten und zugleich etwas nach innen verschoben; liegt an der Vorderseite des Femur, ohne knöcherne Verbindung; Patellarspitze überragt etwas die Femursägefläche. Diese ist ohne Wucherungen isoliert und glatt vernarbt. Höher oben periostitische Schaftauflagerungen. Auffallend geringe Knochenatrophie.

24. Pl., Christiane, 60 J., Schuhmachersehefrau. Myelogenes Sarkom des obern Tibiaendes mit Spontanfraktur. 11. XII. 05. Amputation. Der Tumor reicht bis unter den Gelenkknorpel und greift auf das Liga-

mentum patellae über. Daher letzteres exstirpiert. Periost-Periost-Muskelnaht mit Celluloidzwirn. 15. XII. Prima intentio. 23. XII. Mit schönem Stumpf und gut fixierter Patella entlassen.

Nachuntersuchung IX. 06: Dekrepide, ängstliche Frau. Kein Recidiv. Stumpf wohlgeformt, leicht atrophisch, nicht konisch. Stumpfbedeckung ganz unverändert, verschieblich, ungebraucht. Druck und Schlag nicht empfindlich; kann schmerzlos aufstützen. Muskulatur schlaff. Patella fest. Hinterer Femurrand fühlbar. Sonst kein sicherer Palpationsbefund. Hat sich bisher mit Krücken bewegt, mitunter aber auch auf den Stumpf aufgestützt ohne Beschwerden. Bekommt heute erste Prothese für direkte Unterstützung. Gang damit noch ungewohnt, schwerfällig und unsicher. Auftreten aber nicht schmerzhaft.

Röntgenbefund: Patella ist abnorm klein und stark gewölbt; steht horizontal, ist aber nach innen erheblich verschoben, sodass sie 1 cm vorsteht und damit die Hälfte der Femurfläche unbedeckt lässt. Keine Verschiebung nach vorn oder Aufrichtung. Keine Exostosen. Hochgradige Knochenatrophie. Tretfläche ist die kleine, excentrische Patellaroberfläche.

25. K., Wilhelm, 41 J. Früher Stationswärter, z. Zt. ohne Beruf. Zermalmung des Unterschenkels in der Mitte durch Eisenbahnüberfahrung. Kniegelenksgegend intakt. 12. I. 06. Primäre Amputation. Ligament-Periost-Muskelnaht mit Celluloidzwirn. Hautnaht. 18. I. Prima intentio. 27. I. Mit schön geheiltem Stumpf und fixierter Patella entlassen.

Nachuntersuchung XI. 06. Gesunder, kräftiger Mann. Stumpf leicht atrophisch, aber schön geformt, nicht konisch. Haut vollkommen normal. Stumpfpolster dick, derb, etwas schwielig, auf Druck und Schlag unempfindlich. Patella ist fest und nach Betastung wenig nach vorn und innen verschoben. Scheint horizontal zu stehen. Hat seit 2 Monaten Kunstbein mit Kniegelenk, hauptsächlich für direkte Unterstützung. Hat sich sehr gut an den Prothesengang gewöhnt; geht und steht den ganzen Tag; Aufnahme eines Berufes aus äussern Gründen unterlassen. Geht flott, kaum hinkend, ohne Stock.

Röntgenbefund: Patella 1,5 cm nach innen verschoben und in starker Kantenstellung, sodass sie etwa mit der Mitte ihrer Sägefläche an dem vordern Femurrand knöchern angewachsen ist, während der grösste Teil des Femurquerschnittes isoliert und glatt vernarbt ist. Tretfläche ist das ebene untere Viertel der Patellaroberfläche. Keine Exostosen.

Litteratur (seit 1890).

1) Abrashanow, Osteoplastische Methode der Amputatio femoris intercondylica. Ref. Centralbl. f. Chir. 1898. S. 685. — 2) Amberger, Zur Kasuistik der tragfähigen Unterschenkelstümpfe. Münch. med. Wochen-

schr. 1903. S. 940. — 3) Balacescu, Ref. Jahresbericht f. Fortschritte der Chirurgie Hildebrand. 1903. — 4) v. Bardeleben, Einige Besonderheiten bei Oberschenkelamputationen. Berl. klin. Wochenschr. 1893. — 5) Bier, Amputationen und Exartikulationen. Volkmann's Sammlung klin. Vorträge. N. F. Nr. 264. — 6) Bohl, Vorschlag, die Patella nach der Gritti'schen Amputation in richtiger Lage zu erhalten. Deutsche Zeitschr. f. Chir. Bd. 43. S. 172. — 7) v. Brunn, M., Ueber das Schicksal des Silberdrahtes bei der Naht der gebrochenen Patella. Diese Beiträge Bd. 50. S. 83. — 8) Bussière, Amputations ostéoplastiques fémoro-rotuliennes. Revue de chirurgie. 1903. Nr. 3. — 9) Championnière, Lucas, (Diskussion) Gazette des hôpitaux. 1902. S. 1360. — 10) Corson, The X-ray findings in a case of Gritti's amputation. Annals of surgery. Mai 1906. — 11) Cramer, Klinischer Bericht über 96 Diaphysenstümpfe des Ober- resp. Unterschenkels. Arch. f. Orthopädie etc. Bd. 3. H. 2. S. 101. — 12) Delbet, Vortrag. Gazette des hôpitaux 1904. S. 635. — 13) Ehrlich, Nicolai, Ueber die osteoplastische Amputation des Oberschenkels nach Gritti und eine neue Modifikation derselben nach Sabanejeff. In.-Diss. Dorpat 1891. — 14) Habs, Die Exartikulation des Unterschenkels im Kniegelenk. Deutsche Zeitschr. f. Chir. 1894. — 15) Harms, Gritti'sche Amputation. Centralbl. f. Chir. 1905. S. 137. O.A. — 16) Herda, Ueber die Resultate der Amputation nach Gritti bei antiseptischer Wundbehandlung (12 Fälle). Münch. med. Wochenschr. 1895. — 17) Hilgenreiner, Ueber die osteoplastische intercondyläre Oberschenkelamputation nach Sabanejeff und Abrashanow. Diese Beiträge Bd. 24. H. 3. — 18) Jacobson, Nouveau procédé d'amputation ostéoplastique intracondylienne de la cuisse. Centralbl. f. Chir. 1898. S. 1298. — 19) Kocher, Chirurgische Operationslehre. — 20) Lejars, Diskussion. Gazette des hôpitaux. 1904. S. 635. — 21) Leonte und Dragescu, Vgl. Salomovici. — 22) Mériel, Résultat éloigné d'une amputation de Gritti. Ref. Hildebrand's Jahresbericht 1903. — 23) Nolte (Litteraturübersicht), Zur Kasuistik der Oberschenkelamputation nach Gritti. In.-Diss. Berlin 1890. — 24) Oliva, Die Amputation des Oberschenkels nach Gritti. Diese Beiträge 1890. H. 2. — 25) Pluyette, Amputation ostéoplastique fémoro-rotulienne. Marseille Médical Journal. Juni 1904. — 26) Reich, A., Nachuntersuchungen über die Gebrauchsfähigkeit der Amputationsstümpfe des Unterschenkels. Diese Beiträge Bd. 50. H. 1. S. 346. — 27) Rioblanc, Lyon Médical Journal 1895. Nr. 15. S. 527. Des résultats de l'opération de Gritti. — 28) Ritschl Die Exartikulation des Unterschenkels im Kniegelenk und ihre Beziehungen zu den übrigen Methoden der Absetzung der unteren Extremität in der Nähe des Kniegelenks. Diese Beiträge Bd. 11. 1894. S. 177. — 29) Roux de Brignoles, Amputation ostéoplastique fémoro-rotulienne de Gritti. Hildebrand's Jahresbericht 1903. — 30) Sabanejeff, Die Amputatio femoris intercondylica osteoplastica. Centralbl. f. Chir. 1890. S. 413. — 31) Ders., Weitere Beobachtungen über die Amputatio femoris intercondylica osteoplastica. Centralbl. f. Chir. 1897. S. 1072. — 32) Salomovici, Valeu clinique des amputations ostéoplastiques. Revue de chirurgie. XIX. 1899. (Litteraturangaben). — 33) Schede, Pitha-Billroth' Handbuch. Bd. II. Ab-

teil. II. S. 111 ff. — 34) Schnee, Die Resultate der Gritti'schen Operation. In.-Diss. Berlin 1892. (Litteraturübersicht). — 35) Szypiorski, M., Amputation ostéoplastique fémoro-rotulienne de Gritti avec suture métallique de deux os. Gazette des hôpitaux 1901. S. 29. — 36) Silbermark, Eine Modifikation bei der Oberschenkelamputation nach Gritti. O.A. Centralbl. f. Chir. 1904. S. 1292.

1.

2.

3.

4.

5.

6.

7.

8.

9.

10.

11.

12.

Tübingen.

13a.

13b.

14a.

14b.

15a.

15b.

16.

17.

18.

19.

20.

21.

VIII.

AUS DER

GRAZER CHIRURGISCHEN KLINIK

VORSTAND: PROF. DR. v. HACKER.

Ueber stumpfe Verletzungen des Darmes und des Mesenteriums.

Von

Dr. **Josef Hertle,**
Assistenten der Klinik.

(Hierzu 5 Abbildungen und Taf. XII—XIV.)

Die vorliegende Arbeit entwickelte sich aus der ursprünglich von mir geplanten Zusammenstellung des an der Grazer Klinik in den letzten 10 Jahren beobachteten Materiales von stumpfen Verletzungen des Abdomens. Im Verlauf dieser Arbeit regten mich einzelne Fragen der Pathogenese zu selbständigen Experimenten an, die im Folgenden wiedergegeben sind. Die Durchsicht der Litteratur liess es mir nicht ohne Interesse erscheinen, 10 Jahre nachdem Petry eine kritisch-statistische Zusammenstellung des einschlägigen Materiales ebenfalls aus der Grazer Klinik hatte erscheinen lassen, eine ähnliche Zusammenstellung des Materiales der letzten zehn Jahre zu veranstalten.

Während ich an der Arbeit war, erschien nun im Jahre 1905 eine Arbeit von Tawaststjerna, welche zum Teil dasselbe Material behandelt hat. Da es aber bei der grossen Anzahl der einschlägigen Publikationen weder mir noch Tawaststjerna für sich gelang, die gesamten Fälle zu verarbeiten, so ergänzen sich die beiden

Veröffentlichungen in dieser Hinsicht. Auch gaben mir die Arbeiten Petrys und Tawaststjerna's Gelegenheit bei der Behandlung einiger noch ungeklärter oder wenig bearbeiteter Fragen das gesamte bisher gesammelte Material, das sich über mehr als 400 Fälle erstreckt, zu verwerten.

Aetiologie.

Es sind, wie schon der Titel der Arbeit besagt, stumpfe Gewalten, welche die zu besprechenden Verletzungen des Darmes zu Stande bringen. Im Allgemeinen kann wohl jedes stumpfe Trauma, wenn es den Bauch trifft, zu einer Ruptur eines Darmes führen: jedoch zeigt sich bei statistischen Zusammenstellungen, dass ganz bestimmten Gewalteinwirkungen beim Zustandekommen dieser Verletzungen eine besondere Bedeutung zukommt. Das liegt einerseits darin, dass gewisse Gewalteinwirkungen besonders geeignet erscheinen zur Erzeugung einer solchen Verletzung, andererseits aber darin, dass sich gewisse Berufsklassen, indem sie ihrer Beschäftigung nachgehen, gewissen Traumen besonders häufig aussetzen.

Die Kraft, die bei stumpfen Verletzungen in Frage kommt, setzt sich zusammen aus der Masse des verletzenden Körpers und der ihm innewohnenden Geschwindigkeit, mit der er sich dem zu verletzenden menschlichen Körper nähert, oder bei feststehendem Widerstand aus Masse und Geschwindigkeit des sich dagegen bewegenden menschlichen Körpers.

Die Wirkung dieser Kraft ist ferner noch abhängig von der Form des einwirkenden Körpers bezüglich dessen angreifender Fläche. Von letzterem Gesichtspunkte aus hat man die stumpfen Gewalten einzuteilen in solche, die das Abdomen, besser gesagt dessen vordere Wand, in beschränktem Ausmasse treffen und solche, die es mit breiter Fläche angreifen. Letztere können wieder am ganzen Abdomen gleichzeitig in Wirksamkeit treten (z. B. beim Sturz auf den flachen Erdboden) oder einzelne Teile in zeitlich messbarer Aufeinanderfolge berühren (z. B. beim Ueberfahren mit einem Wagenrade).

Unter den das Abdomen an begrenzter Stelle treffenden Traumen nimmt weitaus die erste und wichtigste Stelle der Hufschlag des Pferdes ein, zum Teil wohl deshalb, weil gewisse Berufsklassen dieser Art von Verletzung besonders ausgesetzt sind. Denn wenn auch der cirkumskripte Angriffspunkt und die Geschwindigkeit, mit der gewöhnlich der Schlag geführt wird, den Hufschlag besonders gefährlich machen, so zeigen doch Zusammenstellungen französischer

Aerzte, dass eine grosse Reihe von Hufschlägen auf das Abdomen ohne Darmverletzung abgeht [Mendy (194), Pech (219), Cahier (36)]. (Wir Kliniker, die wir stets nur die schweren Fälle zu sehen bekommen, haben da nicht den Ueberblick wie z. B. Militärärzte, die bei Kavallerietruppen zugeteilt sind.)

Unter 140 Fällen meiner Zusammenstellung befinden sich 41 Hufschläge = 29%, bei Petry (221) 173 : 58 = 33% und bei Tawaststjerna (324) 170 : 71 = 41%.

Mehr als ein Drittel aller stumpfen Darmverletzungen sind also durch Hufschlag bedingt. Den Hufschlägen zunächst an Zahl stehen dann in meiner Zusammenstellung Verletzungen, die ich unter „Schlag oder Stoss mit hartem Gegenstande" zusammengefasst habe; es sind ihrer 27.

Von diesen erwähne ich besonders zwei Verletzungen durch von einer Kreissäge abspringende Bretter, weil dieser Mechanismus öfters erwähnt ist und Tawaststjerna (324) sogar neun solche Fälle aufzählt. Ferner sind noch vertreten fallende Bretter (5), Stoss mit Handkarrengriff (2) u. s. f.

Verhältnismässig häufig sind auch noch die Verletzungen durch eine Wagendeichsel, wobei der Schlag entweder mit der Spitze der Deichsel senkrecht gegen die Bauchwand erfolgt oder die Stange durch seitlichen Schlag den Bauch mehr weniger tangential trifft, wodurch dann das Trauma ein mehr cirkumskript oder breit angreifendes wird.

Ferner sind noch Verletzungen durch Maschinengewalt (Hebel, Kurbeln etc.), fünf an der Zahl, zu erwähnen.

Durch Fall auf einen kantigen Gegenstand haben sich fünf Personen Darmverletzungen zugezogen.

Von 132 Verletzungen[1]) sind 98 durch cirkumskripte und 34 durch breit angreifende Gewalten entstanden. Nach Tawaststjerna (324) ist dieses Verhältnis 118 : 38; beide Statistiken ergeben also ein starkes Ueberwiegen der Verletzungen durch cirkumskripte Gewalt.

Unter den Verletzungen, die einen breiten Angriffspunkt am Abdomen nehmen, ragen an Zahl die Ueberfahrungen hervor. Ich finde in meiner Statistik unter 140 Fällen 11, bei Petry (221) unter 173 Fällen 20 und bei Tawaststjerna (324) unter 170 Fällen 11 Ueberfahrungen. Im Mittel ergeben die drei Statistiken,

1) Die sechs durch schwere Anstrengung hervorgerufenen Rupturen sind hier nicht mitgerechnet.

dass 8% der schweren Unterleibsverletzungen durch Ueberfahrung herbeigeführt wurden. Scheidet man nun die Fälle aus, die zu kleiner Darmruptur Anlass gegeben haben oder wo deren Entstehen durch ein gleichzeitig stattgefundenes anderes Trauma möglicherweise eingetreten ist, so bleiben

bei Hertle 7 : 134 = 5.2%
„ Petry 7 : 146 = 4.9%
„ Tawaststjerna 11 : 170 = 6.4%,

im Durchschnitt also 5.3% Darmrupturen, die durch Ueberfahrung entstanden sind. Ich habe diese Zahlen etwas ausführlicher gebracht, weil A. Neumann (212) mitteilte, dass ihm in seiner Erfahrung keine Darmruptur nach Ueberfahrung vorgekommen sei und solche auch in der Litteratur wenig beschrieben seien, während Petry (221) sie nicht ganz mit Recht als eine der häufigsten Ursachen der Darmruptur bezeichnet.

Die obige Statistik giebt uns allerdings dafür gar keinen Anhaltspunkt, wie viele Ueberfahrungen ohne schwere Eingeweideverletzung ablaufen.

Von grossem Interesse ist der Mechanismus der Ueberfahrung aber von einem anderen Gesichtspunkte aus betrachtet, der hier nur kurz berührt und im Kapitel der Pathogenese ausführlicher besprochen werden soll.

Die Ueberfahrung ist eine Verletzungsart, die eine gewisse Gesetzmässigkeit bezüglich der Art der eintretenden Verletzung erkennen lässt. Es findet sich nämlich unter den Darmverletzungen durch Ueberfahrung eine grosse Anzahl der sonst recht seltenen queren vollständigen Abreissungen des Darmes, nämlich 50%!

Anderseits bewirken Ueberfahrungen ohne Darmzerreissung in einer grossen Anzahl der Fälle Zerreissungen der Mesenterien, woraus wieder häufig schwere, oft tödliche Blutungen erfolgen. Hierüber soll ausführlicher in der gesonderten Besprechung der Mesenterialverletzungen die Rede sein.

Die Quetschungen und Einklemmungen zwischen Gegenständen sowie die Verletzungen durch Sprung oder Sturz in die Tiefe nehmen unter den breit angreifenden Gewalten zahlenmässig die nächste Stelle ein, nämlich 10 und 14 unter 41 meiner Zusammenstellung.

Unter den Quetschungen sind besonders zu nennen solche zwischen den Puffern von Eisesbahnwagen, zwischen zwei Wagen, zwischen Walzen einer Maschine, zwischen Mauer und Fahrstuhl u. s. f.

Auch unter diesen Verletzungen haben drei von 10 zu einer

queren Abtrennung des Darmes geführt; es waren dies die Fälle von Einklemmung zwischen Eisenbahn und Möbelwagen, Mauer und Fahrstuhl, und eine Quetschung zwischen zwei Felsblöcken.

Namentlich da, wo einer oder beide quetschenden Gegenstände sich in rollender Bewegung befinden, besteht ja zwischen diesem Verletzungsmechanismus und der Ueberfahrung eine grosse Aehnlichkeit, die eben auch in ihrer Wirkung zum Ausdruck kommt.

Bei Petry (221) und Tawaststjerna (324) fand ich 8 Quetschungen angeführt, unter denen aber keine quere Darmdurchtrennung verzeichnet ist.

Häufig sind auch, wie schon erwähnt, die Verletzungen durch Sturz in die Tiefe oder durch Sprung und Sturz auf den Bauch, wobei ich die schon früher erwähnt habe, bei welchen nach dem Sturz der Bauch auf einen spitzen oder kantigen Gegenstand auffiel. Beim Sprung und Sturz sind drei Möglichkeiten der Verletzung gegeben: 1. das Auffallen auf einen mehr weniger spitzen Gegenstand, der begrenzt am Abdomen angreift, 2. plattes Auffallen mit dem Bauch auf eine ebene Unterlage, 3. endlich Aufkommen mit den Füssen oder auf das Gesäss, den Kopf oder Rücken, so dass nur eine mittelbare Beschädigung der Baucheingeweide durch Erschütterung oder durch heftige Zerrung (Zug) an ihnen zur Wirkung kommen kann.

Entsprechend diesen verschiedenen Möglichkeiten wird auch der Mechanismus der Verletzung in den einzelnen Fällen ein verschiedener sein. Scheiden wir die schon erwähnten sieben Fälle von Auffallen auf spitze Gegenstände aus, so bleiben noch 14 Verletzungen, wo der Angriffspunkt der Gewalt ein breiter war. In fünf Fällen fand ein Sturz aus grösserer Höhe statt, in neun Fällen handelte es sich um Sprung oder Sturz auf ebener Erde, aus fahrenden Wagen etc.

In den Arbeiten Petry's (221) und Tawaststjerna's (324) fand ich acht beziehungsweise sieben solche Fälle verzeichnet. Bemerkenswert sind darunter zwei Fälle von vierfacher Darmruptur (Nr. 42 Hertle, Nr. 55 Petry (221), drei Fälle, in denen grössere Mesenterialrisse vorkamen, namentlich der Fall Hermes (129), wo fast der ganze Dünndarm von seinem Mesenterium abgerissen war, endlich eine quere Durchtrennung des Darmes. Die ausgedehnte Abreissung des Mesenteriums nach einem Sturz aus dem vierten Stockwerke erfolgt, kann wohl nur als durch Zugwirkung entstanden erklärt werden.

Der quere Abriss des Jejunums vom Duodenum (Nr. 106 bei Petry (221), erfolgte durch Auffallen aus 9 Fuss Höhe auf eine 18 Zoll breite Eisenplatte mit dem Abdomen. Ob hier eine Abreissung oder Durchquetschung vorliegt, lässt sich nicht entscheiden. Auffallend war mir endlich, dass bei den Verletzungen durch Sturz häufig grosse Löcher im Darm festgestellt wurden; man findet hier öfter Risse von 2—3 cm oder 1 Zoll Länge, Silbergulden-grösse etc. angegeben, während sonst die Mehrzahl der Verletzungen als „erbsen- oder bohnengross" beschrieben wird.

Den Charakter einer sicheren Berstungsruptur, deren Eintreten man bei dieser Verletzungsart vermuten könnte, habe ich aber nirgends feststellen können.

In seltenen Fällen tritt eine Darmruptur gelegentlich einer starken Inanspruchnahme der Bauchpresse, meist durch Heben einer schweren Last ein. Petry (221) hat seiner Zeit drei Fälle [v. Mikulicz (197), Moritz (203), Kaczorowski (145)] zusammengestellt; seither sind 7 neue Fälle hinzugekommen, von denen zwei von Bunge (32) stammen; weitere 5 Fälle aus der übrigen Litteratur sind beschrieben von Thommen (281), Neumann (212), Playfair-Cambell (224), Stein (270) und Christian (46).

Zum Schlusse gebe ich eine Uebersicht über die Häufigkeit der einzelnen Verletzungsarten:

Begrenzt angreifende Gewalten.		Breitangreifende Gewalten.	
Hufschläge vom Pferd	40	Ueberfahrung	10
Tritt eines Ochsen	2	Sprung oder Sturz	8
Hornstoss einer Kuh	1	Sturz aus der Höhe	5
Stoss oder Schlag mit schwerem Gegenstand	27	Quetschungen zwischen zwei Gegenstände	10
Stoss mit Maschinengewalt	5	Verschüttung	1
Fusstritt	2	Schwere Anstrengung	6
Fall auf kantigen Gegenstand	7		40
Stoss mit Wagendeichsel	14		
	98	Summe	138.

Fragt man sich, unter welchen Umständen Menschen den stumpfen Bauchverletzungen am meisten ausgesetzt sind, so bekommt man aus der Statistik darauf eine sehr klare Antwort. Es sind nämlich bestimmte Berufsklassen davon ganz besonders stark betroffen.

Unter 105 Verletzten, deren Beruf bekannt war, befanden sich 30 Kutscher und Fuhrwerksbesitzer, 32 Arbeiter, Taglöhner und

Knechte und 20 Handwerker, 7 Landwirte, 3 Soldaten, 9 verschiedene andere Berufe und 4 Kinder. In der erdrückenden Mehrzahl der Fälle ist ein Zusammenhang des Berufes mit dem Trauma nachweisbar.

Aus dieser Thatsache ergiebt sich auch, warum in ganz überwiegender Mehrzahl das männliche Geschlecht und warum das kräftige Mannesalter am meisten betroffen ist.

Auf 124 Männer kommen in meiner Statistik nur 4 Frauen, auf 167 Männer bei Tawaststjerna nur 3 Frauen, auf 217 Männer bei Petry nur 15 Frauen. Wenn Petry's (221) Statistik 7% Frauen gegen 3% und 2% bei mir und Tawaststjerna (324) aufweist, so liegt dies darin, dass sich zufällig unter den verletzten Kindern unter 10 Jahren sechs Mädchen befanden, während bei Tawaststjerna (324) und mir auch die verletzten Kinder männlichen Geschlechtes waren.

Alle übrigen Frauen bis auf ein Mädchen zwischen 10 und 20 Jahren befanden sich in höherem Alter, nämlich zwischen 40 und 60 Jahren. Hier, wo das Moment des Berufes fehlt, kommt also einerseits die kindliche Unvorsichtigkeit, andererseits die grössere Disposition des höheren Alters für Darmzerreissung zum Ausdruck.

Jahre	Männer	Frauen
0—10	5	0
11—20	14	0
21—30	33	0
31—40	35	0
41—50	27	1
51—60	17	2
61—70	3	1
Unbekannt	7	0
Summe	141	4

Die bisher besprochenen Punkte befassen sich eigentlich nur mit der Gelegenheit, sich einem schweren Bauchtrauma auszusetzen. Nun giebt es aber noch eine Reihe von Momenten anatomischer und physiologischer, sowie pathologisch-anatomischer Natur, die das Entstehen einer Darmruptur bei einzelnen Individuen begünstigen.

Welke und schlaffe Bauchdecken, wie sie bei alten Leuten vorkommen, begünstigen jedenfalls das Zustandekommen von Durchquetschungen des Darms, während sehr muskulöse, wohl auch sehr fettreiche Bauchwände einer Durchquetschung jedenfalls mehr Widerstand entgegensetzen werden.

Was die momentane Anspannung der Bauchdecken im Augen-

blicke des Traumas anlangt, so waren die Autoren wie Chauveau (40), die meinten, dass der gewöhnliche Typus der Darmruptur eine Berstung sei, geneigt, die straffe Spannung der Bauchdecken für ein die Darmruptur begünstigendes Moment zu halten.

Dambrin (57) ist mit Recht der gegenteiligen Ansicht; denn während die Anspannung der Bauchmuskeln an sich noch eine Berstung gar nicht begünstigt, so ist sie gewiss im Stande, das Eindrücken der Bauchdecken bis zur hinteren Bauchwand zu verhindern und so eine Durchquetschung gegebenen Falles hintanzuhalten. Dambrin (57) führt auch aus, dass sich bei Zerreissung der Bauchmuskeln selten gleichzeitig Darmverletzungen fänden, weil sich die Gewalt an der Bauchwand erschöpfe.

Auch meint Dambrin (57) beobachtet zu haben, dass „les coups de surprise" die Darmverletzung begünstigen, weil die Bauchdecken nicht rechtzeitig gespannt werden können.

Die Füllung der Eingeweide hat auf die Verletzlichkeit des Darmes jedenfalls Einfluss. Die Anfüllung des Darmes mit Gas vermag ihn vor einer Durchquetschung nach den Experimenten von Longuet (179) unter Umständen zu bewahren, hingegen begünstigt die Füllung mit flüssigen und breiigen Substanzen die Darmruptur auf jeden Fall. Sie verhindert nicht die Quetschung und fördert die Platzung, und sehr starke Beschwerung des Darmes begünstigt noch die Abreissung durch das Eigengewicht.

Von grossem Einfluss können pathologische Zustände sein. So sind pathologische Fixationen einzelner Darmabschnitte durch peritonitische Verklebungen, Stränge etc. jedenfalls von schädigendem Einfluss, weil sie das Ausweichen der Därme verhindern können. Pathologische Verengerungen werden eine Platzung begünstigen können, Erkrankungen der Darmwand (Geschwüre etc.) natürlich eine Ruptur erleichtern. Die Träger von Hernien sind, wie viele Fälle zeigen, besonders gefährdet durch die oberflächliche Lage, sowie die Fixation des Darmes und die knöcherne Unterlage. Aber auch die blosse Anlage zu einer Hernie, eine offene Bruchpforte. bildet schon eine Gefahr, wie Bunge (32) in überzeugender Weise darlegte.

Pathogenese.

Es ist ein Irrtum, wenn Petry (221) und Sauerbruch (245) annehmen, dass vor den Versuchen von Longuet (179) allgemein der Mechanismus der Berstung für die subkutane Darmruptur ange-

nommen wurde. Schon Morgagni (202) citiert Preusse, der, indem er von diesen Verletzungen spricht, folgendes sagt: „viscera autem illa in posteriorem ventris parietem, qua maxima ex parte osseus, et ad firmissimum subjectum solum violentius adacta et compulsa, cum cedere propterea non possent, necessaria esse fissa.“ Also „die Gedärme mussten notwendig zerreissen, da sie an die hintere Wand des Unterleibes, die grösstenteils knöchern ist, und folglich an eine bloss harte Unterlage heftig angedrückt und zusammengepresst wurden und also nicht weichen konnten“.

Im Jahre 1848 wurde auf dem Kongress in Strassburg eine grössere Diskussion über diesen Gegenstand geführt, in der Forget (93) die Quetschungstheorie vertrat, während Strohl (272) damals zuerst die Möglichkeit des Abrisses durch Zug hervorhob.

Die Theorie der Berstung wurde nach Dambrin (57) zuerst von Chauveau (40) aufgestellt.

Moty (205) hat das Verdienst, dass er jeder dieser Theorien, die sich früher bekämpften, ihren Platz einräumte und damit ein für allemal eine richtige Einteilung für die Mechanismen der Darmverletzung schuf.

Bevor ich nun auf die weitere Besprechung der Pathogenese eingehe, möchte ich die Resultate einiger nachstehend beschriebener Versuche wiedergeben und auch die Ergebnisse von Experimenten anderer mitteilen, da dies am besten in dieses Kapitel einführen und zu häufige Wiederholungen vermeiden dürfte.

Versuche.

17. I. 06, grosser, schwarzer Hund, circa 1½ J. alt. In Narkose wird der Bauch eröffnet und werden einzelne Darmschlingen herausgelagert, um daran zu experimentieren.

I. Eine etwa 20 cm lange Darmschlinge wird doppelt abgebunden und mittels Luftpumpe aufgebläht. Sie platzt bei 300 mm Hg-Druck unter lautem Knall, nachdem man vorher schon längsgestellte Serosarisse bemerkt hatte. Es entstand eine längsgestellte, scharfrandige 4—5 cm lange Darmruptur gegenüber dem Mesenterialansatze (Taf. XII, Fig. 1).

II. Schlinge von etwa 30 cm Länge. Bei Blähung bis auf etwa 300 mm Hg-Druck sieht man, wie Luftblasen in den grösseren Mesenterialvenen gegen die Mesenterialwurzel aufsteigen. Bei noch stärkerer Blähung tritt dann ein Serosariss und bei 560 mm Hg Platzung ein. Der Riss ist ähnlich beschaffen wie in Nr. I.

III. Vier weitere Versuche verlaufen ganz ähnlich; die Platzung tritt bei 500, 520, 520 mm Hg ein. Stets sind die Risse längs gestellt, gegenüber dem Mesenterialansatz gelegen, durch alle Schichten gehend

und häufig von ein oder mehreren parallel verlaufenden Serosarissen begleitet. Immer sind sie mehrere Centimeter lang, bei längeren Schlingen bis zu 10 cm (Taf. XII, Fig. 2).

IV. Auf eine bis circa 200 mm Hg geblähte Schlinge wird ein Scheit Holz gelegt und auf dieses ein kräftiger Faustschlag geführt. Es entstehen auf mehrfache Schläge nur Serosarisse. Erst bei einer kurzen Schlinge, die durch das Scheit fast völlig gedeckt wurde, entsteht in der Nähe des freigelassenen Endes eine längsgestellte Ruptur nach Faustschlag.

8. II. 06, schwarzer Dachshund, 5 Monate alt. In Narkose werden wieder einzelne Schlingen vorgelagert und mit Luft geblät.

I. Stark geblähte Schlinge bekommt beim Auffallen eines 2 kg schweren Gewichtes aus 1 m Höhe einen Serosariss, gleichzeitig wird eine nebenliegende Schlinge bis auf die Serosa? durchgequetscht.

II. Auf eine stark geblähte Schlinge, die zusammengelegt wurde, so dass die abgebundenen Enden nebeneinander zu liegen kamen, wird ein Brettchen gelegt, so dass nur der Schlingenscheitel freibleibt. Hierauf erfolgt auf das Brettchen ein kräftiger Schlag mit einem Gewichte, nachdem das Auffallenlassen eines 2 kg Gewichtes aus 1—1½ m Höhe auf das Brett keine Wirkung gehabt hatte. Es trat eine 4 cm lange, längsgestellte Ruptur am Schlingenscheitel ein, u. z. an der Konkavität der Schlinge, gerade am Mesenterialansatze. Nach einer Unterbrechung von etwa 2 cm beginnt eine zweite ganz ähnliche, etwa 3 cm lange.

III. Auf eine leere Schlinge lässt man ein Gewicht von 2 kg 1 m hoch fallen. Es tritt eine Durchquetschung ein an der Stelle, wo das Gewicht mit der Kante auffiel. Die Schleimhaut ist in circa 1 cm^2 Ausdehnung sternförmig eingerissen. Am Grunde des Schleimhautdefektes befindet sich ein stecknadelkopfgrosses Loch in der Serosa. Von aussen Ekchymosen der Serosa.

21. II. 06. Erwachsener, brauner, grosser Hund.

I. Unterste Ileumschlinge wird bis 400 mm Hg geblät und abgebunden. Schlag mit der Faust auf ein Ende. Wirkung: Komplete Längsruptur an Ort und Stelle des Schlages an der Konvexität, ferner Serosazerreissungen parallel der kompleten Ruptur seitlich gegen das Mesenterium hin. Alle Längsrisse 2—3 cm lang, Querrisse der Serosa auf der anderen Hälfte der Cirkumferenz gegen das Mesenterium hin. Die Serosa ist beim kompleten Riss einige mm weiter gerissen als eine mittlere Schichte. Die Schleimhaut jedoch ist ähnlich wie die Serosa weiter zerrissen als diese Mittelschicht. Von innen her besehen: Parallel den inkompleten Serosaverletzungen finden sich 4—5 im Lumen ziemlich gleich verteilte Mucosarisse, alle längsgestellt, mehrere cm lang. Entsprechend dem inkompleten Serosariss am Schlingenscheitel besteht ein korrespondierender Schleimhautriss, so dass nur eine durchscheinende

Mittelschicht bestehen bleibt.

NB. Die histologische Untersuchung eines solchen Präparates ergiebt, dass die beschriebene durchscheinende Mittelschicht die Submucosa darstellt.

II. 30 cm lange Schlinge (unteres Ileum) abgebunden, Druck 140 mm Hg. Unterlage ein Brett, Faustschlag auf die Mitte der Schlinge. In der Gegend des Faustschlages entstand ein 1 cm langer längsgestellter Serosariss gegenüber dem Mesenterialansatze. Nach Aufschneiden des Darmes findet man entsprechend dem Serosariss einen Schleimhautriss. Die Mittelschichte (Submucosa) ist wieder erhalten, der Schleimhautriss ungefähr so lang wie der Serosariss.

III. 40 cm lange samt dem Mesenterium herausgeschnittene Schlinge wird mit Wasser bis zum Bersten langsam gefüllt. Bei 320 mm Hg reisst die Serosa in grossem Ausmasse, der Druck sinkt auf 140 mm. Weitere Blähung: Der Serosariss wird mehrere cm breit, durch die durchscheinende Submucosa sieht man deutlich längsgestellte Mucosarisse, welche sich unter dem Auge des Betrachters noch vergrössern und vermehren. Endlich bei 540 mm Hg entsteht in der Nähe des abgebundenen Endes eine komplete Ruptur von einigen mm Länge in einem schon bestehenden Serosamucosariss. Nach Aufschneiden des Darmes zeigt sich, dass das penetrierende Loch im Längsdurchmesser 4—5 mm misst; es ist schlitzförmig und der Längsdurchmesser steht schräg zur Darmachse.

28. II. 06, kleiner, schwarzer Hund.

I. Unterstes Ileum am lebenden Tier zum Versuch verwendet. 40 cm lange Schlinge wird beiderseits mit einer Glaskanüle versehen und mit Wasser durchströmt. Bei 100 mm HG-Druck am Manometer erfolgt ein Faustschlag, so dass dadurch beide Schlingenenden verschlossen werden. Am Schlingenscheitel ein längsgestellter Serosariss von $1^1/_2$ cm Länge, an der Schleimhaut kein Riss, am Mesenterium Blutungen.

II. Ca. 40 cm lange Schlinge von Wasser durchströmt wie in I. Bei 220 Hg wird festgestellt, dass die Serosa noch intakt ist; hierauf Faustschlag, so dass beide Enden verschlossen werden. Wirkung: Komplete Ruptur der Schlinge am Scheitel etwa 3 cm lang, am konvexen Darmrand parallel der Darmachse. Die Serosa ist nur an einer Spitze des Risses um 2—3 mm weiter gerissen als die tiefen Schichten, sonst ist die Ausdehnung des Risses in allen Schichten gleich lang.

Etwa 3 cm entfernt von der Rupturstelle findet sich senkrecht zur Darmachse ein Serosariss von 3—4 mm. Schleimhaut intakt, an Stelle des Schlages keine Verletzung.

III. Schlinge am Mesenterium abgetrennt, herausgelagert und auf ein Brett gelegt. Durchströmung mit Wasser, wobei das eine Ende des Darmes ganz freien Ablauf bietet. Durch leichte Drosselung des Darmes mit den Fingern entsteht im Manometer ein Druck von 200 mm Hg, das

Wasser fliesst dabei weiter ab. Faustschlag auf die Mitte der Schlinge. Ruptur an dem Ende, das mit der Wasserleitung verbunden ist. Zweite Ruptur einige cm davon, dritte in der Gegend des Faustschlages.

Die Stelle der ersten Ruptur liegt am konvexen Darmrande, die Ruptur ist 1 cm lang, dann folgt eine Unterbrechung der vollständigen Ruptur auf einige mm, während die Serosa auch hier zerrissen ist. Dann folgt eine zweite komplete Ruptur von der halben Grösse der ersten. Einige cm weiter (an der Stelle des Traumas) eine dritte 2—3 mm lange Ruptur am Mesenterialansatze. Die Serosa und Muscularis sind gleich weit zerrissen, die Ränder scharf wie geschnitten.

IV. Dickdarmschlinge herausgeschnitten und auf ein Brett gelegt, mit Wasser auf 100 mm Hg gefüllt. Faustschlag bringt keinen Riss hervor. Bei 200 mm tritt auf Faustschlag inkomplete Ruptur ein, nämlich Serosa- und Schleimhautrisse.

14. III. 06.

I. Frischer Schweinsdarm 1½ St. nach Tötung des Tieres. Isolierte Schlingen, an denen das Mesenterium noch haftet, werden an einem Ende

Fig. 1.

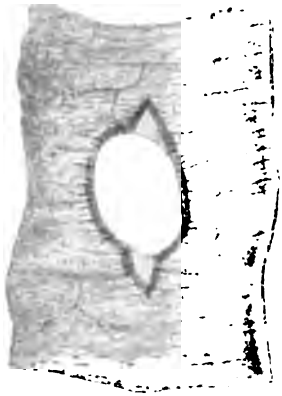

Schleimhautseite.

Fig. 2.

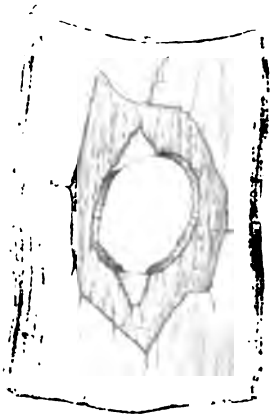

Peritoneale Seite.

abgebunden und mittels der Wasserleitung gefüllt. Man nimmt bei langsamer Drucksteigerung nicht das Einreissen einzelner Schichten wahr wie beim Hundedarm, sondern plötzlich bei 260—300 mm Hg tritt ohne Vorboten eine vollständige Ruptur ein. Die Ruptur sitzt in allen drei Versuchen in der Nähe des Mesenterialansatzes. Nach Aufschneiden sieht man auch an der Schleimhaut keine weiteren Einrisse.

Beschreibung von Nr. I. Der Mesenterialansatz ist auf etwa 2 cm durchrissen, das Peritoneum des Darmes hat in gleicher Ausdehnung einen längsovalen Riss. Im Centrum dieses Risses befindet sich ein rundliches

Loch von nicht ganz 1 cm Durchmesser. Von der Schleimhautseite gesehen zeigen sich in der Längsachse des Darmes zwei spitzwinkelige Zipfel des Loches, wo die Schleimhaut noch zerrissen ist, jedoch werden diese Zipfel von einer feinen, durchscheinenden Membran ausgefüllt (Submucosa).

II. Mitten in den Mesenterialschlitz hinein, dessen Blätter getrennt sind, geht der Riss, der 4 cm lang ist. Das Peritoneum ist hier nur wenige mm weiter zerrissen als die Schleimhaut, auch von der feinen Zwischenschicht sind nur ein paar mm an einer Spitze des Risses zu sehen.

III. Der Riss wie in Nr. II. die Mesenterialblätter trennend, ist 2 cm lang, wieder längsgestellt. Das Peritoneum des Darmes einige mm weiter zerrissen als die Submucosa. Von innen gesehen: Die Schleimhaut auf 3 cm zerrissen, im Winkel des Risses auf circa 1 cm weit wieder die feine Submucosa erhalten. In der Fortsetzung liegen noch 4 kleine zu zweien nebeneinanderliegende Schleimhautrisse. Diesen kleinen Rissen entsprechend ein 2 cm langer Riss im Peritoneum, dazwischen die Submucosa wieder erhalten.

IV. Der Darm wird sehr langsam mit Luft gebläht, bei 280 mm Druck pfeift die Luft heraus. Am aufgeschnittenen Darm findet man nur, wenn man ihn gegen das Licht hält, kleine längsgestellte Schleimhautrisse, wo wieder die Submucosa durchscheint. Ob auch überall das Peritoneum eingerissen ist, kann nicht mit Sicherheit entschieden werden.

V. Der Darm wird mit Luft etwas rascher gebläht. Bei 260 mm Hg entsteht ein Riss. Er geht wieder zwischen die Mesenterialblätter hinein und hebt das Peritoneum vom Darm ab. 2 cm langer vollständiger Riss; das Peritoneum ist weiter zerrissen, an den Zipfeln überragt wieder die erhaltene Submucosa die Schleimhaut.

Fig. 3.

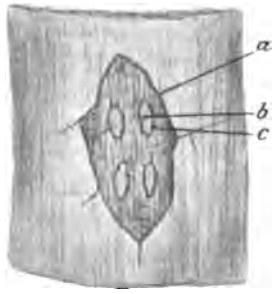

Peritoneale Seite.
a = Rand d. Peritonealrisses.
b = Submucosa. c = der durch die Submucosa durchscheinende Rand der zerrissenen Schleimhaut.

VI. 50 cm lange Schlinge wird mit Wasser auf 100 mm Hg gebläht und dann ein Faustschlag auf ein übereinanderliegendes Konvolut in der Weise geführt, dass eine Schlinge sicher nicht direkt getroffen werden konnte. Am Scheitel dieser Schlinge ein 5 cm langer Riss neben dem Mesenterialansatze beginnend, schräg gegen die Konvexität verlaufend. Um einen Schlingenschenkel liegen vier vollständige 2 cm lange Risse, die paarweise angeordnet und etwa gleich weit vom Mesenterialansatz und Konvexität der Schlinge entfernt sind. Ausserdem sind zwei Mesenterialrisse von radiärer Richtung da, einer gegenüber dem grossen kompleten Riss.

VII. 50 cm lange Darmschlinge mit Wasser gefüllt; bei 50—60 mm

Hg werden zwei Faustschläge gegeben. Wirkung: Radiäre Mesenterialrisse. Bei 80 mm Hg wieder ein Faustschlag. Wirkung: Zwei vollständige Rupturen des Darmes am Schlingenscheitel, eine schräg vom Mesenterialansatze weitergehend.

VIII. 2 m Darm werden von Wasser durchströmt, während freier Abfluss besteht. Faustschlag auf das Konvolut: Es entstehen mehrere Mesenterialrisse und ein kompleter Darmriss an der Konvexität des Darmes gelegen, längsgestellt 4 cm lang, Serosa und Muscularis in gleicher Ausdehnung zerrissen, der Riss erscheint glatt wie geschnitten.

22. III. 06, frischer Schweinsdarm.

I. 1/2 m Darm wird mit Wasser bis auf 60 mm Hg gefüllt und abgebunden. Fallenlassen eines 1 kg Gewichtes 1 m hoch. Wirkung: Direkte Zerreissung an der Verletzungsstelle und eine zweite Ruptur gegen das eine Schlingenende.

II. Wasserdruck von 60 mm Hg Fall von 1 kg, 1 m tief. Durchquetschung der vorderen und hinteren Wand, unregelmässige von mehreren Gewebsbrücken bedeckte Wunde, an einzelnen Stellen wieder die durchscheinende Submucosa aufweisend.

III. Auf leere Schlinge 1 kg 1 m tief fallen gelassen. Das Gewicht traf mit der Kante auf: Penetrierende Verletzung am Mesenterialansatz, eine scharfe Rinne darstellend. Von aussen gesehen, das Peritoneum erbsengross durchlöchert, die Schleimhaut noch einmal so weit zerrissen. An dieser Stelle erscheint der Darm durch die darübergespannte feine Submucosa durchsichtig (Taf. XII, Fig. 5).

IV. Leere Schlinge, 1 kg 1 m tief. Das Gewicht trifft mit der Kante auf die Konvexität der Schlinge gegenüber dem Mesenterialansatz. Wirkung:

1) penetrierender Längsriss 2 cm lang, sämtliche Schichten in gleicher Ausdehnung durchtrennend;

2) damit parallel 1/2 cm davon ein unvollständiger Längsriss, der deutlich zeigt, dass das Peritoneum zerrissen ist, ebenso die Mucosa, dazwischen steht eine durchsichtige homogene Membran (Submucosa).

V. Leere Schlinge 1 kg 1 m tief. Mit der Kante wird eine scharfe Verletzung an der Konvexität gesetzt, die schräg gestellt ist. Vordere und hintere Wand sind durchquetscht u. z. in gleicher Ausdehnung der Schichten der Darmwand, dazwischen an der Konvexität der Schlinge, eine Stelle, wo Peritoneum (und Submucosa?) erhalten ist.

VI. Leere Schlinge, 1 kg 1 m tief, das Gewicht fällt mit der cylindrischen Seitenfläche auf. Vollständige Durchquetschung 1 cm^2 umfassend, unvollständige sich daranschliessend ebensogross, wo Peritoneum (Submucosa?) erhalten ist.

VII. Eiserne Kugel 4 kg schwer, Fall 10 cm hoch auf eine leere Schlinge. Wirkung: Vordere Wand penetrierend durchgequetscht, hin-

tere Wand zeigt zerquetschte Schleimhaut, Peritoneum ist erhalten.

VIII. Schlinge auf 70 mm Hg mit Wasser gebläht. 1 kg fällt 10 bis 15 cm tief mit cylindrischer Fläche darauf. Wirkung: ganz in der Nähe, wo das Gewicht aufgefallen war, zeigt sich ein 3—4 cm langer Längsriss mit ganz glatten Rändern, alle Schichten gleichmässig weit durchrissen, u. z. genau am Mesenterialansatz.

IX. Schlinge mit Wasser auf 80 mm Hg gebläht 1 kg 10 cm tief zweimal aufgeworfen bringt keinen Effekt hervor. Dann Fall von 20 cm Höhe. Quere Durchquetschung des Darmes, u. z. vordere Wand ganz durch, an der hinteren das Peritoneum erhalten.

X. Schlinge mit Wasser auf 80 mm Hg gebläht. 1 kg 5—10 cm tief mit der Kante aufgefallen. Wirkung: In zwei feinen Strahlen spritzt Wasser heraus. Die Schleimhaut an der vorderen und hinteren Wand durchquetscht, das Peritoneum zeigt nur 2—3 stecknadelkopfgrosse Löcher.

XI. Schlinge unter 120 mm Hg mit Wasser gefüllt. Gewicht von 1 kg mit cylindrischer Fläche zuerst von 5 cm Höhe aufgefallen. — Kein Effekt. Dann 10—15 cm hoch. Wirkung: In drei feinen Strahlen kommt Wasser von der Vorderfläche des Darmes, jedoch nicht von der hinteren. Hintere und vordere Schleimhaut auf 1 cm^2 zerquetscht, das Peritoneum weist nur an der vorderen Wand kleine Löcher auf.

XII. Schlinge auf 80 mm Hg mit Luft gefüllt. Gewicht von 1 kg mit der Cylinderfläche 10, 15, 20 cm tief quer zur Darmachse aufgefallen erzeugt jedesmal quere Schleimhautzerquetschung, während das Peritoneum erhalten bleibt.

XIII. Schlinge auf 80 mm Hg mit Luft gefüllt. 20 cm hoch 1 kg mit cylindrischer Fläche aufgeworfen, u. z. die Cylinderfläche parallel zur Längsachse des Darmes. Dementsprechender längsgestellter Riss mit kleiner Perforation (Entweichen von Luft). An der hinteren und vorderen Fläche ist die Schleimhaut zerquetscht, Peritoneum für das blosse Auge erhalten.

XIV. Schlinge mit Luft auf 90 mm Hg gefüllt. 1 kg 25—30 cm tief mit cylindrischer Fläche aufgefallen, u. z. quer zum Darm. Keine Luft entwichen, Loch im Mesenterium; von hier aus ist auch die Serosa des Darmes zerrissen, die Schleimhaut nur wenig zerquetscht, dazwischen steht eine zum Teil dickere gefässhaltige, zum Teil dünnere ganz durchsichtige Membran.

I. 06, Leiche eines 17jähr. Mädchens, verstorben an akuter Sepsis, Versuche circa 36 St. p. m.

I. Aufblähung einer sehr hohen Dünndarmschlinge, nachdem sie doppelt unterbunden worden war, mit Luft. Bei starker Blähung lässt die Spannung plötzlich nach, und man bemerkt zwischen den Mesenterialblättern Luftblasen. Nach Abtrennung des Mesenteriums knapp am Darm

zeigt sich an einer Stelle des Mesenterialansatzes ein etwa stecknadelkopfgrosses Loch im Darm.

II. Mehrere solche Versuche verlaufen ebenso wie Nr. I.

III. Bei einem weiteren Versuche stieg das Manometer bis auf eine halbe Atmosphäre, der Darm fiel plötzlich zusammen und es zeigte sich ein etwa erbsengrosses rundliches Loch in der Gegend des Mesenterialansatzes.

IV. In das unterste Jejunum wird die Kanüle eingebunden und hierauf das Colon transversum abgebunden. Durch Füllung mit Luft wird eine mächtige Blähung des Dickdarms erzielt. Bei sehr starker Blähung sieht man nun allmählich die Tänien, namentlich die Taenia libera, senkrecht zur Darmachse auseinanderweichen, indem Faser um Faser einreisst, während die Haustren allmählich verstreichen. Plötzlich vermindert sich die Spannung und man hört Luft entweichen, ohne dass man eine Oeffnung am Darm gewahr werden kann. Erst durch Hinzuhalten eines offenen Lichtes bekommt man durch das Abweichen der Flamme eine Orientierung über die Lage der winzigen Berstung. Sie liegt am Coecum etwa 10 cm von dessen Ende in der Gegend der gerissenen Taenia libera.

Folgerungen aus den Versuchen.

1. Beim Experimentieren am Darme des lebenden Hundes und am frisch herausgeschnittenen Darm ergeben sich keine auffälligen Differenzen.

2. Bläht man einen Hundedarm mit Luft oder Wasser langsam bis zum Platzen auf, so entstehen vor der vollständigen Ruptur Risse in den einzelnen Schichten und zwar in folgender Reihenfolge: 1. in der Serosa, 2. in der Mucosa. Der Zeitpunkt des Reissens der überdehnten Muskelschichten konnte nie genau festgestellt werden: wahrscheinlich reisst sie nach der Serosa.

3. Nun bleibt einige Zeit hindurch eine durchscheinende Membran stehen, die einen grösseren Druck auszuhalten vermag. Die histologische Untersuchung ergab, dass diese Membran von der Submucosa dargestellt wird. Bei weiterer Drucksteigerung treten mehrere parallele Risse in Serosa und Mucosa auf. Endlich platzt auch die Submucosa und somit ist die Ruptur vollzogen (Taf. XII, Fig. 3). Die Risse in den einzelnen Schichten stellen sich als Längsrisse dar, nur der Riss in der Submucosa wies einigemale eine schräge Richtung zur Darmachse auf. Die Risse in der Serosa und Schleimhaut waren meist sehr lang, bei längeren Schlingen bis zu 10 cm, die Risse in der Submucosa viel kleineren Umfanges.

Die einzelnen Schichten des Darmes leisten also bei Ueberdeh-

nung einen verschiedenen Widerstand. Am ersten reisst die beim Hund sehr zarte Serosa, dann folgen Muscularis und Mucosa. Am widerstandsfähigsten ist die Submucosa, die oft Drucksteigerungen aushält, welche bis zu einer halben Atmosphäre reichen und also doppelt so gross sind, als die von den anderen Schichten ertragenen.

Bekanntlich enthält die Submucosa ziemlich zahlreiche elastische Elemente, die sich mit der Orceïnfärbung leicht nachweisen lassen. Diesem Gehalt an elastischen Elementen verdankt diese Membran wohl ihre überlegene Widerstandskraft gegen Ueberdehnung.

4. Die penetrierenden Risse bevorzugen die dem Mesenterialansatz gegenüberliegende Stelle der Darmwand, doch kommen auch solche am Mesenterialansatz selbst vor. Meistens sah man, noch bevor sichtbare Risse am Darm eintraten, Luftblasen in den grösseren Mesenterialvenen gegen die Mesenterialwurzel wandern, ein Zeichen, dass schon mikroskopisch kleine Risse, wahrscheinlich in der Gegend des Mesenterialansatzes, entstanden waren, die zur Ruptur kleiner Gefässe führten, in die dann die Luft hineingepresst wurde. Wird nun die Verletzung des Darmes nicht durch langsame Drucksteigerung hervorgerufen, sondern dadurch, dass auf einen bis zu einem gewissen Drucke gefüllten Darm ein plötzlicher Schlag geführt wird, so kann zweierlei eintreten.

a) Es kommt zu keiner vollständigen Ruptur. Dann finden wir Serosarisse, denen häufig auch Schleimhautrisse entsprechen.

b) Es tritt eine vollständige Ruptur ein. Diese „traumatischen" Rupturen unterscheiden sich von den durch langsame Blähung erzeugten ziemlich scharf.

Bei den traumatischen Rupturen besteht nämlich gewöhnlich kein so grosser Unterschied in der Beteiligung der einzelnen Schichten, vielmehr sieht es auf den ersten Blick so aus, als wären alle Darmschichten in der gleichen Ausdehnung zerrissen (Taf. XII, Fig. 1 und 2).

Sieht man allerdings genauer zu, so findet man, dass auch hier die Serosa und Schleimhaut weiter zerrissen sind als die Submucosa, die in den spitzwinkligen Zipfeln des Risses sich wie ein Spinnwebennetz ausspannt.

In der That sind also nur quantitative Unterschiede in der Beteiligung der Schichten gegenüber den durch langsame Ueberdehnung erzeugten Rupturen da, das Princip ist dasselbe: Serosa und Mucosa bieten der Zerreissung weniger Widerstand als die Submucosa. In einzelnen Versuchen gehen die Risse in der Serosa und Mucosa

allerdings nur so wenig über die Submucosa hinaus, dass man darauf gar nicht achten würde, wäre man nicht schon durch die vorherigen Versuche auf die Thatsache aufmerksam geworden.

Ziehen wir nun einen Vergleich zwischen den Versuchen am Hunde- und Schweinedarm, so ergeben sich einige wesentliche Unterschiede.

Auch bei langsamer Blähung des Schweinedarmes tritt kein schichtweises Einreissen auf, sondern eine plötzliche komplete Ruptur. Offenbar liegt hier die Elasticitätsgrenze der einzelnen Schichten weniger weit auseinander; auch ist die ganze Darmwand zarter gebaut und hält nur etwa den halben Druck aus wie der Hundedarm.

Erzeugt man plötzliche Rupturen durch Schlag, so entstehen bezüglich der Beschaffenheit der Wunde ähnliche Verhältnisse wie beim Hunde, auch hier hält die Submucosa am besten Widerpart und weist daher die kleinsten Wunden unter den einzelnen Schichten auf, wie dies aus den Skizzen zu ersehen ist, die den betreffenden Versuchen beigegeben sind.

Was die Lage der Ruptur anlangt, so wird beim Schweinsdarm die Gegend des Mesenterialansatzes bevorzugt, ja meistens werden durch die Ruptur die Mesenterialblätter getrennt und Löcher hineingerissen. Nur selten ereignen sich Rupturen an der Konvexität, die beim Hundedarm die Regel sind.

Immer fand ich die Rupturen längsgestellt, und zwar in allen Schichten, immer waren die Ränder der Wunde glatt wie mit dem Messer geschnitten.

Was nun die Quetschwunden anlangt, so zeigen sie einen anderen Typus der Verletzung einzelner Schichten.

Bei unvollkommenen Rupturen zeigte sich hier zunächst die Schleimhaut betroffen, während die anderen Schichten noch intakt blieben. Die Schleimhaut war dabei meist wirklich in mehr oder minder grosser Ausdehnung zerquetscht, die Ränder der Wunde waren oft sternförmig oder wenigstens gezackt und die einzelnen Zacken der Schleimhaut liessen sich auf eine Strecke von ihrer Unterlage abheben, so dass dann flächenförmige Schleimhautdefekte vorlagen.

War die Zerquetschung eine heftigere, so beteiligten sich dann auch die anderen Schichten. Das Peritoneum erwies sich im Allgemeinen als recht widerstandsfähig gegen Quetschung und bot verhältnismässig kleine Defekte.

Doch gab es davon auch Ausnahmen, wo das Peritoneum gegenüber den anderen Schichten stärker beteiligt war (Taf. XII, Fig. 4). Das war besonders dann der Fall, wenn die Quetschung auch das

Mesenterium betroffen hatte und von da aus sich die Verletzung des Peritoneums auf den Darm fortsetzte. Da kam es zu ausgedehnten Abschilferungen des Peritoneums und in diesen Fällen zeigte sich dann, dass auch hier wieder die Submucosa dem Trauma den bedeutendsten Widerstand leistete, indem dann wieder zwischen dem verletzten Peritoneum und der Schleimhaut die Submucosa als durchscheinende nur in kleiner Ausdehnung verletzte Membran zu Tage trat[1]) (Taf. XIII, Fig. 2). Bei sehr schweren Quetschungen endlich kam es zu flächenförmig ausgedehnten Zertrümmerungen der ganzen Darmwand mit gequetschten und zerfetzten Wundrändern.

Im Grossen und Ganzen liess sich also die Morphologie der Darmwunden makroskopisch feststellen. Einzelnes blieb aber doch noch unklar. So musste schon zur sicheren Feststellung der Natur der oft erwähnten „durchscheinenden Zwischenschicht" das Mikroskop zu Rate gezogen werden, um diese zweifellos als Submucosa festzustellen. Endlich wird aufgefallen sein, dass der Muskelschichte in den Beschreibungen nirgends Erwähnung gethan wurde, weil eben darüber mit dem blossen Auge keine genaue Auskunft zu erlangen war.

Ich habe deshalb einzelne fragliche Versuchsobjekte der mikroskopischen Untersuchung mittels Serienschnitten unterzogen, wozu sich namentlich die unvollkommenen Rupturen eigneten.

Ich bringe zuerst die Beschreibung der Präparate. Die Darmstückchen wurden teils in Celloidin teils in Paraffin eingelegt. Die Paraffinschnitte musste man sehr vorsichtig behandeln, weil sich die einzelnen Darmschichten sehr leicht von einander trennten und namentlich die Muskelschichte leicht ausbröckelte. Im Allgemeinen wird daher die Celloidineinbettung vorzuziehen sein.

Die Färbung erfolgte mit Hämalaun-Erythrosin oder mit Hämalaun und Gieson'scher Lösung, was sehr schöne Präparate giebt, auf denen Schleimhaut, Muskulatur und Bindegewebe sehr gut differenziert sind.

Histologische Befunde an Darmquetschungen und Platzungen.

Versuch Nr. II. 21. II. 06.

30 cm lange Schlinge eines Hundedarms unter 140 mm Hg-Druck abgebunden. Unterlage ein Brett, Faustschlag auf die Mitte der Schlinge.

1) Meine diesbezüglichen Versuche sind vorwiegend am Schweinsdarm ausgeführt. Schloffer (250), der am Hundedarm experimentierte, fand durchschnittlich die Submucosa am widerstandsfähigsten gegen Quetschung.

In der Gegend des Faustschlages entstand ein 1 cm langer längsgestellter Serosariss gegenüber dem Mesenterialansatze. Nach Aufschneiden des Darmes findet man entsprechend dem Serosariss einen Schleimhautriss. Die „Mittelschichte" ist wieder erhalten, der Schleimhautriss ungefähr so lang wie der Serosariss.

Um den Charakter der stehen gebliebenen Mittelschichte sicherzustellen, wird ein Stückchen des Darmes, welches den inkompleten Riss trägt, in Celloidin eingebettet und mit Hämalaun van Gieson gefärbt. Sämtliche Schnitte zeigen übereinstimmend, dass die Mucosa, die Muscularis und die Serosa zerrissen sind, während die Submucosa erhalten blieb, wie dies die Taf. XIII, Fig. 1 darstellt.

Versuch Nr. IV. 22. III. 06.

Darm eines frisch getöteten Schweines. Leere Schlinge. 1 kg fällt 1 m hoch. Gewicht trifft mit der Kante die Konvexität. Resultat: penetrierender Längsriss 2 cm lang, sämtliche Schichten in gleicher Ausdehnung durchtrennend.

Serie I. Schnitt a. Es zeigt sich eine völlige Durchtrennung der Darmwand. Die Schleimhaut ist nach aussen evertiert und wird auf der einen Seite vom intakten Peritoneum begleitet, auf der anderen geht einige Zeit Submucosa mit, dann bleibt die Schleimhaut allein übrig. Auf weite Ausdehnung hin ist von der Muskelschichte keine Spur mehr vorhanden, auch die Submucosa fehlt auf der einen Seite weiter als Peritoneum und Muscularis.

Die übrigen Schnitte der Serie I. zeigen das gleiche Verhalten, ebenso die ersten der Serie II. Dann kommen Schnitte der Serie II., die das merkwürdige Verhalten zeigen, dass die Schleimhaut intakt ist, während fast alle übrigen Schichten fehlen, in etwa derselben Ausdehnung wie in den früheren Schnitten. Die Serie III weist dasselbe Verhalten auf, nur ist an einzelnen Stellen auch die Schleimhaut zerrissen. Am weitesten fehlt stets die Muskelschichte; das Peritoneum ist streckenweise erhalten, ebenso die Submucosa, wenn auch stark zerfasert und zerfranst. In der Serie IV sind die Zerstörungen noch ausgedehnter. Die einzelnen Schichten sind auf weite Strecken zertrümmert. Es wechseln mehrmals Partien, wo die Muscularis fehlt oder erhalten ist. Auch Peritoneum und Submucosa bilden unregelmässige Trümmerhaufen.

Die nächsten zwei Serien V und VI bieten ähnliche Verhältnisse. Die Zertrümmerungen sind hier am ausgedehntesten, manchmal lässt sich die frühere Darmwand noch aus reihenweise angeordneten Trümmern von Submucosa und Mucosa oder einem Stückchen Peritoneum erkennen, streckenweise ist sie wieder ganz vernichtet.

In der Serie VII werden die Zerstörungen wieder geringer. Die Schnitte dieser Serie zeigen wieder ein fortlaufendes Peritonealblatt, das nur hie und da noch einen kleinen Riss aufweist. Das Peritoneum wird

streckenweise von Submucosa- und Mucosastückchen begleitet, von der Muscularis fehlt noch jede Spur.

In der VIII. Serie bildet auch die Submucosa schon wieder ein zusammenhängendes Band mit kleinen Unterbrechungen, und es erscheinen Stückchen der Muscularis.

Auf den Schnitten der Serie IX erscheint zwar noch ein vollständiger Riss, jedoch ist er sehr kurz. Die Schleimhaut ist bis auf ein kurzes Stück erhalten, ebenso die Submucosa; die Muscularis fehlt am weitesten, dann der Ausdehnung nach das Peritoneum.

Versuch Nr. XIV. 22. III. 06.

Darm eines frisch getöteten Schweines, mit Luft gefüllt bis 9 cm Hg. 1 kg fällt 25—30 cm hoch mit der cylindrischen Fläche quer zur Darmachse auf. Keine Luft entwichen, Loch im Mesenterium. Von hier aus auch die Serosa des Darmes zerrissen. Schleimhaut nur wenig gequetscht, dazwischen steht eine zum Teil dicke zum Teil dünne durchscheinende Membran.

I. Serie. Die ersten Schnitte zeigen eine Verletzung des Mesenteriums, das auf einer Seite seines Peritoneums beraubt ist. Auch dort, wo sich das Peritoneum auf den Darm fortsetzen sollte, fehlt es, u. z. in der ganzen Ausdehnung des Schnittes nach dieser Seite. Ausserdem ist die Muscularis an einem Punkte zerrissen, die Submucosa aufgefasert. Die Schleimhaut ist überall intakt.

Die Schnitte der Serie II erweisen das Mesenterium als an einer Stelle ganz durchgequetscht, das Peritoneum fehlt beiderseits. Am Darm fehlen Peritoneum und Muscularis in grosser Ausdehnung, die Submucosa ist vorhanden, jedoch zerfasert, die Schleimhaut intakt!

In den folgenden Schnitten, Serie III, zeigt sich nun in der geraden Richtung der Mesenterialdurchquetschung auch ein Schleimhautdefekt, während die Muscularis hier erhalten ist (s. Taf. XIII, Fig. 2). Serie IV zeigt an der eben beschriebenen Stelle auch Zerstörung des Peritoneums und der Muscularis, während die Submucosa erhalten ist.

In Serie V fehlt ein grosses Stück Peritoneum und Muscularis, wo die Mucosa erhalten ist. Weiterhin ist die Mucosa teilweise zerrissen, die Submucosa ist überall erhalten.

In Serie VI sind die Zerstörungen noch ausgedehnter: Auf ziemlich weite Strecken sind nur Peritoneum und Submucosa vorhanden, an zwei Stellen nur Submucosa. In Serie VII und VIII zeigen sich dieselben Bilder, nur nimmt die Ausdehnung der Zerquetschung gegen die vorhergehenden Bilder bereits ab.

In Serie IX und X ist das Peritoneum nur mehr auf der Seite zerrissen wie in den Anfangsserien. In Serie IX zeigt sich noch eine Durchquetschung von Schleimhaut und Muscularis, in Serie X sieht man nicht

mehr viel von der Darmquetschung, nur das Peritoneum des Mesenteriums und der daranstossenden Darmwandpartie ist abgeschürft.

Dasselbe bietet sich auf der Serie XI, während in der Serie XII auch das Peritoneum des Mesent. intakt ist; nur das Peritoneum des Darmes ist an einer Stelle durchrissen und abgelöst und gegen das Mesenterium hinaufgeschlagen.

Versuch Nr. V. 22. III. 06.

Darm eines frisch getöteten Schweines. Gewicht von 1 kg fällt 1 m hoch mit der Kante auf. Scharfrandige Verletzung in der Nähe der Konvexität, schräg gestellt, beide Wände penetrierend in gleicher Ausdehnung der Schichten. Dazwischen an der Konvexität eine Partie, wo Peritoneum und Submucosa (?) erhalten sind.

Paraffinschnitte; Färbung: Hämalaun-Erythrosin.

Serie I. Schnitt 1. An einer Stelle die Schleimhaut (drüsiger Teil) auf kurze Strecke zerrissen, die Ränder nach innen etwas aufgerollt. Schnitt 2. Der drüsige Teil der Schleimhaut wie in 1., nur auf weitere Strecke zerrissen, die Submucosa aufgefasert und an einer Stelle fast durchbrochen. An dieser Stelle auch eine kleine Unterbrechung der Muskelschichte. Peritoneum erhalten. Schnitt 3 (van Gieson) zeigt ähnliche Verhältnisse wie Nr. 2. Die Submucosa noch etwas ausgedehnter zerstört, auch leichte Läsionen am Peritoneum wahrnehmbar.

Serie II. Schnitt 1. Schleimhaut wie in Serie I. Submucosa nur in häufig unterbrochenen Resten vorhanden, Muskelschicht in grosser Ausdehnung weiter als die Schleimhaut ganz vernichtet, Peritoneum intakt. Die übrigen Schnitte dieser Serie sind dem obigen sehr ähnlich.

Serie III. Die Präparate dieser Serie zeigen wieder ausgedehnte Zerreissung der Schleimhaut und Muscularis, während Reste der Submucosa überall vorhanden sind, das Peritoneum aber intakt ist (s. Taf. XIII, Fig. 3).

Versuch Nr. X. 22. III.

Mit Wasser gefüllte (8 cm Hg-Druck) Schlinge. 1 kg fällt 5 cm hoch mit der Kante auf den Darm. Wasser spritzt in zwei feinen Strahlen heraus. Schleimhaut an der vorderen und hinteren Wand quer durchgequetscht, Peritoneum hat 2—3 stecknadelkopfgrosse Löcher.

Serie I. 1.—3. Schnitt: Betrachtet man den Schnitt mit der Schleimhautseite dem Beschauer zugewendet von links nach rechts, so findet man einen schmalen schrägen Riss in der Schleimhaut, über dem die Muscularis auf $^1/_6$—$^1/_8$ ihrer Dicke verdünnt ist.

Bald darauf kommt eine Stelle, wo die Schleimhaut auf einer grösseren Strecke gänzlich fehlt und das Peritoneum abgehoben ist; an einem Punkt ist auch hier die Muscularis verdünnt. Dann folgen noch zwei Stellen, wo die Muscularis etwas zerrissen oder verdünnt ist. Die Submucosa ist durchwegs intakt. Aehnliche Verhältnisse zeigt der zweite

Schnitt, nur dass hier an der Stelle, wo die Schleimhaut fehlt und die Muscularis verdünnt ist, auch die Submucosa aufgefasert und zerfranst ist. Die nächsten Schnitte zeigen dann bei Intaktsein der Submucosa und Serosa an einzelnen Stellen Durchquetschung und Zertrümmerung der Muscularis (s. Taf. XIII, Fig. 4). Der folgende Schnitt zeigt dann eine Durchreissung des Peritoneums und der nächste dann eine Stelle, wo Peritoneum und Submucosa zerrissen sind. Merkwürdigerweise ist diesem Riss eine ziemlich intakte Schleimhaut vorgelagert, die Muscularis fehlt hier auf grössere Strecken gänzlich.

Die Schnitte der II. Serie zeigen bezüglich der vorhin genauer beschriebenen Rissstelle wieder eine Abnahme der Ausdehnung der Zerstörungen, so dass wieder Bilder erscheinen wie in den ersten Schnitten der ersten Serie. Eine zweite Stelle nimmt hier unsere Aufmerksamkeit in Anspruch, die in der Ser. I nur einen Schleimhautriss und Verdünnung der Muscularis zeigt. In der II. Ser. zeigt sich hier nur das Fehlen der Muscularis auf eine Strecke bei völlig intakter Serosa und Submucosa; die Schleimhaut hat einen Riss.

Die Schnitte der Serie III zeigen an der eben beschriebenen Stelle noch das gleiche Bild; nämlich Zerstörung der Muscularis, an der Stelle der vollständigen Ruptur fehlt hier nur mehr die Schleimhaut.

Folgerungen aus den mikroskopischen Untersuchungen.

Die Beschreibung des Versuches Nr. IV vom 22. III. 06 zeigt uns manche Differenzen gegen das, was wir makroskopisch festgestellt haben. Dass die Schleimhaut hier an Stellen intakt erscheint, wo die anderen Schichten zerstört sind, ist jedenfalls auffallend. Vielleicht ist dies so zu erklären, dass sie im makroskopischen Präparat sich umgeschlagen hatte und bei der Einbettung wieder ihre normale Lage einnahm. Immerhin zeigt sich, dass sie nicht weiter zerrissen zu sein braucht, als die anderen Schichten, sondern sogar länger standhalten kann.

Ueber die Muskelschichte erfahren wir durch das mikroskopische Bild, dass sie am weitesten zerstört ist, und schon deshalb konnten wir am makroskopischen Bild von ihr nichts zu sehen bekommen. Das Peritoneum erwies sich im Allgemeinen sehr resistent, etwas weniger die Submucosa, also gerade umgekehrt wie bei der Berstung.

Versuch Nr. V vom 22. III. 06: Hier erweist sich infolge einer Quetschung in erster Linie die Schleimhaut zerquetscht. Im weiteren Bereiche der Quetschung folgt dann die Vernichtung der Muskelschichte, die Submucosa lockert sich. Des Weiteren zeigt sich dann, dass wieder die Muskelschichte in weiter Ausdehnung

zerstört und auch die Submucosa verletzt sind, während das Peritoneum durchgehends intakt bleibt. Dieses Präparat dürfte wohl den Typus einer Durchquetschung darstellen.

Versuch Nr. X vom 22. III. 06: Hier findet man wieder zuerst einen Riss in der Schleimhaut und die Muscularis darüber verdünnt.

In den weiteren Schnitten findet man dann ausgedehnte Zertrümmerung der Schleimhaut und noch ausgedehnter der Muscularis, während Serosa und Submucosa intakt bleiben.

Dann kommt ein Schnitt, wo nur Peritoneum und endlich einer, wo auch die Submucosa zerrissen ist. Merkwürdiger Weise findet sich an dieser Stelle schon Schleimhaut vorgelagert. Am längsten haben also wieder Peritoneum und Submucosa gehalten. Die Muscularis war wieder in grösster Ausdehnung zerstört.

Versuch Nr. XIV vom 22. III.: In diesem Versuche liegen die Verhältnisse etwas komplicierter. Hier hatte das Gewicht in erster Linie das Mesenterium getroffen und erst durch dieses hindurch auch den Darm durchquetscht; dies geht deutlich aus den genau übereinander liegenden Verletzungen im Mesenterium und Darm hervor. Ausserdem aber ist von der Verletzungsstelle des Mesenteriums aus das Peritoneum sowohl vom Mesenterium als auch vom Darm am Mesenterialansatz abgelöst worden und am Darm ging auch noch die Muskelschichte mit. Neben der Durchquetschung hat also auch noch gewissermassen eine Abschälung von Peritoneum und Muscularis stattgefunden.

Die histologische Untersuchung von experimentell erzeugten Darmrupturen lehrt uns:

1. Der gegen die Berstung widerstandsfähigste Teil der Darmwand ist die Submucosa. Der Grund hiefür ist in dem Reichtum dieser Membran an elastischen Fasern zu suchen, wodurch sie der Ueberdehnung am längsten standhält.

2. Auch gegen die Durchquetschung zeigt sich die Submucosa sehr widerstandsfähig, jedoch kommt ihr hierin die Serosa nicht nur gleich, sondern übertrifft sie sogar in den meisten Fällen (wenigstens beim Schweinsdarm).

3. Am hinfälligsten bei Quetschung zeigte sich die Muscularis, die stets in weitester Ausdehnung zertrümmert wurde.

4. Meistens leistete die Schleimhaut gegen Zerquetschung nicht viel mehr Widerstand als die Muscularis, in einzelnen Fällen war sie aber noch vorhanden, wo die Muscularis schon zerquetscht war.

5. Sehr empfindlich gegen Quetschung erwies sich auch das

Mesenterium. Auch die Serosa scheint hier noch verletzlicher als am Darm.

6. Neben der Durchquetschung der Serosa mesenterii kommt auch eine Ablösung der Serosa auf grössere Strecken vor, die sich dann vom Mesenterium auch auf die Serosa des Darmes fortsetzen kann.

Die Mechanismen der Darmruptur.

A. Die Durchquetschung.

Die Quetschung des Darmes zwischen der hinteren knöchernen Begrenzung des Abdomens und dem andrängenden, verletzenden Gegenstand war, wie schon erwähnt, der erste Erklärungsversuch für die Entstehung der subkutanen Darmruptur. Er geriet einige Zeit zu Gunsten der Berstungstheorie in Vergessenheit, um dann wieder zu Ehren zu gelangen, seit nämlich Longuet (179) nachgewiesen hatte, dass durch diesen Mechanismus es am leichtesten gelang, experimentell Darmrupturen hervorzubringen. Der Mechanismus ist einfach und daher einleuchtend. Die vordere weiche und dehnbare Bauchdecke wird durch den verletzenden Körper so heftig gegen die feste Unterlage der hinteren Bauchwand gepresst, dass ein dazwischen liegender Darm zerquetscht wird.

Die Experimente von Longuet (179), Curtis (54), Adam et Février (2) und Anderer sind so bekannt und in früheren Arbeiten so häufig angeführt worden, dass ich mir ihre Wiedergabe wohl ersparen kann.

Ebenso bekannt ist es, dass die Wirbelsäule als der vorspringendste und der am wenigsten von Weichteilen überkleidete Teil der hinteren Bauchwand diejenige Gegend ist, wo die meisten Zerquetschungen stattfinden. Es sind daher Traumen, die in der Richtung der Wirbelsäule zur Wirkung gelangen, die gefährlichsten in Bezug auf den Mechanismus der Zerquetschung, während die mehr tangential angreifenden Gewalten weniger in Betracht kommen.

Dambrin (57) gibt hiefür ein anschauliches Schema, das ich hier anbringe (Fig. 4 und 5 S. 282).

Klinische Beispiele, die unzweifelhafte Zerquetschungen veranschaulichen, sind aus der kasuistischen Literatur von Petry (221), Sauerbruch (245), Tawaststjerna (324) u. A. zur Genüge gesammelt worden, so dass es mir überflüssig erscheint, sie hier nochmals zu bringen oder durch neue zu vermehren.

Nur dagegen möchte ich mich wenden, dass man in der Beibringung solcher Beispiele weniger streng und kritisch vorgeht als dies bei anderen Verletzungsarten, z. B. bei der Berstung, geschehen ist. So hat z. B. Sauerbruch (245) 81 Fälle zusammengestellt, die er als durch Quetschung entstanden hinstellt. Ich habe die Fälle durchgesehen und kam zu folgendem Ergebnis: Obwohl ich durchaus nicht sehr streng zu Werke ging, indem ich Verletzungen, wo nur eine einzige Angabe für Quetschung sprach, also z. B. die Angabe „gequetschte Wundränder" oder „gangränöse Stelle im Darm" oder „vor der Wirbelsäule gelegene Schlinge verletzt" als Quetschungsfälle gelten liess, trotzdem also fand ich nur 32 unter den 81 Fällen, wo irgend ein triftiger Grund für die Annahme einer Durchquetschung vorlag. Es sind dies die Fälle[1]) Nr. 5, 6, 9, 10, 11, 12, 13, 19, 23, 24, 25, 27, 37, 40, 41, 45, 52, 54, 56, 63, 68, 69, 70, 71, 72, 74, 76, 77, 78, 79, 80, 81.

Fig. 4. Fig. 5.

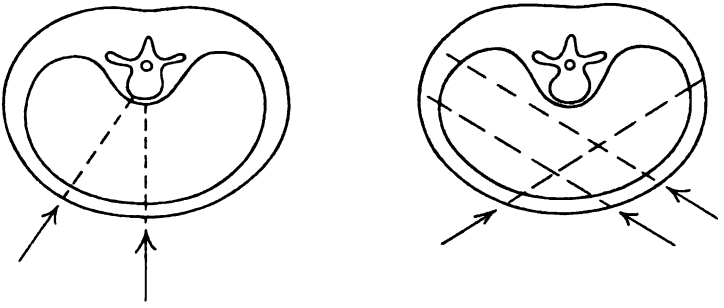

Schema von Dambrin.

In 34 Fällen schien mir der Mechanismus der Verletzung ganz unbestimmbar; es sind folgende: Nr. 2, 4, 7, 8, 14, 15, 16, 18, 22, 29, 30, 31, 32, 33, 34, 35, 36, 38, 39, 43, 46, 47, 50, 51, 53, 58, 60, 61, 62, 64, 65, 66, 67, 75.

In sieben Fällen (1, 3, 17, 26, 28, 48, 59) lag nur mit einiger Wahrscheinlichkeit eine Berstung vor, und in acht Fällen (21, 40, 44, 49, 55, 56, 57, 73) nahm ich den Mechanismus des Abrisses durch Zug an.

Es würde natürlich viel zu weit führen, wollte ich jeden einzelnen Fall besprechen. Nehmen wir nur einige Stichproben, so z. B. gleich die ersten drei Fälle von Sauerbruch (245).

1) Diese Zahlen beziehen sich auf die Arbeit von Sauerbruch.

Fall I. Blindow. Trauma: Fall auf den flachen Bauch. Bei der Operation quillt eine tiefblau verfärbte Schlinge heraus. Ausserdem findet sich an einer anderen Schlinge an der dem Mesenterium gegenüberliegenden Seite ein 3 cm langer, die ganze Dicke der Darmwand trennender Riss. Die Serosa „hat sich stark zurückgezogen, die Mucosa ist dazwischen zackig-wulstig vorgequollen. Ringsum zahlreiche Suggillationen und Einrisse der Serosa".

Wer vermöchte hier nur mit einiger Berechtigung eine Zerquetschung anzunehmen? Oder kann man nicht mit viel mehr Recht diesen Fall als Berstung ansehen?

Die Art des Traumas spricht jedenfalls mehr zu Gunsten einer solchen als einer Zerquetschung. Ferner: Ist nicht die tiefblau verfärbte Schlinge die gequetschte gewesen und die „andere Schlinge" geborsten? Und endlich ein 3 cm langer Riss am freien Darmrand mit weit zerrissener Serosa und einige begleitende Serosarisse dazu, ist dies nicht das Aussehen einer Berstungsverletzung κατ' ἐξοχήν?

Fall II. Kyjewski (162): Durch schwer beladenen Wagen an die Wand gedrückt. 1½ cm lange Dünndarmwunde in der Nähe des Mesenterialansatzes.

Wo ist hier auch nur ein Kriterium für eine Durchquetschung zu finden?

Fall III. Thierry: Ueberfahrung. Mann mit Hernie. „Eine nicht weit von der Oeffnung des Can. inguin. entfernte Schlinge weist zwei schwärzliche Plaques auf und eine Perforation mit prolabierter Schleimhaut."

Warum muss dies eine Quetschung sein? Könnte es sich nicht viel eher um eine Berstung nach dem Bunge'schen Mechanismus durch Vorbuchtung am Canal. inguin. gehandelt haben?

Weiter erwähne ich nur noch, dass ich den Fall Koster (bei Sauerbruch Nr. 17) als sichere Berstung aufgefasst habe. Unter diesem Kapitel ist er bei mir auch wiedergegeben.

Bezüglich der von mir als Abriss durch Zug aufgefassten Fälle bemerke ich nur, dass die Fälle Maschka (Nr. 55 bei Sauerbruch), Bouley (25) (Nr. 44 bei Sauerbruch) schon von Bunge als Abreissungen aufgeführt wurden, und dass ich dieser Auffassung vollauf beipflichte. Der Fall André (4) (Nr. 56 bei Sauerbruch) stellt eine Kombination von Quetschung und Abreissung dar.

Eine nähere Begründung meiner Auffassung dieser Fälle als Abreissungen durch Zug behalte ich mir für dieses Kapitel vor. In-

dessen giebt es allerdings eine ganze Anzahl von Fällen, wo die Quetschung über jeden Zweifel erhaben ist. Als solche sind zu betrachten:

1) Fälle, wo die vordere und hintere Darmwand an korrespondierenden Stellen lochförmig perforiert ist. (Fall Reick Nr. 56 Petry).

2) Fälle, wo sowohl die vordere als hintere Bauchwand in einer Linie mit der Darmruptur Quetschungen aufweist. (Fall Monnier Nr. 104 Petry).

3) Fälle, wo die Darmverletzung sozusagen einen Abklatsch des verletzenden Körpers darstellt, z. B. den Stollen eines Pferdehufes.

Die Berstung oder Platzung. (Eclatement.)

Fragen wir uns, wie wir uns darüber Rechenschaft geben können, ob eine Darmruptur durch Berstung entstanden ist, so ergeben sich folgende Gesichtspunkte:

1) Dort, wo Darmrupturen durch starke Anstrengung der Bauchpresse entstanden sind, ist ein anderer Mechanismus von vorne herein nahezu ausgeschlossen.

2) Ist bei einem cirkumskripten Trauma der Ort der Einwirkung genau bekannt und finden wir die Darmruptur weit davon entfernt, so ist nur eine Berstung oder ein Abriss durch Zug möglich. Da jedoch der Abriss eine ziemlich charakteristische Verletzung bildet, so kann er meistens erkannt beziehungsweise ausgeschlossen werden.

3) Endlich wissen wir aus unseren Experimenten und von den Spontan-Rupturen, dass gewisse morphologische Charaktere speciell der Berstungsruptur zukommen. Wir müssen uns dabei aber stets gegenwärtig halten, dass nur ein kleiner Bruchteil der Berstungsverletzungen charakteristische Wundverhältnisse aufweist; auch müssen wir in dem, was wir als charakteristisch ansehen wollen, sehr kritisch sein.

Von diesen Gesichtspunkten aus habe ich aus der Litteratur diejenigen Darmverletzungen herausgesucht, in denen sicher eine Berstung vorliegt. Es sind folgende:

Berstungsfälle.

a) Durch schwere Anstrengung.

1. Thommen (Nr. 17 Hertle): 25 cm von der Valv. Bauhini an der Konvexität des Ileums 1 Centimesstück grosse, runde Perforation mit stumpfen Rändern. (Träger einer Hernie.)

2. Playfair-Cambell (Nr. 116 Hertle): Träger einer Hernie. Längsriss, Mesenterium auf $2^1/_2$ Zoll zerrissen, Mitte des Dünndarms.

3. Bunge (Nr. 132 Hertle): Dicht am inneren Leistenringe gelegene Schlinge zeigt linsengrosse Perforation an der Konvexität.

4. Bunge (Nr. 133 Hertle): Neben rechtsseitiger Bruchpforte eine wesentlich längsgestellte, erbsengrosse Perforation.

5. Moritz (Nr. 69 Petry): 4 Fuss über dem Coecum im Dünndarm 1 cm lange Perforation, parallel damit longitudinale Risse der Schleimhaut.

6. Scarpa (bei Chauveau): Bei Anstrengung trat eine Hernie hervor: rundes Loch im Colon.

b) Für Berstung sprechender morphologischer Befund.

7. Koster (Nr. 123 Petry): Von beladenem Wagen an einen Baumstamm gepresst. Loch im Colon mit evertierter Schleimhaut; das kreisrunde Loch wird nach dem Darmlumen zu trichterförmig enger, das Aussehen des Gewebes in der Umgebung des Loches ganz normal. Von innen her erschien das Loch als linienförmiger Spalt mit glatten Rändern, 1 cm lang in der Querrichtung des Darmes verlaufend. Sitz 9 cm von der Valv. Bauhini.

8. Potherat (Nr. 48 Hertle): Hufschlag. Im Mesenterium 1 m abwärts vom Duodenum ein Hämatom, dortselbst eine längsgestellte Ruptur am freien Darmrande von 6 cm Länge. Serosa und Muscularis in ihrer ganzen Dicke betreffend, zum Teil auch die Schleimhaut, die aber noch eine dünne Wand bildete.

9. Potherat (Nr. 142 Hertle): Heftiger Hufschlag. 30 cm vom Coecum am Dünndarm eine mehrere cm lange Zerreissung parallel der Darmachse am freien Rande des Darmes. Naht. Bis zum 5. Tage guter Verlauf, dann schwere Abdominalsymptome und baldiger Tod. Obduktion: An der hinteren Duodenalwand (III. Portion) ein kleiner Substanzverlust, wie mit dem Locheisen ausgeschlagen. (Wahrscheinlich schwere Kontusion, die am 5. Tage zur Nekrose und Durchbruch führte.)

10. Volk (Nr. 119 Petry): Sturz mit dem Abdomen auf einen Holzklotz, 2 m tief. Inmitten einer submucösen hämorrhagischen Verfärbung am Colon transversum befindet sich längs der Taenia omentalis ein $1^1/_2$ cm langer Riss in der Schleimhaut mit zerfetzter, zackiger Schleimhautwunde und glatten Serosarändern. Verlaufsrichtung in Mucosa und Serosa deckt sich nicht, indem der Serosariss quer zur Darmachse verläuft.

11. Meudy (Nr. 32 Tawaststjerna): Hufschlag. Sektionsbefund: Im Coecum 10 cm von der Appendix ein 10 cm langer Riss.

c) Rupturen entfernt von der Verletzungsstelle.

12. Scholz (Nr. 110 Petry): Hufschlag in die rechte mesogastrische Gegend. Etwa 3" vom Anfang des Jejunums fand sich in diesem eine 10"' lange und 6"' breite Oeffnung mit unregelmässigen Rändern. Die Schleimhaut war ausgestülpt. Der Riss des Darmes fand sich gerade am Scheitel einer quer von rechts nach links mit parallel gelagerten Schenkeln verlaufenden Schlinge, deren Endstücke in der rechten mesogastrischen Gegend an der Stelle lagen, wo das Trauma eingewirkt hatte. Die Ruptur lag also gerade auf der entgegengesetzten Seite des Traumas und da hatte der Pat. auch die grössten Schmerzen.

13. Meudy (Nr. 28 Tawaststjerna): Hufschlag in die Nabelgegend. Ein 6 cm langer Riss im Duodenum.

Betrachten wir die patholog.-anatomischen Befunde dieser Fälle, so fällt uns vor Allem die Thatsache auf, dass bei den durch schwere Anstrengung hervorgerufenen Berstungen ein charakteristischer morphologischer Befund meist fehlt. Es handelt sich da meist um kleine Perforationsöffnungen, bei denen allerdings angegeben ist, dass sie längsgestellt waren und dass sie entweder am Mesenterialansatz oder diesem gegenüber ihren Sitz hatten. Aber von einer verschiedenen Beteiligung der einzelnen Schichten, oder dass die einzelnen Schichten quer zueinander stehende Risse zeigten, davon findet sich nichts erwähnt. Nur in dem Falle von Moritz (203) heisst es, dass in der Schleimhaut parallel mit der Perforation verlaufende Risse im Querschnitt des Darmes gefunden wurden, bekanntlich ein Befund, wie wir ihn häufig bei unseren Experimenten festgestellt haben.

Fragen wir nun nach der Ursache dieser auffälligen Feststellung, so muss einmal hervorgehoben werden, dass wir auch in unseren Experimenten eine ganze Reihe von Fällen finden, wo die Berstungsverletzung gar keine auffälligen Befunde ergeben hat, und dass z. B. die verschieden starke Beteiligung der Schichten oft erst bei eigens darauf gerichteter Aufmerksamkeit festgestellt und erst durch den mikroskopischen Befund bewiesen werden konnte.

Dass die einzelnen Schichten senkrecht aufeinander zerrissen waren, fanden wir auch in unseren durch Trauma experimentell erzeugten Verletzungen niemals, sondern dies wurde lediglich bei Spontanrupturen gefunden und in Experimenten durch langsame Blähung (Heschl) (318) erzielt.

Endlich muss noch berücksichtigt werden, dass in der Mehrzahl dieser Fälle der von Bunge aufgestellte Mechanismus in Frage kam, dass es hiebei also zur Ueberdehnung nur einer ganz cirkum-

skripten Partie der Darmwand kam, also ein Vorgang, wo es zu parallelen unvollkommenen Rissen im selben Darmquerschnitt, wie im Falle von Moritz (203), gar nicht kommen konnte. Im Falle Moritz (203) war keine Hernie vorhanden und dieser Fall ist sicher nicht nach dem Mechanismus von Bunge entstanden.

Der Fall W. Scholz (323) ist ein sicheres Beispiel für eine Berstung, weil die Verletzung weit weg vom Trauma sich fand; sie bestand in einem Längsriss ohne weitere charakteristische Eigenschaften. Nur in vier Fällen konnte ein morphologischer Befund festgestellt werden, der auch einer scharfen Kritik standhält und für eine Berstungsverletzung als charakteristisch gelten kann.

Im Falle Koster fand sich das Loch im Coecum; die Oeffnung wurde gegen das Darmlumen enger und die Risse in Serosa und Schleimhaut deckten sich in ihrer Richtung nicht. Ich möchte hier noch erwähnen, dass das Coecum zu Berstungen besonders hinneigt. Das lehrt die Erfahrung, denn die pathologischen Spontanrupturen finden sich stets am Coecum. Wenn man sich ferner daran erinnert, dass Heschl (318) schon im Jahre 1880 experimentell festgestellt hat, dass die Valv. Bauhini bei antiperistaltischer Blähung des Colons eine wasserdicht schliessende Klappe darstellt, so muss man einsehen, dass diese Thatsache auch traumatischen Berstungen zugute kommen muss, indem der Verschluss des einen Endes der Schlinge bei Trauma auf das Colon von der Valv. Bauhini übernommen wird.

Der Fall Volk weist ähnliche morphologische Verhältnisse auf wie der eben erwähnte von Koster. Sehr interessant ist der erste Fall von Potherat (227), der eine Verletzung aufweist, wie sie besser den Ergebnissen unserer Experimente nicht entsprechen könnte: ein langer seromuskulärer Riss; zum Teil ist auch die Schleimhaut mitbetroffen, weist aber noch eine dünne stehen gebliebene Wand auf. Wer die Resultate meiner Experimente kennt, wird wohl nicht im Zweifel sein, dass diese „dünne Wand" die Submucosa war.

Im zweiten Falle von Potherat handelt es sich um einen mehrere Centimeter langen Riss parallel zur Darmachse am freien Darmrand, also eine Verletzung, wie man sie sich schwer anders als durch Berstung entstanden denken kann. Hiezu kommt aber noch, dass eine unschwer als Quetschverletzung erkennbare Ruptur am Duodenum sich fand. Ferner fand ich noch 2 Fälle bei Tawaststjerna (324), die der Arbeit von Meudy (194) entnommen sind, die in meiner Zusammenstellung nicht berücksichtigt ist. In

beiden Fällen handelte es sich um sehr grosse Längswunden einmal 6 cm und einmal 10 cm, von denen die erste das Duodenum, die andere das Coecum betraf.

Den von Sauerbruch (245) [Fall 1 [1])] als Berstung aufgenommenen Fall Beck (14) kann ich nach der Schilderung nicht als solche auffassen, worin ich mit Bunge (32) übereinstimme.

Ziehen wir nun noch die Art der Verletzung, durch die sichere Berstungen entstanden sind, in Betracht, so finden wir unter 7 Fällen 5 Hufschläge, also eine Verletzungsart, die wir bei theoretischer Ueberlegung hier gewiss nicht so häufig vermutet hätten; ferner eine Quetschung, ein Mechanismus, bei dem experimentell niemals Berstungen hervorgebracht werden konnten, ferner einen Sturz aus der Höhe auf einen Holzklotz. Ganz vermissen wir unter den Ursachen dieser Verletzungsart dagegen den Sturz auf den flachen Bauch, wo wir theoretisch eher eine Berstung als etwa eine Durchquetschung erwarten würden.

Trotzdem man aus diesen objektiven Betrachtungen sieht, dass man hier mit theoretischen Schlüssen sehr vorsichtig sein muss, glaube ich doch, dass beim letzterwähnten Mechanismus Berstungen vorgekommen sind, die wir allerdings nicht feststellen konnten.

Mein Gesamteindruck aus diesen Befunden ist nun der, dass wir bisher nur selten in die Lage gekommen sind, Verletzungen durch Berstung als solche mit Sicherheit festzustellen, dass es aber ganz gut möglich ist, dass uns eine ganze Anzahl solcher Verletzungen entgangen ist. Und wenn ich nun noch hinzufüge, dass ich die Erweiterung der Berstungstheorie von Bunge (32) als einen grossen Fortschritt ansehe, ohne jedoch seinen Skepticismus bezüglich der Zulassung des anderen Berstungsmechanismus vollkommen zu teilen, so glaube ich, dass man in Zukunft der Berstung bezüglich ihrer Häufigkeit wieder ein grösseres Feld wird einräumen müssen, als dies in den letzten Jahren geschehen ist.

Ich glaube ferner, dass uns eine sorgfältige Betrachtung der Wunde verbunden mit deren mikroskopischer Untersuchung ein neuer Behelf in der Aufdeckung von Berstungen sein wird.

Mit den Bedingungen, unter denen eine Berstung entstehen kann, befassen sich die Arbeiten von Moty (205), Petry (221) und insbesondere die von Sauerbruch (245) und Bunge (32). Uebereinstimmend fordern diese Autoren den Abschluss einer Darmschlinge von der Kommunikation mit dem übrigen Darm und einen

1) Zahl (1) bezieht sich auf die Arbeit Sauerbruch's.

gewissen Füllungsgrad der betreffenden Schlinge. Näher geht hierauf Sauerbruch ein und stellt folgende Bedingungen auf:

1. Starke Füllung des Darmes;
2. Abschluss der Schlinge nach beiden Seiten
   a) durch Knickung an zwei Stellen,
   b) durch Knickung an einer Stelle und Verschluss durch das Trauma an einer zweiten,
   c) durch doppelt wirkende Gewalt;
3. Kontusion des Abdomens in der Gegend der aufgetriebenen Schlingen.

Zu 2 (c) möchte ich noch bemerken, dass bei einer mit den Fusspunkten zusammengelegten Schlinge auch eine einfache Gewalt den doppelten Abschluss bewirken kann. Diese Möglichkeit wird durch das vorstehende Beispiel von W. Scholz (323) verwirklicht.

Wie man sieht, fordert Sauerbruch (245) stets eine Kontusion der betreffenden Schlinge; er hat also jene Fälle, wo die Ruptur nur durch starke Anstrengung der Bauchpresse erfolgt, nicht einbezogen.

Petry (221) hingegen misst der Verkleinerung des Bauchraumes durch die Anspannung der Bauchdecken und des Zwerchfelles sowie durch die Einstülpung der Bauchdecken, im Falle ein Trauma stattfindet, grosse Bedeutung bei. Durch die Steigerung des intraabdominellen Druckes werde die Spannung des Darminhaltes beträchtlich erhöht und dadurch käme die Ruptur zu Stande oder werde wenigstens vorbereitet, insoferne als die Darmschlingen dadurch fixiert würden und dem folgenden Trauma, dem auch Petry die Hauptaufgabe beimisst, nun nicht mehr ausweichen könnten.

Durch diesen Zusatz sind die Ausführungen Petry's, soweit es sich um ein nachfolgendes Trauma handelt, völlig einwandfrei, denn die fixierten und unter hohem Druck stehenden Schlingen bieten dem folgenden Trauma einen guten Angriffspunkt, welches nun, wenn noch der Abschluss einer Schlinge hinzukommt, in dieser den Druck derart steigern kann, dass sie platzt. Nicht erklärt sind hiemit aber die Rupturen, die nur durch Anstrengung der Bauchpresse erfolgen, denn diese müssten dann nur durch Steigerung des intraabdominellen Druckes erfolgen. Hier sind aber Petry (221) und Sauerbruch (245) in einen Fehler verfallen, den Bunge (32) aufgedeckt hat. Bunge argumentiert, wie folgt: Die Verkleinerung des Bauchraumes durch die Anspannung der Bauchpresse

steigert zwar den intraabdominellen Druck, jedoch lastet dieser Druck genau so auf der Aussenwand wie auf der Innenwand des Darmes, solange der Abdominalraum als eine geschlossene Höhle mit dem Druck überall Widerstand bietenden Wänden aufgefasst wird.

Die Wandspannung des Darmes wird also nach wie vor der Verkleinerung des Bauchraumes dieselbe bleiben.

Erst wenn die Abdominalhöhle Lücken aufweist, die dem Darm keinen oder nur geringeren Widerstand leisten, wird sich die Wandspannung im Darm ändern, indem der Innendruck grösser wird als der Aussendruck, und erst in diesem Moment ist die Möglichkeit einer Ruptur durch die Bauchpresse gegeben.

Solche schwache Stellen der Bauchwand findet Bunge nun in der Durchtrittstelle des Rectums durch den Beckenboden (Levatorschlitz) und in den Bruchpforten jeglicher Art. In der That ist er in der Lage einige überzeugende Beispiele beizubringen, wo Darmrupturen in der nächsten Nähe der inneren Bruchpforten und des Levatorschlitzes erfolgt sind.

Mit diesen Darlegungen Bunge's (32) sind wir in der Erklärung der Berstungsrupturen einen guten Schritt vorwärts gekommen. Näher darauf einzugehen, halte ich für unnötig, da die Originalarbeit erst vor kurzem erschienen ist; jedoch möchte ich nicht verabsäumen, einige Fälle anzuführen, die meines Erachtens die Theorie Bunge's weiter stützen.

Aus der älteren Litteratur erwähnte ich einen bei Chauveau (40) citierten Fall Skarpa's, in dem bei einer schweren Anstrengung eine Hernie hervortrat und man ein rundes Loch im Colon fand; ferner einen Fall von Longuet (179): Ein Zuckerhut fiel mitten auf den Bauch. Der Mann besass eine rechtsseitige Hernie, die Verletzung fand sich „très près du canal inguinal", also entfernt vom Trauma. Sehr beweisend scheint mir ferner aus den neueren Publikationen der Fall von Playfair-Cambell (224) (Nr. 116 Hertle). Der Mann, Träger einer Hernie, hob einen schweren Baumwollballen. Bei der Operation fand sich ein leerer Bruchsack und in der Nachbarschaft des inneren Leistenringes der verletzte Darm, der am Mesenterialansatz einen Längsriss und einen $2^1/_2$ cm langen Riss in seinem Mesenterium aufwies.

Beim Falle von Skarpa ist leider nicht angegeben, wo sich das Loch im Colon befand, und daher ist dieser Fall nicht mit Sicherheit zu verwerten, wohl aber sind es die zwei von Longuet und Playfair-Cambell.

Kehren wir nun zu den durch äussere Gewalteinwirkung hervorgerufenen Berstungen zurück.

Nehmen wir die schon aufgestellten Bedingungen über den doppelten Abschluss einer Schlinge als feststehend an, so ergeben sich, wie Bunge hervorhebt, zwei Möglichkeiten. Einmal, dass die Schlinge bereits abgeschlossen war, als das Trauma einwirkte. Dann kommt es nur darauf an, dass das Trauma heftig genug ist, um die Schlinge zum Platzen zu bringen.

Das andere Mal können die Verhältnisse so liegen, dass erst durch das Trauma selbst in die auf einer oder beiden Seiten vorläufig noch offene Schlinge genügend Inhalt eingepresst wird, und dann am Verschlusse der Schlinge die Platzung durch die momentane Drucksteigerung auf dem Fusse folgt. Diese zweite Möglichkeit, dass durch das Trauma selbst eine derartige Verschiebung der Inhaltsmasse des Darmes stattfindet, um eine Schlinge zur Berstung zu bringen, unterzieht nun Bunge (32) einer Kritik, die ihn zu dem Schlusse führt, dass die gewöhnlich einwirkenden Traumen, wie ein Hufschlag, meistens nicht dazu genügen dürften.

Versuchen wir uns nun darüber klar zu werden, was uns unsere Experimente über diese Frage lehren und ob sie uns Mittel an die Hand geben, hier eine Entscheidung zu treffen.

Dass die Art des Darminhaltes auf die Möglichkeit der Berstung einen Einfluss übt, haben schon die fundamentalen Versuche von Longuet (179), Curtis (54), Adam (1) u. A. gelehrt. Luft oder Gas als ausserordentlich kompressible Körper müssen ja schon theoretischen Erwägungen zufolge weniger gefährlich sein als flüssiger Inhalt. Denn sie lassen sich selbst zuerst auf ein bedeutend geringeres Volumen komprimieren und erst die so entstandene Gasspannung der zusammengepressten Luft nimmt die Elastizität der Darmwand in Anspruch.

Ganz anders eine Flüssigkeit, die praktisch genommen ein nichtkompressibler Körper ist. Sie wird bei einer Zusammendrängung in einen begrenzten Hohlraum sofort auf dessen Wandung mit ihrer ganzen Gewalt wirken und so deren Elastizität auf eine harte Probe stellen.

Dambrin (57) fand bereits, dass die Gewalt mit einer gewissen Fläche angreifen müsse, um jene genügende Verschiebung im Darminhalt hervorzurufen, die zu einer Berstung notwendig ist; andernfalls kam es immer nur zu Durchquetschungen. Dies haben mir auch meine eigenen Versuche bestätigt.

Endlich hat Adam (1) festgestellt, dass die Schnelligkeit der Gewalteinwirkung von Wichtigkeit war für das Zustandekommen einer Berstung. Langsame Pressung führte stets nur zu Quetschungen. In den von mir angestellten Experimenten zeigte sich, dass der Druck gasförmiger Körper recht hoch sein musste, um eine Berstung zu Stande kommen zu lassen. Auch bei den Experimenten mit flüssigem Inhalt wurde meist mit ziemlich starkem Druck gearbeitet, wie er im menschlichen Körper wohl nicht leicht vorkommen dürfte. Diese Versuche sind also zur Entscheidung der vorliegenden Frage nicht gut verwendbar. Jedoch wurden auch Experimente angestellt, die den natürlichen Verhältnissen näher kamen. So z. B. der Versuch Nr. VIII vom 14. III. 06, bei dem ein Darmstück von 2 m Länge einfach mit Wasser bei ganz freiem Abfluss durchströmt wurde. Hiebei trat bei einem Faustschlag auf das Konvolut eine sehr ausgedehnte reine Berstungsruptur ein. Dieses Experiment zeigt uns, dass bei einer starken Flüssigkeitsfüllung des Darmes ein Faustschlag thatsächlich eine Berstung hervorbringen kann, dass also hier wirklich die durch das Trauma hervorgebrachte Inhaltsverdrängung genügt, um eine Berstung hervorzurufen. Auch müssen wir zugeben, dass bei einem stark gefüllten Darmkonvolut die Bedingungen für Abknickungen sehr günstige sein müssen oder auch, dass in diesem Falle ein völliger Verschluss gar nicht nötig ist.

Wenn ich nun aus diesen Experimenten auch noch keinen bindenden Schluss auf die Verhältnisse im menschlichen Körper zu ziehen wage, so glaube ich doch, dass Bunge (32) dieser Möglichkeit einen zu kleinen Spielraum eingeräumt hat, und dass solche Verhältnisse auch beim Menschen nicht zu selten zutreffen dürften.

Abriss durch Zug.
(Arrachement.)

Im Jahre 1848 auf dem medic. Kongress in Strassburg hat Strohl (272) zuerst der Erwägung Raum gegeben, dass auch eine Zugwirkung zur Ruptur des Darmes führen könne. Moty (205) hat dann diese Art der Verletzung in seine bekannte Trias der möglichen Mechanismen der subkutanen Darmperforation aufgenommen und Petry (221) hat sie durch Beibringung von Beispielen aus der Kasuistik weiter gestützt. Ich erwähne hier nochmals den schon oft citierten Fall von André (4), der eine kombinierte Verletzung darstellt. Einerseits war nämlich eine runde Dünndarmperforation

vorhanden, die durch einen Pferdehufschlag hervorgerufen war und deutlich die distale Richtung der Kraft durch einen an die Perforation anschliessenden, kontusionierten Serosariss anzeigte, anderseits war eine oberhalb dieser Verletzung gelegene quere totale Abreissung des Darmes vorhanden. Hier kann man mit einiger Sicherheit sagen, dass sich der Huf in die Darmschlinge einhakte und so eine oberhalb dieser Stelle gelegene Darmschlinge zum Abriss brachte.

Weiter ausgebaut wurde die Theorie des Abrisses dann von Neumann (212), der bereits zwei verschiedene Zugwirkungen unterscheidet, einmal nämlich den Zug senkrecht zur Darmachse oder mit anderen Worten parallel den Radien des Mesenteriums, und das andere Mal senkrecht auf die Radien des Mesenteriums d. h. parallel der Darmachse. Durch diese Art des Zuges entstehen Ausreissungen ganzer Darmstücke oft samt einem Teil des dazu gehörigen Mesenteriums oder Abreissungen des Darmes von seinem Mesenterium nahe seinem Ansatze, oder endlich quere Löcher im Mesenterium näher seiner Radix.

Die Folgen der ersterwähnten Verletzungsart sind quere Abrisse des Darmes gewöhnlich mit radiärer Fortsetzung des Risses in das Mesenterium.

Bunge (32) hat die Kenntnis dieses Mechanismus dann durch Aufzählung neuer überzeugender Beispiele weiter gefördert, so dass das Vorkommen desselben heute wohl über jeden Zweifel erhaben ist. Auffallend ist daher, dass sich Dambrin (57) in einer Arbeit jüngeren Datums dieser Form der Pathogenese der Darmruptur gegenüber fast ganz ablehnend verhält.

Es ist wohl auch heute noch der Mühe wert, auf diese Verletzungsform etwas näher einzugehen, umsomehr als ich zu zeigen hoffe, dass sich noch stets neue Gesichtspunkte auffinden lassen.

Gehen wir zunächst einmal auf die quere, totale Darmruptur etwas näher ein und zwar nicht etwa, indem wir sie von vorneherein als durch Zugwirkung uns entstanden dächten, sondern vielmehr um hierüber ins Klare zu kommen, inwieweit sich aus der objektiven Betrachtung der Kasuistik Rückschlüsse auf die Pathogenese von selbst ergeben.

Ich kann es mir daher nicht versagen, die gesamte Kasuistik der queren Darmdurchtrennungen wenigstens in Schlagworten wiederzugeben.

Ich habe in der gesamten mir zugänglichen Litteratur die fol-

genden 36 Fälle von querer Darmdurchtrennung gefunden, die ich nach der Art der Verletzung geordnet anführe.

Ueberfahrungen.

1. Thommen (281) (Nr. 13 Hertle): 6jähr. Knabe, von schwerem Holzfuhrwerk quer über den Bauch überfahren. Ileum cirkulär vom Coecum abgerissen, ebenso die Appendix. Kleiner Leberriss. Hämorrhagien im M. ileopsoas und retroperitonealen Zellgewebe rechts, Fraktur des Querfortsatzes des r. II. Lendenwirbels.

2. Riegner (234) (Nr. 45 Hertle): 47jähr. Frau. Ueberfahrung mittels Wagens. Quere Abreissung des Darmes und Mesenteriums dicht unter der Plica duodenojejunalis.

3. Hellenthal-Küster (127) (Nr. 50 Hertle): Ueberfahrung über den ausgetretenen Leistenbruch. Das Ileum 50 cm vom Coecum quer fast völlig durchrissen.

4. Bunge (32) (Nr. 131 Hertle): 9jähr. Knabe. Ueberfahren quer über das Becken und Abdomen. Das perineale Gewebe bis zur Blase hinauf losgetrennt und suffusioniert. Der rechte absteigende Sitzbeinast gebrochen. Peritoneum und Blase unverletzt. Das Rectum samt dem Sphinkter quer ausgerissen.

5. Ostermayer (Nr. 41 Petry): 24jähr. Mann. Vor 4 Jahren von schwerem Wagen am Bauch überfahren. Darmfisteln. Das Darmrohr an der inneren Fistelmündung ganz unterbrochen, die Lumina nur durch schwieliges Gewebe verbunden.

6. Poland (225) (Nr. 63 Petry): 45jähr. Mann vom Wagen überfahren. Das Jejunum unterhalb des Nabels völlig durchrissen, die Enden $1^1/_2$" von einander entfernt, das Mesenterium ebenfalls eingerissen.

7. Bouley (25) (Nr. 86 Petry): 65jähr. Mann; Wagenrad ging über das Abdomen. Ein Teil einer Darmschlinge von 3 cm fast ganz abgetrennt und nur noch durch das Mesenterium, das gleichsam als Stiel dient, festgehalten. Mesenterium ebenfalls auf 1 cm eingerissen. Die Ruptur lag in der Mitte des Dünndarmes.

8. Maschka (Nr. 89 Petry): 50jähr. Mann von der Deichsel zu Boden gestossen und überfahren. Im grossen Netz ein talergrosser Riss mit Blut unterlaufene Umgebung. Eine vom Coecum 4 cm entfernte Dünndarmschlinge war vollkommen durchrissen, der Riss erstreckte sich noch 5 cm ins Mesenterium hinein. Ränder gewulstet, umgestülpt, blutig suffundiert, die übrigen Eingeweide unverändert.

9. Tissier (Nr. 108 Petry): Junger Mann wurde bei völlig nüchternem Magen von einem leeren Möbelwagen überfahren. Das Rad ging ihm

über den Bauch zwischen Rippen und Becken. Beim Eröffnen des Bauches quollen 2 l Blut hervor. Keine Spur von Peritonitis. An der Netzfalte, die das Colon transversum an die hintere Bauchwand heftet, eine Blutsuffusion von 2 Frk.-Stück Grösse. Das Jejunum 3 mm vom Duodenum total abgerissen. Der Riss erstreckt sich noch auf 2 bis 3 mm in das Mesenterium hinein. Die Ränder scharf wie mit der Schere geschnitten. Schleimhaut umgestülpt. Weder Galle noch Nahrung ist ausgetreten. Art. mesent. unverletzt, die Aorta jedoch 4 mm von der Bifurkation in ihrer äusseren Lage zerrissen und blutig infiltriert, der ganze retroperitoneale Raum mit blutig-seröser Flüssigkeit infiltriert.

10. Adam (1) (Nr. 34 Tawaststjerna (324)): 40 jähr. Mann. Fahrrad ging ihm quer über den Bauch. Sektion: Eine totale transversale Ruptur des Jejunums ca. 50 cm vom Duodenum. Mucosa vorgequollen. Muscularis zusammengezogen, so dass das Lumen völlig verschlossen ist. Blut im Bauch, keine Peritonitis.

11. Makins (187) (Nr. 77 Tawaststjerna (324)): 2jähr. Knabe wurde überfahren. Vollständige transversale Ruptur des Jejunums 120 cm vom Pylorus.

12. Walsham (296) (Nr. 58 Tawaststjerna (324)): 13jähr. Knabe. Wagenrad ging über den Leib. Der Dünndarmriss umfasste $^2/_3$ der Darmcirkumferenz, ohne das Mesenterium zu berühren, die Ränder waren glatt.

13. Makins (187) (Nr. 84 Tawaststjerna (324)): 12jähr. Knabe wurde von einem Fuhrwerk überfahren. Blut in der Bauchhöhle. Im Ileum 110 cm vom Coecum eine transversale Ruptur mit glatten Rändern.

14. Thommen (281) (Nr. 10 Hertle): 27jähr. Mann. Ueberfahrung in der Blasengegend. Querer Abriss des Jejunum, Riss im Vertex der Blase.

15. Sheild (262): 14jähr. Knabe, von schwerem Karren überfahren. Abdomen voll Blut, grosse Wunde im Mesenterium mit Gefässzerreissungen. Das Jejunum gegenüber dem Mesenterialriss quer durchrissen. Die Sektion ergab noch eine Ruptur im transversalen Duodenum.

Hufschläge.

16. Riegner (234) (Nr. 37 Hertle): 38jähr. Mann erhielt einen Hufschlag. Totale Querdurchreissung der Flex. duod. jejun.

17. Riegner (234) (Nr. 38 Hertle): 45jähr. Mann bekam einen Hufschlag. Der Mann hatte eine Hernie; der Schlag erfolgte auf das Bruchband. Die Darmschlinge im Bruch war nicht verletzt. Ziemlich

hohe Dünndarmschlinge (?) ist bis zum Mesenterialansatz quer durchrissen.

18. Monnier (Nr. 74 Petry (221)): 38jähr. Mann traf ein Pferdehufschlag. 1 l Blut im Bauch, die linke Hälfte des Mesenteriums mit Rissen bedeckt, vorne mehrere, hinten einer. Das übrige Mesent. kontusioniert und ekchymosiert. Der Dünndarm weist leichte Ekchymosen auf. Vom Duodenum ist der Dünndarm abgerissen und zeigt mehrere Risse. Der erste (4 × 5 cm) schliesst $^2/_3$ vom Dünndarm ein. 8 cm weiter eine runde Oeffnung von 4—5 cm Durchmesser; 6 cm weiter eine Oeffnung von 2—3 cm und multiple Serosarisse. 10 cm weiter ist der Darm auf 10 cm weit abgerissen, u. z. im ganzen Umfange, so dass nur eine Brücke ihn am Mesenterium hält. Alle Risse haben zackige Ränder, im Umkreis der Oeffnungen alles ekchymosiert.

19. Beck (14) (Nr. 78 Petry (221)): Soldat, Hufschlag gegen den Unterleib. Totale, quere Abreissung des Dünndarmes 160 cm vom Pylorus und 113 cm vom Coecum. Beide Darmenden hingen nur durch eine schmale Serosabrücke zusammen.

20. André (4) (Nr. 93 Petry (221)): Hufschlag, fast vollständig quere, glattrandige Durchtrennung des Darmrohres. Ausserdem noch eine Perf. und Entblössung des Darmes von Serosa auf 10 cm, die anderen Schichten der Darmwand waren kontusioniert und brandig. Die Verletzungen lagen in der Nähe der Wirbelsäule.

21. Makins (187) (Nr. 85 Tawaststjerna (324)): 38jähr. Mann von einem Pferde geschlagen. In der Mitte des Dünndarms eine transversale Ruptur.

22. Prinz (228) (Nr. 98 Tawaststjerna (324)): 32jähr. Mann, Hufschlag gegen den Bauch links vom Nabel. Im Anfangsteil des Jejunums (1 m vom Pylorus) ist der Darm zweimal rupturiert, einmal quer durch bis in das Mesenterium, sodann 5 cm weiter abwärts durch die Hälfte der Konvexität des Darmes.

Quetschungen zwischen zwei Gegenständen.

23. Riegner (234) (Nr. 43 Hertle): 27jähr. Mann. Zwischen Mauer und Fahrstuhl gequetscht. Der Dünndarm 1 m vom Pylorus quer durchgerissen, darunter noch eine seitliche Perforation und zwei Mesenterialrisse.

24. Schmitt (253) Nr. 23 Hertle): 27jähr. Mann. Quetschung zwischen Waggon und Möbelwagen. Kleines Netz 10 cm lang vom Magen abgerissen, Colon transversum gequetscht, viel flüssiger Inhalt im Bauch, Pars horicontalis duodeni gequetscht und eingerissen, freies Jejunum vom Duodenum abgerissen.

25. Dambrin-Labey (56) (Nr. 86 Hertle): 26jähr. Mann, eingeklemmt zwischen zwei Maschinen. Der Bauch voll Blut, die Flex. sigmoidea völlig durchrissen, die beiden Enden zeigen Zerreissung und Zerquetschung auf 3—5 cm. Das entsprechende Mesenterium zerrissen, mit Blut infiltriert, mehrere zerrissene Gefässe, ein grösseres blutend.

26. Dambrin-Morestin (56) (Nr. 144 Hertle): 17jähr. Mann. Ein Bruchstein fiel ihm auf den Rücken und presste ihn gegen einen anderen Felsblock. Der Bauch voll Blut, inkomplete Zerreissung der vorderen Magenwand. Eine Schwellung vor dem Colon ascendens, Peritoneum daselbst graugrün.

Eröffnung des Retroperitonealraums ausserhalb des Colon ascendens. Es entleert sich eine grosse Menge von Kirschen und Flüssigkeit. Quere Zerreissung des retroperitonealen Duodenums in grosser Ausdehnung am Uebergang des absteigenden in den horizontalen Ast.

27. Beck (14) (Nr. 79 Petry (221)): Fall unter das Pferd, wobei der Sattel auf die rechte Seite des Leibes mit voller Gewalt aufstiess. Am Dünndarm 106 cm vom Pylorus ein vollständiger Querriss. Beide offenen Enden glatt, Schleimhaut weit umgestülpt; der Riss erstreckte sich noch 2 cm weit ins zugehörige Mesenterium.

28. Demons (Nr. 39 Petry (221)): Ein Erwachsener wird von einem Wagenrad gewaltsam gegen eine Mauer gepresst. Bei der Operation findet man einen cirkulären Darmriss, bei der Sektion wird ein zweiter bei der Operation unbeachtet gebliebener Riss gefunden.

Fall oder Sturz aus der Höhe.

29. Oberst (Nr. 38 Petry (221)): 48jähr. Mann, mit einer durch eine Bandage zurückgehaltenen Hernie. Fall, Riss des Bruchbandes, plötzliches Heraustreten des Bruches. Eröffnung des Bruchsackes und Erweiterung des Schnittes gegen den Nabel. Quere Durchtrennung des Darmes in der Höhe der Läsion.

30. Poland (225) (Nr. 61 Petry (221)): Zweijähr. Knabe, hatte reichlich Nahrung zu sich genommen, als er von einem hohen Stuhle fiel. Der obere Teil des Jejunums war vollständig vom Duodenum abgerissen.

31. Poland (225) (Nr. 106 (Petry (221)): 46jähr. Mann war 1/2 Stunde nach mässiger Mahlzeit 9 Fuss hoch von einer Leiter herab auf eine 18 Zoll breite Eisenplatte gefallen, auf die er quer mit der Nabelgegend zu liegen kam. Das Jejunum war 1 Fuss unter dem Ende des Duodenums quer durchgerissen.

32. Edgren, Parviainen (75) (Nr. 64 Tawaststjerna (324)): 12jähr. Knabe fiel vom Dache eines 3 m hohen Hauses auf einen Zaun,

wobei er mit dem Bauch gegen eine der zugespitzten Latten schlug. Im oberen Teil des Jejunums, nicht weit vom Duodenum, wird eine Ruptur gefunden, die quer über den Darm geht und diesen fast vollständig durchtrennt, so dass nur eine 1 cm breite Brücke von der Darmwand gegenüber dem Mesenterialansatze den Darm per continuitatem vereinigt. Der Riss erstreckte sich ein paar Centimeter in das Mesenterium hinein.

Stoss mit einer Wagen-Deichsel.

33. v. Hacker (118) (Nr. 8 Hertle): 33jähr. Mann. Stoss mit der Wagendeichsel in die Magengrube. 25 cm von der Flex. duod. jejunalis quere Abreissung des Darmes, glatte Durchtrennung.

34. Thommen (281) (Nr. 105 Hertle): 34jähr. Mann. Deichselschlag quer über das Abdomen. Abriss des Jejunum vom Duodenum.

35. Neugebauer (210) (Nr. 136 Hertle): 48jähr. Mann. Deichselstoss. 3½ m von der Ileocoecalklappe, 2 m vom Duodenum entfernt ist das Jejunum quer scharf durchtrennt. Der Riss reicht 3 cm ins fettreiche Mesenterium hinein, kein Zeichen früherer Peritonitis, kein Zeichen von Quetschung. Entfernte kleine Hämatome an Darm und Gekröse.

Schlag mit schwerem Hammer.
(Die Verletzung ist einem Deichselstoss oder Hufschlag vergleichbar.)

36. Bonsdorff (Nr. 7 Tawaststjerna): 19jähr. Mann. Ein Dampfhammer glitt vom Amboss ab und traf den Pat. mit grosser Gewalt in der Leistengegend. Unter der Haut sind die Bauchmuskeln zerfetzt und in der Bauchwand befindet sich ein 5 cm langes Loch. Durch die Oeffnung tritt eine Dickdarmschlinge, deren Mesocolon bis an das Darmbein eingerissen ist. Eine Dünndarmschlinge ist bis an das Mesenterium abgerissen.

Sehen wir diese 36 Fälle von querer vollständiger oder fast vollständiger Darmdurchtrennung auf das Trauma hin an, das sie zu Stande gebracht hat, so finden wir, dass sechs verschiedene Verletzungsarten sich hierin teilen:

1. Ueberfahrungen.

2. Quetschungen zwischen breiten Körpern, die sich in einigen Fällen nicht senkrecht zum Körper bewegten, sondern indem sie den Körper klemmten, sich parallel oder tangential zur Bauchwand verschoben (z. B. Mauer und Fahrstuhl) also ähnlich wirkten wie ein Wagenrad, das über den Bauch geht.

3. Fall auf den Bauch oder Sturz aus der Höhe. Beim Fall auf den Bauch fand zweimal Auffallen auf einen kleinen harten Gegenstand statt (Bruchband, Zaunlatte), einmal Fall auf eine breite

Eisenplatte, und einmal ist es zweifelhaft, ob überhaupt direktes Auffallen auf den Bauch vorlag.

4, 5 und 6 betreffen Hufschläge, Deichselstösse und Schlag mit einem schweren Hammer und können somit in eine gemeinsame Gruppe zusammengefasst werden, bei der eine cirkumskripte Quetschung des Abdomens durch einen wenig umfangreichen Körper stattfand, wohin auch noch zwei Fälle von Sturz auf einen kleinen Gegenstand aus der vorigen Gruppe zu rechnen sind.

Von 36 Fällen waren also 23 durch breit angreifende und 13 durch cirkumskripte Gewalt entstanden. (Verhältnis von 3 : 2).

Nach den einzelnen Verletzungstypen geordnet ergeben sich:

15	Ueberfahrungen	41,6%
6	Quetschungen durch breite Gewalt	16,6
4	Fall oder Sturz	11,1
7	Hufschläge	19,4
3	Deichselschläge	8,3
1	Schlag mit Hammer	2,7.

Die hohe Zahl der Ueberfahrungen fällt sofort ins Auge und diese Zahl gewinnt noch an Bedeutung, wenn wir hinzufügen, dass die Hälfte sämtlicher durch Ueberfahrung entstandener Darmverletzungen quere, totale Durchtrennungen waren. Dieser Mechanismus begünstigt also ganz besonders das Entstehen der sonst ziemlich seltenen Verletzung, die nämlich nur ca. 7% aller Darmverletzungen beträgt.

Nach dem über die Ueberfahrung Gesagten nimmt es uns nicht mehr Wunder, dass auch Quetschungen zwischen breit angreifenden Gegenständen, wobei noch eine seitliche Verschiebung über den Bauch stattfindet, ebenfalls diese Verletzung hervorbringen.

Nur ein kleiner Teil der Fälle wurde durch cirkumskript angreifende Gewalten hervorgebracht. In einigen davon fand auch hier mit Bestimmtheit ein mehr schräges oder tangentiales Angreifen der Gewalt statt, z. B. in dem schon in der Einleitung besprochenen Fall von André (4) und in unserem Falle Nr. 3 (Tabelle) (Nr. 8 der Krankengeschichten), in welchem ein Deichselschlag neben der queren Abreissung des Jejunums eine starke Quetschung des Mesocolon descend. hervorrief, welche nur durch eine Bewegung der Deichselspitze nach rechts und unten erfolgen konnte.

Hier liegt uns also in einer überwiegenden Anzahl von Fällen ein bestimmter Verletzungsmechanismus vor, dem stets eine ganz gleichartige morphologische Form der Darmzerreissung entspricht, eine

Thatsache, der wir beim Studium der stumpfen Darmverletzungen zum ersten und einzigen Male begegnen und es liegt nun sehr nahe zu sagen: Auch das physikalische Geschehen am Darm selbst, der Mechanismus der Darmtrennung, wird hier stets derselbe sein, d. h. mit anderen Worten, es wird sich entweder immer um eine Durchquetschung oder immer um eine Abreissung durch Zug handeln. Bevor wir diese Frage aber entscheiden, müssen wir das Thatsachenmaterial auch noch von anderen Gesichtspunkten aus betrachten.

Die Momente, die frühere Autoren veranlasst haben bei den queren Durchtrennungen an Zugwirkung zu denken, waren folgende:

1. Bei vielen derartigen Verletzungen waren völlig senkrecht zur Darmachse gelegene Risse mit nicht gequetschten Rändern vorhanden.

2. War es aufgefallen, dass sich die queren Durchtrennungen häufig in der Nähe natürlicher oder pathologischer Fixationspunkte des Darmes ereigneten.

3. Die Risse dehnten sich häufig in der Fortsetzung des Darmrisses bis in das Mesenterium aus.

4. Der Mechanismus der Entstehung war manchmal ein derartiger, dass eine Quetschung ausgeschlossen war, z. B. Fall aus der Höhe, so dass der Bauch gar nicht getroffen wurde.

I. Sehen wir unser Material der 36 vorhin angeführten Fälle nun zuerst darauf hin an, inwieweit uns die Beschaffenheit der Wunde über den Mechanismus Aufklärung giebt, so finden wir, dass in verhältnismässig nur wenigen Fällen die Beschreibungen so genau oder so charakteristisch sind, dass man daraus allein einen Schluss ziehen dürfte. Immerhin sind einige Fälle ohne Einwand zu verwerten. So heisst es im Falle Tissier (Nr. 9), „die Ränder wie mit der Schere geschnitten", während andererseits an der hinteren Bauchwand Anzeichen von stattgefundener Quetschung vorhanden waren. Der Abriss erfolgte 3 mm vom Duodenum entfernt und reichte 2—3 mm in das Mesenterium hinein. An der Stelle des Darmrisses fehlt also jedes Zeichen von Quetschung.

Beim Fall Makins (Nr. 13) sind ausdrücklich glatte Wandungen der Rupturstelle erwähnt, im Falle André (Nr. 20) ausserdem noch eine zweite, gequetschte Darmperforation distal von der queren Durchtrennung. Auch in dem von uns selbst beobachteten Falle v. Hacker's (Nr. 33) handelte es sich um ganz glatte Wundränder; ebenso wie im Falle Neugebauer (35) das Fehlen aller Zeichen von Quetschung und die scharfe, quere Durch-

trennung hervorgehoben ist. In diesen 5 Fällen ist also nach der Beschaffenheit der Wunde eine Quetschung auszuschliessen.

Im Gegensatz dazu stehen die folgenden Fälle: Monnier (Nr. 18) durch Hufschlag erzeugt, zeigt in weiter Ausdehnung Quetschungen des Mesenteriums, und die 3 Perforationen des Darmes einschliesslich der queren Durchtrennung tragen in der Umgebung Ekchymosen und haben zackige Ränder. Dambrin-Labey (Nr. 25) ist eine quere Zerreissung der Flex. sigmoidea, und es ist angegeben, dass beide Enden auf 4—5 cm zerrissen und zerquetscht waren. Der Mechanismus der Verletzung war Einklemmung zwischen zwei Maschinen. Dambrin-Morestin (Nr. 26) stellt eine quere Zerreissung des retroperitonealen Duodenums in grosser Ausdehnung dar. Die grosse Ausdehnung der Quetschung sowie der Sitz der Verletzung an einem auf der Unterlage sehr gut fixierten Darmteil sprechen entschieden für eine Durchquetschung des Darmes.

In allen übrigen 28 Fällen scheint es mir nicht gestattet, aus der Morphologie der Wunde einen Rückschluss auf ihre Pathogenese zu machen. Freilich finden sich auch im Fall 22 und 23 distalwärts noch seitliche Rupturen, die allenfalls so aufgefasst werden könnten wie im Falle André, nämlich als Angriffspunkt für die Zugwirkung, zumal es sich in dem einen Fall ebenfalls um einen Hufschlag handelte.

Auch ein fast cirkulärer Serosariss nahe dem Coecum bei gleichzeitiger seitlicher Perforation des Ileums 50 cm höher oben durch Hufschlag (eigene Beobachtung, Fall 2 der grossen Tabelle) muss wohl als durch Zugwirkung entstanden gedacht werden.

II. Von 36 vollständigen (oder fast vollständigen queren) Darmdurchtrennungen befinden sich 15 in der Nähe physiologischer Anheftungspunkte des Darmes und zwar 11 innerhalb 50 cm von der Flex. duodeno-jejunalis, 3 innerhalb 50 cm von der Valv. Bauhini und eine ist eine Ausreissung des Rectums aus dem Anus.

Zwei befanden sich in der Nähe von Hernien, die unter Umständen als pathologische Fixationspunkte einer Darmschlinge zu betrachten sind.

Neun Querrupturen fanden an nicht näher bezeichneten Stellen des Dünndarmes statt und vier in der Mitte des Dünndarmes, also entfernt von einem Fixationspunkt des Darmes, wobei im Fall Neugebauer (35) noch eigens das Fehlen pathologischer Fixationen hervorgehoben, in den anderen das Vorhandensein solcher nicht erwähnt ist.

In einem Fall sass die Ruptur an der Flex. sigmoidea und war deutlich als Durchquetschung charakterisiert, in 5 Fällen ist ihr Sitz gar nicht näher bezeichnet. Was nun die beiden wichtigsten physiologischen Fixationspunkte des Darmes betrifft, so überwiegen die totalen Abreissungen an der Flex. duod. jejun. diejenigen an der Valv. Bauhini fast um das vierfache. Ja sogar die Zahl der genannten Verletzungen in der Mitte des Dünndarmes überwiegt die Zahl derer in der Nähe der Valv. Bauhini, und die Zahl der an anderen Dünndarmstellen gelegenen ist eine beträchtliche, nämlich neun, wobei noch hervorzuheben ist, dass die meisten an hohen Dünndarmschlingen 1 m bis 2 m vom Pylorus vorkamen; nur einmal befindet sich die Verletzung 110 cm vom Coecum. Man gewinnt also den Eindruck, dass die Fixation an einem Ende der Darmschlinge allein nicht ausschlaggebend ist für die quere Durchtrennung und dass noch andere Momente hiefür von Bedeutung sind.

Allerdings darf nicht vergessen werden, dass die Fixation an der Flex. duod. jejun. gewöhnlich auch die festere ist, während das Coecum nicht selten eine gewisse Beweglichkeit aufweist.

Endlich aber ist noch der Umstand zu erwähnen, dass die erste Jejunalschlinge gerade vor der prominenten Wirbelsäule liegt und dadurch von einem Trauma besonders leicht erfasst werden kann. Wollen wir aber einen richtigen Eindruck von der Bedeutung des Verletzungsortes für die quere Darmdurchtrennung gewinnen, so müssen wir uns auch um die Verteilung der übrigen nicht totalen und nicht queren Darmverletzungen bekümmern.

In meiner Statistik von 136 Darmrupturen betreffen 118 den Dünndarm und zwar in folgendem Verhältnisse:

Ileum	41	Verletzungen.
Jejunum	30	„
Duodenum	15	„
Ohne nähere Angabe	32	„
Summa:	118	„

Von den Verletzungen des Ileums befinden sich 18 innerhalb 50 cm von der Valv. ileocoecalis, 12 mehr als 50 cm davon entfernt und bei 11 Verletzungen fehlt eine nähere Angabe. Unter diesen 41 Ileumrupturen besteht nur eine quere totale Abtrennung. Von den Verletzungen des Jejunums sind 10 innerhalb 50 cm von der Flex. duodeno-jejunalis gelegen, darunter 4 totale Abrisse, 10 Verletzungen sind weiter als 50 cm von der Flexur entfernt

(ein vollständiger und ein unvollständiger querer Riss), bei 10 Fällen fehlt eine nähere Angabe des Ortes.

Demnach ist das unterste Ileum der häufigste Sitz von Darmrupturen, jedoch sind quere Abreissungen hier selten. Hingegen ist das oberste Jejunum im Allgemeinen nicht so häufig verletzt, die queren vollständigen Abrisse aber kommen hier relativ sehr oft vor; von 10 Darmrissen 4, also fast die Hälfte stellen solche Verletzungen vor. Auch an den tieferen Jejunumschlingen finden sich noch zwei totale und ein unvollständiger Querriss.

Die oberste Jejunumschlinge ist also als der Prädilektionsort für die quere totale Darmruptur aufzufassen; weiterhin kommen als solche die übrigen Jejunumschlingen in Betracht, während dem untersten Ileum in dieser Hinsicht keine Bedeutung beizulegen ist, da jede andere Stelle des freien Dünndarms ebenso häufig betroffen sein kann. Es ist dies um so auffallender, als seitliche Darmrupturen, wie erwähnt, hier sehr häufig sind.

Mit der physiologischen Fixation eines Endes einer Darmschlinge allein kann also der totale, quere Abriss nicht erklärt werden.

III. Schon der Befund einer queren Durchtrennung des Darmes senkrecht zu dessen Achse und der, wie wir bereits gesehen haben, in mehreren Fällen ausdrücklich erwähnte Mangel von Quetschung mussten den Verdacht auf eine Zugwirkung gerechtfertigt erscheinen lassen. Stellt man sich z. B. vor, dass ein Wagenrad eine reine Durchquetschung hervorruft, so ist erstens nicht einzusehen, warum diese Durchquetschung stets genau senkrecht zur Darmachse erfolgen solle und zweitens müsste die Durchquetschung einigermassen der Breite des Rades entsprechen, oder wenn wir schon die vollständige Durchquetschung auf den einen Rand des Wagenrades verlegen, so müsste doch wenigstens das eine Darmende Spuren geringerer Quetschung oder Pressung zeigen, die dem Passieren der unteren Fläche des Randkranzes über den Darm entsprechen würde.

Noch mehr wird man in dieser Ansicht durch die häufigen Fälle bestärkt, in denen der Riss sich vom Darm in einer Linie weiter in das Mesenterium erstreckt; denn es ist noch schwerer zu begreifen, warum bei einer Durchquetschung auf eine verhältnismässig so lange Strecke hin immer der Typus einer senkrecht zur Darmachse und parallel den Radien des Mesenteriums verlaufenden Verletzung beibehalten werden sollte.

Immerhin zeigt aber der Fall Dambrin (56)-Labey, der dem Aussehen nach sicher durch Zerquetschung entstanden ist, ebenfalls dieses Verhalten, nämlich das Mitzerreissen des dazu gehörigen Mesenteriums.

IV. Beweisend für Zugwirkung sind Fälle, die ihre Entstehung einem Fall oder Sturz verdanken, wobei das Abdomen gar nicht direkt getroffen wurde oder doch Auffallen auf den platten Boden erfolgte.

Ich erwähne hier den Fall Polland (225), [Petry (61)]. Er betraf einen 2jährigen Knaben, der von einem hohen Stuhle auf die Erde fiel. Es fand sich eine quere Abtrennung des Jejunums vom Duodeum. Beachten wir hier neben dem Mechanismus noch den Umstand, dass der Sturz nach reichlicher Mahlzeit stattfand, so hat die Erklärung, dass hier der stark beschwerte Darm infolge seines Gewichtes von seinem Fixationspunkte abriss, eine an Gewissheit reichende Wahrscheinlichkeit für sich.

Ich kann dieses Kapitel nicht beschliessen, ohne auf die Pathogenese der Mesenterialverletzungen einzugehen, da sie auf den Abriss des Darmes durch Zug ein bestimmendes Licht werfen. Um diesen Gegenstand haben sich besondere Verdienste Eichel (77), A. Neumann (211, 212) und R. Neumann (213) erworben. Eichel (77) hat auf Grund klinischer Beobachtungen und von Experimenten an Hunden festgestellt, dass Mesenterialabreissungen durch Quetschung entstehen können. Er ist jedoch bei dieser einen Möglichkeit stehen geblieben. A. Neumann (212) war bereits aufgefallen, dass bei diesen Verletzungen die Ueberfahrung eine grosse Rolle spiele, die seiner Ansicht nach selten zu Darmverletzungen führe. Er hat auch bereits, wie schon früher erwähnt, die Möglichkeit von zwei Zugrichtungen hervorgehoben, nämlich einerseits parallel zur Darmachse, andererseits senkrecht zu ihr oder mit anderen Worten parallel den Radien des Mesenteriums. R. Neumann (213) endlich hat 10 Fälle zusammengestellt, von denen 5 durch Ueberfahrung entstanden waren.

Dieser Autor giebt auch bereits eine Darstellung, wie er sich bei der Ueberfahrung den Mechanismus vorstellt. Indem er anführt, dass in seinem Falle 150 cm Darm von seinem Mesenterium losgelöst waren und zwar ein Stück etwa 3 cm vom Mesenterialansatz entfernt, ein anderes knapp am Mesenterium, sagt er folgendes: „Hebt man das resecierte Darmstück an einem Ende empor, so ist der vom Mesenterium vollständig entblösste Darmteil ge-

streckt, während der noch mit dem erwähnten Mesenterialstreifen versehene die bekannte halskrausenartige Fältelung zeigt. Dieses Verhalten scheint mir nicht ohne Belang zu sein für die Deutung des Mechanismus bei der Verletzung. Man gewinnt bei Betrachtung des Präparates durchaus den Eindruck, dass bei der Ueberfahrung ein ganzes Darmkonvolut vom Rade erfasst, in der Richtung der Mesenterialachse gezerrt und so einige Centimeter weit vom Mesenterialansatz vom Mesenterium abgerissen wurde. Beim weiteren Einwirken der Gewalt, die wahrscheinlich für den sich daran anschliessenden Darmteil in mehr schiefer Richtung, beziehungsweise in der Längsrichtung des Darmes erfolgte, ist der sich daran anschliessende Darm direkt am Mesenterialansatz abgerissen."

Ich habe zu den 10 von R. Neumann (213) gesammelten Fällen aus der Litteratur noch 8 hinzugefügt, abgesehen von den bei den Darmverletzungen als Nebenbefunden erwähnten. Ich bringe diese 18 Fälle zum Schluss der Arbeit in einer Tabelle und hebe hier, um zu viele Wiederholungen zu vermeiden, nur das für die Entstehungsursache Wichtige hervor.

Das einwirkende Trauma war:

Ueberfahrung	in 8	Fällen	= 44,4%
Sturz oder Fall	„ 6	„	= 33,3%
Stoss	„ 3	„	= 16,6%
Pressung	„ 1	Fall	= 5,5%.

Vergleichen wir diese Tabelle mit der früher für die Entstehung der queren Darmverletzung aufgestellten, so finden wir nicht nur die gleichen Traumen in den einzelnen Rubriken wieder, sondern wir finden bezüglich der Ueberfahrung sogar eine Uebereinstimmung der relativen Häufigkeit dieser Verletzungsart, nämlich hier 44,1%, dort 41,6%.

Ganz von selbst muss sich uns da der Gedanke aufdrängen, dass eine solche Uebereinstimmung durch einen gleichartigen ganz eigentümlichen Mechanismus hervorgebracht wird. Und diesen Mechanismus bei der Ueberfahrung stelle ich mir etwa so vor: Wenn ein Rad quer über das Abdomen geht, so wird es die vorderen Bauchdecken an die vorspringende Wirbelsäule anpressen und eine dazwischen liegende Darmschlinge oder ein ganzes Darmkonvolut samt seinem Mesenterium auf diese Art erfassen, und zwar so, dass die betreffende Schlinge etwa wie ein Radschuh zwischen Wagenrad und Unterlage (in unserem Falle hintere Bauchwand) eingeklemmt

wird. Bewegt sich nun das Wagenrad weiter, so spannt sich die Kette des Radschuhes, in unserem Falle der Darm oder dessen Mesenterium an und wird der dadurch ausgeübte Zug zu stark, so reisst die Aufhängevorrichtung ab. Ist sie kurz wie bei der Flex. duod. jejun., so wird der Zug rasch zur Wirkung kommen, ist sie lang, so wird das Wagenrad meist das Abdomen schon wieder verlassen haben, bevor der Zug zur Geltung kommen konnte.

Dasselbe kann natürlich auch am Mesenterium geschehen. Wirkt der Zug senkrecht zur Darmachse, so ist natürlich das Mesenterium als kurze Aufhängevorrichtung des Darmes zu betrachten, wie dies schon A. Neumann (212) annahm. In diesem Falle treten dann Abtrennungen des Mesenteriums vom Darme auf, oder auch Ausreissungen ganzer Darmstücke aus ihrer Kontinuität, wie im Falle E. Bouley (Nr. 7).

Die ausgedehnten Abtrennungen der Mesenterien an ihrem Darmansatz können schon gar nicht durch Quetschung erklärt werden, und es gilt von ihnen das von A. Neumann (212) darüber Gesagte. Ich möchte nur noch folgende Erwägungen hinzufügen. Die mit physiologischer Lordose gegen das Abdomen vorspringende Wirbelsäule ist keine flache, ebene Unterlage für ein darübergehendes Rad, sondern sie bildet eine Wölbung, die nach unten gegen das Becken ziemlich steil abfällt, und sie stellt ausserdem eine glatte, schlüpfrige Unterlage vor. Geht nun ein Wagenrad quer über diese glatte Vorwölbung, so ist es leicht möglich, dass es seitlich, d. h. senkrecht zu seiner Fortbewegungsrichtung ins Gleiten kommt und so etwa wie von einem konvexen schlüpfrigen Stein abrutscht. Ist nun das Mesenterium eingeklemmt, so erfolgt durch dieses Gleiten ein starker Zug senkrecht zur Mesenterialachse, der das Abreissen des Mesenteriums begünstigt.

Hier ist es nun möglich, dass eine kombinierte Quetsch- und Zugwirkung zur Geltung kommt und der Riss an Ort und Stelle erfolgt, wo das Wagenrad passiert, sich aber durch die Zugwirkung weiter ausdehnt. Anderseits deuten die mehrmals beschriebenen kleinen Quetschwunden in der Nähe von queren Darmabrissen auf einen von der Quetschungsstelle entfernten Wirkungsort des Zuges hin.

Nach diesen Darlegungen haben wir wohl das Recht zu sagen: Die Ueberfahrung bildet einen ganz besonderen Mechanismus, der meist zu typischen und bei anderen Verletzungsarten seltenen Verletzungen des Darmes und Mesenteriums führt. Manche eklatante Beispiele von Ueberfahrung

lassen keine andere Erklärung zu als die der Abreissung durch Zug.

Ganz ausschliessen wollen wir aber für einzelne Fälle die direkte Durchquetschung durch Ueberfahrung nicht, zumal ja zum Zustandekommen der Zugwirkung stets ein Erfassen des Darmes an einem Punkte, also eine relative Quetschung notwendig ist.

Für einzelne durch Sturz aus der Höhe entstandene Verletzungen, die entweder den Charakter der queren Darmdurchtrennung trugen oder in langen Mesenterialrissen bestanden, wurde schon viel früher, so von Petry (221), Sauerbruch (245) der Abriss durch Zug als sicher angenommen und gut begründet. Ich erinnere hier nur an den prägnanten Fall von Hermes (129), wo durch Sturz aus grosser Höhe der ganze Dünndarm von seinem Mesenterium abgetrennt und ausserdem das Jejunum quer vom Duodenum abgerissen worden war, und ferner an den Fall Poland (225) von querer Jejunumabreissung durch Sturz von einem Sessel nach der Mahlzeit. Zu diesen klaren Fällen gehört insbesondere auch der Casus Delbet (60). Dabei handelte es sich um einen Sturz aus 7 m Höhe auf das Gesäss. Der Effekt war eine Abreissung des kleinen Netzes. Da das Abdomen hier nicht direkt verletzt worden war, ist die Abreissung einzig und allein durch die Schwere des Magens (die Verletzung fand nach einer Mahlzeit statt) möglich.

Derart reine Fälle sind freilich selten, und öfter fand der Sturz nicht nur auf den Bauch, sondern noch dazu auf einen vorspringenden Gegenstand statt und in solchen Fällen ist natürlich auch Quetschung nicht auszuschliessen.

Dass jedoch auch cirkumskript angreifende Gewalten z. B. Hufschlag hie und da eine Zugwirkung auslösen können, wurde schon früher erläutert. Nur beiläufig sei noch erwähnt, dass unter den 36 Patienten mit queren Darmdurchtrennungen sich 8 Individuen unter 14 Jahren befanden. Wenngleich zuzugeben ist, dass die häufigsten in Betracht kommenden Traumen, das Ueberfahren und der Sturz nämlich, Kinder wegen ihrer Unvorsichtigkeit besonders häufig betreffen mögen, so ist doch auch der Gedanke nicht ganz abzuweisen, dass beim kindlichen Organismus die Abreissung durch Zug infolge anatomischer Verhältnisse besonders leicht stattfindet.

Abschälungen der Serosa.

Einer besonderen Erwähnung scheinen mir die Fälle wert zu

sein, in denen durch das Trauma Abschälungen oder Abschindungen der Serosa oder der Serosa und Muskelhaut des Darmes hervorgerufen worden sind.

Ich verdanke Herrn Dr. Petry die Abbildung eines solchen seltenen Falles, der im Jahre 1877 von Kratter (160) vorwiegend vom gerichtsärztlichen Standpunkt aus beschrieben worden ist. Herr Prof. Kratter hat die Freundlichkeit gehabt, mir das Präparat zu zeigen und mir noch persönlich über den Fall Mitteilung zu machen. Beiden Herren danke ich bestens für ihr Entgegenkommen.

Der Fall, dessen Abbildung ich in der Taf. XIV bringe, war folgender:

Am 27. I. 77 verunglückte der 25jähr. Knecht M. S. beim Loshacken von Eisschollen, indem er in den Mühlgang fiel. Er kam dann auf dem Rücken schwimmend unter ein Mühlrad und bekam von einer Schaufel desselben einen Schlag quer über den Bauch. Er wurde tot aus dem Wasser gezogen.

Die Obduktion ergab folgenden interessanten Befund. Ausser für uns nebensächlichen Verletzungen im Gesicht bestanden Suggilationen und Hautabschürfungen am Abdomen. In der Bauchhöhle fand sich $^1/_2$ l Blut; es war ein 8 cm langer Riss des zu einer der obersten Ileumschlingen gehörigen Gekröses in radiärer Richtung, d. h. senkrecht zur Darmachse vorhanden. Der Riss verlief von der Gekröswurzel gegen den Darm zu und setzte sich auf diesen fort, so dass er ein gleichschenkeliges Dreieck bildete, dessen Spitze gegen die Wurzel des Mesenteriums gelegen war, während ein anderer 5 cm langer nur aus Schleimhaut, submukösem Bindegewebe und Resten der Muscularis bestehender Darmcylinder dessen Basis darstellte. In der Mitte dieses von Serosa und dem grössten Teil der Muskelhaut entblössten Cylinders fand sich ferner an der der Gekrösinsertion zugekehrten Seite eine $1^1/_2$ cm lange der Längsachse des Darmes gleichlaufende mit zugeschärften Rändern versehene perforierende Darmwunde. Die Ränder der Gekröswunde sowie die angrenzenden Gekröspartien waren weithin mit Blutextravasaten bis in das retroperitoneale Zellgewebe hinein durchsetzt.

Beim ersten Anblick einer solchen Verletzung ist ihre Entstehung gewiss nicht gleich verständlich. Um diese Verletzungsart verständlicher zu machen, sei daran erinnert, dass der Darm in einzelnen seiner anatomischen Schichten eine gewisse Spaltbarkeit aufweist. Beruht doch auf dieser leichten Spaltbarkeit des Darmes bei der Herstellung von Würsten die Entfernung des Schleimhautcylinders, um den übrigen Darm als Wursthaut brauchbar zu machen.

Am leichtesten zu erklären ist der Fall von Andreé, bei dem

es sich um Zerreissung der Serosa durch Hufschlag handelt. Hier hat der Huf nach Zerreissung der Serosa diese in der Richtung der Gewalteinwirkung ein Stück weit abgelöst. Derartige Verletzungen sind auch durch direkte Darmverletzung durch Stich bekannt. Zwei solcher Fälle hat Fischl (90) beschrieben. Fischl's Fälle zeigen aber schon jene merkwürdige cirkuläre Zurückziehung der Serosa wie einige unserer Fälle, und Fischl hat experimentell nachgewiesen, das ein Zug in der Richtung der Darmachse nach Verletzung der Serosa ausgeübt, jenes Zurückschnellen der Serosa hervorzubringen vermag. In einem seiner Fälle wurde dieser Zug wahrscheinlich von der (geistesgestörten) Patientin selbst ausgeübt, indem sie an der aus der Bauchhöhle hervorgequollenen Darmschlinge zog.

Auch Rokitansky (237) beschreibt einen Fall von Suicid, in dem sich der Kranke ein 7 Fuss langes Darmstück ausriss; dieses enthielt nun in der Mitte sämtliche Schichten, die Enden aber bestanden nur aus Schleimhaut, Submucosa und einem Teil der Muscularis.

Wie kam nun diese Verletzung des Darmes durch stumpfe Gewalt und wie kam namentlich die dazu nötige Zugwirkung zu Stande? In erster Linie muss hier hervorgehoben werden, dass es sich mit Ausnahme des schon besprochenen Hufschlages durchwegs um sehr schwere und dabei breitangreifende Gewalten handelte, u. z. waren es sechsmal Ueberfahrungen und einmal Schlag mit der Schaufel eines Mühlenrades, also auch eine der Ueberfahrung ähnliche Verletzung. Wir haben aber schon in dem früheren Kapitel ausgeführt, das gerade bei der Ueberfahrung sehr häufig eine Zugwirkung auf den Darm mitspielt.

Eine weitere auffällige Erscheinung ist ferner die regelmässige Mitbeteiligung des Mesenteriums an diesen Verletzungen, und es macht mir den Eindruck, als ob der Ausgangspunkt der Verletzung hier eben das Mesenterium sei. Im Falle Dambrin's (56) heisst es: „An drei Stellen war das Mesenterium zerrissen und zwar war allein das oberflächliche Blatt abgelöst. Auch der viscerale Anteil des Peritoneums war verletzt, so dass an einer Stelle die Muscularis des Darmes frei zu Tage lag". Hier ist doch die Vorstellung die natürlichste, dass zuerst ein Riss im Peritoneum des Mesenteriums entstand und dass sich von dort aus die Abschälung auf die Serosa des Darmes fortsetzte.

Einen Beweis für die Richtigkeit dieser Auffassung bieten drei Fälle, in denen es gar nicht zur Perforation des Darmes kam, son-

dern lediglich Mesenterium und Serosa des Darmes sich an der Verletzung beteiligten. Im Falle von Riegner (234) war das Mesenterium radiär, also senkrecht zur Darmachse eingerissen und das Colon auf 7 cm seiner Serosa beraubt, also sehr ähnlich wie im Fall Kratter (160). In den Fällen von Chrétien (46) und R. Neumann (213) handelte es sich um Abtrennung grosser Darmpartien vom Mesenterium knapp an dessen Ansatz und parallel zur Darmachse, wobei 6 bis 7 cm des Darmrohres gleichzeitig der Serosa beraubt worden waren.

Dass sich der Vorgang tatsächlich so abspielt, beweist weiterhin die mikroskopische Untersuchung des Präparates von unserem Versuch Nro XIV vom 22. III. 06. Da heisst es: „Von der Verletzungsstelle des Mesenteriums aus ist das Peritoneum sowohl vom Mesenterium als auch vom Darm abgelöst worden und am Darm ging auch noch die Muskelschichte mit." Hier war die Ursache der Verletzung eine direkte Quetschung. Etwas anders stellt sich der Vorgang dann dar, wenn hauptsächlich Zugwirkung in Betracht kommt.

Die Zerreissung des Mesenteriums kann, wie schon früher ausgeführt, in zwei Richtungen erfolgen, entweder parallel zur Darmachse oder senkrecht dazu. Erfolgt sie parallel mit der Darmachse, so reisst oft ein ganzes Darmstück von seinem Mesenterium ab, so in den Fällen von Chrétien (45) und R. Neumann (213). Dadurch wird natürlich auch das Peritoneum beim Uebergang auf den Darm abgerissen und kann sich nun entsprechend der leichten Ablösbarkeit von den tieferen Darmschichten auch weiterhin vom Darm abtrennen. Erfolgt die Mesenterialruptur senkrecht zur Darmachse so entstehen gewöhnlich dreieckige Risse, die ihre Spitze an der Radix mesent. und ihre Basis am Darmansatz besitzen. Einen solchen Fall stellt das Präparat von Kratter (160) dar. Es ist nun sehr leicht vorstellbar, dass ein solcher durch Zugwirkung entstandener Mesenterial-Riss, indem er nach beiden Seiten wie ein in der Mitte teilbarer Vorhang in seinem unteren Teile auseinandergeht, nach beiden Seiten auch das Peritoneum des Darmes, das ja seine unmittelbare Fortsetzung bildet, mitnimmt und so den Darm ringsum eine Strecke weit der Serosa entkleidet.

Die Spaltbarkeit scheint sich nicht zwischen Serosa und Muscularis am leichtesten zu vollziehen, vielmehr zeigen einzelne Präparate, dass die Teilung in der Muskelschicht selbst erfolgt, so dass einzelne Muskelpartien an der Serosa, die übrigen am Darmrohr haften bleiben.

Pathologische Anatomie.

In dem Kapitel über die Pathogenese ist schon ein Teil der pathologisch-anatomischen Verhältnisse besprochen worden, so dass sich diese beiden Abschnitte gegenseitig ergänzen. So hat z. B. die Lokalisation der Verletzung schon teilweise Besprechung gefunden, nämlich soweit sie sich auf die queren vollständigen Darmrupturen bezieht. Auch die Beschaffenheit der Wunde ist schon mehrfach Gegenstand der Erörterung gewesen.

Lokalisation der Darmwunde.

Von 134 Fällen von Darmruptur (Magenrupturen wurden nicht berücksichtigt) ist in 122 über die Lokalisation der Verletzung eine Angabe vorhanden. Der Verletzungsort des Dünndarmes ist in 81 Fällen genauer, in 31 nicht näher bezeichnet. Die Verteilung ergibt sich aus der folgenden Tabelle:

Dünndarm ohne nähere Bezeichnung	31	
Duodenum	12	
Jejunum	29	
Ileum	40	
Dünndarm	112	= 92%
Coecum	2	
Colon asc.	2	
Colon transv.	2	
Colon descend.	1	
Flex. sigmoid.	3	
Rectum	1	
Dickdarm	11	= 8%
Summa	123	

Die weit überwiegende Zahl von Dünndarmverletzungen wurde auch von Petry (221) (81,5%) und Tawaststjerna (324) (88,4%) festgestellt. Gleich den genannten Autoren fand auch ich, dass die grösste Zahl der Verletzungen auf das Ileum fällt.

Was den Dickdarm betrifft, so sind in meiner Kasuistik zufällig nur zwei Verletzungen des Coecums vorhanden, während Tawaststjerna (324) deren sechs zählt. Ein Unicum stellt wohl der Fall Bunges (32) (Nr. 131) dar, der die Ausreissung des Rectums aus dem Sphinkter ani betrifft.

Vielfach wurde die Behauptung aufgestellt, dass beim Jejunum und Ileum die Verletzung in der Nähe der Fixation dieser Darm-

teile viel häufiger vorkommt. Uebereinstimmend mit Tawaststjerna (324) finde ich bei Prüfung meines Materials diese Ansicht im Allgemeinen nicht zutreffend. Sie gilt nur für die queren Abreissungen an der Flex. duodenojejunalis, worüber Näheres im Kapitel „Pathogenese" gesagt ist.

Zur Erklärung der Thatsache, dass die überwiegende Mehrzahl der Verletzungen auf den Dünndarm fällt, sind von früheren Autoren schon eine ganze Reihe von Gründen herangezogen worden. Einmal wurde auf die grosse Längenausdehnung des Dünndarms gegenüber dem Dickdarm hingewiesen; ferner ist die exponierte Lage des Dünndarmes, der die Mitte des Abdomens einnimmt, zu berücksichtigen. Durch diese centrale Lage bietet er eine bedeutende Angriffsfläche für ein einwirkendes Trauma dar.

Endlich aber ist noch zu erwähnen, dass alle gegen die Mittellinie des Abdomens gerichteten Verletzungen noch dadurch besonders gefährlich werden, dass sie die Darmschlingen gegen die knöcherne vorspringende Wirbelsäule quetschen. Diesem häufigsten Mechanismus der subkutanen Darmverletzung ist also auch wieder fast ausschliesslich der Dünndarm preisgegeben, denn die einzigen vor der Wirbelsäule gelegenen Dickdarmpartien, ein kleiner Teil des Colon transversum oder allenfalls der Flex. sigm. sind einerseits durch den Rippenbogen, anderseits durch den Beckenring genügend vor einer Zerquetschung gesichert.

Für den Dickdarm kommen also abgesehen von den vereinzelten Fällen von Durchquetschung an seitlichen Partien der hinteren Bauchwand nur die selteneren Mechanismen des Abrisses und der Berstung in Frage. Und in der That finden wir, dass am Coecum relativ häufig Berstungen und an der Flex. sigmoidea Abreissungen durch Zug vorkommen. Verletzungen an anderen Stellen des Dickdarmes sind aber vereinzelte Ausnahmsfälle.

Das Duodenum ist zwar dadurch, dass es in der Tiefe des Bauches liegt und von anderen Organen überlagert wird, einerseits in einer geschützten Lage; tiefreichenden Traumen aber bietet es durch sein direktes Aufliegen auf der Wirbelsäule doch einen guten Angriffspunkt. Eine besondere Stelle nimmt es insofern ein, als es an seiner Hinterwand sowie das Coecum keinen peritonealen Ueberzug hat, sodass Verletzungen an dieser Stelle nicht zu einer unmittelbaren Infektion der Bauchhöhle, sondern vielmehr zu einer retroperitonealen Zellgewebsentzündung führen.

Ich bin durch eigene Beobachtung eines solchen Falles auf

diesen seltenen Verletzungstypus aufmerksam geworden und habe am Schluss meiner Tabelle sechs solcher Fälle, über die ich genauere Daten sammeln konnte, angefügt. Vier ältere Fälle sind ausserdem noch bei Jeannel (140) beschrieben.

Das Gemeinsame der Fälle ist der Austritt von Darminhalt ins retroperitoneale Zellgewebe und eine daraus entstehende Phlegmone, die meist auch von grösseren Eiter- oder Kotansammlungen begleitet ist. Die Ausbreitung des Eiterungsprocesses erfolgt in erster Linie entlang der Wirbelsäule und kann sich einerseits bis ins kleine Becken erstrecken, anderseits dehnt er sich in einzelnen Fällen in das perireneale Gewebe, und zwar der rechten Niere, aus. Da die Ursache meist eine schwere Quetschung darstellt, entstehen öfters grössere Hämatome sowohl im Mesenterium als auch retroperitoneal, und ausserdem kommt es entweder infolge der schweren Zerquetschung zum Zerfall und sekundärer Gangrän grösserer Gewebspartien oder zur eitrigen Einschmelzung der Gewebe infolge der Infektion.

Dadurch wird es leicht erklärlich, dass es sekundär auch zur Kommunikation der Eiterhöhle mit der Peritonealhöhle kommen kann und die Pat. dann doch einer Peritonitis erliegen. In einzelnen Fällen aber kommt es schon vorher zum Tode durch die schwere septische Infektion. In meinem Falle erfolgte der Tod schon nach 24 Stunden unter dem Bilde schwerer Sepsis, während nur eine beginnende cirkumskripte Peritonitis vorhanden war. Nur in einem Falle (Nr. 145), der von Hinton (134) beschrieben wurde, kam es zu einer Naturheilung dadurch, dass sich der Eiter in der Lumbalgegend einen Weg nach aussen schuf. Unter Bildung mehrerer Abscesse entstand endlich eine Fistel, die neben der untersten rechten Rippe 6 Zoll von der Wirbelsäule mündete. Nach 20 Jahren, während welcher die Fistel nur wenig secerniert hatte, kam es durch plötzliche Vergrösserung des Ausweges zum Tod durch Inanition. Die Sektion erwies die direkte Kommunikation der Fistel mit dem Duodenum.

Die Verletzung am Darme selbst erwies sich in diesen Fällen ausnahmslos als Quetschwunde. In zwei Fällen scheint die Perforation erst sekundär aufgetreten zu sein. Im Fall von Potherat (227) (Nr. 142) gab sich dies durch plötzliche Verschlechterung und raschen Tod am 5. Tage nach der Verletzung kund; die Wunde im Duodenum war ein rundes Loch, „wie mit dem Locheisen ausgeschlagen". Im Fall Thommen (281) (Nr. 140) fand sich gar keine nachweisbare Darmperforation, aber ein handtellergrosses Stück Darmwand

und Mesenterium war in ein erweichtes, fetziges Gewebe verwandelt, von dem eine retroperitoneale Phlegmone ausging. In meinem Falle (Nr. 143) war die Wunde im Darm nur linsengross, bei Zink (315) (Nr. 139) 20 pfg.-stückgross. Hingegen fand sich bei Dambrin's (56) Fall (Nr. 144) eine quere Zerreissung des Duodenums in grosser Ausdehnung.

Zu retroperitonaler Infektion kann es auch durch Verletzung des peritoneumlosen Anteiles des Coecums kommen. Einen solchen Fall hat M. Sheild (262) (Nr. 117) beschrieben. Dabei kam es zu ausgedehnter Eiterung im retrocoecalen Gewebe bis zur rechten Niere hinauf. Auch Petry (221) hat schon solche Fälle in der älteren Literatur aufgefunden. Es kommt dabei zu ganz ähnlichen pathol.-anatom. Bildern wie bei Perforation der retroperitoneal gelegenen Appendix.

Die Darmwunde.

Petry (221) hat auseinandergesetzt, dass die Beschaffenheit der Darmwunde hauptsächlich von zwei Momenten abhängig ist, nämlich erstens von dem einwirkenden Trauma, also von der Pathogenese und zweitens von den sekundären Wirkungen der Darmmuskulatur auf den Riss.

Die Grösse der Wunde schwankt zwischen den kleinsten Lücken und völliger querer Abtrennung des Darmlumens oder mehrere Centimeter grossen Längsrissen. Auch schräge Risse von 2—4 cm Länge kommen vor.

Im grossen Ganzen treten uns zwei Haupttypen von Verletzungen ihrer Grösse nach gegenüber, nämlich verhältnismässig kleine Wunden, die dann meist mit „erbsengross", „linsengross" oder höchstens als „bohnengross" bezeichnet sind, und grössere Wunden, die wenigstens einen Centimeter lang sind.

Ausser der Angabe in Centimetern sind sie häufig nach den landesüblichen Münzen oder als knopflochgross, pflaumengross etc. bezeichnet. Die grösseren Wunden sind häufiger als die ganz kleinen. In unseren Fällen finden sich 14 quere Abreissungen und 49 grössere Wunden und nur 25 kleine Perforationen; in den übrigen Fällen sind keine Grössenangaben vorhanden.

Der Form nach gibt es schlitz- oder spaltförmige Wunden, und im Gegensatz dazu wieder klaffende oder ausdrücklich als runde bezeichnete „wie mit dem Locheisen ausgeschlagene" Verletzungen. Die letzteren rühren wohl öfter daher, dass Gewebe durch die Quet-

schung primär vernichtet wurde oder sekundär durch Gangrän ausfiel.

Die Lage der Wunde zur Darmachse, also ob es sich um einen Quer-, Längs- oder Schrägriss handelt, ist nur bei grösseren Wunden und dann nicht häufig angegeben. Ausser den 14 queren Totalrissen fand ich nur noch vier Wunden ausdrücklich als quer bezeichnet, die in der Grösse von 1 bis 3 cm schwankten. Der grösste Längsriss betrug 6 cm und ein schräger Duodenalriss 5 cm.

Was die Lage des Risses zur Peripherie des Darmes betrifft, so sind auch darüber die Angaben recht unvollständig, jedoch scheinen die Risse an der Konvexität gegenüber denen am Mesenterialansatz zu überwiegen. 13mal ist nämlich der freie Darmrand und nur sechsmal der Mesenterialansatz als Sitz der Verletzung angegeben.

Eine oft besprochene und nicht unwichtige Eigenschaft der perforierenden Darmverletzungen ist die, dass öfters die Darmschleimhaut aus der Wunde gegen die freie Bauchhöhle hin sich vordrängt. Bei einem einigermassen klaffenden Risse ist dies bei der Verschieblichkeit und reichlichen Faltung der Mucosa leicht zu begreifen. Die Regel bildet dieses Vorkommnis bei den queren Abrissen des Darmes, wo sich die elastischen Darmschichten über der Schleimhaut aktiv zurückziehen, so dass diese prolabieren muss.

Bei den kleineren Darmwunden fand ich in meinem Materiale den Schleimhautvorfall 13mal verzeichnet, jedoch dürfte er viel öfter vorkommen, denn dass die Schleimhaut nicht prolabiert war, ist niemals angegeben.

Man hat dem Schleimhautvorfall deshalb stets eine erhöhte Aufmerksamkeit zugewendet, weil er von mehreren Autoren als eine Schutzvorrichtung gegen den Austritt von Darminhalt aufgefasst wurde. In neuerer Zeit ist dies u. A. auch von Tawaststjerna (324) bestritten worden.

Bei Untersuchung meines Materiales habe ich Folgendes gefunden: In den 13 Fällen von Schleimhautprolaps bei kleineren Darmwunden ist 10mal bemerkt, dass flüssiger Darminhalt zur Zeit der Operation ausgetreten war; in den 3 übrigen Fällen war darüber keine Angabe vorhanden; zwei davon wurden geheilt, der dritte starb an Peritonitis. Also nur in zwei Fällen war vielleicht kein Darminhalt ausgetreten.

Dass bei vollständiger, querer Darmdurchtrennung das Ausfliessen von Darminhalt, ja sogar von Darmgas fehlen kann, konnten wir selbst an einem Falle noch 6 St. p. tr. bei der Laparotomie feststellen.

So wie der Besitz einer Hernie überhaupt für stumpfe Darmverletzungen disponiert, so scheint auch die mehrfache Verletzung relativ häufig zu sein. Endlich sei noch darauf verwiesen, dass sich unter den wenigen, nämlich sechs retroperitonealen Duodenalverletzungen zwei befinden, in denen auch ein Darmteil in der freien Bauchhöhle verletzt war.

Nicht penetrierende Darmverletzungen.

Schon im vorigen Absatz war die Rede von nicht penetrierenden Darmverletzungen, soweit sie als Komplikation gleichzeitiger Darmperforation auftraten. Es gibt nun auch Verletzungen, die nicht zu einer Perforation führen und trotzdem sehr ernste Folgen haben, ja auch zum Tode führen können. Hieher gehört z. B. der Fall Nr. 31, der eine Abschindung der Serosa des Dickdarmes vorstellt und schon bei der Pathogenese dieser Verletzung einer näheren Besprechung gewürdigt worden ist.

Ebenso wie die Serosa kann auch die Mucosa allein schwer geschädigt sein. In diesen Fällen kommt es dann oft zu sekundärer Nekrose grösserer Schleimhautpartien und gelegentlich ihrer Abstossung zu schweren Spätblutungen. Ein Paradigma eines solchen Ereignisses stellt der Fall Nr. 32 von Riegner vor, wo es nach einem Hufschlag nach anfänglich gutem Verlauf am 12. und dann nochmals am 22. Tag nach der Verletzung zu schweren Darmblutungen kam, die bis zum Collaps des Patienten und schwerer Anämie führten; jedoch kam der Kranke schliesslich mit dem Leben davon. Auf die möglichen Spätfolgen dieser schweren Darmkontusionen soll hier nicht eingegangen werden, sondern es sei hier nur auf die ausführliche Arbeit von Schloffer (250) über diesen Gegenstand verwiesen.

Dass auch durch Zugwirkung inkomplete Darmrisse, namentlich Serosarisse erzeugt werden können, wurde bereits erwähnt.

Eine teilweise Darmzerreissung durch den Mechanismus der Aufblähung, die wir experimentell sehr leicht hervorbringen konnten, stellt der Fall Nr. 48 von Potherat (227) dar, wo Serosa und Muscularis und wahrscheinlich auch die Mucosa zerrissen waren; denn das feine Häutchen, das stehen geblieben war, wurde wohl nur von Submucosa gebildet.

Endlich können unvollständige Darmverletzungen noch sekundär in perforierende übergehen, wenn die Darmwand durch das Trauma so schwer geschädigt worden ist, dass es zu sekundärer Nekrose und dadurch zu einer Lückenbildung in der Darmwand kommt.

Aeussere und komplicierende Verletzungen von Seiten anderer Organe.

Bekanntlich bedingen die in Rede stehenden Traumen durchaus nicht immer äussere Verletzungen, und wenn solche entstanden sind, haben sie meistens keinen ernsten Charakter; sie geben uns aber öfters Aufschluss über den Ort der Gewalteinwirkung.

In unseren 142 Krankengeschichten besteht 56 mal keine Angabe über diesen Punkt, 60 mal ist bemerkt, dass keine äusseren Zeichen einer Verletzung da waren, nur in 26 Fällen sind äussere Verletzungen beschrieben. Meist waren sie ganz leichter Natur. Am häufigsten bestanden sie in Blutunterlaufungen oder Abschürfungen der Haut, in einzelnen Fällen waren grössere Blutextravasate vorhanden.

Bei spitzeren verletzenden Gegenständen zeigten sie den Ort der Gewalteinwirkung oder sogar deren Form an, indem sich z. B. ein Hufabdruck fand. Bei breiter angreifenden Gewalten z. B. Ueberfahrungen lagen die Hautabschürfungen an den vorspringenden Spinae oder Darmbeinkämmen oder wohl auch auf dem Rücken, den der Verletzte der Erde zugekehrt hatte. Blutunterlaufungen endlich setzten sich über die verletzte Stelle hinaus auf das Scrotum oder in die Lendengegend fort.

Nur selten fanden sich schwerere Verletzungen der Körperwandungen vor, so im Fall Nr. 7 quere Zerreissung eines M. rectus abd. durch den Tritt eines Ochsen. Alle Fälle, wo auch die knöchernen Wandungen der Körperhöhlen Brüche erlitten hatten, waren durch breit angreifende Gewalten hervorgerufen worden. Im Fall 81 kam es durch Verschüttung zur Fraktur zweier Rippen, im Fall Nr. 11 verursachte ein schwerer Holzblock einen Rippenbruch und Darmbeinkammbruch. Der Abbruch des Proc. transversus des zweiten Lendenwirbels und der Bruch des rechten absteigenden Sitzbeinastes waren durch Ueberfahrung herbeigeführt worden.

Im Gegensatz zu dieser geringen Zahl von Knochenbrüchen und Muskelrissen als Komplikationen von Darmperforationen ist die Häufigkeit solcher Verletzungen in den Fällen, wo schwere Mesenterialverletzungen ohne Darmruptur stattgefunden hatten, geradezu auffallend. Unter nur 13 solchen Fällen kam es sechsmal zu schweren Komplikationen. Einmal war die Bauchmuskulatur durch einen Deichselstoss quer durchtrennt worden, Fall Nr. 147 von Villeneuve (290), die Zerreissung des Peritoneums in grosser Ausdeh-

nung (Fall Nr. 149) von R. Neumann (213), die Zerquetschung des M. psoas (Fall Nr. 156) von Riegner (235) und der tiefen Schichten der vorderen Bauchwand (Fall Nr. 151) von Chrétien (45) waren durch Ueberfahrung bedingt, zwei Unterschenkelbrüche durch Sturz, Fall Nr. 157 und Nr. 158 von Schindewolf (248) und Aldrich (3). Der Grund für die Häufigkeit dieser schweren Mitverletzungen anderer Organe ist wohl in der Art der schweren breit angreifenden Gewalteinwirkung zu suchen. Hier sind auch noch die zwei Fälle von grossen retroperitonealen Hämatomen zu erwähnen, die Brentano beschrieben hat, wovon einer ebenfalls der Ueberfahrung, der andere einem Hufschlag seine Entstehung verdankt.

Von den inneren Bauchorganen sind am häufigsten das Mesenterium, das ja in so inniger Verbindung mit dem Darme steht, und dann das Netz mitverletzt. Die Risse im Mesenterium finden sich entweder im Anschluss an einen Darmriss und zwar dann gewöhnlich an einen solchen, der quer am Darm verläuft und in das Mesenterium fortlaufend übergeht. Vier solcher Fälle stellen zugleich quere vollständige Darmabreissungen dar (43, 45, 86 und 136). Anderseits aber kommen auch entfernt vom Darmriss Mesenterialrisse vor, so z. B. im Fall Nr. 137 von Eichel (78), zwei Mesenterialverletzungen 10 cm weit von der Dünndarmperforation.

Von besonderem Interesse ist die Mitbeteiligung des Mesenteriums im Fall Nr. 116 von Playfair-Cambell, als es sich hier um eine Darmruptur handelt, die durch starke Anstrengung der Bauchpresse beim Heben eines schweren Gegenstandes zu Stande gekommen war. An die am Mesenterialansatze gelegene nur bleistiftdicke längsgestellte Oeffnung im Darm schloss sich ein 7 cm langer Mesenterialriss an. Es wird aus dem experimentellen Teil noch in Erinnerung sein, dass es bei den Berstungen am Mesenterialansatz ebenfalls zu solchen Mitverletzungen des Mesenteriums gekommen ist. Im Fall Nr. 90 von Rumpen (322) kam es zu einer starken Blutung aus einer Mesenterialarterie.

Andere Organe des Bauchinneren waren nur selten mitverletzt. Dreimal war der Magen an der Verletzung beteiligt und zwar im Fall Nr. 19 mit einem 1 cm langen penetrierenden Riss an der Hinterseite des Pylorus, im Fall Nr. 129 mit Hämorrhagien an der grossen Kurvatur und im Falle 144 mit einer inkompleten Zerreissung der vorderen Wand.

Zweimal fanden sich Leberrisse (Nr. 13 und 42) und in Nr. 72

war die Gallenblase aus ihrem Bette gerissen und der Serosa beraubt worden.

Nur einmal fand sich ein Kapselriss der Milz Nr. 68 und zweimal war die Blase perforiert (Nr. 10 und 67).

Pathologische Verhältnisse im weiteren Krankheitsverlauf.

Die im weiteren Verlauf eintretenden Veränderungen pathologisch-anatomischer Natur werden von mehreren Umständen wesentlich beeinflusst: einmal von der Lage der Perforationsöffnung. Mündet diese in die freie Bauchhöhle, so tritt in der übergrossen Mehrzahl der Fälle eine fortschreitende Peritonitis ein. Doch giebt es Fälle, wo sich die entzündlichen Erscheinungen um die Perforation gegen die übrige Bauchhöhle rechtzeitig abgrenzen, so dass die progrediente Peritonitis wenigstens für die erste Zeit oder auch überhaupt ausbleibt.

Die Weiterverbreitung der Infektion kann durch Adhäsionen plastisch-entzündlicher Natur, die sich zwischen benachbarten Darmschlingen, dem Netz sowie anderen Bauchorganen bilden, verhindert werden. Ob die Adhäsionen dies leisten können oder nicht, hängt von mehreren Umständen ab. In erster Linie davon, ob gleich nach Eintritt der Perforation eine grössere Menge von Darminhalt austritt. Ist dies der Fall, so wird binnen kurzer Zeit ein grosser Teil des Peritoneums inficiert, so dass die Begrenzung der Infektion durch Verklebungen von vornherein sehr erschwert ist. War der Darm leer und trat noch dazu die früher schon besprochene Kontraktur der Darmmuskulatur ein, so ist Aussicht vorhanden, dass nur wenig oder gar kein Darminhalt austritt und die Adhäsionen Zeit gewinnen einen genügend starken Wall gegen eine später eintretende Ueberschwemmung mit Darminhalt zu bilden.

Noch günstiger für die Arbeit der Adhäsionen liegen die Verhältnisse dann, wenn zuerst überhaupt keine Perforation, sondern nur eine schwere Kontusion oder Verletzung einzelner Schichten der Darmwand vorliegt. Dann haben die durch den Reiz des Traumas entstehenden Adhäsionen Zeit, schon ihr nützliches Werk prophylaktisch auszuüben, um einer allfälligen Sekundärperforation wirksam entgegentreten zu können. Fälle, die im Anfang gar keine schweren Symptome bieten und dann ohne stürmische Erscheinungen zur Bildung eines Kotabscesses führen wie unser Fall Nr. 7, verdanken vielleicht öfters dem erwähnten Vorgange ihren günstigen Verlauf.

Das Netz beteiligt sich an der Adhäsionsbildung oft in hervorragendem Maasse. Es besitzt die Eigenschaft, als ein in normalem Zustande äusserst schmiegsames, plastisches Organ mit den umliegenden Darmschlingen sehr leicht Adhäsionen einzugehen und so geradezu wie ein Tampon einzelne Abschnitte der Bauchhöhle abzuschliessen. Kann also das Netz infolge der Lage der Perforation sich an der Adhäsionsbildung beteiligen, so ist dies ein günstiges Moment.

Eine lebhafte Peristaltik muss der Adhäsionsbildung natürlich abträglich werden und auch zur Verschleppung des Infektionsmaterials beitragen. Meistens sind die Adhäsionen nicht stark genug, der Weiterverbreitung der Infektion Einhalt zu gebieten. Die Menge des austretenden Darminhaltes sowie die oft enorme und rasch auftretende Exsudation des Peritoneums sprengen die feinen frischen Adhäsionen und führen die allgemeine Infektion der Bauchhöhle herbei. Auch grössere Blutmengen, welche die Darmschlingen auseinanderdrängen und einen günstigen Nährboden für die Infektionserreger abgeben können, sind ein Hindernis für die Begrenzung und Bewältigung der Infektion.

Auch die Topographie der Perforation kann von Einfluss auf die Ausbreitung der Infektion sein. Perforationen, die in einem Winkel der Bauchhöhle liegen, haben eher Aussicht nur begrenzte Infektionen herbeizuführen als solche, die in der Mitte der Bauchhöhle gelegen sind. Solche Winkel sind z. B. die Regio ileocoecalis und die Gegend zwischen Leber und Colon transversum.

Der Fall Nr. 113 von Brehm (26) bildet ein Beispiel für die Entstehung eines Abscesses in der Iliacalgegend, ähnlich wie sie bei Appendicitis entstehen. Im Fall Nr. 8 unserer eigenen Beobachtung kam es zur Bildung eines subphrenischen Abscesses, dessen Eröffnung die Heilung herbeiführte. Ueber die Ausbreitung der Infektion bei retroperitonealer Lage der Perforation wurde bereits gesprochen.

Endlich muss noch erwähnt werden, dass eine allgemeine Peritonitis in seltenen Fällen auch entstehen kann, ohne dass durch das Trauma eine Perforation zu Stande gekommen wäre. Es genügt in solchen Fällen offenbar eine blosse Kontusion der Darmwand, um sie gegen Bakterien durchlässig zu machen.

Symptomatologie.

Die Symptome bei den stumpfen Verletzungen des Bauches zerfallen in allgemeine und lokale.

A. Allgemeine Symptome.

Die stumpfe Gewalteinwirkung auf den Unterleib bringt häufig eine allgemeine Wirkung auf den Organismus zu Stande, die sogar eine so heftige sein kann, dass daraus der Tod unmittelbar erfolgt. Dieser als Shock bezeichnete Symptomenkomplex hängt nicht mit der Verletzung von Eingeweiden, etwa mit der Ruptur eines Darmes zusammen, sondern ist der Ausdruck einer reflektorischen Wirkung des Nervensystems infolge des Traumas.

Im Abdomen finden sich weitverzweigte Nervengeflechte, die des Splanchnicus und des Vagus, und ausserdem noch an der hinteren Wand eine Reihe wichtiger Ganglien, vor allem das Ganglion solare. Es werden daher gerade bei Verletzungen des Abdomens grosse Nervenbezirke gleichzeitig geschädigt und ausserdem sind die Abdominalnerven vielleicht auch gegen Reize besonders empfindlich, und deren Verletzung wegen ihrer nahen Beziehung zum Vagus besonders geeignet schwere Symptome hervorzubringen. Eine Erinnerung an den Goltz'schen Klopfversuch, wie sie Goebel in seinem Referat über Tawaststjernas Arbeit anregt, ist daher gewiss am Platze.

Ein augenblicklicher Herzstillstand durch traumatische Vagusreizung ist beim Menschen wohl eine grosse Seltenheit, jedoch werden schwere vasomotorische Phänomene ausgelöst, die in wenigen Stunden zum Tode führen können. Petry (221) hat auf die schwere Alteration der Vasomotoren bereits aufmerksam gemacht und sie durch reflektorische Reizung des Vasomotorenzentrums in der Medulla oblongata zu erklären versucht. Durch Kontraktion der arteriellen Gefässe wird eine Ueberfüllung des venösen Kreislaufes, namentlich im Splanchnicusgebiet herbeigeführt. Die Kontraktion der peripheren arteriellen Gefässe verrät sich durch auffallende Blässe der Haut, die Anämie des Gehirnes äussert sich in schweren Fällen durch Benommenheit, ja völligem Bewusstseinsverlust. Der Puls ist entsprechend dem hohen arteriellen Druck meist klein.

An die Herzkraft wird durch den hohen arteriellen Druck und die gleichzeitige Weite des venösen Systems die grösste Anforderung gestellt. In den 145 Fällen meiner Zusammenstellung ist 30 mal

Shock verzeichnet, jedoch nur in 17 Fällen davon ist angegeben, dass sie in den ersten sechs Stunden zur Beobachtung kamen. Es sind daher nur diese 17 Fälle als wirklich traumatischer Shock aufzufassen; in den älteren Fällen handelte es sich um Collaps, der durch die eingetretene Peritonitis hervorgerufen war. In zweien der Shock-Fälle war Benommenheit vorhanden, in vier Fällen Cyanose des Gesichtes.

Dubujadoux (71) erwähnt eine eigentümliche doppelte Verfärbung des Gesichtes bei stumpfen Bauchverletzungen, die in einer ziegelroten Verfärbung der Wangen und der Nase und schwach ikterischem Ton der Augen besteht. Er hält sie für ein wertvolles Zeichen bestehender Darmverletzung. Jedoch ist dieses Symptom von anderen Autoren nicht erwähnt worden. Die ziegelrote Färbung der Wangen dürfte wohl auch als ein vasomotorisches Phänomen aufzufassen sein.

Curtis (54) hat bereits darauf aufmerksam gemacht, dass aus der Schwere des Shocks kein Rückschluss auf die Ruptur eines Darmes gemacht werden dürfe, ja dass gerade Kontusionen des Unterleibes häufiger und zu schwererem Shock Anlass geben.

Ich habe mein Material darauf hin untersucht, ob vielleicht bestimmte Lokalisationen der Verletzung auf die Entstehung des Shocks von Einfluss sind, konnte aber eine solche Abhängigkeit nicht feststellen. Hingegen fiel mir auf, dass von den 17 von Shock begleiteten Fällen es sich 11mal um eine Verletzung durch eine breit angreifende Gewalt handelte.

Wenn wir uns nun erinnern, dass Darmrupturen in $^2/_3$ der Fälle durch cirkumskript wirkende Traumen hervorgerufen werden, dass ferner nach A. Neumann (212) Ueberfahrungen relativ selten zu Darmrupturen, dagegen immer zu schweren Kontusionen des Bauches führen, so finden wir in der Feststellung, dass breit angreifende Gewalten häufiger Shock bewirken, eine Bestätigung der Ansicht von Curtis (54), dass der schwere Shock häufiger bei schweren Kontusionen als bei Darmrupturen zu beobachten ist. Bei Darmruptur ist Shock nämlich meist nur dann vorhanden, wenn sie durch den selteneren Mechanismus der breiten Gewalteinwirkung hervorgerufen ist. Dies deckt sich auch mit der Auffassung, dass der Shock durch eine gleichzeitige Verletzung grosser Nervengebiete des Abdomens ausgelöst wird. Der Puls wird beim Shock abgesehen von der Vasomotoren-Irritation noch durch die reflektorische Vagusreizung beeinflusst. In den mit Shock ein-

hergehenden Fällen ist leider nur siebenmal die Pulsfrequenz verzeichnet. In zwei Fällen betrug sie 72, bezüglich 80, kann also als normal gelten; in drei Fällen ist eine deutliche Herabsetzung der Pulsfrequenz durch Vagusreizung auf 68, 54 und 51 Pulse verzeichnet, in zwei Fällen war die Pulsfrequenz auf 108 resp. 126 erhöht. Die Pulsverlangsamung kann ziemlich lange andauern; so wies einer unserer Fälle, bei denen die Operation keine Darmruptur, sondern schwere Darmquetschung und Pankreasfettnekrose aufwies, noch 24 Stunden nach dem Trauma 42—44 kräftige, jedoch etwas irreguläre Pulse auf.

Abgesehen von den Fällen von ausgesprochenem Shock ist das Allgemeinbefinden in den meisten Fällen mehr oder weniger gestört. In 18 Fällen ist Blässe des Gesichtes, in neun Fällen „leidender" Ausdruck verzeichnet. Nur in 15 Fällen ist das Aussehen als „gut" bezeichnet und von 56 in den ersten sechs Stunden beobachteten Fällen findet sich dieses Prädikat nur achtmal. In diesen Fällen ist das veranlassende Trauma zweimal als leicht bezeichnet, fünf Traumen waren sicher cirkumskript wirkende, nur dreimal war die Gewalt eine mehr weniger breit angreifende. Nach dem Gesagten bin ich der Meinung, dass das Auftreten des Shocks ausser von individuellen Eigenschaften des Verletzten, wie das Tawaststjerna (324) annimmt, besonders von der Angriffsfläche und Heftigkeit der Gewalteinwirkung abhängt, die aber nicht zu verwechseln ist mit der daraus entstehenden Verletzung, die immerhin in ihren Folgen eine leichte sein kann.

Der Puls, dessen Beeinflussung durch den Shock wir schon besprochen haben, beansprucht auch im weiteren Verlauf der Krankheit unsere volle Beachtung. Nach Ueberwindung des Shocks erholt sich der Puls oft vollkommen, so dass er einige Stunden nach der Verletzung manchmal ziemlich normale Verhältnisse darbietet. Nur wenn sich eine sehr rasch fortschreitende oder eine septische Peritonitis entwickelt, geht der Shockpuls allmählich in den schlechten, frequenten Puls über, den diese Erkrankung bedingt. Meist aber kommt es, wie gesagt, zu einem Zwischenstadium guten Pulses, und gerade dieses erfordert unsere grösste Aufmerksamkeit, wenn nicht schon andere gewichtige Symptome inzwischen die Diagnose entschieden haben. Steigt in dieser Zeit, also etwa in den zweiten 12—36 Stunden nach der Verletzung der Puls wenn auch nur langsam und bei gut bleibender Qualität an, statt zu sinken, so ist eine Darmruptur sehr wahrscheinlich und mit der Laparotomie nicht

zu zögern. Wartet man in einem solchen Falle auf Grund der guten Pulsqualität zu, so wird man öfter mit der Operation zu spät kommen. Ein Fall unserer Kasuistik (Nr. 1) ist in dieser Hinsicht beherzigenswert.

Bei diesem Pat. hielt sich der Puls eine Nacht und einen halben Tag bei sehr guter Qualität in nur langsam aufsteigender Richtung: 3^h nachm. 90, 7^h abends 96, 11^h abends 99, nächsten Morgen P. 100. Erst nachmittags stieg er bei immer noch guter Qualität ziemlich rasch auf 120. Bei der nun vorgenommenen Laparotomie fand sich schon eine ziemlich ausgedehnte Peritonitis vor. Der Pat. ging zu Grunde.

Die Atmung ist nach einem schweren Bauchtrauma meist verändert. In vielen Fällen veranlasst die Verletzten der Schmerz instinktiv dazu, die Abdominalatmung möglichst auszuschalten; wir finden daher häufig einen kostalen Atemtypus, der bei unseren Verletzten schon von vornherein auffällt, da es sich ja zumeist um männliche Individuen handelt. Die Ausschaltung der abdominalen Atmung geht gewissermassen parallel mit der Anspannung der Bauchdecken. Schon durch den kostalen Typus gewinnt die Atmung einen oberflächlichen Charakter und wird auch meist frequenter.

Ganz anfänglich erleidet die Atmung noch besondere Veränderungen durch den Shock, die jedoch meist von kurzer Dauer sind und auch bei leichteren Kontusionen vorkommen.

Die länger andauernden Atembeschwerden von dem oben beschriebenen kostalen Typus aber haben, wie auch Thommen (281) hervorhebt, schon ernsteren Charakter, „da sie von der intensiven Verletzung der Bauchdecken oder der Baucheingeweide herrühren".

Eine verhältnismässig geringe Bedeutung kommt der Temperatur zu. Wir wissen, dass sie bei Darmrupturen normal bleiben kann, während sie bei blossen Kontusionen, namentlich wenn Blut in grösserer Menge ausgetreten ist, erhöht sein kann. Tawaststjerna (324) macht darauf aufmerksam, dass bei Darmrupturen sowie dies für Peritonitiden von Krogius (320) festgestellt wurde, eine grössere Differenz bei axillarer und rektaler Messung vorhanden sei, als bei normalen Fällen. In seinen Fällen traf dies jedoch nur wenige Male zu. Das Material anderer Autoren hat auf dieses Symptom noch keine Rücksicht genommen. Eine vergleichsweise Messung in Axilla und Rectum wäre daher in Zukunft gewiss wünschenswert.

B. Lokale Symptome.

Trendelenburg (287) hebt schon hervor, dass den lokalen Symptomen von Seite des Abdomens mehr Bedeutung für die Erkennung einer schweren, inneren Verletzung zukommt als den allgemeinen.

Ein Symptom, das bei seinem Vorhandensein eine bestimmte Diagnose zulässt, ist das Auftreten von freiem Gas in der Bauchhöhle, das sich bei grösserer Menge durch Zurückweichen oder Aufhebung der Leberdämpfung zu erkennen giebt. Jedoch ist die sogenannte „Kantenstellung" der Leber, die bei starker Gasblähung namentlich des Colons auftritt, oft nicht leicht hievon zu unterscheiden. Die Stäbchenplessimeter-Perkussion nach Naunyn giebt bei freiem Gas im Abdomen metallischen Klang. Jedoch kann man sich vorstellen, dass dieses Phänomen auch einmal bei sehr stark mit Gas gefülltem Darm auftreten kann.

Ein reichlicheres Ausströmen von Gas tritt aber in der ersten Zeit meist nur bei Rupturen des Magens auf, während Löcher im Darm, ja selbst quere Abreissungen meist zu nur geringem oder gar keinem Gasaustritt führen. In unserem Falle von querem Abriss der Flexura duodeno-jejunalis wurde bei der Laparotomie, die 7 Stunden p. tr. erfolgte, keine Spur von Gas gefunden. Dieselbe Angabe findet sich in mehreren Fällen der Litteratur.

Schmitt (253) macht darauf aufmerksam, dass über der verletzten Darmstelle oft eine kleine Zone hochtympanitischen Schalles auftritt, die offenbar von kleinen Mengen freien Gases herrührt. Dies wurde auch von anderen Autoren bestätigt. Häufig aber tritt wie gesagt anfänglich gar kein Gas aus.

Ein zweites Symptom, das einen sicheren Schluss — wenigstens auf eine schwere innere Verletzung — zulässt, ist das Auftreten einer zweifellosen Dämpfung bald nach der Verletzung. Eine solche kann, wenn gleichzeitig kein Gas in der Bauchhöhle auftritt, sicher als von einer inneren Blutung herrührend aufgefasst werden, da bei Ausströmen grösserer Flüssigkeitsmengen aus dem Darm immer auch Gas in die Bauchhöhle austreten muss [Trendelenburg (287)].

In meiner statistischen Zusammenstellung fand ich über die perkussorischen Verhältnisse folgende Angaben: Bei 137 Fällen von Darmruptur fanden sich in 93 Notizen über die Perkussion des Abdomens. In diesen 93 Fällen sind 22mal normale und 71mal pathologische Verhältnisse angegeben.

Da mir besonders daran gelegen war, frühe Veränderungen festzustellen, trennte ich die Fälle, die in den ersten 12 Stunden in Beobachtung kamen, ab. Unter 69 solcher Fälle fanden sich wieder 20 ohne nähere Angabe, 15 wiesen normale und 34 pathologische Verhältnisse auf, während unter 46 später in Behandlung gelangten Fällen nur mehr vier keine perkussorischen Aenderungen darboten. (9 waren ohne Angabe geblieben.) In 22 Fällen fehlte die nähere Zeitangabe der Einlieferung.

Unter den Frühfällen mit pathologischen Veränderungen der Perkussion waren sechs, in denen die Leberdämpfung bereits völlig verschwunden war; unter diesen Fällen befand sich aber einer mit gleichzeitiger Ruptur des Magens. In sieben Fällen war die Leberdämpfung verschmälert. Zehn Fälle wiesen einseitige oder beiderseitige Flankendämpfung auf, und in 11 Fällen waren anderweitige Veränderungen der perkussorischen Verhältnisse vorhanden. Unter diesen sind namentlich Dämpfungen und tympanitische Aufhellungen in der Nabelgegend zu erwähnen, seltener sind suprapubische oder Dämpfungen in der Ileocoecalgegend vermerkt.

Aus diesen Ergebnissen geht hervor, wie wichtig positive Ergebnisse der Perkussion sind, dass solche aber nur etwa in der Hälfte der Frühfälle vorhanden sind und etwa in $^2/_3$ sämtlicher zur Beobachtung kommenden Fälle.

Flankendämpfungen gegenüber muss man sich unserer Erfahrung nach vorsichtig verhalten und darf sie nur dann gelten lassen, wenn sie sehr deutlich sind, allenfalls bei Lagewechsel sich als wirklich durch freie Ergüsse in der Bauchhöhle hervorgerufen erkennen lassen oder unter unseren Augen deutlich wachsen. Leichte Flankendämpfungen können nämlich auch öfters durch Stuhlansammlungen im Coecum und Colon ascendens und descendens hervorgerufen werden.

Ein fast nie fehlendes Symptom unserer Erkrankung ist der Schmerz und zwar meine ich hier den spontanen Schmerz. Meist tritt er gleich nach der Verletzung sehr heftig auf, um entweder bald nachzulassen, so dass die Verletzten ihre Arbeit manchmal wieder aufnehmen, oder um durch längere Zeit hindurch mit grosser Heftigkeit fortzudauern. Häufig ist der Schmerz anfangs ein so heftiger, dass die Patienten stöhnen oder schreien oder sich vor Schmerz winden. Sind die Patienten einmal zu Bett gebracht, so suchen sie aber meist jegliche Bewegung zu vermeiden, sie liegen ruhig auf dem Rücken, hie und da mit angezogenen Beinen und unter-

lassen sogar tiefe Atemzüge, sie suchen ihr Abdomen möglichst ruhig zu stellen.

In unserer Zusammenstellung sind in etwa der Hälfte der Fälle heftige, spontane Schmerzen verzeichnet. In einzelnen, seltenen Fällen von Darmruptur fehlt aber der spontane Schmerz gänzlich.

Eine andere Form des Schmerzes ist der Druckschmerz, der wieder als diffuser oder als cirkumskripter auftreten kann. In einer dieser Formen ist er fast stets vorhanden; unter 136 Fällen fehlte der allgemeine Druckschmerz nur in einem einzigen Falle, in dem hingegen anfangs ziemlich heftige spontane Schmerzen in der Nabelgegend sich geltend machten. Ueberhaupt decken sich spontaner und Druckschmerz keineswegs. Der allgemeine Druckschmerz ist wohl das allerkonstanteste Symptom einer Darmruptur, allerdings kommt er nicht ihr allein zu.

Trendelenburg (287) legt dem cirkumskripten Druckschmerz grossen diagnostischen Wert bei, namentlich dann, wenn er sich bei mehrfachen Untersuchungen in kurzer Zeit stark steigert. Löst der Druck défense musculaire aus, so ist er nach Trendelenburg sicher für die Diagnose einer inneren Verletzung zu verwerten.

Der Schmerz, der durch eine oberflächliche, wenn auch heftige Kontusion der Bauchdecken hervorgerufen wird, hat nicht jene Intensität wie der Schmerz bei Verletzungen, die in die Tiefe gehen, und er strahlt vor allem nicht aus. Unser Fall Nr. 7, in dem durch den Tritt eines Ochsen ein M. rectus quer durchtrennt war, wies nur oberflächlichen Schmerz in den durchtrennten Muskelrändern auf, während das Peritoneum an der muskelfreien Stelle nur wenig, der übrige Bauch gar nicht empfindlich waren. Die Kraft des Stosses hatte sich gewissermassen in den Bauchmuskeln erschöpft. Ich bin mit Thommen (281) der Ansicht, dass der heftigste Schmerz von der Verletzung des Peritoneum parietale ausgeht. Das Peritoneum parietale wird aber dann am ehesten und stärksten einer Kontusion ausgesetzt sein, wenn der Stoss die vordere Bauchwand bis auf die hintere eindrückt, so dass eine Quetschung der vorderen auf der hinteren Bauchwand erfolgt, wodurch sowohl parietale Serosa der Vorder- als der Hinterwand des Abdomens geschädigt wird.

Die Ruptur eines Darmes an sich sollte ja nach den Beobachtungen Lennander's (169), der annimmt, dass weder Darm noch Mesenterien sensible Nerven haben, ganz schmerzlos sein. Lennander (169) ist auch der Ansicht, dass bei pathologischen Rupturen von den Patienten nicht die Ruptur, sondern die Folge

dieser, der Kotaustritt, der das Peritoneum parietale reizt, als Schmerz empfunden wird.

Die Druckempfindlichkeit der tiefen Teile lässt sich öfter durch Indagation des Rectums feststellen. Auch offene Bruchpforten sind darauf hin zu untersuchen.

Einige französische Autoren [Pech (219), Mendy (194), Delorme (62)], beobachteten Hyperästhesie begrenzter Stellen der Bauchhaut. Tawaststjerna (324) denkt dabei an hysteronervöse Zustände der Patienten; ich möchte hier lieber an die nach ihrem Entdecker Head (317) benannten hyperästhetischen Hautzonen über erkrankten Organen erinnern, obwohl Head selbst in die Haut reflektierte Schmerzen vom Peritoneum aus leugnet. Erneute Untersuchungen über diesen Gegenstand wären nach den obigen Befunden der Franzosen gewiss von Interesse.

Das Erbrechen spielt bei unserer Erkrankung eine grosse Rolle. Dass es an und für sich kein pathognomonisches Zeichen für eine Darmruptur darstellt, ist allbekannt. Nicht nur wissen wir, dass es bei den Rupturen der grossen parenchymatösen Organe des Abdomens fast ebenso häufig vorkommt wie bei den Darmrupturen, auch bei schweren Kontusionen des Abdomens überhaupt ohne schwere innere Organverletzung ist es nicht selten. Das letztere lehren die von Brentano (27) und A. Neumann (212) mitgeteilten Fälle, sowie ein eigener Fall (Nr. 12), wo nur retro- und intraperitoneale Hämatome gefunden wurden. Dass blosse Darmquetschung ebenfalls von Erbrechen begleitet sein kann, hat schon Petry (221) vermerkt.

Wichtiger für die Differentialdiagnose ist schon die Art des Auftretens des Erbrechens, sowie die Qualität des Erbrochenen. Ein einmaliges initiales Erbrechen nach dem Trauma ist noch nicht allzuschwer zu deuten. Wiederholt es sich aber mehrmals und dehnt sich über die nächsten Stunden aus, so ist ihm schon mehr Gewicht beizulegen. Ebenso ist ein erstmaliges Erbrechen, nachdem die ersten Stunden ohne dieses Symptom verlaufen waren, ernster zu nehmen. Freilich kommt ein solches spätes Erbrechen auch bei Milz- und Leberruptur vor, wie wir dies selbst beobachten konnten, aber immerhin spricht es für eine schwere Verletzung des Abdomens, die ein chirurgisches Eingreifen verlangt. Es gewinnt also auf das Wichtigste, auf die Indikationsstellung zur Operation einen bestimmenden Einfluss.

Berndt war der erste, der darauf hinwies, dass dem galligen Erbrechen einer besondere Bedeutung zukomme. Später hat v. An-

gerer (5) diese Ansicht Berndt's (316) bestätigt. Wird nämlich das Erbrechen bei Wiederholung gallig, so soll dies mit Sicherheit für die Ruptur eines Darmes sprechen.

Das Fehlen des Erbrechens ist an sich als Symptom gegen das Bestehen einer Darmruptur ebenso wenig zu verwenden, als das Vorhandensein des Erbrechens mit Sicherheit dafür sprechen würde. Oefter ist in solchen Fällen wenigstens Aufstossen vorhanden, aber auch dieses Symptom kann fehlen und auch die sich aus der Darmruptur entwickelnde Peritonitis kann ohne diese alarmierenden Zeichen verlaufen. Ich lasse nun die aus meiner Zusammenstellung herausgezogenen Daten über das Erbrechen folgen.

Von 131 Fällen sind in 103 Angaben über das Erbrechen enthalten. Von diesen 103 Fällen haben 74 erbrochen, 29 nicht. Aber in 14 von diesen 29 Fällen war wenigstens Singultus vorhanden.

Unter 69 innerhalb der ersten 12 Stunden zur Beobachtung gelangten Fällen waren in 55 Mitteilungen über Erbrechen vorhanden. 42 dieser Fälle gingen mit, 13 ohne Erbrechen einher. Von diesen 13 aber war in fünf Fällen Aufstossen vorhanden.

Fünfmal war das Erbrechen ein galliges, jedoch trat der gallige Charakter auch bei diesen früh beobachteten Fällen öfters erst nach den ersten 12 Stunden hervor.

Rechnet man auch die Spätfälle dazu, so fand sich galliges Erbrechen 11 mal. Ich habe jedoch den Eindruck, dass nur einzelne Autoren auf dieses Symptom achteten und dass es in Wirklichkeit öfter vorkam, als es verzeichnet ist. Ich lasse die Fälle in einer kleinen Tabelle folgen:

Nr. in der Tabelle	Zeit der Einlief. p. tr.	Zeitpunkt u. Art des galligen Erbrechens.
19	?	nach 3 St. p. tr. mehrmals.
21	14 St.	heftiges galliges Erbrechen.
22	18 St.	20 St. p. tr. gallig blutiges Erbrechen.
24	?	einmal gallig.
25	mehrere Stunden	zweimal schleimig-gallig.
64	5 St.	15 St. p. tr. erstes galliges Erbrechen.
73	2 St.	3 St. p. tr. zweimal.
75	mehr als 24 St.	—
95	24 St.	starkes galliges Erbrechen.
101	$1^1/_2$ St.	viel gallige Massen.
136	$8^1/_2$ St.	bald p. tr. galliges Erbrechen.

In diesen 11 Fällen sind fünfmal Zeitangaben über den Eintritt des galligen Erbrechens gemacht worden. Aus diesen geht hervor, dass es dreimal als Frühsymptom verwertet werden konnte, aber auch nach 15 und 20 Stunden kann es mangels anderer schwerer Symptome von Bedeutung sein. Dafür ist folgender von Lexer (175) (Nr. 21) mitgeteilter Fall ein Beweis:

Der Pat., der 14 Stunden nach Sturz auf den Bauch eingeliefert worden war, bot gar keine bedrohlichen Symptome. Der Bauch war weich, nicht aufgetrieben und nur wenig druckempfindlich. In der ersten Nacht trat nun heftiges galliges Erbrechen auf. Am zweiten Tag trat subjektive und objektive Besserung auf, jedoch am dritten Tage wieder Verschlechterung und Tod an Peritonitis ein.

Das gallige Erbrechen war hier also das einzige ernste Symptom.

Als Grund für die Beimengung der Galle zum Mageninhalt muss man eine Lähmung des Pylorus und antiperistaltische Darmbewegungen gegen diesen annehmen. Dies kann hervorgerufen werden durch die Entwicklung einer Peritonitis, vielleicht aber auch durch das Trauma selbst. In dieser Hinsicht möchte ich hervorheben, dass fast sämtliche Fälle, die das Symptom aufwiesen, Verletzungen hoher Dünndarmschlingen darstellten, und ausnahmslos gilt dies von den Fällen, in denen das Gallbrechen als Frühsymptom auftrat.

Dass galliges Erbrechen auch bei Leber- oder Milzruptur oder blosser Bauchkontusion aufgetreten wäre, wurde mir nicht bekannt. Es stellt also ein wertvolles, wenn auch nicht sehr häufiges Symptom unseres Krankheitsbildes dar. Blutbeimengungen im Erbrochenen sind selten. Meist ist das Erbrechen dann als blutig-gallig bezeichnet; denn wenn Blut aus dem Darm in den Magen aufsteigt, geht selbstverständlich auch Galle mit. Blutbeimischung spricht natürlich für Verletzung hoher Darmteile, ist aber auch da selten. Jeannel (140) fand es unter 36 Duodenalverletzungen nur zweimal. In meinen 12 Fällen von Duodenalruptur ist es einmal verzeichnet. Für eine retroperitoneale Duodenalruptur könnte die Blutbeimengung von grosser Bedeutung sein, erfordert dann aber vorerst noch den Ausschluss der Magenruptur.

Ein Symptom, dem in den letzten Jahren mit vielem Recht grosse Bedeutung beigelegt wurde, ist die brettharte Spannung der Bauchdecken nach dem Trauma. Es ist dies thatsächlich ein Zeichen, das eine schwere innere Abdominalver-

letzung sehr häufig begleitet, und das an Wichtigkeit noch dadurch gewinnt, dass es ein sehr frühzeitig auftretendes Phänomen ist.

Nach Tawaststjerna (324) war Moritz (203) der erste, der auf dieses wichtige Symptom hinwies, nämlich schon im Jahre 1879. Jedoch genügte dies nicht, um die allgemeine Aufmerksamkeit zu erregen; es geriet vielmehr wieder in Vergessenheit.

In Frankreich nimmt Hartmann (122) für sich das Recht in Anspruch als erster darauf hingewiesen zu haben, jedoch erwähnte es schon ein Jahr früher Demons (64). In Deutschland hat dann namentlich Trendelenburg (287) die Wichtigkeit dieses Symptoms bekannt gemacht.

Freilich wurde auch dieses Zeichen dann überschätzt, indem einzelne Autoren ihm einen pathognomonischen Wert im besonderen für das Bestehen einer Darmruptur zusprachen. Heute ist aber allgemein bekannt, dass dieses Zeichen auch anderen Verletzungen des Abdomens zukommt. So ist es namentlich bei den Rupturen der Leber recht häufig, was auch wir nach zwei eigenen Beobachtungen bestätigen können. Aber auch bei Rupturen der Milz, bei Quetschungen der Nieren, des Pankreas kommt es vor. Auch bei den retroperitonealen Darmrupturen scheint es kaum seltener zu sein als bei den in den freien Bauchraum erfolgenden.

Trendelenburg (287) sagte von dem Symptom der brettharten Spannung allerdings nur aus, dass es bei unschuldigen Kontusionen so gut wie ganz oder ganz fehlt, und er hatte mit dieser Einschränkung vollkommen Recht.

In allerdings seltenen Fällen fand es sich thatsächlich auch ohne schwerere Verletzung innerer Organe. Da sei in erster Linie an den Fall von A. Neumann (212) (Nr. 63) erinnert, in dem es nebst anderen schwersten Symptomen auftrat, während die Laparotomie nur ein sehr stark gefülltes Colon fand.

Ferner sind die Fälle von retroperitonealem Hämatom von Brentano (27) und von subserösem Hämatom der vorderen Bauchwand von Thommen (281) zu erwähnen. In unseren Fällen fand es sich bei Quetschung des Colon transversum und Pankreas, die allerdings als schwere Verletzung aufzufassen war und auch tödlich endete (Pankreasfettnekrose!).

Endlich muss noch erwähnt werden, dass es auch bei Verletzungen und schmerzhaften Erkrankungen des Thorax in der Nähe des Zwerchfells vorhanden sein kann. Ein Beispiel dafür ist folgender Fall von Schussverletzung des Thorax:

St. W., 25 J. alt, Selbstmordversuch. Einschuss zwei Querfinger unter und nach aussen von der linken Mamilla. Um die Einschussöffnung Hautemphysem. Ueber dem Herzen tympanitischer Schall, hinten über dem linken Thoraxraum eine Dämpfung bis zur neunten Rippe, daselbst das Atmen aufgehoben. — Abends 108 P., Recti krampfhaft gespannt über einem stark geblähten Magen. Wegen Verdacht auf Mitverletzung eines Abdominalorganes Probelaparotomie. Das Abdomen wurde indes unverletzt gefunden.

Auch in einem Falle von diaphragmatischer Pleuritis sah ich das Symptom.

Und endlich muss noch gesagt werden, dass das Symptom auch trotz bestehender Darmruptur, wenn auch selten, fehlen kann.

In unserer Statistik findet sich unter 136 Fällen von Darmruptur achtmal die Angabe, dass der Bauch weich war; fünf davon kamen in den ersten 12 Stunden, drei später zur Beobachtung.

Nach diesen Ausführungen könnte es den Anschein gewinnen, als sei das Phänomen in seiner diagnostischen Bedeutung doch stark überschätzt worden. Dem gegenüber muss aber darauf aufmerksam gemacht werden, dass die angeführten Fälle, in denen es versagte, doch Ausnahmsfälle waren.

Den fünf Fällen, wo das Symptom in den ersten 12 Stunden fehlte, stehen 47 gegenüber, in denen die Bauchdecken als „stark gespannt“ oder als „bretthart“ bezeichnet waren.

Im Folgenden soll nun versucht werden, ob aus der Analyse der Fälle, wo das Symptom uns irreführte, ein Gewinn zu ziehen ist.

Gehen wir die Fälle durch, in denen der Bauch trotz bestehender Darmruptur weich blieb, so finden wir in Nr. 11, 16, 31 die Angaben: „benommen“, „kollabiert“, „schwerer Shock“; in Nr. 13, 70, 72, 84, wo der Bauch nur wenig gespannt war, die Angaben: „schwerer Shock“, „schwerer Collaps“, „verfallen und blass“, „blass“. Aus diesen Fällen könnte man geneigt sein abzuleiten, dass das Symptom bei schwerem Shock nicht auftritt, trotz schwerer innerer Verletzung. Wir wissen, dass der Shock die Schmerzen vermindern oder aufheben kann, und da das in Rede stehende Phänomen, wie wir noch sehen werden, mit dem Schmerz zusammenhängt, so erscheint uns die gemachte Beobachtung auch erklärlich.

In den zwei weiteren Fällen, wo die Spannung fehlte, heisst es: (Nr. 65) subjektives und objektives Befinden und Aussehen gut, und (Nr. 106) zwar spontane Schmerzen, aber keine Druckempfindlichkeit des Bauches. Endlich im Fall Nr. 28 mit geringer Span-

nung: Aussehen gut, sofort heftige Schmerzen, dann aber Erholung. (Schiebt noch einen Handkarren $^1/_2$ Stunde lang.)

In diesen Fällen, wo der Shock fehlte, waren an und für sich schon nur geringe oder keine Schmerzen vorhanden.

In weiteren drei Fällen mit Shock finde ich die Spannung der Bauchdecken als geringfügig bezeichnet, in acht anderen mit Shock einhergehenden Fällen war sie allerdings beträchtlich.

Ich möchte demnach sagen: In Fällen, wo schwerer Shock oder Benommenheit vorhanden ist, darf das Fehlen der Bauchdeckenspannung nicht ohne Weiteres als günstiges Symptom gedeutet werden.

Sehr schwierig zu beurteilen sind jene Fälle, in denen das Aussehen ein gutes ist, die Schmerzen gering sind und die Bauchdeckenspannung fehlt. Wie die obigen Fälle lehren, befinden sich auch unter diesen, wenn auch selten, Eingeweiderupturen.

Das Symptom tritt in den einzelnen Fällen in verschiedenen Graden und in verschiedener Ausdehnung auf: einmal als tetanische Kontraktur sämtlicher Bauchmuskeln, so dass die M. obliqui als vorspringende Wülste und jede Inscriptio tendinea deutlich zu sehen ist, wie bei einer Herkulesstatue, und ein andermal wieder nur als défense musculaire bei Betastung der Bauchdecken.

Dass die Spannung der M. recti eine ungleiche sein kann, ist sehr bekannt, aber auch dass beide Recti im Epigastrium stark gespannt, im Hypogastrium dagegen ziemlich weich sind oder umgekehrt, haben Trendelenburg (287), Potherat (227) und Andere verzeichnet, und auch wir haben dies in unseren Fällen gesehen.

Sehr ausgesprochen sah ich diese segmentäre Spannung der Bauchmuskulatur in einigen Fällen von Peritonitis nicht traumatischer Entstehung. Da begegnete ich zwei Formen von Bäuchen: solchen, die im Epigastrium aufgetrieben und im Hypogastrium eingezogen und gespannt waren oder umgekehrt.

Anfänglich meinte ich, dass die Perforation unter dem aufgetriebenen Bauchteil liegen müsse. Die Laparotomie aber zeigte das Gegenteil. In den späteren Fällen half mir das Symptom zur richtigen Feststellung der Lage der Perforation z. B. Appendix- oder Magenperforation. Ich stelle mir nun vor, dass die Muskelkontraktur über der Stelle stärkster peritonealer Reizung eben am heftigsten ist. Bei der segmentären Versorgung der Bauchmuskeln mit Nerven ist diese Art des Reflexbogens auch ganz erklärlich.

Dass das Symptom verhältnismässig nicht häufig zu beobachten

ist, erkläre ich mir damit, dass es nur in einem ganz bestimmten Stadium der Krankheit, nämlich in dem Zeitpunkt auftritt, wo die Paralyse des Darmes einsetzt. Da werden die weniger gespannten Muskelteile bereits überwunden und es entsteht ein lokaler (sichtbarer) Meteorismus. Die stärker gespannten Muskelteile aber halten der Blähung noch eine Zeitlang stand. Bekommt man den Kranken etwas später zu sehen, so ist schon allgemeiner Meteorismus vorhanden.

Und nun noch eine Frage, die praktisch und theoretisch von Interesse ist. Was ist der Grund für die Bauchdeckenspannung nach Bauchtraumen?

Trendelenburg (287) hat sie dahin beantwortet, dass der chemische und mechanische Reiz des austretenden Blutes oder Darminhaltes die Spannung bedinge. Zweifellos kann dies der Grund der Muskelkontraktur sein; kommt sie ja doch auch der Peritonitis zu. Blutergüsse müssen schon ziemlich mächtig werden, bevor sie Spannung auslösen. Die Spannung setzt hier nicht plötzlich ein, sondern wächst langsam mit dem steigenden Extravasat. Darminhalt reizt das Peritoneum viel stärker und dementsprechend tritt die Spannung hier rascher auf und wird stärker.

Was aber bedingt die oft brettharte Kontraktur in Fällen, wo weder Blut noch Darminhalt sich in die Bauchhöhle ergossen haben? Abgesehen von den Fällen blosser Kontusion oder retroperitonealer Ruptur wissen wir heute, dass das sofortige Austreten von Darminhalt auch bei vorhandener Darmperforation keineswegs immer stattfindet.

Was kann also in diesen Fällen die Ursache sein? In erster Linie muss man hier doch an den Schmerz denken. Das Spannen der Bauchdecken als natürlicher Abwehrreflex gegen den Druckschmerz ist uns etwas sehr Geläufiges. Sollte nun nicht ein intensiver, andauernder innerer Schmerz auch zu einer tonischen Anspannung der Muskulatur führen können? Ich glaube, wir haben dafür die beste Analogie in der Kontraktur der Muskeln bei schweren Gelenkerkrankungen.

Die Fixation der Hüfte ist uns ebenso ein pathognomonisches Zeichen für Coxitis wie die brettharte Spannung der Bauchmuskeln für die schwere innere Verletzung der Baucheingeweide. Wohl niemand bezweifelt da, dass der Schmerz die Ursache für die Fixation des Gelenkes bildet.

Dass der Schmerz gerade bei den schweren inneren Verletzungen

des Bauches so intensiv auftritt, liegt darin, dass der peritoneale Schmerz ein ganz besonders heftiger ist, der vor allem reflektorische Muskelkontraktur hervorruft. Also nur wenn das Peritoneum durch das Trauma oder dessen Folgen stark in Mitleidenschaft gezogen ist, tritt dieser intensive Schmerz und damit auch das Symptom der brettharten Spannung auf.

Wilms (305) und ausführlicher Thommen (281) haben bereits die Bauchdeckenspannung als eine reflektorische Kontraktur aufgefasst. Diese Auffassung vermag zu erklären, warum das Symptom der brettharten Spannung der Bauchdecken auch bei einfachen aber heftigen Kontusionen ab und zu auftreten kann, da durch diese eben auch starke peritoneale Schmerzen erzeugt werden können.

Dass dem Symptom trotzdem gerade für die Darmrupturen eine grosse Bedeutung zukommt, liegt wohl darin, dass einerseits bei diesen der Schmerz — wenigstens in vielen Fällen — durch die rasch eintretende Peritonitis erhöht und in seiner Dauer verlängert wird, anderseits aber eben so schwere Kontusionen, die durch Quetschung der vorderen und hinteren Serosa parietalis sehr schmerzhaft werden, auch sehr häufig gleichzeitig zur Durchquetschung eines Darmes führen.

Urinbeschwerden, d. h. erschwertes Urinieren oder Unmöglichkeit spontan Harn zu lassen, sind in einer Anzahl von Fällen vermerkt worden.

Die Verhaltung von Winden und Stuhl ist eine ziemlich häufige Erscheinung. Sie tritt jedoch meist nicht unmittelbar nach der Verletzung ein und ist wohl als ein Zeichen der peritonealen Reizung bezüglich der sich entwickelnden Peritonitis aufzufassen.

Die Beimengung von Blut zum Stuhl ist eine Seltenheit. Sie ist zwar ein sicheres Zeichen einer Darmverletzung, jedoch keineswegs einer penetrierenden, vielmehr sind gerade nach schweren Quetschungen mit sekundärer Nekrose der Schleimhaut, jedoch ohne Perforation, grössere Darmblutungen, allerdings Spätblutungen, aufgetreten; so im Falle von Riegner (234) (Nr. 32).

Diagnose und Indikationsstellung.

Die Diagnose muss sich aus den im vorigen Kapitel besprochenen Symptomen ergeben. Da wir wissen, dass nur ein frühzeitiges Eingreifen unseren Bemühungen einen Erfolg verspricht, so müssen wir hauptsächlich darauf bedacht sein, schon in einem frühen Stadium der Erkrankung zur Diagnose zu gelangen. Nun haben wir bei

Besprechung der Symptomatik gesehen, dass die wenigen sicheren Zeichen einer Darmperforation, also Nachweis von Flüssigkeitserguss oder Gasaustritt in die freie Bauchhöhle sehr selten in diesem frühen Zeitpunkte der Erkrankung vorhanden sind, und wir haben ferner gesehen, dass kein einziges der gewöhnlichen Frühsymptome für sich allein ein sicheres Zeichen einer Darmperforation abgibt, dass es also kein pathognomonisches Symptom dafür gibt.

Andererseits zeigt uns die Durchsicht der Krankengeschichten sowie die eigene Erfahrung am Krankenbett, dass trotzdem in der Mehrzahl der Fälle durch sorgfältige Abwägung aller bei einem Krankheitsfall vorliegenden Erscheinungen eine richtige Diagnose oder sagen wir vielleicht vorsichtiger, wenigstens eine richtige Indikationsstellung möglich ist.

Für den praktischen Erfolg wird nämlich vor Allem die richtige Beantwortung der Frage notwendig sein: Ist die Laparotomie vorzunehmen oder soll man sich zuwartend verhalten?

Die sichere Diagnose der Darmperforation wird ja vor Allem dadurch so erschwert, dass im Anfange jede andere schwere Abdominalverletzung ganz ähnliche Symptome darbietet. Wir wissen, dass die Rupturen aller grossen parenchymatösen Organe des Bauches, die retroperitonealen wie Nieren und Pankreas nicht ausgenommen, anfänglich im Symptomenbilde der Darmruptur zum Verwechseln ähnlich sehen.

Wenn wir also auch häufig nicht im Stande sind, eine pathologisch-anatomisch richtige Diagnose zu stellen, so wird es uns doch meistens gelingen, wenigstens insoweit den Zustand richtig zu beurteilen, dass wir sagen können: hier liegt eine schwere Verletzung innerer Abdominalorgane vor, die einen unverzüglichen operativen Eingriff erfordert oder nicht. Erst in zweiter Linie wird es dann im Interesse der Erweiterung der Kenntnisse über die einzelnen Krankheitsbilder unsere Aufgabe sein, den Versuch einer Differentialdiagnose zu machen. — Wie wichtig gerade der frühzeitige Eingriff bei einer Darmperforation ist, werden wir bei Besprechung der Prognose noch näher kennen lernen aus dem Procentsatze der Heilungen im Vergleich zur Zeit, wann die Operation nach der Verletzung vorgenommen wurde.

Hier sei nur noch besonders darauf verwiesen, dass uns die Frühoperation die Erkenntnis gebracht hat, dass wir durch sie dem Auftreten einer Peritonitis zuvorkommen können, indem der Verschluss der Darmwunde noch vor Austritt von Kot oder Gas in die

Bauchhöhle erreicht werden kann. Damit aber haben wir gewissermassen ein Ideal erreicht, denn es ist ja selbstverständlich, dass nicht nur die Aussicht, das Leben zu erhalten, damit eine ganz andere wird, sondern dass der ganze Krankheitsverlauf dadurch viel günstiger wird und für den Patienten die mannigfachen Gefahren einer überstandenen Peritonitis, einer langwierigen offenen Wundbehandlung des Bauches in Wegfall kommen.

Mit dieser Forderung, womöglich dem Austritte von Darminhalt zuvorzukommen, verlieren die diagnostischen Hilfsmittel, die von Moty (205) und Senn (260) vorgeschlagen worden sind, nämlich die Darmruptur dadurch festzustellen, dass man die Patienten Wasser trinken lässt oder ihnen per anum Wasserstoffgas einverleibt, von selbst ihre Berechtigung. Ich halte sie jedenfalls für gefährlicher als die frühzeitige Probelaparotomie. Damit soll jedoch nicht der wahllosen Probelaparotomie in jedem Fall von Bauchkontusion das Wort geredet werden, dazu ist die Anzahl der ungefährlichen Bauchtraumen zu gross und glücklicherweise sind die Fälle von Perforationen, die ganz ohne alarmierende Symptome verlaufen, doch recht selten.

Wo uns aber in einem Falle Zweifel an der Ungefährlichkeit einer Bauchverletzung beschleichen, da sollen wir lieber eine Laparotomie zu viel als eine zu wenig machen.

Auch in der Art der Ausführung der Probelaparotomie sind verschiedene Wege eingeschlagen worden. Guinard (110) und v. Mikulicz (197) haben in zweifelhaften Fällen nur einen wenige Centimeter langen Bauchschnitt zur Sicherung der Diagnose gemacht. Gerade die Erfahrung, dass bei frühzeitigem Eingriff die Darmperforation sich noch nicht durch Gas oder Flüssigkeitsaustritt verraten muss, spricht gegen dieses Verfahren, ganz abgesehen von den auch bei eröffnetem Bauch so schwer erkennbaren retroperitonealen Verletzungen des Darmes.

Hat man aber schon von vornherein auf gewichtige Symptome hin den Bauch eröffnet, dann soll man sich durch ein blankes Peritoneum und den Mangel abnormen Inhaltes der Bauchhöhle nicht irremachen lassen, sondern den ganzen Darm systematisch absuchen und auch die retroperitonealen Darmteile dabei nicht vergessen. Auch wegen der nicht allzuselten vorkommenden mehrfachen Verletzungen des Darmrohres ist die systematische Absuchung des ganzen Organes auch nach der Entdeckung einer Verletzung zu empfehlen.

Von den einzelnen Symptomen, die wir im vorhergehenden Ka-

pitel besprochen haben, ist einem oder dem anderen von verschiedenen Autoren eine besondere Bedeutung zugeschrieben worden, je nach den persönlichen Erfahrungen, die der Einzelne zu machen Gelegenheit hatte.

Im Allgemeinen werden die Symptome die grösste Beachtung verdienen, die neben einer gewissen Sicherheit auch häufig genug vorkommen. Solche Symptome sind heftiger und anhaltender Schmerz, die Spannung der Bauchdecken, lokale heftige Druckempfindlichkeit und wiederholtes Erbrechen, endlich das Zunehmen der Pulsfrequenz nach den ersten Stunden sowie die Verschlechterung des Allgemeinbefindens oder das lange andauernde schlechte Befinden über die Zeit des Shocks hinaus, beziehentlich das lange Anhalten des primären Shocks.

In Fällen, wo sich mehrere dieser Symptome vereint vorfinden, wird die Diagnose nicht schwer fallen. Es bleibt aber immer noch eine Anzahl von Fällen übrig, in denen anfänglich keines oder nur ein oder das andere dieser Symptome auftritt. Ich meine, wir müssen die Indikationsstellung zur Probelaparotomie auch auf jene Fälle ausdehnen, in denen nur ein oder das andere gewichtige Symptom einer Darmverletzung auftritt, und für diese Fälle gewinnen auch jene Symptome hohe Bedeutung, die zwar nicht allzu häufig vorhanden sind, aber doch eine gewisse Verlässlichkeit aufweisen, wenn sie sich einstellen. Hieher gehört das Erbrechen galliger Massen (Berndt (316), v. Angerer (5), der hohe tympanitische Schall an einer begrenzten Stelle der Bauchwand (Schmitt (253).

Freilich können sonst verlässliche Symptome, wie z. B. die Bauchdeckenspannung uns betrügen, indem sie vereinzelt auch in Fällen vorkommen, in denen sich nachträglich herausstellt, dass eine Operation unnötig gewesen wäre. Vollkommen geschützt gegen einen Fehler sowohl in der Unterlassung als auch in der Vornahme der Laparotomie sind wir auch heute noch nicht, doch werden diese Irrtümer mit der zunehmenden Erkenntnis der Erkrankung gewiss an Zahl noch zu verringern sein.

Prognose.

Meine Statistik bezieht sich auf 138 Fälle von Darmperforationen, von denen 109 operiert wurden und 29 nicht. Von den 29 nicht operierten finden sich in 7 Fällen Angaben, aus denen ersichtlich wird, dass die Operation nicht ausgeführt wurde, weil der Zustand des Patienten dies nicht mehr erlaubte. Einmal wurde die

Operation abgelehnt. In den übrigen Fällen wurde sie meist nicht ausgeführt, weil die richtige Indikation nicht zur rechten Zeit gestellt worden war.

Schon aus der überwiegenden Zahl der operierten Fälle sowie aus den eben angeführten Gründen für die Unterlassung der Operation erhellt, dass das vorliegende Material bezüglich der nicht operierten Fälle mit den operierten nicht auf die gleiche Stufe gestellt werden kann.

So schlecht auch die Prognose der nicht operierten Fälle ist, wie dies aus der diesbezüglich viel reicheren Statistik von Petry (221) hervorgeht, so soll dies doch nicht mittelst eines einseitigen Materials aufs neue zu begründen versucht werden, vielmehr soll im Folgenden fast ausschliesslich von der Prognose der der operativen Therapie unterworfenen Fälle die Rede sein.

Dass bei einer frischen Ruptur des Darmes in die freie Bauchhöhle die Operation vorzunehmen ist, darüber herrscht heute wohl nur mehr eine Stimme, und der beste Beweis dafür ist, dass es heute schon schwer fällt, nicht operierte Fälle in grösserer Zahl aus der neueren Litteratur zusammenzustellen.

Unter unseren geheilten Fällen befinden sich allerdings drei, bei denen nur eine Spätoperation vorgenommen wurde, also Fälle, wo die Natur wenigstens den Eintritt einer fortschreitenden Peritonitis zu verhindern vermochte. In einem Falle (Nr. 7) wurde ein Kotabscess gespalten, die danach zurückbleibende Kotfistel heilte spontan. Im Falle Nr. 52 musste nach der Abscesseröffnung auch die Kotfistel operativ beseitigt werden, und im Falle Nr. 8 handelte es sich um einen mächtigen Gas und Kot enthaltenen subphrenischen Abscess, der wohl nur durch die Operation der Heilung zugeführt werden konnte.

Auch unter den von Petry als spontan geheilt bezeichneten 11 Fällen unter 160 Kranken kam es zehnmal zu Kotabscessen, von denen 7 durch Kunsthilfe zur Heilung gebracht wurden.

Von 138 Darmrupturen kamen im Ganzen 32 zur Heilung, d. i. 23,2 %.

Werden nur die operativen Fälle berücksichtigt und dabei nach dem Vorgange von Petry (221) nnd Tawaststjerna (324) die durch Spätoperationen geheilten Fälle weggelassen, so ergiebt das von mir benützte Material 106 Operationen mit 29 Heilungen, d. i. 27,3 %. Petry fand unter 42 operierten Fällen 14 Genesungen das sind 33,3 %, Tawaststjerna unter 125 Operierten 41, das sind 32,8 %.

Aus den Zahlen würde sich für die Statistiken von Tawaststjerna und mir, welche sich auf das Material der letzten 10 Jahre beziehen, gegenüber der älteren Statistik nicht nur kein Fortschritt, sondern sogar ein kleiner Rückschritt in der Heilungsziffer ergeben. Jedoch dürfen die beiden neueren Statistiken nicht ohne Weiteres mit der älteren von Petry verglichen werden, denn abgesehen davon, dass sie ein viel reicheres Material an operierten Fällen beibringen und schon deshalb massgebender sind, muss auch berücksichtigt werden, dass in früherer Zeit viel mehr geheilte Einzelfälle publiciert wurden, während sich Tawaststjerna's und meine Arbeit grösstenteils auf Serienpublikationen einzelner Autoren oder Institute beziehen, in denen auch sämtliche Misserfolge aufgezählt sind.

Immerhin aber gewinnt man den Eindruck, dass der Fortschritt in der operativen Behandlung der Perforationsperitonitis nach Verletzung nicht Schritt gehalten hat mit den Errungenschaften der chirurgischen Behandlung anderer Peritonitisarten, wie z. B. namentlich der durch Appendicitis bedingten.

In dieser Hinsicht sei an die Arbeit von Thommen erinnert, der an Kaninchen experimentell nachwies, dass die Kontusion des Bauches bei gleicher Virulenz der Infektion den Verlauf der Peritonitis ungünstig beeinflusst.

Den grossen Segen der operativen Behandlung der subkutanen Darmverletzungen können wir aber erst dadurch ermessen, dass wir die Gesamtzahl der beobachteten Fälle sowohl operierte als nicht operierte betrachten. Gehen wir in dieser Weise vor, so finden wir

bei Petry	199	Darmrupturen mit	25	Heilungen	= 12,5%
„ Tawaststjerna	173	„	„ 41	„	= 23,6%
„ Hertle	138	„	„ 32	„	= 23,2%.

Wie wichtig die Frühoperation für einen günstigen Ausgang ist, das zeigt die folgende Tabelle.

Operiert nach	geheilt	gestorben	Zahl d. op. Fälle
0— 6 Stunden	13 = 52%	12 = 48%	25
7—12 „	7 = 46%	8 = 54%	15
13—24 „	5 = 21%	19 = 79%	24
24—48 „	1 = 7%	13 = 93%	14
später als 48 „	3 = 20%	12 = 80%	15
ohne Angabe der Zeit	3	13	16
	32	77	109.

Es ergibt sich also, dass in den ersten 12 Stunden durch Operation fast die Hälfte der Fälle gerettet werden kann, während schon

in den zweiten 12 Stunden die Anzahl der Heilungen auf etwa ein Fünftel heruntergeht. In den zweiten 24 Stunden konnte nur mehr ein Fall von 14 geheilt werden. Bei den später operierten Fällen steigt die Zahl der Heilungen zwar wieder auf ein Fünftel, jedoch sind hier die Fälle mitgerechnet, wo die Spätoperation nur in der Eröffnung eines Kotabscesses bestand.

Therapie.

Die im Kapitel „Prognose" mitgeteilten Thatsachen haben zur Genüge gezeigt, dass nur in den allerseltensten Fällen bei unserem Leiden eine Naturheilung eintritt, und heute sind wohl alle einsichtigen Aerzte darüber einig, dass das Heil für die Verletzten nur in der Operation und zwar in der möglichst frühzeitig aufgeführten Operation zu suchen sei.

Abgesehen von den schon früher besprochenen Schwierigkeiten der Diagnose, die aber nur in einem geringen Teil der Fälle sich geltend machen, kommt es also vor Allem darauf an, dass die Patienten möglichst früh in eine Anstalt gebracht werden, in der die Operation möglich ist und zwar wäre zu erstreben, dass sämtliche von Bauchkontusionen Betroffene so rasch als möglich einer solchen Anstalt zugeführt würden, wo sie genau beobachtet und wenn nötig gleich operiert werden könnten.

Als den Zeitraum, in dem eine Operation mit einiger Aussicht auf Erfolg vorgenommen werden kann, möchten wir die ersten 24 Stunden nach der Verletzung ansetzen, denn die Heilungen von später Operierten bedeuten nur mehr glückliche Ausnahmsfälle. Während nämlich von den in den ersten 24 Stunden Operierten 64 Kranken 25, d. h. 39 % gerettet werden konnten, kam von den 14 Patienten, die in den nächsten 24 Stunden operiert wurden, nur ein einziger mit dem Leben davon!

In den ersten 24 Stunden wurden von 138 Fällen 69, d. s. gerade 50 %, in Krankenanstalten aufgenommen und davon kamen wieder 52, d. s. 75 % noch innerhalb der ersten 24 Stunden zur Operation. Bei dem restlichen Viertel der Verletzten trugen entweder äussere Gründe, z. B. Verweigerung der Operation von Seite des Patienten oder der schlechte Zustand des Patienten oder endlich die Unmöglichkeit der richtigen Indikationsstellung, die Schuld, dass die Operation nicht innerhalb dieses Zeitraumes oder überhaupt nicht ausgeführt wurde.

Von 52 innerhalb der ersten 24 Stunden eingebrachten und

operierten Fällen wurden 25, d. s. 48 % gerettet.

Dass bei feststehender Diagnose möglichst frühzeitig die Laparotomie vorzunehmen ist, ist also eine unbestrittene Thatsache. Ueber die in diagnostisch unklaren Fällen vorzunehmende Probelaparotomie wurde bereits im Kapitel „Diagnose" gesprochen.

Sind die Symptome in einem Falle jedoch so geringfügig, dass wir uns zur Operation nicht entschliessen können, oder auch in Fällen, wo eine solche aus anderen Gründen unmöglich ist, soll jedenfalls auf etwa fünf Tage jede Nahrungsaufnahme per os eingestellt werden, um so die Gefahren des möglichen Kotaustrittes thunlichst zu beschränken. Eine Verminderung der Peristaltik durch Opiate ist jedoch zu unterlassen, um später auftretende Symptome einer Ruptur nicht zu verdecken. Die Ernährung hat per rectum und durch subkutane Kochsalzinfusionen zu geschehen. Auf diese Art wird man sich auch am besten gegen einen schlimmen Ausgang bei späteren sog. sekundären Perforationen schützen. Unser Fall Nr. 7 ist hiefür ein Beispiel.

Zur Vornahme der Laparotomie ist die Narkose notwendig, da die Patienten meist schon vor der Operation an starken Schmerzen zu leiden haben.

Dem Aether ist dabei im Allgemeinen vor dem Chloroform der Vorzug zu geben, da er von den Patienten, deren Herzkraft durch die Peritonitis oft schon gelitten hat, besser vertragen wird.

Hat man den Bauch eröffnet, so ist die erste Aufgabe die supponierte Perforation aufzusuchen sowie allfällige Nebenverletzungen festzustellen.

Meist ist die Auffindung der Ruptur nicht schwer. Findet man sie jedoch ausnahmsweise nicht bald auf, so muss der Darm systematisch abgesucht werden. Eine völlige Eventration soll dabei jedoch möglichst vermieden werden, vielmehr soll man den Darm partienweise absuchen und die untersuchten Schlingen alsbald wieder versenken. Hat man bei Untersuchung des gesamten freien Darmes keine Perforation gefunden, so müssen auch die retroperitoneal gelegenen Darmteile, das Duodenum und das Coecum untersucht werden.

Die Versorgung der Perforation kann in verschiedener Weise vorgenommen werden. Das gewöhnlichste Verfahren ist die Uebernähung der Oeffnung mittelst zweireihiger Darmnaht. Ist die Rupturöffnung sehr gross oder besteht quere Abreissung des Darmes, so muss an Stelle der Naht die Resektion eines Darmstückes treten. Dasselbe gilt von Fällen, wo das rupturierte Stück stark zerquetscht

ist, oder wo wegen Abreissung des ernährenden Mesenteriums Gefahr der Gangrän oder späterer Narbenstriktur besteht.

In dem von uns bearbeiteten Materiale wurde die Uebernähung der Perforation 61mal vorgenommen; in 19 Fällen trat Heilung ein. Dass ein Patient durch Aufgehen der Naht ums Leben gekommen wäre, ist, soweit die Obduktionsprotokolle darüber Aufschluss geben, nicht vorgekommen. Daraus darf man schliessen, dass das Verfahren gemeinhin hinreichende Sicherheit bietet, und dass die Fälle, wo es ungeeignet war, richtig ausgeschieden und anderweitig behandelt wurden[1]). Jene Autoren, die grundsätzlich resecieren, scheinen mir daher zu weit zu gehen. Das richtige Vorgehen dürfte wohl im Individualisieren liegen, wobei ebenso der Lokalbefund am Darm wie der Allgemeinzustand des Patienten berücksichtigt werden müssen.

In 17 Fällen der vorliegenden Statistik wurde reseciert, sechs davon wurden gerettet.

Achtmal wurde die Darmnaht angewendet und siebenmal der Murphyknopf, wobei je drei Heilungen erzielt wurden; zweimal kam die seitliche Anastomose zur Anwendung.

In zwei Fällen von Hernienruptur genügte die Herniotomie, um die im Bruchsack liegende verletzte Schlinge zu nähen, einmal musste die Laparotomie hinzugefügt werden, und einmal war neben der Hernienruptur eine entfernte Perforation vorhanden, die aber wegen des schlechten Zustandes des Patienten nicht mehr berücksichtigt werden konnte.

Eine andere Art der Versorgung des verletzten Darmes besteht darin, den betreffenden Darm vorzulagern oder die Perforations-Oeffnung in die Bauchwand einzunähen, also in der offenen Behandlung der Ruptur. Sie wurde sechsmal angewendet, zweimal konnte nur mehr die Tamponade der Bauchhöhle ohne Vorlagerung ausgeführt werden. In den bisher so behandelten Fällen handelte es sich mehr weniger um einen Notbehelf bei Patienten, deren Befinden schon sehr schlecht war. Es darf daher der schlechte Ausgang dieser Fälle nicht der Methode zur Last gelegt werden.

Bekanntlich ist von Heidenhain (126) zur Bekämpfung des paralytischen Ileus bei Peritonitis die Anlegung einer Dünndarm-

---

1) Dambrin (56) hat auf Grund von Tierversuchen empfohlen, über die Naht noch eine Netzschürze zu legen, ein Verfahren, das ja schon wiederholt angewandt wurde und dort, wo man der Sicherheit einer Naht nicht recht traut, gewiss am Platze ist.

fistel empfohlen und seither wohl von vielen Chirurgen ausgeführt worden.

Sehr naheliegend war es bei Perforationsperitonitiden, die Perforation gleich als Fistelöffnung zu benützen; so hat z. B. Escher (84) bei Typhusperforationen damit bemerkenswerte Erfolge erzielt. Erwähnt möge auch noch werden, dass nach Brunner (29) die Behandlung des perforierten Magengeschwürs mittels Tamponade des Bauches — ohne Verschluss des Geschwüres — relativ sehr gute Erfolge zeitigte.

Hahn (120) hat die stumpfen Bauchverletzungen in der Regel so behandelt, dass er die Ruptur resecierte und einen Anus praeternaturalis anlegte.

Unter den Fällen von A. Neumann (212) finden sich drei, die mit Vorlagerung oder Einnähung der Schlinge behandelt wurden, und zwar der erste schon aus dem Jahre 1887. Im Uebrigen scheint das Verfahren systematisch wenig angewendet worden zu sein.

Das sauberste und meist auch einfachste Verfahren ist ja gewiss die Verschliessung der Perforationsöffnung und wird namentlich in den frischeren Fällen und bei kleiner Oeffnung im Darm wohl stets das Normalverfahren bleiben.

Für ältere Fälle aber, wo wir einer ausgedehnten Peritonitis mit allenfalls schon paralytischem Darm gegenüberstehen, und auch in Fällen, wo eine eingreifendere Operation zum Verschluss notwendig wäre, die sich mit dem schlechten Allgemeinbefinden des Kranken nicht mehr verträgt, möge auf den Ausweg, eine Fistel oder einen Anus praeternaturalis zu bilden, nicht vergessen werden.

Das weitere Verhalten hängt in erster Linie davon ab, ob schon Zeichen einer Peritonitis da sind oder nicht. In letzterem Falle kann der Bauch vollkommen geschlossen werden, was schon wiederholt mit gutem Erfolg ausgeführt worden ist.

Ist bereits Peritonitis eingetreten, so fällt die weitere Behandlung mit der jeder anderen Perforationsperitonitis zusammen und ist von den einzelnen Autoren in der von ihnen gewöhnlich geübten Weise durchgeführt worden. Darauf einzugehen würde den Rahmen dieser Arbeit weit überschreiten. Es sei daher hier nur das Verfahren kurz mitgeteilt, wie es an der Klinik von v. Hacker üblich ist.

Ist die Peritonitis lokalisiert und sind bereits gute Verklebungen gegen die Umgebung entstanden, so besteht die Behandlung in Tamponade der inficierten Partie mittels Mikulicz-Schleiers.

Sind die Verklebungen aber unsicher und nicht völlig abschliessend, so werden die Nachbarschlingen soweit hervorgeholt, dass man sich überzeugen kann, ob der Krankheitsprocess weiter ausgedehnt ist.

Handelt es sich um diffuse fortschreitende Peritonitis, so hängt die Art der Reinigung von der Form der Peritonitis ab. Besteht eine mehr trockene Form mit fibrinösen Auflagerungen, so werden die Darmschlingen mit Kompressen, die in heisse Kochsalzlösung getaucht sind, zart abgewischt, wobei nicht etwa alle Fibrinfetzen weggenommen werden.

Das kleine Becken und die Winkel der Bauchhöhle werden mit Tupfern, die auf langen Zangen armiert sind, ausgewischt.

Handelt es sich hingegen um eine Peritonitis mit reichlichem Flüssigkeitserguss, so muss dieser zuerst ausgetunkt werden, und daran schliesst sich dann eine Ausspülung der Bauchhöhle mit körperwarmer physiologischer Kochsalzlösung, bis die Lösung den Bauch rein verlässt.

Die weitere Behandlung besteht darin, dass der Hauptherd mit einem Mikulicz-Schleier versehen wird; einzelne inficierte Recessus werden dann noch durch besondere Streifen drainiert. In das kleine Becken kommen allenfalls noch 2—3 lange Glasdrains. Durch Umwicklung dieser mit Jodoformgaze wird der Gefahr des Decubitus vorgebeugt.

Eine besondere Besprechung verlangt die Therapie der Duodenalverletzungen, denn die Seltenheit dieser Verletzungen einerseits und die Schwierigkeit ihrer Behandlung andererseits stellt hier an den Chirurgen die grössten Anforderungen. Die deutschen Chirurgen haben sich mit dieser Frage bisher kaum befasst, hingegen verdanken wir zwei Franzosen, M. Jeannel (140) und Dambrin (56), sehr gute und ausführliche Besprechungen dieses Themas.

Die Verletzungen des Duodenums teilen sich in zwei Gruppen: in solche, bei denen die Ruptur in die Bauchhöhle hinein stattfindet und in solche, wo sie in das retroperitoneale Gewebe hinein erfolgt. Während die ersteren meist nicht schwierig zu entdecken sind, ist das Erkennen einer retroperitonealen Verletzung oft äusserst schwierig und erfordert eine genaue systematische Untersuchung des Duodenums. Das Wichtigste aber ist, dass man an das Bestehen einer solchen Verletzung überhaupt denkt. „En réalité penser à la possibilité de cette rupture rétropéritonéale, c'est en faire, à moitié, la diagnostic et la découverte", sagt Jeannel.

Für die Untersuchung des Duodenums haben Jeannel (140)

und Dambrin (56) ausführliche Vorschriften gegeben.

Da das Duodenum durch seinen Durchtritt durch das Mesocolon in zwei topographisch verschiedene Partien zerfällt, müssen diese gesondert untersucht werden. Die rechts und ober dem Mesocolon befindliche Partie macht man sich zugänglich, indem man die Leber nach oben, das Colon transversum nach unten und den Magen gegen die Mittellinie ziehen lässt. Nun übersieht man die ganze vordere Wand des über dem Mesocolon gelegenen Duodenalteiles. Will man nun auch dessen hintere Wand untersuchen, so wird man die Palpation und Inspektion des Recessus retroventricularis durch Auseinanderhalten des Einganges des Foramen Winslowii möglich machen. Die Verletzung der Hinterwand macht sich gewöhnlich durch Ecchymosen in der Umgebung oder auch durch grössere Hämatome bemerkbar. Ist dadurch der Verdacht auf eine Verletzung bestärkt, so schlägt Dambrin (56) vor, die Ablösung des Duodenums, wie sie Kocher zur Gastroduodenostomie empfohlen hat, vorzunehmen. Ich habe dies selbst an der Leiche versucht und die Ueberzeugung gewonnen, dass damit der ganze retroperitoneale Teil des Duodenums blossgelegt werden könne. Wiart (302) hat schon früher den Vorschlag gemacht, am äusseren Rande des Colon ascendens den Peritonealschnitt zu führen und auch Morestin[1]), der Einzige, der in die Lage kam, die Verletzung am Lebenden zu entdecken, ist so vorgegangen. Es dürften die pathologischen Veränderungen, nämlich Hämatome oder eitrig-entzündliche Infiltrate öfters so ausgedehnt sein, dass sie zum Eingehen an dieser vom Verletzungsherd weiter entfernten Stelle auffordern.

Für die Untersuchung der links und unter dem Mesocolon gelegenen Partie schlägt man das Netz mit Colon transversum nach aufwärts und drängt die Dünndärme nach abwärts, wie man bei der Aufsuchung der Flex. duod.-jejunalis vorgeht. Hier ist namentlich auf das Verhalten der Wurzel des Mesenteriums zu achten. In unserem Falle (Nr. 143) war hier ein grosses Hämatom vorhanden. Auch sagt Jeannel (140), dass eine ödematöse Schwellung, die ein genaues Durchtasten der Wirbelsäule unmöglich macht, für Verletzung des retroperitonealen Duodenums zu verwerten ist.

Ich muss hier noch die Bemerkung einschalten, dass die Pars horizont. duodeni normalerweise bis zum II. Lendenwirbel herabreicht, dass sie aber nach Untersuchungen von Jonescu (cit. nach Jeannel) auch über dem III. oder IV. Lendenwirbel liegen kann.

1) Cit. nach Dambrin.

Es liegt also der tiefste Teil des Duodenums thatsächlich hinter der Wurzel des Mesenteriums des Dünndarms, was nicht vergessen werden darf, wenn man eine retroperitoneale Verletzung dieses Darmteiles entdecken will.

Das direkte Eingehen in die Wurzel des Mesenteriums ist wegen der leicht möglichen Verletzung grosser Gefässstämme gefährlich. Dambrin (56), rät das Peritoneum am unteren Rande der Pars horizont. zu spalten und zwischen der Wurzel des Mesocolons und des Mesenteriums einzugehen, was ohne besondere Schwierigkeit möglich sei. Ich meine, dass in erster Linie immer die Ablösung des über dem Mesocolon gelegenen Duodenums nach Kocher oder vom Colon ascendens her ausgeführt werden soll, um den Sitz der Verletzung festzustellen. Erst wenn man die Ruptur von da aus nicht entdecken oder versorgen könnte, soll der Weg unterhalb des Mesocolon gewählt werden.

In praxi dürfte dazu selten eine Nötigung vorliegen, da die meisten partiellen retroperitonealen Rupturen am Uebergang der II. in die III. Portion des Duodenums liegen, während die queren Abreissungen fast ausschliesslich am Anfange und Ende des Duodenums, also intraperitoneal gelegen sind.

Auch die Versorgung der aufgefundenen Duodenalrupturen ist gewöhnlich schwieriger als an anderen Darmstellen und erfordert je nach Lage und Grösse der Perforation ein ganz verschiedenartiges Vorgehen.

Dambrin (56) bespricht ausführlich die verschiedenen Möglichkeiten und ich folge hier im Wesentlichen seinen Ausführungen.

Liegt die Perforationsöffnung an der vorderen Duodenalwand und ist sie nicht sehr gross, so erfolgt wie gewöhnlich die Naht (nach Dambrin (56) in Verbindung mit einer Netzplastik).

Ist der Darm in grosser Ausdehnung zerrissen oder stark zerquetscht, so muss das verletzte Stück reseciert und hierauf die Kontinuität des Darmrohres wieder hergestellt werden. Dies letztere soll wieder je nach Art und Lage der Verletzung verschieden vorgenommen werden. Liegt die Verletzung oberhalb der Papilla Vateri und gehen die Duodenalenden leicht zusammen, so kann die cirkuläre Naht ausgeführt werden, oder es werden beide Duodenalenden verschlossen und eine Gastroenterostomie angelegt. Letzteres Verfahren muss stets angewendet werden, wenn die cirkuläre Naht unmöglich ist; es wird vielleicht überhaupt den Vorzug verdienen, da die cirkuläre Duodenalnaht technisch gewiss meist schwierig ist.

Für den Fall, dass die Papilla Vateri mitzerquetscht ist, ein Fall, dem Dambrin (56) einmal in praxi gegenüberstand, giebt dieser Autor folgendes Verfahren an: Das Darmstück wird reseciert, die Enden desselben werden verschlossen, ebenso das Endstück des Ductus choledochus, und hierauf wird eine Gastroenterostomie und Cholecystenteroanastomose angelegt. Das Pankreassekret geht dabei zwar verloren, was jedoch nicht den Tod herbeiführen muss, da Fälle von völligem Verschluss des Duct. pancreaticus bekannt sind, wo die Kranken weitergelebt haben.

Immerhin ist der hier plötzlich eintretende völlige Verschluss im Verein mit einer möglichen, ja wahrscheinlichen Mitverletzung des Pankreas durch das Trauma oder bei der Resektion des Duodenums recht bedenklich, da hiedurch die besten Bedingungen für eine Pankreasfettnekrose gegeben sind [1]). Ich meine daher, das Verfahren Dambrin's (56) stellt einen Notbehelf dar, und, wenn irgend möglich, wäre die Einpflanzung des Duct. choledochus + Wirsungianus in den abführenden Duodenalschenkel auszuführen. Ich verkenne aber durchaus nicht die Schwierigkeit der Aufgabe, vor der der Chirurg im gegebenen Falle steht, und dass er deshalb auf gut Glück den einfachsten überhaupt möglichen Weg zur Rettung des Lebens wählen mag.

Befindet sich die Perforation in dem unterhalb des Mesocolons gelegenen Teile, so muss bei grösserer Ausdehnung der Verletzung ebenfalls reseciert werden. Ist die cirkuläre Vereinigung des Duodenums nicht leicht möglich, so rät Dambrin (56) beide Enden zu verschliessen und eine seitliche Duodeno-Jejunostomie anzulegen.

Handelt es sich um Verletzung der hinteren retroperitoneal gelegenen Duodenalwand allein, so ist nach Freilegung der Wunde in der früher angegebenen Weise eine zweifache Naht der Verletzung auszuführen. Die wohl stets vorhandene retroperitoneale Infektion (Abscess oder Phlegmone) ist durch ausgiebige Drainage zu behandeln. Die Drainage kann entweder durch die Laparotomiewunde oder gegen die Lumbalgegend hin ausgeführt werden.

Ist die Bauchhöhle noch nicht peritonitisch inficiert, so wird der

1) Der Fall Nr. 12 unserer Krankengeschichten ist ein Beispiel für die Möglichkeit der Entstehung von Pankreasfettgewebsnekrose durch das Trauma allein. Hier war neben Hämatomen in der Flexura coli dextra und dem absteigenden Duodenum Fettgewebsnekrose des kleinen Netzes festgestellt worden. Wegen Verdachts einer Duodenalverletzung wurde die Ablösung nach Kocher ausgeführt, das Duodenum jedoch intakt gefunden. Die Flexura coli wurde wegen starker Quetschung reseciert. Pat. starb am 4. Tage.

letztere Weg vorzuziehen sein, der bereits von Wiart (302) und Dambrin (56) vorgeschlagen und auch von v. Hacker (118) als der richtigste bezeichnet worden ist. Dafür spricht anch die Beobachtung von Hinton (134), in dessen Falle durch Durchbruch des Abscesses in die Lumbalgegend Naturheilung eintrat. Die Fistel führte am oberen Nierenpol vorbei und erreichte die Haut 6 Zoll von der Wirbelsäule unterhalb der rechten 12. Rippe. Ein Leichenversuch zeigte mir, dass dieser Weg auch für den Chirurgen zu wählen sein wird, denn medial von der Niere ist eine Drainage wegen der Nähe der Vena cava undurchführbar.

Endlich möchte ich noch darauf hinweisen, dass die Naht der des Peritoneums entbehrenden hinteren Duodenalwand, noch dazu in inficiertem Gewebe, auf grosse Sicherheit keinen Anspruch erheben kann. Es ist daher zu erwägen, ob nicht zur Sicherung der Naht einerseits und der Ernährung andererseits die Gastroenterostomie auszuführen sei allenfalls sogar unter gleichzeitiger Ausschaltung des Pylorus nach v. Eiselsberg. Es ist nämlich bemerkenswert, dass der Patient Hinton's (134) nach 20 Jahren (!) durch plötzliche Vergrösserung der bestehen gebliebenen Duodenalfistel an Inanition zu Grunde gegangen ist. Die hier gemachten Angaben über die Behandlung von Duodenalverletzungen sind grösstenteils der theoretischen Ueberlegung entsprungen; erst die Erfahrungen der Zukunft werden uns darüber belehren, inwieweit sie aufrechtzuerhalten oder abzuändern seien.

Krankengeschichten.

1. Sch., Franz, 42j. Taglöhner, aufg. am 17. X., gestorben 18. X. 98.

Pat. kam abends zufällig mit seiner schon längere Zeit von ihm geschiedenen Frau zusammen, wurde von ihr erst geohrfeigt, hernach mit einem Stuhl bearbeitet, zu Boden geworfen und mit den beschuhten Füssen getreten.

Status: Pat. mittelgross, kräftig, Potator, sehr aufgeregt. Herz und Lungen normal. Im Harn kein Blut. Seit gestern kein Stuhl; Flatus gehen ab; Abdomen im allgemeinen flach; Epigastrium etwas geschwollen, Haut ödematös, druckempfindlich; Rippen intakt. Die rechte untere Hälfte des Musc. rectus abdom. etwas geschwollen, druckempfindlich. Beiderseits Hernien; rechts ist eine kleine Inguinalhernie ausgetreten; leicht reponibel, doch sofort wieder heraustretend. Im Abdomen rechts eine Dämpfung, (keine freie Flüssigkeit). Leber gross, zwei Finger unter dem Rippenbogen palpabel.

Therapie: Morphium, Eisbeutel.

18. X. 98. Subjektives Befinden besser. — Nachmittags begann Pat., ohne über stärkere Schmerzen zu klagen, heftig zu erbrechen. Gegen Abend nahmen auch die Schmerzen zu. Um $^3/_4$9 Uhr bekam Pat. ein Klysma. Gleich darauf Erbrechen in heftigster Weise und in wenigen Minuten Exitus.

2. K., Alois, 53 j. Taglöhner aus Klein-Söding, Bez. Voitsberg, aufg. am 28. VIII., gestorben 30. VIII. 00. Abscessus abdominalis post perforat. ilei.

Pat. wurde im Zanktale in dem Kohlenbergwerke von einem kleinen Kran angeblich nicht stark in seiner linken und mittleren unteren Bauchgegend getroffen, verspürte aber bis auf mässige Schmerzen keine Beschwerden. Es trat jedoch bald Stuhlverstopfung und allgemeine Mattigkeit ein, weswegen er sich zu Bette begeben musste. — Die dargereichten Abführmittel hatten beinahe gar keinen Erfolg.

Status: Kein Erbrechen, Aufstossen ist vorhanden. Winde gehen bis gestern ab. Pat. verfallen, Puls 96, schwach. Immerwährend hört man Aufstossen, trotzdem der Kranke meint, er hätte keines. Abdomen aufgetrieben, Leber hinaufgedrängt, Perkussionsschall bis auf die linke Regio hypogastr. überall stark tympanitisch. Bauch mässig druckempfindlich. In der linken Regio hypogastr. vom Ligamentum Poupartii und Crista ilei bis 4 cm nach aufwärts, 6 cm nach medianwärts die Bauchgegend mässig vorgebauscht, etwas ödematös, die Haut etwas gerötet. Hier der Perkussionsschall gedämpft, bei der Palpation undeutlich eine diffuse Schwellung daselbst tastbar. Druckempfindlichkeit aber auffallend geringgradig, Temp. 37,2. — Ueber den Lungen beiderseits Emphysemerscheinungen, so dass Herzdämpfung ganz verstrichen erscheint. I. systolischer Herzton an der Spitze undeutlich. Untersuchung per rectum ergiebt 5 cm Recessus zwischen Blase und Rectum. Douglas'scher Raum herabgedrängt, deutlich fluktuierend. In der Gegend der Geschwulst, deren Grenze bei Lagewechsel sich nicht ändert, Eisbeutel. Morphium innerlich. 28. VIII. Pat. soll nichts gebrochen haben. Aufstossen weiter bestehend, Puls schwächer, 96. Pat. im Vergleiche zu gestern nach Aussage des Inspektionsarztes schlechter aussehend. Stuhl dünnflüssig.

Operation: In ruhiger Aethernarkose von einstündiger Dauer Parallelschnitt entlang dem linken Lig. Poupartii; Obliqu. int. ödematös; plötzlich bricht zu einer kleinen Oeffnung in dessen Fascie eine reichliche Menge dünnflüssigen, sehr übelriechenden Eiters heraus. Erweiterung dieses Schnittes auf Kocher'scher Hohlsonde und über dem Finger. Es zeigt sich hier eine über kindskopfgrosse Eiterhöhle mit angelöteten und mit Auflagerungen versehenen Dünndarmschlingen. In der Mitte derselben eine über erbsengrosse Perforation an dem Rande granulierend. Diese

Höhle gegen die Bauchhöhle gut abgeschlossen, gegen das kleine Becken extraperitoneal aber nicht, sondern in die kleine Beckenhöhle verfolgbar bis zur Mitte der Höhe des Mastdarmes.

Irrigation dieser Höhle mit Kochsalzlösung.

Ueber der Perforationsstelle des Darmes Einschieben eines Drainrohres in die Beckenhöhle von der Schnittöffnung aus, Einführung von drei tamponierenden und ableitenden Jodoformgazestreifen in die abgeschlossene extraperitoneale Eiterhöhle, teilweise Naht. Bauchbinde über dem Jodoformgazeverband.

Nachmittag Temp. 36,6, Puls kräftiger, Verband nicht durchnässt. Allgemeinbefinden gut. Eisgekühlte Milch mit Kognak als Nahrung. Als septischer Fall auf die sept. Abt. transferiert. — 29. VIII. Pat. fühlt sich schlechter. Der Puls ist kleiner, irregulär, Frequenz 92. Temp. 36,8. Pat. klagt über geringe Schmerzen in abdomine. Zwei Spritzen Kampferäther. Kochsalzinfusion 400,0. — 30. VIII. Der Verband wird geöffnet; im oberen Teile der Wunde massenhaft stinkender Eiter, in der unteren Hälfte sind die eingelegten Jodoformgazestreifen kaum von Sekret durchtränkt. Neuerliche Tamponade nach vorhergegangener Reinigung der Wundhöhle. Der Puls ist klein, aussetzend, Frequenz 96. Kampferäther, Kochsalzinfusion 400. — 30. VIII. Mittags ist Pat. gestorben.

Sektion 31. VIII. 00: Bei Eröffnung der Bauchhöhle zeigt sich in der linken Unterbauchgegend eine kindskopfgrosse Abscesshöhle, die von dem Bauchfell der Bauchwand einerseits und von einem Teil innig miteinander durch fibrinös-eitriges Exsudat verklebter Dünndarmschlingen anderseits begrenzt wird. In diese Höhle mündet die oben beschriebene Wunde; der Inhalt ist spärlich eitrig. Die Präparation des Dünndarmes ergiebt $1^1/_2$ cm oberhalb der Bauhini'schen Klappe eine die ganze Darmwand betreffende 2 cm lange durch Drähte vereinigte lineare Wunde, die mit der obigen Abscesshöhle in inniger Berührung ist. Das Bauchfell der übrigen Darmschlingen leicht gerötet, hie und da mit Fibrin belegt. Leber gross, gelbbraun, brüchig. Die Milz gross, blutreich, sehr weich. Die Niere graubraun, mit vorquellender Rinde und verwischter Zeichnung. In der Harnblase trüber Harn. Der Magen ausgedehnt, enthält trübe Flüssigkeit. Schleimhaut graugrün. Im Darm reichliche gallige, teils flüssige, teils dünnbreiige Massen. Die Schleimhaut graugrün, faul.

Diagnose: Sepsis. Peritonitis diffusa incipiens. Peritonitis circumscripta purulenta ex perforatione ilei traumatica.

3. L., Josefa, 51 j. Grundb.-Gattin, aufg. am 14. VIII., geheilt am 15. IX. 01. Contusio abdominis, fistula intestini.

Pat. wurde am 13. VIII. 01 um 10 Uhr vormittags von einem Ochsen zu Boden geworfen, worauf dieser ihr einen Tritt in den Bauch versetzte. Pat. konnte noch vormittags ihrer Beschäftigung nachgehen und bekam erst nachmittags stärkere Schmerzen, die sie nötigten, das Spital aufzusuchen.

Status: Mittelgrosse, kräftige Frau. Unter dem Nabel (ca. 4 Finger) befindet sich eine nur wenig gerötete Stelle, die bei Betastung mässiges Infiltrat aufweist. Direkt unter dem Nabel zeigt der Bauch eine rundliche Vorwölbung, die sich bei stärkerer Peristaltik oft vergrössert und die Form einer stehenden Darmschlinge annimmt. Der Schall ist tympanitisch. Geht man an dieser Stelle mit dem eindrückenden Finger in die Tiefe, so fühlt man eine quergestellte 4 querfingerbreite scharfrandige Lücke im linken M. rectus. Die Därme sind etwas gebläht. Die beschriebene Partie ist bedeutend druckschmerzhaft, das übrige Abdomen nicht schmerzhaft und nicht gespannt. Temp. 36,8, P. 102.

Therapie: Bettruhe, Eisblase, Ernährung nur mittels Klysma.

19. VIII. Bis zum heutigen Tage keine Nahrung per os. Wohlbefinden. — 27. VIII. An der oben beschriebenen Stelle hat sich eine lebhaft rote, starr ödematöse Anschwellung gebildet; im Centrum derselben ist die Haut dünn und livid verfärbt. Daselbst ein Gurren von zurückweichenden Gasen zu fühlen und zu hören. (Kotabscess.)

Incision 5 cm lang. Es entleerten sich etwas dünner Darminhalt und Gase. Jodoformtamponade, feuchter Verband. — 5. IX. 01. Aus der Incisionsöffnung entleert sich noch etwas Kot. — 10. IX. Die Fistelöffnung entleert keinen Kot mehr. — 15. IX. 01. Geheilt.

4. K., Alois, 45 j. Fuhrwerksbesitzer, Graz, aufgen. am 6. XII., gestorben am 9. XII. 02. Contusio abdominis. Ruptura intest. crassi.

Pat. wurde mit dem Rettungswagen von seiner Wohnung zur Operation ins Spital gebracht. — Er war gestern um etwa 7 Uhr früh beim Puntigamer Bierdepot in der Münzgrabenstrasse mit Eisführen beschäftigt, als ein entgegenkommender Eiswagen zu nahe gegen seinen Wagen heranfuhr. Er bemühte sich, zur Vermeidung eines Zusammenstosses seine Pferde, vor ihnen stehend, zur Seite zu drängen, wurde aber, bevor er selbst zur Seite treten konnte, von der Deichsel des entgegenkommenden Wagens in die Magengrube getroffen. Pat. stürzte infolge des heftigen Schmerzes zusammen, hatte das Gefühl, als ob im Bauche etwas gekracht hätte und fühlte eine Ohnmachtsanwandlung, ohne dass er das Bewusstsein ganz verlor. Er konnte noch mit seinem eigenen Fuhrwerk nach Hause fahren, musste jedoch zu Hause sofort das Bett aufsuchen, da er sich nicht mehr aufrecht erhalten konnte. Der herbeigerufene Arzt fand keine äussere Verletzung, doch konstatierte er bei seinem zweiten Besuche am Nachmittag eine eingetretene Peritonitis. Als er heute morgens den Patienten wieder besuchte, fand er die Symptome einer eitrigen Peritonitis und veranlasste seine Ueberführung ins Spital.

Status (6. XII. 02): Grosser, kräftig gebauter Mann, starke Muskulatur. Aengstlicher Gesichtsausdruck, hallonierte Augen. Innere Organe gesund. Das ganze Abdomen hochgradig druckempfindlich. Ueberall tympanitischer Schall. Leberdämpfung vollständig aufgehoben. In der

linken Scrotalhälfte eine längliche, prall gespannte, etwas entzündlich aussehende schmerzhafte Geschwulst, die nicht fixiert ist, sondern auf mässigen Druck sich in die Bauchhöhle zurückschieben lässt.

Sofortige Laparotomie. In Chloroformnarkose Eröffnung des Bauches in der Mittellinie unterhalb des Nabels. Nach Eröffnung des ödematösen infiltrierten Peritoneums stürzt eine grosse Menge flüssigen Eiters hervor, und stellen sich sofort die geblähten darunter liegenden Dünndarmschlingen in die Wunde. Es wird der Schnitt auch oberhalb des Nabels etwa 6 cm weit verlängert und die Bauchhöhle breit eröffnet. Bei der systematischen Absuchung des Darmes nach der Perforationsstelle zeigt sich der Dünndarm überall normal, nur sehr spärlich von Fibringerinnsel belegt. Im Dickdarm findet sich in der Gegend der Flexura lienalis nahe dem Mesenterialansatze eine Stelle von etwa Guldengrösse, die sich durch stärkere Rötung und einige Hämorrhagien auszeichnet, die mit einigen fibrinös belegten Stellen abwechseln. Bei genauerer Besichtigung findet man beiläufig in der Mitte dieser Stelle einen kleinen Riss in der Darmwand, aus dem bei Kompression des Darmes von beiden Seiten her zuerst Gas, dann auch etwas Kot austritt. Diese Stellen werden mit breithaftenden Lembertnähten übernäht, und hierauf noch ein Netzläppchen zur Sicherung der Naht mit mehreren Nähten darauf geheftet. Hierauf wird die Bauchhöhle durch Austupfen mit sterilen Kompressen von Eiter gründlich gereinigt. Im kleinen Becken findet sich noch eine ziemliche Menge Eiters, sowie auch in der Gegend des Blinddarmes. — Nun wird der Bauch, nachdem auf die Nahtstelle ein Mikulicz-Schleier gelegt worden war, etagenweise durch dicke Seidennähte geschlossen, was ohne grosse Spannung der Nähte gelingt. In das kleine Becken wird zwischen zwei Nähte im unteren Wundwinkel ein langes Drainrohr hinabgeleitet. Dicker, aseptischer Verband. Nach der Operation Kochsalzinfusion 800 g. Temp. nachmittags 37,8, Puls 128.

7. XII. 02. In der Nacht Erbrechen stinkender schwarzer Massen. Morgentemperatur 37,8, Puls 100. Nachmittag 37,4, Puls 84. Kochsalz 600. Nahrung hat Pat. per Klysma bekommen, und zwar schwarzen Kaffee und Strophant. — 8. XII. 02. Ueber Nacht Erbrechen von stinkenden Massen, die Blut enthalten, ebenso morgens. Bauch aufgetrieben. Temp. 37,3, Puls 87. Wegen des Erbrechens Magenausspülung, wobei eine dunkle Flüssigkeit entleert wird. Nach der Ausspülung sistiert das Erbrechen. Abend-Temperatur 37,4, Puls 100. Verbandwechsel. Wechsel des Drainrohrs, Lüftung der Schleierfüllung. Die Wunde zeigt ein sehr gutes Aussehen. Kochsalzinfusion 600 g. Digitalis-Klysma. Abdomen noch mehr aufgetrieben. Nachmittags Puls noch schlechter, Frequenz 132, später 126, Temp. 37,4. Pat. verfällt sichtlich, zweimal Kampferöl-Injektion. 9 Uhr abends Exitus letalis.

Sektion 11. XII. 02: Sämtliche Darmschlingen hochgradig gebläht, auch der Magen und das Perit. im ganzen Umfange hochgradig gerötet

und die einzelnen Darmschlingen untereinander durch Faserstoff-Exsudat fixiert, links und namentlich ober dem erweiterten linken Leistenkanalraum mit reichlichem faserstoffigen eitrigen Exsudat überdeckt, auch in der freien Beckenhöhle ziemlich reichlich solches Exsudat. Ebenso um das Coec. herum reichliche solche Exsudatmassen. Das Ganze strangförmig zusammengerollt, etwas sehnig verdickt, und der entsprechende Teil des Colon transv., der über dieses senkrecht nach abwärts gezerrt ist, etwas sackartig aufgetrieben; dabei findet sich das ganze Netz über dem soeben besagten Dickdarmstück durch zarte Nähte angeheftet, nach deren Lüftung eine stumpfe hufeisenförmige Naht der Windung des Colon transv. zum Vorschein kommt. Milz nur mässig gross, Kapsel gerunzelt, etwas dicker, das Gewebe weich, zäh, rotbraun. Pulpa mässig. Beide Nieren fest, zäh, blass. Im Magen dunkler Inhalt, Schleimhaut durchsetzt von ausserordentlich reichlichen hämorrhagischen Erosionen und sonst gallig imbibiert. Im geblähten Dünndarm ziemlich reichlicher, dunkler, gallig gefärbter Inhalt, in ziemlich stark geblähtem Dickdarm bröckelige Faeces, Wandung unverletzt bis auf obige Stelle mit der bezeichneten Naht, und der Nahtrand findet sich hier als wulstiger Schleimhautrand in das Innere des Colon eingestülpt. Die Schleimhaut des Dünndarms grauweiss gefärbt. Die Leber recht gross, hart, brüchig.

Diagnose: Peritonitis, Sutura coli transversi, Epiplocele, Oedema pulmonum, Laparotomia.

5. G., Josef, 32 j. Knecht aus Trautmannsdorf bei Fehring, aufgen. am 12. IV., gestorben 14. IV. 03. Ruptura ilei traumatica.

Pat. wurde heute (12. IV. 03) um 2 Uhr nachmittags mit dem Rettungswagen ins Krankenhaus gebracht. Bei Gelegenheit des Pferdeputzens und -waschens traf ihn in der Brauerei Puntigam das Pferd heute um 11 Uhr vormittags mit beiden Hufen der Hinterfüsse in den Bauch. Er stürzte sofort zusammen, verlor jedoch das Bewusstsein nicht und konnte sich bald wieder erheben. Wegen der aufgetretenen Schmerzen und dreimaligen Erbrechens des Genossenen empfahl der herbeigeholte Arzt sofortige Spitalsbehandlung. Um 10 Uhr früh hatte Pat. Stuhl- und Urinentleerung, seither nicht mehr.

Befund (um 1/43 Uhr nachmittags): Pat. gross, kräftig gebaut, schlecht genährt. Temp. 38,0. Puls ziemlich klein, regelmässig, 90. Auf dem Nasenrücken eine oberflächliche Hautexcoriation. Leidender Gesichtsausdruck. Pat. liegt am liebsten auf der linken Seite, die Oberschenkel gegen das Abdomen hin flektiert. Zunge etwas belegt, Pupillen reagieren gehörig, Lunge normal. Atmen etwas verlangsamt und verflacht, 14 pro Minute, Herzbefund normal. — Abdomen: Bauchdecken, besonders die Musc. recti stark gespannt und druckempfindlich. Die Bauchhaut zeigt keine patholog. Veränderungen. Die Perkussion ergibt normale Verhältnisse. Die Leberdämpfung bis zum Rippenbogen, die Milzdämpfung bis

zur mittleren Axillarlinie. Untere Magengrenzen zwei querfingerbreit oberhalb der horizontalen Nabellinie. Keine freie Flüssigkeit im Abdomen. Reflexe links gesteigert.

12. IV. 03. Puls um 1/4 4 Uhr nachmittags und 7 Uhr abends stets 96, 11 Uhr nachts 99, Temp. 38,6. Sonst Status idem. Rectumbefund negativ. Um 8 Uhr abends Kathetrisation und Wassereinlauf. Harnbefund: klar, Heller'sche Probe negativ, Gallenfarbstoff schwach positiv. Kein Erbrechen, kein Stuhl. — 13. IV. 03. Temp. 37,2, Puls 100. Da Pat. noch keinen Stuhl hatte, tiefer Sennaeinlauf um 10 Uhr vormittags, darauf einmalige Stuhlentleerung (um 4 Uhr nachmittags). Temp. nachmittags 38,5, Zunge trocken, Puls 120.

Laparotomie (6 Uhr abends): In ruhiger Morph.-Aether-Narkose wird die Bauchhöhle in typischer Weise eröffnet und zwar an der lateral. Rectuswand rechts, ca. 15 cm lang. Schon die Bauchdeckenschichten zeigen in der Tiefe ein verdächtiges Oedem. Nach Eröffnung des Perit. quillt sofort flüssige fäkulente Masse hervor. Die nächstgelegene Dünndarmschlinge weist ein zerfetztes Loch von gut Bleistiftsdurchmesser auf. Die weitere Untersuchung ergibt eine zweite Zerreissung, die fast dem halben Darmumfang entspricht. Nach Abstopfung der freien Bauchhöhle wird der Dünndarm weiter untersucht, zeigt aber ausser Rötung und fibrin. Belägen keine Veränderung. Die beiden Perforationsstellen, circa 18 cm voneinander entfernt, befinden sich etwa 120—140 cm oberhalb des Coecum. Es wird nun in typischer Weise das die Perforat. in sich haltende Darmstück reseciert und die Darmnaht gemacht. Unter die Leber und ins kleine Becken je ein dickes Drainrohr. Tamponade der durch einen kurzen Schnitt nach aussen besser offengelegten Peritonealhöhle durch Einlegen eines Mikulicz-Schleiers in das Operationsfeld. Teilweise Naht, Verband.

Sofort 800 cm^3 NaCl-Lösung subkutan. Sennaeinlauf, Aether-Kampfer. Sauerstoff. Puls 120. — 14. IV. 03. Pulsfrequenz zugenommen, 180, 1 Uhr nachts gestorben. — 15. IV. Sektionsbefund: Peritonitis acuta.

6. P., Franz, 45 j. Pferdeknecht aus St. Peter bei Graz, aufgen. am 28. XII. 03, gestorben am 29. XII. 03. Contusio abdominis.

28. XII. 03. Der Mann gibt an, dass er heute nachmittag behufs Beschlagens ein Pferd zum Schmied nach Waltendorf führte. Als er, nachdem er das Pferd wie üblich angehängt hatte, den Hinterfuss zum Beschlagen aufheben wollte, versetzte ihm das Pferd mit demselben einen wuchtigen Schlag in den Bauch, worauf der Mann zusammenstürzte und ins allgemeine Krankenhaus überführt wurde.

Status: Mittelgrosser kräftiger Mann, von mittlerem Ernährungszustand. Lungen und Herz gesund. Der Mann klagt über starke Schmerzen in der unteren Bauchgegend, die sich auf Druck beträchtlich steigern; die rechte untere Bauchseite ist hiebei härter anzutasten als die

linke. Erbrechen hat nicht stattgefunden. Aussehen des Mannes collabiert. Temp. 36,9. Puls 80, ziemlich kräftig, noch regelmässig. Später Erbrechen.

Sogleich Laparotomie. Unter Narkose typischer Schnitt in der Lin. alba vom Nabel zur Symphyse. — Das Netz, mit Blutaustritten durchsetzt, kommt zuerst zur Sicht. Dünndarm und Mesenterium werden genauestens abgesucht. Keine Perforation, dagegen in der Basis des Mesenteriums ausgedehnte, flächenhafte Blutergüsse; der Bauchschnitt wird behufs gründlicher Absuchung noch über den Nabel hinauf um 2 cm verlängert. Schluss der Bauchwunde nach Ausspülung mit Kochsalzlösung durch Drei-Etagen-Naht. Aseptischer Verband.

29. XII. 03. Früh Temperatur 37,0, Puls 108. Die Pulsfrequenz steigert sich konstant bis 140 um 4 Uhr nachmittags. Dabei wird der Puls kleiner, unregelmässig, schliesslich nahezu verschwindend, schwer zählbar. Die heftigen Schmerzen dauern fort. Vormittag: Kochsalzinfusion 400 g. Nachmittag: Morphium. Collaps abends. 11 Uhr nachts Exitus.

Sektion 31. XII. 03: Lagerung der Unterleibseingeweide insofern verändert, als die Flex. sigmoid. ein langes freies Mesenterium besitzt. Im Mesenterium des untersten Ileums findet sich ein mehr auf die Wurzel beschränktes, derbes, festes flaches Haematom mit braunroter Farbe. Dort, wo das Mesenterium den absteigenden Ast des Duodenums bedeckt, ist derselbe erweicht und brüchig, und gelangt man an dieser Stelle unschwer durch die lockeren Massen. In das Lumen des Duodenums kommt man mit der Sonde. Ausser diesem Haematom, welches sich bei der Rechtslagerung des Darmes dem Auge repräsentiert, findet sich noch eine deutliche Blutung um das Mesocolon transversum. — Milz mässig gross, Gewebe hellgrauviolett, hart, pulpalos. Der linke Ureter sowie die linke Nebenniere sind gehörig. Die linke Niere gehörig gross. Das Bindegewebe um die rechte Niere ist schmierig aufgelockert, gelblich und schwärzlich imbibiert. Dünndarmschlingen durchaus stark gebläht, im Dünndarm wenig flüssiger Inhalt. Schleimhaut blutig imbibiert, Dünndarm sehr weit. — Magen gross, Wandung dick, Schleimhaut grau verfärbt. Pankreas sehr weich, stark durchfeuchtet.

Entsprechend dem eingangs erwähnten Hämatom findet sich in der Schleimhaut des Duoden. genau an der Stelle, wo der absteigende Ast in den aufsteigenden übergeht, eine von fetzigen Rändern umgebene etwa linsengrosse Lücke. Die Leber an ihrer Oberfläche ausserordentlich gelb gefärbt, braunviolett, teigig weich. Der Serosa-Ueberzug von weissen, schuppigen Flecken durchsetzt. Im Magen knapp vor dem Pylorus mehrere von derben, knotigen Geweben umgebene flache Vertiefungen, deren Grund des Schleimhautüberzuges beraubt und von der glatten derben Muskulatur gebildet ist. Durch diese Bildungen scheint der Pylorus stark verengt, die Ductus hepatis sehr weit, Ductus cysticus ebenfalls. Das dieselben

umgebende Gewebe ist ödematös und stark gallig verfärbt. Die Wand der Gallenblase sehr dick, aufgelockert, das Lumen dementsprechend sehr eng. Blase im Ganzen gehörig. Prostata etwas vergrössert. Samenbläschen hie und da stark verdickt, mit einem gelbbraunen Inhalt gefüllt. Samenstrang, bezügl. das ihn umgebende Gewebe, namentlich bei seinem Eintritt in den Kanal schaumig aufgelockert, von mässiger Menge Eiters durchsetzt. Hoden sehr blutreich. Das Blut hat allenthalben ein schaumiges Aussehen.

Diagnose: Haemorrhagiae traumaticae in mesenterio. Perforatio traumatica duodeni in cavum peritonei. Peritonitis purulenta incipiens. Necrosis postmort. hepatis. Degeneratio emphysemat. textucellularis renalis dextri. Sepsis. Tubercul. chron. apic. et lobi superior. utriusque pulmon.

7. H., Franz, 56 j. Milchführer aus Eggendorf, Kainbach, Steiermark, aufgen. 25. IV. 03, gestorben 6. V. 03. Ruptura intestini ilei.

Der Pat. fuhr mit seinem Milchwagen, die Pferde scheuten. Es konnte jedoch nicht herausgebracht werden, ob der Pat. unter ein Rad kam oder einen Fusstritt von einem Pferde bekam.

Status: Kräftiger Mann, gesunde Gesichtsfarbe, bei trockener Zunge, Puls 120, kräftig, hie und da Singultus. Temp. 38,3. Das Abdomen ist etwas aufgetrieben, am meisten in der Unterbauchgegend. In den Flanken beiderseits deutliche Dämpfung, über dem Coecum ein auffallend hoch tympan. Schall. — Der Katheter, welcher leicht eingeführt werden kann, entleert etwa 100 cm^3 blutigen Harnes.

Operation: 25. IV. 03. 12 Uhr nachts, gleich nach Einlieferung. Ruhige Morph.-Aethernarkose. Schnitt zwischen Nabel und Symphyse. Nach Eröffnung der Bauchhöhle entleert sich sogleich eine eiterähnliche, nicht stinkende, gelbliche Flüssigkeit. Pat. wird in Beckenhochlagerung gebracht, das kleine Becken ausgetupft, dann die Blase besichtigt, die sich als unverletzt erweist. Hierauf Verlängerung des Schnittes um einige Centimeter nabelaufwärts, Auspackung des Bauchhöhleninhaltes und systematische Absuchung der Därme nach der Verletzung. Es werden in der Ileocoecalgegend alte Verwachsugen am Dünndarm gefunden, die Appendix erweist sich als gesund. Hierauf wurde neben einigen Kontusionen am Mesenterium des Dünndarmes in der Nähe der Verwachsungsstellen der Därme etwa 2 cm von der Ileocoecalklappe nach aufwärts eine Ruptur des Darmes an seiner Konvexität gefunden. Die Ruptur war längsgestellt und kaum 1 cm lang. Uebernähung der Verletzung mit zweireihiger fortlaufender Seidennaht, gründliche Abspülung der Därme mit Kochsalzlösung. Die peritonit. Erscheinungen waren vorzüglich im kleinen Becken und unterhalb des Quercolons ausgesprochen, während Magen- und Lebergegend wenig beteiligt waren. Tamponade des kleinen Beckens mit sterilen Streifen. Mikuliczschleier über den verletzten Darm. — Bauchnaht in 3 Schichten, steriler Verband.

1. V. 03. Wundheilung durch Sepsiserscheinungen gestört. Die Streifen sind eitergetränkt, Pat. hat hohen Puls, Diarrhoe, trockene Zunge. — 3. V. Kochsalz subkutan, Collargol 5,0, intravenös, tägliche Neudrainage des jauchigen Eiter producierenden Bauches. Linksseitige manifeste Pneumonie. — 4. V. Pulsus rad. nicht fühlbar, Carotispuls 134, Kochsalz 800, Aetherinjektion, Carotispuls nachmittags 150, Temp. 39,7, Prolapsus intestinorum. Pat. war nachts aufgestanden, um bei der Wasserleitung zu trinken! Repositio. Doppelseitige Pneumonie. — 5. V. Bild schwerer Sepsis. Heftige Diarrhoe. Aus dem kleinen Becken kommt neben dem Gazestreifen Kot. Oeffnung der Naht, Absuchen des Darmes; kleines Loch an der Darmnahtstelle. Uebernähung und Herauslagerung des genähten Darmstückes. Temp. 38,5. Puls 140. 1200 Kochsalz (je 600) Aetherinjektion. 6 g Collargol in die Vena med. bas. — 6. V. Puls 130 schwach, Temp. 39. 1/2 7 Uhr früh gestorben.

Sektion 7. V. 03: Die Bauchdecken erscheinen durch einen in der Mittellinie geführten, 7 cm unterhalb des Proc. xyph. beginnend, fast bis zur Symph. reichenden Schnitt durchtrennt. Im oberen Anteil ist er auf eine Strecke von ca. 3 cm durch eine Naht geschlossen, ganz oben jedoch offen und ragt daraus im Jodoformgazestreifen heraus. Aus der übrigen Oeffnung des Schnittes ragt ein Mikulicz-Schleier sowie einzelne Jodoformgazestreifen und Darmschlingen hervor. Die erwähnten Gazestreifen führen gegen das kleine Becken zu. Der Mikulicz-Schleier liegt ebenfalls nur oberflächlich dem Darm an. Der oberste Streifen führte zum Colon transvers. Die Schlingen sind überall miteinander und mit dem Peritoneum der Bauchwand verklebt, mit eitrig-faserstoffigem Exsudat bedeckt. Im kleinen Becken eine grössere Menge flüssigen Eiters. Milz mässig gross, Kapsel verdickt, gespannt, das Gewebe licht gefärbt, brüchig, mässig pulpareich. Linker Ureter und Nebenniere gehörig. Niere in fettreiches Gewebe eingehüllt, mässig gross, Gewebe blass, Grenze deutlich, Becken und Kelche zart, Kapsel leicht abziehbar. Rechts wie links. Magen sehr weit, die Wandung zeigt ausgedehnte Hämorrhagien. Im Magen eine ziemlich grosse Menge flüssiger Speisereste. Beim Einschneiden des vernähten Dünndarmstückes zeigt es sich, dass auch die Schleimhaut vernäht ist. Dickdarm überall blass, stellenweise gerötet, ebenso der Dünndarm. Leber sehr gross, mit der Pleura durch Adhäsionen verwachsen, zeigt einen grossen linken Lappen, welcher die ganze linke Seite des Zwerchfells eingenommen hat. In der Gallenblase eine trübe eitrige Flüssigkeit. In der Harnblase klarer Harn. Das linke Vas def. etwas verdickt, Hoden gehörig.

Diagnose: Pneumonia lobularis. Dilatatio cordis. Peritonitis purulenta. Sutura ilei facta.

8. H., Rupert, 33 j. Taglöhner aus Graz, aufgen. 28. I. 05, geheilt entlassen. Ruptura jejuni.

Am 28. I. 05 um 11 Uhr erhielt Pat., als er zwei in einen schweren Fuhrwagen eingespannte Pferde lenkte und vor diesen stehend über einen Schneehaufen fahren wollte, einen heftigen Stoss mit der Wagenstange in die Magengrube und zwar dadurch, dass er mit dem Rücken an einem dahinterstehenden Baum ankam und so von vorne her den Stoss erhielt. Er wurde nicht ohnmächtig, ging sogar noch selbst nach Hause, obwohl er die heftigsten Schmerzen verspürte. Zu Hause konnte er sich nicht mehr aufrecht erhalten, erbrach auch einmal und liess sich dann ins Spital bringen.

Status: Mittelgross, kräftig, Fettpolster mässig, Temperatur 37,1, Puls rythmisch. Herz und Lunge normal. — Subjektiv heftigste Schmerzen im Bauch, besonders in der Mitte desselben, so dass sich Pat. unruhig von einer Seite auf die andere wirft. Die Muskulatur des Bauches ist bretthart gespannt, in der ganzen Bauchgegend besteht eine grosse Druckempfindlichkeit; die Perkussion ergibt in den unteren Bauchpartien, besonders links vom Nabel, eine leichte Dämpfung. Typ. Facies abdom. Harn: Kein Zucker, kein Eiweiss.

28. I. 05. Laparotomie um 7 Uhr abends (Prof. v. Hacker): Reines Chloroform. Schnitt in der Mittellinie von einer Gesamtlänge von 18 cm; gleich nach Eröffnung des Periton. zeigte sich Blut in der freien Bauchhöhle, besonders in den linksseitigen Partien. Es wurde zuerst eine sich einstellende Dünndarmschlinge (unt. Jejunum) herausgeholt und successive der Dünndarm nach oben eventriert. Auf einmal stellte sich eine totale Durchreissung des Jejunum ein, die ganz quer verlief und sich ungefähr 5 cm ins Mesenterium erstreckte. Die Darmenden tetanisch kontrahiert, aus denselben floss kein Inhalt heraus, Serosa des Darmes nahe den Rissstellen von Blutpunkten durchsetzt, Schleimhaut evertiert und über die Serosa zurückgeschlagen. Die offenen Darmenden wurden in eine sterile Kompresse eingewickelt und mit einer Doyen'schen Klemme abgeschnürt, nachher die übrigen Darmpartien abgesucht; dabei fand man, der Blutung folgend, eine stumpfe Zerreissung des Mesocolon descend.; eine handtellergrosse Partie desselben war blutig suffundiert, unregelmässig zerrissen und in derselben bluteten zwei Gefässe. Blutstillung durch zwei Umstechungen, Tamponierung der verletzten Stelle. Nun wurde die Vereinigung der zerrissenen Darmenden vorgenommen. Die Rissstelle befand sich in einer Entfernung von 25 cm von der Flexura duodeno-jejun. Die Darmenden wurden mit dem Enterotrib von Mikulicz abgequetscht. Das entsprechende Mesent. abgebunden, die Schnürfurche mit einer starken Seidenligatur abgebunden, die Stümpfe mit dem Paquelin abgetragen und durch eine Tabaksbeutelnaht eingestülpt. Nachher Anlegung einer Seit- zur Seitanastomose mit zweietagiger Naht; erste Naht fortlaufend sero-serös, zweite fortlaufend durch alle Schichten. Nachher wurden das S Romanum und Colon descendens geprüft, ob irgend eine

Ernährungsstörung sich eingestellt habe; der Darm zeigte sein normales Aussehen mit normaler Peristaltik. Toilette des Periton. Reinigung von Blutgerinnseln, Etagennaht und Einführung eines Mikulicz'schen Schleiers gegen die zerrissene Stelle.

31. I. Entfernung der Füllung des Schleiers; Wunde rein. — 3. II. Entfernung des Schleiers, Einführung eines Vioformstreifens. — 5. II. Herausnahme der Hautnähte; Sekretion gering. — 10. II. Die Fistel verkleinert sich sichtlich, ist rein. Das Allgemein-Befinden war stets gut. peritonitische Erscheinungen stellten sich nicht ein.

9. K., Leopold, 31 j. Pferdeknecht, aufgen. 8. VIII., gest. 11. VIII. 05.

Pat. erhielt am 8. ds. Mts. von einem Pferde einen Hufschlag in die Mitte der Unterbauchgegend. Er wurde darauf ohnmächtig und erbrach einige Male.

Befund: Kräftig gebaut, gut genährt; interner Befund normal. Aeusserlich an den Bauchdecken nichts Besonderes nachweisbar. Dieselben sind stark gespannt, in der Mitte der Unterbauchgegend ungefähr handbreit unter dem Nabel starke Druckempfindlichkeit. Schall über der Unterbauchgegend seitlich tympanitisch, in der Mitte eher gedämpft. Temperatur 38,1, Puls ungefähr 86, gut gespannt, rhythmisch. In der Regio ileocoecalis deutliche Dämpfung und auch eine Resistenz zu tasten. 9. VIII. 11 Uhr früh: Recti gespannt, Abdomen leicht druckempfindlich; Leberdämpfung vorhanden; in der rechten Flanke eine Dämpfung. Temperatur 37, Puls 80. 3 Uhr nachmittags: Pat. klagt über Schmerzzunahme im Bauch, ist unruhig, wälzt sich herum, starker Meteorismus. Leberdämpfung verkleinert. In der Ileocoecalgegend enorme Schmerzhaftigkeit, starke Dämpfung, Recti sehr stark gespannt. Zeitweise Erbrechen, keine Winde. Temp. 38, Puls 88.

Laparotomie in Chloroform-Narkose. Schnitt am rechten Rectusrand. Nach Eröffnung des Peritoneums entleert sich Darminhalt. Nach kurzer Orientierung stellt sich eine Dünndarmschlinge ein, die ein circa hellerstückgrosses Loch an der Konvexität zeigt. Verschluss des Loches, Uebernähung. Es wird der ganze Dünndarm abgesucht und dabei zeigt sich, dass das Loch circa 50 cm von der Valvula ileocoecalis entfernt ist; 40 cm von der Valvula ein querer seröser Riss des Darmes. Uebernähung. Im Mesenterium dieses Darmteils ein Serosa-Riss; Uebernähung. An der Valvula ileocoecalis ein fast zirkulärer Serosa-Riss. Uebernähung. Austupfen der Bauchhöhle und des kleinen Beckens, in dem sich auch Darminhalt vorfindet. Ausspülen der Bauchhöhle mit NaCl-Lösung. Mikulicz-Schleier in die Ileocoecalgegend. Verkleinerung der Bauchwunde. Am Tage darauf Meteorismus. Temperatur 36,5, Puls 80. Beim Verbandwechsel nachmittags — Temp. 37,6, Puls 116 — wird in die der Wunde zunächst gelegene Dünndarmschlinge ein dickes Drainrohr eingeführt und mit fixiert. Pat. ist sehr unruhig, springt aus dem Bett heraus. Puls 140.

Kampfer. — Exitus let. 11. VIII. 05.

Sektion 13. VIII. 05: Die Lage der Baucheingeweide ist insofern verändert, als die Darmschlingen stark gebläht sind; 1/2 m vom Coecum mündet nach aussen eine Glaskanüle. Milz gross, Gewebe brüchig; linke Niere gehörig, die rechte zeigt an der Oberfläche leichte Blutaustritte. Das Peritoneum der Ileocoecalgegend mit fibrinösem Gerinnsel bedeckt. Die Schleimhaut des Dünndarms in der Gegend der Kanüle schwarzrot gefärbt. Die Schleimhaut des Dünndarms sonst geschwellt, ebenso die Follik. Leber gross, weich, brüchig, ockergelb gefärbt, in der Gallenblase flüssige Galle. Harnblase und Genitale gehörig.

Diagnose: Peritonitis circumscripta purulenta. Ileotomia perfecta.

10. A., Valentin, 31 j. lediger Taglöhner, aufgen. 20. I. 06, entlassen 13. III. 06.

Am 12. I. d. J. erhielt Pat. einen Hufschlag durch den Hinterfuss eines Pferdes auf die rechte Weichengegend unterhalb des Rippenbogens. — Er konnte sich aufrecht erhalten, verlor nicht das Bewusstsein. Bald trat Uebelkeit und Erbrechen auf, welches die nächsten 6 Tage, während Pat. zu Bette lag, unverändert andauerte; seit 2 Tagen bricht er nicht mehr. Die ersten 2 Tage waren Stuhl und Winde angehalten, dann in Ordnung. Blut war weder dem Stuhle noch dem Urin beigemengt. Der Schmerz in der rechten Weichengegend strahlte bis in die Magengrube aus und wurde in letzter Zeit heftiger. Schüttelfrost wird nicht angegeben; seit wann Pat. fiebert, weiss er nicht. Er hustet auch etwas in letzter Zeit ohne Auswurf. Etwas geniessen konnte Pat. fortwährend. Sonst war er immer gesund.

Befund: Kräftiger Mann, Gesicht etwas gerötet, nicht peritonitisch. Zunge belegt, feucht, Puls 110, hie und da aussetzend, kräftig. Atmung nicht besonders beschleunigt, jedoch bleibt die rechte Seite dabei leicht zurück. Temp. 39,1. Herz etwas nach links dilatiert, reicht bis zur Mammilla. Herztöne leise, rein. Es besteht eine unregelmässige Herzaktion. Lungenbefund: Rechts hinten unten besteht eine handbreite tympan. Dämpfung über der Lunge, über der scharfes bronchiales Atmen und hie und da ein klingendes Rasselgeräusch zu hören ist. Abgeschwächter Pectoral- und Stimmfremitus. Die Dämpfung verliert sich in einer nach vorne und unten schiefen Linie in der Axillarlinie. Vorne geht der normale Lungenschall an der 5. Rippe unvermittelt in hohen, tympanitischen hellen Schall über, der bis zum Rippenbogen zu perkutieren ist, so dass eine Leberdämpfung nicht nachgewiesen werden kann, nur ist knapp unter dem Rippenbogen wie auch handbreit in der rechten Seite der tympan. Schall etwas gedämpft. Abdomen leicht aufgetrieben, weich und schmerzlos, mit Ausnahme der rechten Seitengegend, in der lebhafte Druckschmerzhaftigkeit und Muskelspannung nachweisbar ist. Klingende Phänomene nirgends nachweisbar. Ein Einlauf entleert einen normalen Stuhl. Im

Urin kein Albumen, kein Zucker, auch kein Blut.

Das Röntgenbild ergibt ein etwas nach links vergrössertes Herz. Rechts von vorne gesehen ein deutlicher, an normaler Stelle befindlicher Zwerchfellschatten; darunter ist der Leberschatten fast unsichtbar. Von rückwärts gesehen normale Befunde.

Die Probepunktion ergibt über der hinten gedämpften Lungenpartie etwas seröse Flüssigkeit; über der 6. Rippe, an der Stelle des tympanit. Schalles ausser der Mammillarlinie keine Flüssigkeit, jedoch Gas, welches unter einem ziemlichen Druck ausströmt und wie Darmgase riecht.

Sofort Operation. Vorerst unter Morph. 0,01 Schleichanästhesie und dann wegen Unzulänglichkeit unter Kelen-Chloroform-Narkose bogenförmiger nach unten konvexer Hautschnitt über der 6. Rippe; rechts in der Mammillarlinie Resektion der 6. und 7. Rippe in 6 cm Länge (4 cm Knochen, 2 cm Knorpel) Freilegung der Pleura, die normal dick erscheint. Probepunktion fördert wieder übelriechendes Gas zu Tage. Umnähung eines 4 cm im Durchmesser haltenden Pleuraabschnittes an das Zwerchfell, nachdem bereits früher die Pleura parietalis an einer kleinen Stelle eröffnet worden war, ohne dass trotz Fehlens von Verwachsungen Luft in den Thorax aspiriert worden wäre; dagegen entleert sich eine kleine Menge serösen Exsudates aus demselben. Kreuzschnitt im abgenähten Pleurabezirk. Spaltung des Zwerchfells quer zur Faserrichtung mittelst Thermokauters auf 4 cm Länge. — Es entströmt dem subphrenischen Raum eine reichliche Menge stinkenden Gases und einer gallig braun gefärbten kotigen Flüssigkeit. Die Leberoberfläche ist mit Fibrinfetzen besetzt. Beim Eingehen mit dem Finger gelangt man nur medial an eine Verklebungszone des subphren. Abscesses. Tamponade der Höhle mit langen Gazestreifen, Verband.

11. U., Franz, 57 J. alt, Sägemüller, aufgen. am 19. V. 06. Fractura costar., Fract. oss. ilei, Dilaceratio coli ascendentis. (Stumpfe Bauchverletzung.)

19. V. Nach Angabe des Pat. ist ihm Samstag früh nach 6 Uhr ein Buchenblock auf den Unterleib gefallen. Er wurde bewusstlos und erwachte nach $^3/_4$ Stunden. Es stellte sich zweimaliges Erbrechen ein, das mit sehr starken Schmerzen verbunden war. Das Erbrochene war mit Blut vermengt. Die Schmerzen im Becken und Brustkorb waren sehr stark. Kopfschmerzen bestehen nur geringe. Pat. kann den rechten Fuss seit der Verletzung nicht mehr bewegen.

19. V. Pat. im schweren Shock. An der linken Thoraxseite doppelte Fraktur der 7. und 8. Rippe, Hautemphysem, rein blutiges Sputum. Fraktur des rechten Darmbeinkammes. Abdomen in der Ileocoecalgegend schmerzhaft. Nicht aufgetrieben, keine Bauchmuskelspannung. Im Urin mikroskopisch Blut. Nachmittag leichter Meteorismus, Puls 72. Auf Sennaeinlauf 2 ausgiebige Stühle. — 20. V. früh. Meteorismus etwas stärker.

Leberdämpfung verschmälert, Abdomen druckempfindlich. Auf Einlauf kein Stuhl. Singultus. Nachmittag: Meteorismus stark vermehrt. Heftiges Erbrechen. Temp. 37, Puls 80. Leberdämpfung nur in der Flanke nachweisbar. Zunge etwas trocken. In beiden Flanken leichte Dämpfung. Meteorismus hauptsächlich in der Unterbauchgegend. Druckempfindlichkeit hauptsächlich in der Ileocoecalgegend und rechter Flanke. Die Bauchmuskeln rechts entschieden stärker gespannt als links. Neuerlicher Einlauf erfolglos.

Operation 1/2 9 Uhr abends in Chloroformnarkose. (v. Hacker.)

Laparotomie rechts durch die schrägen Bauchmuskeln. Das uneröffnete Peritoneum wölbt sich wie eine Gasblase vor. Bei Eröffnung desselben Ausströmen stinkenden Gases. Sofort wird am Uebergang des Coecums im Colon ascendens bei leichtem Zug an demselben eine Perforation sichtbar, aus der sich etwas Kot entleert. Der perforierte Teil wird so vorgelagert, dass die übrige Bauchhöhle während der Operation nicht verunreinigt wird. In der freien Bauchhöhle etwas Blut und leichte beginnende Peritonitis. Reinigung des ganzen Bauches durch Ausspülung mit dem Irrigationsapparate nach Luksch. Nach Abstopfung des gereinigten Bauches zeigt sich nun, dass am Uebergange des Coecums ins Colon ascendens das Peritoneum fast zirkulär, sowie auch Tenia libera quer zerrissen und weit auseinander getreten sind. Die Stelle der Perforation liegt an der Dickdarmvorderseite und ist ca. ein Hellerstück gross. Einführung eines fingerdicken Drains in dasselbe, das durch Tabaksbeutelnaht des Darmes fixiert wird. Herausnähen des Darmes in die Bauchwunde in der Ausdehnung des Risses. Vollständiger Abschluss der freien Bauchhöhle. Durch das Drain entleert sich Kot. Kochsalz 600.

21. V. Nachmittag. Leichter Meteorismus. Entfernung des Drains. Kein Stuhl. Mit dem Pacquelin Vergrösserung der Oeffnung. Kamilleneinlauf, der ohne Wirkung und klar teils durch den eingeführten Schlauch, teils in den Verband zurückkommt. Kochsalz 600. — 22. V. Neuerlicher erfolgloser Einlauf. Kochsalz 1000. Nachmittag. Einlauf von Kamillen und Glyzerin in das zuführende und abführende Darmrohr ohne Erfolg. — 23. V. Einlauf mit Glyzerin und Kamillen, so wie den vorhergehenden Tag. Kochsalz 600. Nachmittag. Einlauf mit lauem Wasser in das zu- und abführende Darmstück und per rectum. Es entleert sich Stuhl aus der Wunde und durch das Darmrohr. — 24. V. In der Nacht entleert sich dreimal ziemlich viel Stuhl in den Verband. Im Verband wieder etwas Stuhl. Kochsalz 600. Temp. 36,5. Nachmittag: Temp. 37,2. Im Verband etwas Stuhl. Am Netz stossen sich Nekrosen ab. Einstauben mit Dermatol und Tamponade mit Dermatolgaze. Einlauf in die Wunde. Nach dem Einlauf Erbrechen. — 25. V. Temp. 37,7. In der Nacht entleert sich spontan Stuhl per rectum, der ziemlich ausgiebig ist. Pat. etwas benommener als in den letzten 2 Tagen, klagt über Schmerzen im Rücken. Kochsalz 600. Nachmittag: Häufiger Verbandwechsel wegen

Stuhl in denselben notwendig. Stuhl per rectum und per fistulam. — 26. V. Es entleert sich eine grosse Menge übelriechenden Stuhles ohne Einlauf. Pat. ist heute wieder bedeutend frischer. Kochsalz 800. Nachmittag: Die Wunde wird mit Roll- und Jodoformgaze frisch versorgt. Pat. klagt über starke Schmerzen am unteren Ende des rechten Rippenbogens. Dortselbst ein Pflasterverband. Die Zunge ist wieder etwas feucht geworden. Zum Mittagmahl das erstemal Eingemachtes und etwas Semmel zur Weinsuppe. Beides wird sehr gut vertragen. Der rechte Fuss ist etwas leichter beweglich als nach der Verletzung. Stuhl reichlich, spontan. — 27. V. Nachts über wieder viel Stuhl in den Verband, der dreimal gewechselt werden muss. Kochsalz 800 cm^3. Nachmittag Stuhl in beträchtlichen Mengen. Sonst status idem. — 28. V. In der Nacht viel Stuhl. Die Nekrosen in der Bauchwunde stossen sich ab. Pat. fühlt sich ziemlich wohl und sieht auch frisch aus. Die Zunge ist noch immer ziemlich trocken. Kochsalz 800 cm^3. Abend-Temp. 37,7, Puls 94. Status idem. — 29. V. Temp. 38,5, Puls 96. Pat. klagt über stechende Schmerzen über der vorderen Thoraxpartie während des Atmens. Wickel. Kochsalz 800. Stuhl reichlich. Abend-Temp. 38,8, Puls 94. Schmerzen gleich geblieben. — 30. V. Temp. 37,7, Puls 92. Pat. fühlt sich sehr unwohl, klagt über Schmerzen im ganzen Körper. Abdomen etwas druckempfindlich, Stuhl nur durch die Wunde. Abend-Temp. 38,8, Puls 92. Status idem. Kochsalz 800. — 31. V. Temp. 37,5, Puls 96. Schmerzen bestehen weiter. Brennender Schmerz in der Wunde. Pat. stark benommen. Stuhl nur durch die Wunde. Abend-Temp. 37,1, Puls 88. Pat. fühlt sich wohler, Schmerzen haben nachgelassen. In der Bauchwunde reichliche sich abstossende Nekrosen. — 1. VI. Temp. 37, Puls 84. Pat. klagt über starke Schmerzen im Abdomen. Reichlicher Stuhl nur durch die Wunde. Zunge feucht. Abend-Temp. 37,6, Puls 84. Pat. hat nur geringe Schmerzen. Ueber dem rechten Darmbein werden behufs Fixierung Heftpflasterstreifen angelegt. — 2. VI. Temp. 37,2, Puls 76. Pat. fühlt sich sehr wohl. Fast keine Schmerzen. Reichlicher Stuhl durch die Wunde. Um 2 Uhr treten plötzlich grosse Atembeschwerden und kleiner frequenter Puls auf. Drei Kampferinjektionen. Um 3 Uhr Exitus letalis. — 4. VI. Die Obduktion ergiebt einen Lungenembolus in der Länge von mehreren Centimetern.

12. S., Matthias, 20 j. lediger Grundbesitzerssohn, aufg. 24. IX., gestorben 28. IX. 05.

Am 23. IX. 05 um 7 Uhr abends traf Pat. bei ziemlich leerem Abdomen eine Deichsel mit Wucht von vorne in die Oberbauchgegend. Pat. wurde zu Boden gestossen, verlor jedoch das Bewusstsein nicht. Er hatte heftige Schmerzen in der Bauchgegend und erbrach einmal. Die Nacht verbrachte er ziemlich unruhig. Am nächsten Tage erbrach er wieder einmal, mittags hatte er etwas Schluchzen. Es trat eine einmalige

Stuhlentleerung auf. Der konsultierte Arzt wies Pat. ins Spital. Urinentleerung ohne Beschwerden.

Befund am 24. IX. 05 abends: Kräftiger, gut aussehender junger Mann. Puls 42—44, etwas irregulär, jedoch gut gefüllt. Temp. 37,7. Zunge feucht, innere Organe gesund. Im Urin kein Zucker. — Am Abdomen des Pat. merkt man in der Mitte des linken Rippenbogens eine etwas aufgeschürfte Hautstelle. Das Abdomen ist flach, die Muskulatur desselben ist mässig gespannt. Bei Berührung erweist sich das Abdomen leicht druckempfindlich, und zwar nicht nur in der Gegend der Kontusion, sondern auch rechts unten vom Nabel. Die Spannung nimmt bei Berührung etwas zu. Leberdämpfung normal. Eine patholog. Dämpfung ist nicht nachweisbar. Rectalbefund negativ.

Wegen des Erbrechens am zweiten Tage und der leichten Spannung der Bauchdecken wird eine innere Verletzung angenommen und Pat. sofort laparotomiert. Hautschnitt in der Medianlinie ober und unter dem Nabel in ziemlicher Länge. Bei der Eventration zeigt sich, dass das Peritoneum vollständig intakt ist. In den abhängigen Partien des Bauches befindet sich circa $^1/_4$ l Blut, das entleert wird. Beim Absuchen des Abdomens zeigt sich ein Haematom im Zellgewebe um den vertikalen Teil des Duodenums und im subserösen Gewebe der Flexura coli dextra. Das kleine Netz zeigt die Erscheinungen der Pankreasfettnekrose (auch durch $Ca(CH_3CO)_2$ nachgewiesen). Bei Durchtrennung des kleinen Netzes findet sich an der Vorderseite des Pankreaskörpers ein kleines Haematom. Excision eines kleinen Stückchens Netzes zur Untersuchung. Tamponade des kleinen Netzraumes. Um eine Verletzung des Duodenums ausschliessen zu können, wird die retroperitoneale Ablösung desselben nach Kocher vorgenommen; sie gelingt sehr leicht. Das Duodenum erweist sich als intakt. Aus Furcht, die Flexura coli dextra könnte durch die Quetschung tiefere Ernährungsstörungen erlitten haben, wird dieselbe in einer Ausdehnung von circa 12 cm reseciert. Das Colonende wird durch Tabaksbeutelnaht geschlossen und nur eine Enteroanastomosis zwischen Coecum und Colon transversum Stumpf, End zu Seit, angeschlossen. Dieselbe gestaltet sich wegen der starken Füllung dieser Darmpartien mit Kot schwierig und zeitraubend. Tamponade um das Duodenum und um die Colonnaht. Schluss der Bauchwunde.

25. IX. Temp. 37,5, Puls 82, 600 NaCl. subkutan. Temp. 37,8, Puls 96, Digalen 1 cm^3. — 26. IX. Temp. 37,6, Puls 104, kein Meteorismus. Temp. 37,2, Puls 96. — 27. IX. Temp. 37,2, Puls 120, Kochsalz. Temp. 37,8, Puls 120, 3 Stühle. Verbandwechsel, abends in Ordnung. — 28. IX. In der Nacht Singultus. Kochsalz. Temp. 38, Puls 120. Nachmittags Temp. 39. Exitus 9 Uhr abends. Die Obduktion ergiebt nichts wesentliches Neues.

Uebersicht der gesamten Kasuistik.

1. Eigene Beobachtung, 1903.

Knecht, 32 J. Hufschlag eines Pferdes mit beiden Hufen der Hinterfüsse in den Bauch. Aufnahme nach 3 Stunden: Aussehen leidend. Bauchdecken stark gespannt, sehr druckempfindlich. Perkussion ergiebt normale Verhältnisse. Puls 90, klein, regelmässig. Temp. 38. 3 mal Erbrechen gleich nach dem Trauma. Harn normal. — Nach 31 St. Darmnaht: 2 Dünndarmperforationen, 18 cm von einander, 120 cm oberhalb des Coecums. † 3. Tag p. tr.

2. Eigene Beobachtung, 1905.

Pferdeknecht, 30 J. Hufschlag in den Bauch. Aufnahme nach 24 St.: Kein schwerkrankes Aussehen. Bauchdecken stark gespannt, unter dem Nabel stark druckempfindlich. P. 86, rhytmisch, kräftig. T. 38. Mehrmals Erbrechen. — Nach 30 St. Darmnaht: 50 cm von der Valv. ileocoecal. Perforation, fast cirkulärer Serosariss an der Valvula. † am 4. Tag p. tr. Sektion: Peritonitis.

3. Eigene Beobachtung, 1905.

Taglöhner, 33 J. Stoss mit der Wagendeichsel in die Magengrube. Aufnahme nach 4 St.: Facies abdom. Bauchdecken bretthart gespannt, ganzer Bauch sehr empfindlich. Links vom Nabel leichte Dämpfung. P. regelmässig. T. 37. 1 mal Erbrechen gleich nach dem Trauma. — Nach 6 St. Darmresektion: 25 cm von der Flexura duoden. jejun. quere Abreissung des Darmes. Geheilt in 3 Wochen.

4. Eigene Beobachtung, 1900.

Taglöhner, 53 J. Stoss mit einem Kran in die linke untere Bauchgegend. Aussehen verfallen. Bauchdecken aufgetrieben, mässig druckempfindlich. Perkussion ergiebt Regio hypogastr. links gedämpft. P. 96, klein. T. 37,2. Aufstossen am 2. Tag, Erbrechen. — Laparotomie: Erbsengrosse Dünndarmperf., abgesackter Abscess. † am 3. Tag p. op. Sektion: Peritonitis diffusa.

5. Eigene Beobachtung, 1902.

Fuhrwerksbesitzer, 45 J. Stoss mit der Wagendeichsel in die Magengrube. Aufnahme nach 28 St.: Aengstlicher Gesichtsausdruck, eingefallene Augen. Bauchdecken hochgradig druckempfindlich. Leberdämpfung aufgehoben, Tympanismus. P. 128. T. 37,8. Stinkendes Erbrechen. — Laparotomie, Darmnaht: Perforation der Flex. lienal. nahe dem Mesenter.-Ansatze. † am 5. Tag p. tr.

6. Eigene Beobachtung, 1903.

Milchführer, 56 J. Wurde überfahren. Befinden gut. Bauchdecken etwas aufgetrieben. In den Flanken beiderseits deutliche Dämpfung. P. 120. T. 38,3. Singultus. Harn blutig. — Laparotomie, Darmnaht: Perforation am

Mesenterium des Dünndarmes 2 cm von der Ileocoecalklappe, an der Konvexität 1 cm lang. † am 12. Tag p. tr. Sektion: Peritonitis purulenta.

7. Eigene Beobachtung, 1901.

Grundbesitzersgattin, 51 J. Tritt eines Ochsen in den Bauch. Aufnahme nach ca. 24 St.: Befinden gut. Ca. 4 Finger unter dem Nabel nur wenig gerötete Stelle. Linker Muscul. rectus unterhalb des Nabels quer zerrissen, Bauch weich. Verletzte Stelle druckempfindlich, der übrige Bauch nicht. P. 102. T. 36,8. Kein Erbrechen. Harn normal. — Incision des Kotabscesses. Darmfistel am 14. Tag p. tr. Geheilt.

8. Eigene Beobachtung, 1906.

Taglöhner, 31 J. Hufschlag eines Pferdes in die rechte Weichengegend unterhalb des Rippenbogens. Aufnahme nach 8 Tagen: Gesicht etwas gerötet, nicht peritonitisch. Abdomen leicht aufgetrieben. Muskelspannung in der rechten Seitengegend. Lebhafte Druckschmerzhaftigkeit in der rechten Seitengegend. Leberdämpfung nicht nachzuweisen. Rechts hinten unten eine handbreite tympanitische Dämpfung über der Lunge. P. 110, kräftig, hie und da aussetzend. T. 39,1. Erbrechen durch 6 Tage. Harn normal. — Sofort Operation: Dem subphrenischen Raum entströmt eine reichliche Menge stinkenden Gases und einer gallig braun gefärbten kotigen Flüssigkeit. Die Leberoberfläche ist mit Fibrinfetzen besetzt. Heilung.

9. Eigene Beobachtung, 1906.

Sägemüller, 57 J. Buchenblock fiel auf den Unterleib. Aufnahme am Tage der Verletzung: 3/4 St. Bewusstlosigkeit, schwerer Shok. Fraktur der 7. und 8. Rippe und des rechten Darmbeinkammes. Abdomen nicht aufgetrieben, keine Bauchmuskelspannung. Ileocoecalgegend druckempfindlich. Am nächsten Morgen Leberdämpfung verschmälert, etwas Meteorismus. P. 80. T. 37,0. 2maliges mit Blut vermengtes Erbrechen bald nach Verletzung. Harn mikroskop. bluthaltig. — Nach 40 St. Operation. Laparotomie rechts durch die schrägen Bauchmuskeln. Ausspülung der Bauchhöhle, Abstopfung der freien Bauchhöhle, Einführung eines fingerdicken Drains in die Perf. und Annähung dieser an die Bauchdecken. Bei Eröffnung des Peritoneum entweicht stinkendes Gas; im Colon ascendens eine Perforation sichtbar, aus der sich Kot entleert. Am Colon ascendens ist das Peritoneum fast cirkulär, sowie auch die Taenia libera quer zerrissen und weit auseinander getreten. Die Perforation liegt an der Vorderseite des Darms und ist ca. 1 Hellerstück gross. In der Bauchhöhle etwas Blut und leichte Peritonitis. Befriedigender Verlauf der abdominalen Erscheinungen. Am 16. Tag plötzlich grosse Atembeschwerden, kleiner frequenter Puls und Exitus. Sektion: Ergiebt einen Lungen-Embolus von mehreren cm Länge.

10. Thommen (281), 1899.

Fuhrmann, 27 J. Ueberfahrung in der Blasengegend. Aufnahme nach 19 St.: Schmerzen im Bauch, verfallen, unruhig, cyanotisch. Bauchdecken wenig aufgetrieben, in den unteren Partien stark druckempfindlich. Leberdämpfung verkleinert, sonst normal. In der ersten Nacht heftiges Erbrechen. Harn spontan unmöglich. † nach 21 St. Sektion: Querer Abriss des Jejunum. Riss im Vertex der Blase! Peritonitis. Wegen schlechten Befindens nicht mehr operiert.

11. Ders., 1899.

Taglöhner, 36 J. Fall aus 7 m Höhe. Aufnahme sofort: Befinden benommen. Bauchdecken weich, nicht aufgetrieben, diffus, druckempfindlich. Leberdämpfung verkleinert. P. 126. T. 36,5. — † am 3. Tag. Sektion: Perforation des Ileum 2—3 cm oberhalb der Valv. Bauh. Incont. urinae. Fraktur des I. L. W., abges. eitrige, diffuse fibrinöse Peritonitis. Wegen Wirbelfraktur und schlechten Befindens nicht operiert.

12. Ders., 1895.

Knecht, 51 J. Hornstoss durch eine Kuh gegen den Bauch. Aufnahme nach 15½ St.: Heftige Schmerzen. Bauchdecken wenig aufgetrieben, nicht gespannt, diffus druckempfindlich. Leberdämpfung sehr schmal. Puls 120. T. afebril. 4mal Erbrechen. — Sofort nach Einlieferung Naht der Darmperforation. Aus der Bauchhöhle fliesst viel grünlichgelbe, trübe, nicht übelriechende Flüssigkeit; Därme durch Fibrinbeläge verklebt, an einer Ileumschlinge ist eine zackige, bohnengrosse Oeffnung an deren Konvexität, aus welcher sich Kot entleert. † nach 48 St. Sektion: Allgemeine jauchige Peritonitis.

13. Ders., 1896.

Knabe, 6 J. Von einem schweren Holzfuhrwerk überfahren, quer über den Bauch. Aufnahme nach 3 St.: Schwerer Shock. In der Lendengegend eine Schürfwunde. Abdomen wenig aufgetrieben, diffus druckempfindlich, am intensivsten in der Gegend rechts vom Nabel. Leberdämpfung fehlt. Dämpfung in der Fossa iliaca dextra. P. frequent, klein. — Sofort nach Einlieferung Naht der Perforation, Entfernung des Processus, seitliche Anastomose zwischen Coecum und Ileum. Aus der Fossa iliaca entleert sich Blut. Ileum cirkulär vom Coecum abgerissen, ebenso der Appendix an seiner Einmündungsstelle ins Coecum total abgerissen. Wundränder zackig. † nach 10 St. Sektion: Keine Peritonitis. Geringe Blutung ins Abdomen, kleiner Leberriss. Hämorrhagie im M. ileopsoas rechts und im retroperitonealen Zellgewebe. Abbruch des Processus transversus des zweiten Lendenwirbels.

14. Ders., 1896.

Knecht, 32 J. Deichselstoss in die rechte Unterbauchgegend. Aufnahme nach 18 St.: Allgemeinbefinden ziemlich gut. Bauchdecken wenig gespannt, kaum aufgetrieben, diffus druckempfindlich, besonders intensiv

in der rechten Unterbauchgegend. Leberdämpfung normal. P. 120. T. 37,6. In der ersten Nacht häufig Erbrechen. Harn spontan. — Nach 4 Stunden Naht der Perforation. Es entleert sich viel dünne, eitrige, nicht übelriechende Flüssigkeit, die Därme gerötet, fibrinös belegt, das Colon kontrahiert. Ueberall Fibrinauflagerungen. Rechts unten im Becken liegt eine perforierte Ileumschlinge. Die Mucosa prolabiert. † nach 60 St. Sektion: Peritonitis serofibrinosa. Darmnaht hält. Am Ileum eine 5 Frcs.-Stück grosse blaurote, sugillierte Stelle, verbunden mit queren Einrissen der Mucosa. Einige gleiche Stellen am Jejunum.

15. Ders., 1896.

Maurer, 37 J. Schlag durch eine fallende eiserne Röhre gegen die linke Unterbauchgegend und gegen eine ausgetretene linksseitige Leistenhernie. Aufnahme nach 18 St.: Verfallenes Aussehen, heftige Schmerzen im Bauch. Bauchdecken stark aufgetrieben, wenig gespannt, diffus druckempfindlich, Perkussion normal. P. 150. Brechreiz. — Sofort nach Einlieferung Naht der Perforation nach vorherigem Schnitt zur Herniotomie. Aus dem Bruchsack fliesst serös eitrige Flüssigkeit; Bruchinhalt fehlt. Aus der Bruchpforte entleert sich aus der Bauchhöhle sehr dünner, stinkender Eiter. Im Abdomen reichlicher fäkulent riechender Eiter und grosse diphterieartige Beläge der Därme und des Netzes. Am Ileum eine bohnengrosse Perforation, aus der sich Kot entleert. † nach 56 St. Sektion: Peritonitis serofibrinosa.

16. Ders., 1897.

Erdarbeiter, 57 J. Schlag durch die herabfallende Deichsel eines umkippenden Schnappkarrens rechterseits auf die Pelotte des Bruchbandes. Aufnahme nach 2 St.: Collabiert. Bauchdecken weich, nicht aufgetrieben. Unterbauchgegend druckempfindlich, Perkussion normal. P. 52. T. 35,8. Einmal Erbrechen. Harn normal. — Nach 27 St.: Naht der Perforation nach vorausgeschickter Herniotomie rechts. Aus dem Bruchsack fliesst mit Speiseresten vermischte serös-eitrige, nicht übelriechende Flüssigkeit. Darmschlingen injiciert, fibrinös belegt. Am Ileum eine linsengrosse Perforation. Aus dem Abdomen entleert sich leicht übelriechende serös-eitrige Flüssigkeit. Därme überall mit Fibrinbelägen. † nach 64 St. Sektion: Peritonitis fibrinosa. Ileum und Mesenterium mit mehreren Sugillationen und Serosarissen.

17. Ders., 1899.

Küfer, 52 J. Plötzliches Hervordrängen der Hernie bei einer schweren Arbeit unter dem Bruchbande und sofortiges Zurückweichen derselben. Aufnahme nach 2½ Tagen: Habitus potat. Bauchdecken stark aufgetrieben und stark gespannt, Ileocoecalgegend stark druckempfindlich, Leberdämpfung verschmälert. P. 114. T. normal. Mehrmals Erbrechen. Harn spontan. — Sofort Eröffnung und Drainage eines Abscesses in der Ileocoecalgegend. Im Abdomen dünner geruchloser, mit Fibrinflocken ver-

mischter Eiter. Sichtbare Darmschlingen mit Fibrinbelägen bilden eine ringsum durch Verklebungen abgeschlossene Abscesshöhle. † nach 4 Tagen. Sektion: Peritonitis fibrinosa. 25 cm oberhalb der Valvula Bauhini in der Konvexität das Ileum eine 1 Cte.-Stück grosse, runde, mit stumpfen Rändern begrenzte, mit Fibrin verklebte Perforation.

18. Ders., 1899.

Schreiner, 26 J. Schlag durch die Kante eines von der Kreissäge abspringenden Brettes gegen das Abdomen. Aufnahme nach 2 Stunden: Ohnmacht, heftige Schmerzen. Bauchdecken bretthart und gespannt, sehr druckempfindlich. Dämpfung in den unteren Partien. P. 96. T. normal. Brechreiz mehrmals. Harn spontan. — Nach ½ Stunde Naht der Perforation: Im Abdomen trübe mit Fibrinflocken vermischte Flüssigkeit. 1 m oberhalb der Valvula Bauhini ein 1 cm langer Riss im Ileum, aus dem Darminhalt austritt. Heilung.

19. Lexer (175), 1901.

Mann, 19 J. Beim Turnen mit Bauch auf die Reckstange aufgefallen. Blasses Aussehen. Bauchdecken nur wenig gespannt, erst nach 10 St. starke Spannung der Recti. Nur Unterbauch etwas empfindlich. P. fadenförmig. Erbrechen mehrmals gallig nach 3 St. — Nach 10 St. Laparotomie: Uebernähung des Risses. Trübseröses Exsudat. Contusion am Mesocolon, transversaler Riss 1 cm lang am Magen, hintere Seite des Pylorus. Heilung in 14 Wochen. Ging 25′ weit nach Hause.

20. Ders., 1901.

Pferdeknecht, 21 J. Hufschlag. Aufnahme nach ½ St.: Bauchdecke bretthart, eingezogen. P. sehr frequent. Sehr bald Erbrechen, nicht gallig, nicht blutig. — Nach 1—2 Stunden Laparotomie: Uebernähung des Risses. Darmperforation an Dünndarmschlinge, Konvexität, erbsengross. Heilung.

21. Ders., 1901.

Heizer, 51 J. Sprung von der Lokomotive, Sturz auf den Bauch. Aufnahme nach 14 St.: Geringer Shock. Bauchdecken weich, nicht aufgetrieben, wenig druckempfindlich. Heftiges galliges Erbrechen in der ersten Nacht! — Nach 50 St. Operation: Dünndarmruptur. Tod 4 Tage p. tr. Sektion: Peritonitis. 2. Tag subj. und obj. Besserung, erst am 3. Tag plötzliche Verschlechterung.

22. Schmitt (253).

Mann, 35 J. Stoss mit Wagendeichsel unterhalb des Nabels. Aufnahme nach 18 St.: Aussehen verfallen. Kein Meteorismus; Bauckdecke links unten stark schmerzhaft. P. 96. T. 38.4. — Nach 20 St.: einmal gallig-blutiges, dann noch mehrmals Erbrechen. † 70 St. p. tr. Sektion: Linsengrosse Oeffnung im oberen Dünndarm, jauchige Peritonitis.

23. Ders.

Mann, 27 J. Quetschung zwischen Waggon und Möbelwagen am

Nabel. Shock. Leberdämpfung normal, kein Erguss, später aber vorhanden. P. 80, sehr klein. 2mal Erbrechen, nach 12 St. — Nach 16 St. Laparotomie: Murphyknopf. Kleines Netz 10 cm lang vom Magen abgerissen. Colon transversum gequetscht, viel flüssiger Inhalt im Bauch, Pars horiz. Duod. gequetscht und eingerissen, freies Jejunum vom Duodenum abgerissen. † ca. 24 St. p. tr. Sektion: Periton. univers. fibrinopurul.

24. Ders.

Mann, 45 J. Schweres Eichenbrett stürzt mit der Kante gegen den Unterleib. Aussehen nicht kollabiert, Wohlbefinden. Bauchdecken stark kontrahiert; kein Meteorismus. Keine Dämpfung. Erbrechen 1mal gallig. — Nach 17 St. Laparotomie: Vorlagerung der Schlinge. Viel trübbraune Flüssigkeit. Dünndarmschlinge rundes Loch von $1^1/_2$ cm, 10 cm unterhalb 2. Perforation mehr als das halbe Darmlumen durchtrennend, 10 cm weiter 3. Perforation von Erbsengrösse, dazwischen verfärbte, gequetschte Schlingen. † 6. Tage p. tr. Sektion: Cirkumskripte Peritonitis. Myodegeneratio cordis.

25. Ders.

Pferdeknecht, 29 J. Mehrmaliger Hufschlag. Aufnahme nach mehreren Stunden: Schwerer Shock. Druckempfindlichkeit rechts ober der Symphyse sehr stark. Rechts 3—4 Querfinger hohe Dämpfung. P. 72, klein. 2 mal schleimig-galliges Erbrechen. — Nach 30 St. Laparotomie, Tamponade des Bauchs: Viel dünnflüssiger Eiter. † 48 St. p. tr. Sektion: Dicht an der Wirbelsäule, dieser aufliegend, pflaumengrosse Perforation mit stark gequetschten Rändern.

26. Ders.

Pferdeknecht, 32 J. Hufschlag gegen den Rücken. Auffallen mit dem Bauch auf Deichselstange. Aufnahme nach 5 St.: Aussehen blass. Kein Meteorismus. Nabelgegend handtellergross sehr druckempfindlich. Leberdämpfung normal, im Nabel leichte Tympanie. P. 80, kräftig. — Nach 60 St. Laparotomie: Darmnaht. Im oberen Ileum zwei nahe aneinander gelegene grosse Risse, sich ins Mesent. fortsetzend. † 72 St. p. tr. Sektion: Keine weiteren Risse, Periton. Vorübergehende Besserung am 2. Tag.

27. Ders.

Mann, 31 J. Hebel von Transmissionsriemen erfasst und gegen das Abdomen geschleudert. Aufnahme bald darauf: Mässiger Shock. Bauchdecken links vom Nabel etwas vorgewölbt. Leberdämpfung 4 Querfinger ober dem Rippenbogen. P. 72, gut. — Nach 4 St. Laparotomie: Kotige Flüssigkeit, Perf. 30 cm vom Coecum aufwärts, Riss 1 cm lang an der Konvexität. † 6. Tag p. tr. Sektion: Peritonitis, Drehung des langen Mesocoecum mit nicht vollständiger Passagebehinderung. Coecum lag in der Mitte des Abdomens.

28. Ders.

Mann, 26 J. Hufschlag eines Ochsen. Nach 1 St. Arbeit wieder aufgenommen, schob einen Handkarren 1/2 St. weit. Aufnahme nach 6 St.: Macht keinen kranken Eindruck. Bauchdecken druckempfindlich, etwas gespannt, nicht vorgewölbt. Umschriebene Stelle l. vom Nabel. Dortselbst hochtymp. Schall. Leberdämpfung 3 Querfinger über Rippenbogen. P. 102, mittelvoll, T. normal. — Nach 9 St. Laparotomie: Reichlich gelbeitrige Flüssigkeit. Im kleinen Becken belegte Dünndarmschlinge mit 20 Pf.-Stück grossem klaffendem Riss mit prolab. Schleimhaut. Guter Verlauf. Sofort heftiger Schmerz.

29. Ders.

Mann, 55 J. Fiel mit dem Unterleib gegen den Rand eines Trottoirsteines. Ging zu Fuss nach Hause. Aufnahme nach 7—8 St.: Rechtsseit. Leistenbruch nach Trauma nicht reponibel, schmerzhaft. Kein schwerkrankes Aussehen. Druckempfindlichkeit. Rechts und links abs. Dämpfung. P. 80, voll. — Nach 11 St. (früher nicht zugegeben): 1. Herniotomie. 2. Laparotomie. Im Bruchsack Kot, in der Schlinge thalergrosses Loch, nach Spaltung des Ringes floss trübe Flüssigkeit aus dem Bauch, ad 2. Perf. im Bauch nicht gefunden, aber vermutet. † 3. Tage p. tr. Sektion: 30 cm vom Pyl. im Duodenum 2 kleine Perf. mit gewulsteten Rändern und prolab. Schleimhaut.

30. Schönwerth (256).

Soldat, 21 J. Hufschlag in die Nabelgegend. Aufnahme nach 1 St.: Heftiger Schmerz, schwer leidendes Aussehen. Bauchdecken gespannt, nicht meteoristisch. Schmerz unter dem Nabel sehr gross. Keine Dämpfung. P. 54! T. 36,4. Sogleich reichlich grünliche Massen erbrochen. Retentio des Harns. — Nach 7 1/2 St. Laparot. Darmnaht: Trübseröse Flüssigkeit, 30 cm von der Pl. duod. jejun. 20 Pf.-Stück grosse Perf. mit ovaler Oeffnung gegenüber dem Mesent.-Ansatz.

31. Riegner (234), 1900.

Kind, 4 J. Ueberfahren von einem Bierwagen. Aufnahme bald nach Verl.: Hochgradiger Shock. Quer über den Nabel 20 cm, l. 6 cm breite Sugillation. Bauchdecken nicht aufgetrieben, ziemlich schlaff (Shock), auf Druck sehr schmerzhaft. Perkussion ergiebt Leberdämpfung normal, l. Bauchseite bis zur Milz hinauf absolut gedämpft. Mehrmals Erbrechen. — Nach 5 St. Laparotomie: Resektion von 25 cm Colon, Darmnaht. Colon descendens auf 7 cm der Serosa ganz beraubt, entsprechend Mesocolon radiär eingerissen, in beiden Retroperitonealräumen ausgedehnte Blutansammlungen. † am 2. Tag p. tr. Sektion: Keine Peritonitis, Nieren, Milz, Leber intakt, Musc. psoas in grosser Ausdehnung eingerissen.

32. Ders., 1892.

Kutscher, 42 J. Hufschlag. Shock. R. Rippenbogen Haut blut-

unterlaufen. Bauchdecken nicht aufgetrieben. Leberdämpfung normal, keine Dämpfung. Kein Erbrechen. — Heilung. Nach 12 Tagen steht Pat. auf, kollabiert und entleert reichlich blutige Stühle, darauf vorübergehend Icterus, nach 22 Tagen neuerl. Collaps und Darmblutung, weiterer Verlauf günstig. (Sekundäre Nekrose der Schleimhaut.)

33. Ders., 1897.

Stallmann, 25 J. Hufschlag. Aufnahme nach mehr als 12 St.: Bauchdecken wenig aufgetrieben, M. recti stark gespannt. Linkes Hypochondr. empfindlich. Links über der Symphyse Dämpfung. Erbrechen. — Nach 48 St.: Laparotomie. Excision der gequetschten Darmwandränder. Tamponade. Pfennigstückgrosses Loch im Dünndarm. † nach 60 St.

34. Ders., 1897.

Arbeiter. Hufschlag in die l. Unterbauchgegend. Aufnahme nach mehr als 24 St.: Verdächtige Euphorie, keine Schmerzen. Gürtelförmige Blutunterlaufung im unteren Abdomen, l. Leistenkanal 3 Mark-Stück grosse blauschwarz verfärbte Haut, bruchartig vorgestülpt. Bauchdecken aufgetrieben, hart, druckempfindlich. Abhängige Partien gedämpft. P. frequent, klein. T. normal. Häufiges Erbrechen. Kein Blut im Harn. — Vor der Narkose † in Asphyxie. Keine Sektion.

35. Ders., 1898.

Bäckerlehrling, 16 J. Hufschlag. Aufnahme nach weniger als 12 St.: Regio hypogast. dextra blutig verfärbt. Druckschmerz. Dämpfung der Regio hypogast. Leberdämpfung normal. P. 90, gut. Ructus. — Nach 33 St. Laparotomie über Poupart. B. Dünndarm 50 Pf.-Stück grosse Perforation. Peritonitis. Naht. † 5. Tag.

36. Ders., 1898.

Kutscher, 38 J. Hufschlag. — Bald nach der Aufnahme: Laparot. Dreifache Darmzerreissung und Peritonitis. † während der Darmnaht. Käsige Pneumonie.

37. Ders.

Mann. Hufschlag. Mässige Druckschmerzhaftigkeit. P. gut. Kein Erbrechen. — † am 2. Tag unter heftigen peritonitischen Erscheinungen. Sektion: totale Querdurchreissung an der Fl. duod. jejun. Keine schweren Symptome, spontaner Stuhlgang.

38. Ders., 1901.

Kutscher, 45 J. Hufschlag. Aufnahme nach $6^1/_2$ St.: Am Scrotum leichte Blutunterlaufung. Bauckdecken stark meteoristisch, keine Spannung der Recti, überall druckschmerzhaft. Leberdämpfung normal. P. frequent, kräftig. Mehrmals Erbrechen. — Nach 8 St. 1. Herniotomie, anschliessend 2. Laparotomie, Darmresektion. Murphyknopf. Trübe Flüssigkeit im Bruchsack auch aus dem Abdomen strömend, Darmschlinge im Bruch nicht verletzt. Nebenbei Hydrocele. In der Bauchhöhle trübe Flüssigkeit. Quere Abreissung einer Dünndarmschlinge bis auf den Me-

senterialansatz, ziemlich hohe Dünndarmschlinge (?). Peritonitische Erscheinungen, Kotfistel. Heilung. Pat. hatte eine Inguinalhernie, der Schlag erfolgte auf das Bruchband.

39. Ders., 1893.

Arbeiter, 53 J. Fall eines schweren Eisenstückes auf den Bauch. Aufnahme „bald" nach dem Trauma: Bauchdecken aufgetrieben, gespannt. Nabelgegend druckschmerzhaft. R. Mesogast. 2 handtellergrosse Dämpfung. P. kräftig, nicht beschleunigt. Erst nach 26 St. Erbrechen. Harn ohne Blut. — † 30 St. p. tr. Sektion: Perf. des Dünndarmes 20 cm oberhalb der Valvula Bauhini, Peritonitis diffusa, Fraktur des horizontalen Schambeinastes.

40. Ders., 1894.

Arbeiter, 40 J. Sturz von einem Baum. Leichte Druckschmerzhaftigkeit. — † 3. Tage p. tr. Sektion: Peritonitis, kleiner Riss im Dünndarm. Spitalaufnahme wegen Radiusfraktur. Erst am 3. Tage Zeichen von Peritonitis.

41. Ders., 1894.

Zimmergesell, 62 J. Sturz auf den Bauch. — † 4. Tage p. tr. Sektion: Peritonitis, Dünndarmriss.

42. Ders., 1895.

Maurer, 32 J. Sturz 4 Stockwerke tief. Bauchdecken nicht aufgetrieben, druckschmerzhaft im Epigastrium links. Keine Dämpfung. P. kräftig, beschleunigt. Mehrmals Erbrechen. — † 2. Tage p. tr. Sektion: Peritonitis, 4 Löcher im Dünndarm, kleiner Leberriss.

43. Ders., 1899.

Arbeiter, 27 J. Zwischen Mauer und Fahrstuhl eingequetscht. Aufnahme nach 1 St.: Shock. Hautabschürfung und Sugillation auf Bauch und Rücken, Hypogastr. vorgewölbt, überall Druckempfindung. Dämpfung in abhängigen Partien; Leberdämpfung normal. Häufig Erbrechen. Harn etwas blutig, Eiweisscylinder. — † 12 St. p. tr. Sektion: Dünndarm 1 m unter dem Pyl. quer durchrissen; darunter noch seitliche Perforation, 2 Mesenterialrisse, Peritonitis.

44. Ders., 1900.

Arbeiter, 36 J. Heftiger Stoss mit einem Brett gegen den Unterleib. Aufnahme nach 4 St.: Shock. Recti bretthart, Leib eingezogen, überall Druckempfindung, Ileocoecalgegend am stärksten. R. Lendengegend gedämpft, Leber normal. Kein Erbrechen. Harn normal. — Nach 8 St.: Laparotomie, Darmnaht, Austupfen des Abdomens, Tamponade. Peritonitis. An der Vorderseite des Coecums kirschkerngrosses Loch. † 2. Tag p. tr. Sektion: Peritonitis. Zu Fuss zum Arzt und nach Hause gegangen.

45. Ders., 1901.

Stellenbesitzersfrau, 47 J. Ueberfahren mittels Wagen. Aufnahme

nach 36 St.: Nach 37 St. Laparotomie: Murphyknopf. Quere Abreissung des Darmes und Mesent. dicht unter der Pl. duod. jejunal. Peritonitis diffusa. Kurz nach der Laparotomie †.

46. Thommen (281), 1901.

Färber, 37 J. Stoss durch eine Deichsel gegen die linke Bauchseite. Aufnahme nach 1 Tag: Befinden gut. Bauchdecken weich, leicht aufgetrieben, stark druckempfindlich. P. 86. T. afebril. Harn spontan. — Nach 40 St.: Naht der Perforation. Auf allen Därmen dicke, zäh haftende Beläge. Ileum überall stark aufgetrieben, vollständig gelähmt. In der linken Fossa iliaca im Ileum ein 1/2 cm langer Riss mit prolabierter Mucosa, aus dem sich bei Druck reichlich Kot entleert. † nach 4 Tagen. Sektion: Diffuse fibrinöse Peritonitis. Kleines retroperitoneales Hämatom in der Nähe des Pankreasschwanzes.

47. Ders., 1901.

Landwirt, 25 J. Hufschlag gegen das Abdomen. Aufnahme nach 18 St.: Collabiert. Bauchdecken nicht hart, leicht aufgetrieben und wenig gespannt, diffus druckempfindlich, besonders in der Lebergegend. Dämpfung in den abhängigen Partien. P. 130. T. 38,0. Mehrmals Erbrechen. — Operation sofort: Naht der Perforation. Aus der Peritonealhöhle entleert sich im Strahl eine trüb sanguinolente grauliche Flüssigkeit, ohne besonderen Geruch. Der vorquellende Dünndarm überall fibrinös belegt ohne Verletzung. Das Colon ascendens zeigt an der Innenseite eine rundliche, bohnengrosse Perforationsöffnung mit zerfetzten und sugillierten Rändern, aus der fettbreiiger Kot austritt. Heilung.

48. Potherat (227), 1897.

Kutscher, 43 J. Hufschlag in die Mitte des Abdomens. Aengstlicher Gesichtsausdruck, Cyanose, leichter Collaps, nach 4 Stunden ist der Collaps geschwunden. Abdruck des Hufes am Bauch in der Nabelgegend. Kein Meteorismus. Um den Nabel starker Druckschmerz, namentlich der rechte Rectus gespannt. Ueberall sonorer Schall. P. klein, frequent. T. 35,5. Kein Erbrechen, jedoch Aufstossen. — Nach ca. 6 St. Probelaparotomie, zweireihige Naht der unvollkommenen Ruptur. Keine Flüssigkeit im Bauch, bei Austupfen des Beckens etwas Blut. 1 m vom Duodenum nach abwärts ein grösseres Blutextravasat im Mesenterium. Dortselbst eine längsgestellte Ruptur am freien Darmrand 6 cm lang, betreffend Serosa und Muscularis in ihrer Gänze, z. T. auch die Schleimhaut, welche aber noch eine dünne Wand bildete! Sonst keine Verletzungen. Heilung, ganz glatter Verlauf.

49. Hellenthal-Küster (127), 1895.

Schneidemüller, 22 J. Stoss mittels 1 1/2 m langer Palisade gegen den Unterleib in der Ileocoecalgegend. Aufnahme nach 12 St.: Verfallene Gesichtszüge. Bauchdecken etwas aufgetrieben, Druckempfindung vorhanden. Leberdämpfung verschwunden. Nach 1/2 Stunde Erbrechen.

— Nach 13 St.: Laparotomie, Uebernähung der Perforation. Im Abdomen braunrötliche Flüssigkeit, Ileum schräg gegenüber dem Mesent.-Ansatz, kleine Perf. † 28. St. p. tr. Sektion: Peritonitis, Längswunde am unteren Peritoneum genäht.

50. Dies., 1898.

Landwirt, 38 J. Ueberfahren über den ausgetretenen l. Leistenbruch. Aufnahme nach 22 St. Bauchdecken stark aufgetrieben. Ueberall druckempfindlich. Leberdämpfung verschmälert. P. frequent, klein. T. 37, 3. Leichtes Erbrechen, fäkulent. — Nach 24 St.: Herniotomie, Rupturstelle an die Haut genäht. Bauchhöhle tamponiert. Darmschlinge in querer Richtung fast völlig durchrissen. Im Abdomen eine eitrig fäkul. Flüssigkeit. † 4. Tag p. tr. Sektion: Peritonitis, verletzte Schlinge unterstes Ileum 50 cm vor der Ileocoecalgegend, kleiner Leistenbruch. Nach Verletzung Taxis.

51. Dies.

Landwirt, 60 J. Stoss mit einer Wagendeichsel, jedenfalls nicht sehr heftig, da Pat. dies erst nach der Operation auf Befragen erzählt. Aufnahme nach 10 St.: Guter allgemeiner Zustand, Incarcerationsersch. Bauchdecken leicht aufgetrieben. Hernie druckempfindlich. P. regelmässig, voll. T. 37,5. Häufiges Erbrechen. — Nach $10^1/_2$ St. Herniotomie. Im Bruchsack keine Darmschlinge, aber eitrig-fäkul. Inhalt. Herniolaparotomie, bohnengrosse Darmruptur genäht. Heilung. Leistenbruch. Stoss erfolgte gegen das Bruchband.

52. Dies., 1889.

Ziegelarbeiter, 35 J. Hufschlag unterhalb des r. Rippenbogens. Anschwellung der rechten Seite. Rechte Lumbalgegend druckempfindlich. — Nach 5 Monaten 1) Eröffnung der Geschwulst der r. Lumbalgegend. 2) Operation der Kotfistel. Entleerung von $2^1/_2$ l Wasser und Blut. Wunde schloss sich nicht mehr, entleerte ein Jahr Eiter, seit 2 Jahren Kot. Heilung.

53. Eichel (77).

Schlosser, 17 J. Kurbel einer Winde schlägt gegen den Bauch. Aufnahme nach 2 St.: Aussehen blass. Bauchdecken nicht aufgetrieben. Druckempfindlichkeit heftig, am meisten l. Meso- und Hypogastrium. P. 86. T. 37,6. Erbrechen einmal. Harn normal. † 56 St. p. tr. Sektion: Allgemeine Peritonitis, 70 cm unterhalb der Plica duod. jej. Loch im Dünndarm 2 Pf.-Stückgross, 10 cm unterhalb Darmserosa bläulich verfärbt. Auf 0,01 Morph. guter Schlaf, nächster Tag gut, zweiter Tag heftige Schmerzen, verfallen.

54. Ders.

Bauarbeiter, 36 J. Sturz $3^1/_2$ m hoch mit dem Bauch auf Steinblock. Aufnahme nach 15 St.: Aussehen sehr leidend, oberflächliche Atmung. Bauchdecken stark gespannt, sehr schmerzhaft. L. Hypog. handbreite

Dämpfung. P. 160. T. 38,5. — Nach 16 St. Laparotomie: Darmschlinge im Douglas 2 cm l. Loch quergestellt, 3 cm l. Mesenterialriss. †. Sektion: Peritonitis univ. Riss 180 cm vom Magen.

55. Ders.

Kanonier, 20 J. Ueberschlägt sich mit Pferd, Sattel drückt auf den Bauch des Mannes. Aufnahme nach 1/2 St. Bauchdecken ziemlich hart gespannt, nicht aufgetrieben. Druckempfindlichkeit namentlich links vom Nabel. Leberdämpfung normal, kein Flüssigkeitserguss. P. voll: 80. T. 37,8. — Am nächsten Tag Laparotomie: 1 1/2 m vom Duodenum 2 cm l. Riss, 10 cm davon Serosariss. Langsame Genesung.

56. Ders.

Schreiner, 31 J. Brett von Kreissäge geschleudert trifft mit der Spitze den Unterbauch. — Nach 31 St. Operation † 121 St. p. tr. Sektion: 1,90 m von der Ileocoecalklappe Darmriss.

57. Euler (87), 1900.

Schlosserlehrling, 16 J. Stand in gebückter Stellung, Meissel, auf den gehämmert wurde, rutscht ab und dringt mit dem stumpfen Teil gegen die linke Unterleibsseite vor. Aufnahme nach 5 St. Druckempfindlich, namentlich links. Erguss im Leib. P. 110, sehr klein. 3mal Erbrechen. — Nach 7 St. Laparotomie: 1/2 l flockiger Erguss, bohnengrosses Loch am Beginn des unteren Drittels des Ileum, Riss an der Konvexität, Schleimhaut prolabiert. Guter Verlauf. Exsudat Reinkultur von C. coli.

58. Greve (107), 1899.

Bierkutscher, 31 J. Hufschlag gegen den Bauch, dass Pat. im Bogen aus dem Stall flog. Aufnahme nach kurzer Zeit: Aussehen blass, Nase und Extr. kühl. Blauer Fleck 2 cm von der V. sp. ant. sup. Bauchdecken flach, bretthart, leistenartiges Vorspringen der Bauchmuskeln. Druckempfindlichkeit namentlich rechts. Leberdämpfung erhalten, kein freies Gas nachweisbar. P. 80, kräftig, regelmässig. T. 37. Erbrechen sofort und wiederholt. — Nach 5 St. Laparotomie: 5 cm Darm reseciert, Murphyknopf. Kotiger Inhalt, Schlingen rechts unten eitrig belegt. 40 cm von der Valv. Bauhini pfenniggrosses Loch im Ileum, weiter abwärts 1 cm l. Serosariss. Perf. gequetscht, Schleimhaut prolabiert, grosse Darmabschnitte contrahiert, andere normal. Heilung. Starker Tenesmus.

59. Habs (117), 1897.

Mann, 19 J. Brett gegen den Unterleib geschleudert. Aufnahme nach 3 St.: Keine äussere Verletzung. — Nach 3 St. Laparotomie: 16 cm Darm reseciert, Tamponade. Oberste Jejunumschlinge geplatzt, knopflochgrosser Riss, Schleimhaut prolabiert. Heilung in 4 Wochen. Schwere peritonitische Erscheinungen.

60. Hahn (120), 1899.

Knecht, 23 J. Hufschlag, jedoch keinen argen, sog. „Schlenkerer". Aufnahme nach 1 1/2 St.: Aussehen nicht beängstigend, später plötzlicher

Verfall. Bauchdecken leicht muldenförmig eingezogen, Recti stark gespannt; sehr druckempfindlich. Kleine handtellergrosse Dämpfung rechts von der l. alba unterhalb des Nabels. P. 90, kräftig. T. 37,2. Erstes Erbrechen im Krankenhaus nach 2 St. — Nach 3 St. Laparotomie: Resektion. Mitten am Ileum schräger 4 cm l. Riss am Mesent. beginnend. Geheilt in 5 Wochen. Zuerst gar keine Schmerzen! Kein Shock!

61. Ringel (236), 1900.

Gärtner. Sturz von einem Baum. P. beschleunigt. T. erhöht. Erbrechen. — Laparotomie. Bauchhöhle ausgespült, Riss genäht, nicht drainiert. 3 cm langer Riss in hoher Jejunumschlinge. Viel dünnflüssiger Darminhalt in der Bauchhöhle. Fieberloser Verlauf. Heilung.

62. Kirstein (152), 1900.

Gärtner, 21 J. Sturz 2 m hoch mit Bauch auf Holzbarrière. Aufnahme nach 2 St.: Aussehen kräftig, blühend, jedoch unruhig. Bauchdecken bretthart, gespannt; sehr druckempfindlich. Leberdämpfung vorhanden, aber verschmälert. Um den Nabel handtellergrosse laut tympan. Zone. P. regelm., 120. Erbrechen 20' nach Verletzung. — Nach 2—3 St. Laparotomie: Spülung, ganz geschlossen. Etwas dünner Darminhalt im Bauch, kein Gas. 2 Perforationen des Dünndarms von ziemlich ähnlicher Beschaffenheit und Grösse: Riss quergestellt, 1/4 Darmumfang, Schleimhaut prolabiert im mittleren Drittel des Dünndarmes. Die ersten 4 Tage Ausgang bedenklich, Delirien. 5. Tag Wohlbefinden. Pneumonie. Heilung in 2 Monaten.

63. Neumann (212), 1902.

Schüler, 13 J. Ein beladener Wagen fuhr quer über den Bauch. Aufnahme kurz nach dem Trauma: Allmähliche Verschlimmerung, in den ersten Stunden anscheinend zunehmend, Anämie. Tiefster Shock, Aussehen äusserst blass, intensive Schmerzen im Bauch. Bluterguss in der Gegend des horizontalen Schambeinastes. Bauchdecken kahnförmig eingezogen, bretthart gespannt. Anscheinend wachsende Dämpfung in der l. Unterbauchgegend. P. kaum fühlbar. T. 36. Starkes Erbrechen und Aufstossen. — Nach 2—3 St. Laparotomie: Weder abnormer Inhalt, noch Injektion oder Belag auf den Darmschlingen, enorm angefülltes Colon transversum und descendens (Blut?). Langsame Erholung. Heilung.

64. Ders., 1902.

Arbeiter, 32 J. Schwere eiserne Kette fällt auf den Leib. Aufnahme nach 5 St.: Starke Schmerzen, sonst 10 St. lang vollkommen wohl. Bauchdecken eingesunken (Dorsalskoliose), später (nach 15 St.) aufgetrieben, l. Hypochondr. handtellergrosse empfindliche Stelle. Aufstossen; nach 15 St. galliges Erbrechen. — Nach 15 St. Laparotomie: Flockige Flüssigkeit im Bauch, belegte Schlingen, 2 cm lange Perf. einer Dünn-

darmschlinge, fingerstarkes Loch in der Radix mesent. † 3/4 St. post lap. Geringfügigkeit der Symptome im Anfang.

65. Ders., 1887.

Stallmann, 17 J. Hufschlag. Subj. und obj. gutes Befinden und Aussehen. Bauchdecken nicht gespannt, nicht aufgetrieben; l. Hypochondr. handtellergrosse wenig druckempfindliche Stelle. Perkussion ergiebt nichts Abnormes. P. 80. T. 37,2. Erbrechen 1 mal am Abend nach Einlieferung, nächsten Tag mehrmals, nicht gallig. — Nach 40 St., früher nicht zugegeben: Laparotomie. Herauslagerung der Darmschlinge, Nélaton in eine Oeffnung. Koterfüllte Bauchhöhle, Jejunum an 2 Stellen perforiert. † 2 St. p. op. Anfänglich geringfügige Symptome.

66. Ders.

Schuhmacher, 50 J. Sturz von Wagen auf l. Bauchseite. Aufnahme nach 5 Tagen: Sofort heftige Schmerzen. Bauchdecken aufgetrieben, l. druckempfindlich. Perkussion l. gedämpft. P. klein, frequent. — Am 5. Tage Laparotomie: Peritonitis. † bald nach Operation. Sektion: Perf. im Colon transversum. In Agone eingebracht u. op.

67. Ders., 1888.

Arbeiter, 26 J. Dickes Brett mit dem Ende gegen den Bauch geschleudert mit grosser Gewalt. Heftigste Schmerzen namentlich zwischen Nabel und Proc. ensiform. Exkoriation der Haut am Nabel. Bauchdecken gespannt. Erbrechen wiederholt. — Nach 1 1/2 Tagen Laparotomie: Perf. am Dünndarm übernäht, Bauch voll Kot. † 3 1/2 Tage p. tr. Sektion: Noch eine 3. Perf. im Dünndarm und Ruptur der vorderen und hinteren Blasenwand. Op. zu spät zugegeben.

68. Ders., 1886.

Kutscher, 25 J. Hufschlag. Aufnahme nach wenigen St.: Aussehen verfallen, kollabiert. Bauchdecken mässig aufgetrieben. Nabelgegend excessiv druckempfindlich. Reg. hypog. beiderseits leicht gedämpft, Leberdämpfung vorhanden. P. klein, frequent. — † am 1. Tage. Sektion: Fäkulente Flüssigkeit. Jejunum 60 cm unter Pylorus, 10 Pf.-Stück grosse Perforation neben Mesenterialansatz. Milzkapselriss.

69. Ders., 1892.

Rangierer, 49 J. Hufschlag. Nach 17 St. sehr heftige Schmerzen, leicht ikterisch benommen. Bauchdecken nicht aufgetrieben, Druckempfindung etwas schmerzhaft. In Regiones pubicae Schallverkürzung. P. 96, kräftig. T. 38,2. Sofort Erbrechen. — 2 St. nach Einlieferung, 19 St. nach d. Verl. Laparotomie: Naht der Perfor. Reichlich trübseröse Flüssigkeit, 1 1/2 m ober der Valv. Bauhini fingerkuppengrosse, längsgestellte Perf. gegenüber dem Mesent.-Ansatz. † 30 St. p. op., 49 St. p. tr. Reponibler grosser Leistenbruch mit weiter Pforte.

70. Ders., 1895.

Arbeiter, 43 J. Hufschlag. Aufnahme nach 7 St.: Heftige Schmer-

zen, schwerer Collaps. Bauchdecken leicht gespannt. Druckempfindung schmerzhaft, bes. untere Hälfte. Perkussion: beide abhängigen Partien handbreite Dämpfung. P. 108, klein, unregelmässig. T. 35,5. Erbrechen sofort. — Nach 8 St. Laparotomie: Uebernähung der Perforation. Viel trübe, nicht kotig riechende Flüssigkeit, Därme wenig aufgetrieben, 75 cm über der Valv. Bauhini 2 cm l. Perf.: mit vorgestülpter Schleimhaut, Ausfluss von Kot. † 2. Tag p. tr.

71. Ders., 1896.

Mann, 40 J. Schlag mit Eisenstange gegen das „Gemächte". Aufnahme am Tage des Trauma: Keine äussere Verletzung. Bauchdecken bretthart, obere Symphyse sehr empfindlich, Leberdämpfung vorhanden. P. 80. T. 37,8. Erbrechen nächsten Tag wiederholt. — Sogleich nach Einbringung Laparotomie: Uebernähung der Perf. In unterer Jejunumschlinge 3 cm lange Perf. Schlinge dunkelrot injiciert. † 4. Tag p. tr., 3. T. p. op. Sektion: Markstückgrosse Gangrän in der Umgebung der Perf. und eine stecknadelkopfgrosse Perf. neben der Nahtlinie (sekundäre Perforation). Hernie wurde keine gefunden.

72. Ders.

Stallmann, 19 J. Hufschlag. Aufnahme am Tage des Traumas: Bald danach heftige Schmerzen, verfallen, blass. Bauchdecken gespannt, leicht aufgetrieben, besonders r. und oberhalb des Nabels. Druckempfindlich. Perkussion überall tympan., keine Leberdämpfung. P. klein, frequent. Erbrechen bald und wiederholt. Harn normal. — Sogleich nach Einbringung Laparotomie: Einnähung der Perf. und der Gallenblase in die Bauchwunde. Im Duodenum $2^1/_2$ cm langer Riss, aus welchem Darminhalt quoll. Gallenblase aus ihrem Bett gelöst, ihres serösen Ueberzuges beraubt, nicht perforiert. † 2. Tag p. tr. Sektion: Perf. lag $2^1/_2$ cm unter dem Pyl.

73. Ders., 1897.

Bauer, 33 J. Fuhr auf dem Rad gegen einen Rollwagen, Radachse stiess gegen die l. Bauchseite. Aufnahme nach 2 St.: Geht munter umher, will sich nicht aufnehmen lassen. Hautabschürfung am l. Darmbeinkamm. Cirkumskripte Druckempfindlichkeit, handtellergross im l. Hypogastrium. Perkussion ergiebt Schallverkürzung, l. Hypogastrium, sonst normal. Einmal nach 2 St., 1 St. nach Aufnahme 2mal galliges Erbrechen. Harn normal. — Nach 5 St. Laparotomie wegen schneller Verschlechterung. Doppelte Naht des Risses. Reichlich Kot in der freien Bauchhöhle, Därme stark injiciert. Jejunum 3 cm langer Querriss. † 5. Tage p. tr. nach vorübergehender Besserung.

74. Ders., 1901.

Bauer, 52 J. Stiess mit der r. Bauchseite gegen einen Handkarrengriff. Aufnahme nach $4^1/_2$ St.: Sofort heftige Schmerzen, verfallen. Bauchdecken wenig aufgetrieben, stark gespannt, bes. rechts, enorme Druckempfindlichkeit am r. Rectusrand, daselbst Schallverkürzung. Aufstossen,

kein Erbrechen. — Nach 5 St.: 1) Laparotomie in der Ileocoecalgegend (wegen Verdachts auf Appendicitis); 2) in der Mittellinie, Resektion. Murphyknopf. Fibrinös-eitrige Flüssigkeit in geringer Menge. Wurmfortsatz gesund, 1 cm lange quere Perf. einer Dünndarmschlinge. † 4. Tag p. tr. Sektion: Diffuse eitrige Peritonitis, Bronchopneumonie, Myocarditis.

75. Ders., 1899.

Arbeiter, 18 J. Schlug mit dem Bauch glatt auf den Steinboden auf. Aufnahme den nächsten Tag abends: Schmerzen im Leib, verfallen, äusserst blass. Bauchdecken kaum aufgetrieben, sehr gespannt. Druckempfindlichkeit überall. Abhängige Partien namentlich rechts gedämpft. Leberdämpfung normal. P. kaum fühlbar, sehr frequent. T. normal. Nachts darauf Aufstossen und galliges Erbrechen. † 3. Tag. Sektion: Freies Gas im Abdomen 1 l kotiger Flüssigkeit, mehrere Hämorrh., am Darm 1 m von der Valv. Bauhini eine erbsengrosse Perforation.

76. Ders., 1892.

Bauer, 55 J. Stiess mit dem Bauch gegen die Ecke eines Billards. Aufnahme nach 2 Tagen: Sofort heftige Schmerzen, verfallen, leicht ikterisch. Bauchdecken aufgetrieben, links mehr als rechts. Links ganze Seite gedämpft. P. 116. T. 38,7. Nach Narkose blutiges Erbrechen, früher bloss Aufstossen. — 4 St. nach Aufnahme: Herniotomie ergiebt keine Verletzung im Bereich der Hernie, daselbst Laparotomie. Voll Dünndarminhalt, an hochsitzender Jejunumschlinge erbsengrosse Perforation, Einnähung der Schlinge (Darmrohr). † 4. Tag. Links freie Hernie.

77. Ders., 1887.

Kutscher, 33 J. Hufschlag. Aufnahme sogleich: Aussehen verfallen. Bauchdecken eingesunken, straff gespannt, überall sehr druckempfindlich. Abhängige Partien gedämpft. P. klein, langsam. Harn normal. — In der ersten St. Probelaparotomie: Fäkulentes Sekret, 20 Pf.-Stück grosse Dünndarmperf. † während der Op. Sektion: 2. Perforation nicht weit von der ersten.

78. Ders., 1889.

Seiler, 40 J. Eisenstange traf den Kranken von oben her in die l. Bauchgegend. Heftige Schmerzen. Verfärbung der Haut in Thalergrösse. Bauchdecken an der verletzten Stelle etwas aufgetrieben. Kontusionierte Stelle druckempfindlich. 2—3 Handteller grosse Dämpfung um die verletzte Stelle. P. 96. T. 39. Erbrechen sehr bald und wiederholt. Harn normal. — Am 3. Tag Laparotomie: Bauch voll Kot, markstückgrosse ovale Perforation übernäht. † mehrere St. p. op.

79. Ders., 1890.

Kutscher, 26 J. Hufschlag r. Unterbauchgegend. Mässige Schmerzen. Diffus bläulich verfärbte Haut in der Ileocoecalgegend. Bauchdecken nicht aufgetrieben, straff gespannt, besonders rechts. Druckempfindung äusserst schmerzhaft. Leberdämpfung verschmälert, Ileocoecalgegend mässig ge-

dämpft. Erbrechen nächsten Morgen. — Gleich nach Einlieferung 2½ T. nach d. Verl. Laparotomie: Herauslagerung der Schlinge, permanente Kochsalzinjektion. Kotiger Eiter, unregelmässige Perforation mit fetzigen Rändern, erbsengross nahe am Mesent.-Ansatze. † 2. Tage p. op.: 4 T. p. tr. Nach der Verletzung nach kurzer Pause noch weiter gearbeitet, 2 Tage später zu Fuss ins Krankenhaus!

80. Ders., 1898.

Arbeiter, 44 J. Deichselstoss, r. Bauchseite. Aufnahme nach 2 Tagen: Heftigste Schmerzen, verfallen, blass. Bauchdecken straff gespannt, stark aufgetrieben; sehr druckempfindlich. Abhängige Partien gedämpft. P. 128, fadenförmig. T. 37,8. Bald Erbrechen. — Sofort nach Einlieferung Laparotomie: Reichlich dünner Eiter. † 3. Tage p. tr. Sektion: 100 cm oberhalb Valv. Bauhini rundes 1 cm grosses Loch mit geschwollenen, „abgenagten" Rändern.

81. Ders., 1901.

Arbeiter, 40 J. Von Sandmassen bis zum Hals verschüttet. Aufnahme nach 2 St.: Starker Shock. Fraktur der 4. und 5. Rippe. Bauchdecken straff gespannt, eingezogen. Druckempfindlichkeit in ganzer Ausdehnung, abhängige Partien, schmale Dämpfung. P. 108, leidlich. Sofort nach Einlieferung schleimiges Erbrechen. Harn etwas Eiweiss, kein Blut. — Nach 2 Tagen, früher nicht gestattet, Laparotomie: Darmresektion. Viel geruchloses Exsudat, hochsitzende Jejunumschlinge nahe am Mesent.ansatz erbengrosse Perf., in Umgebung starke Kontusion des Darmes. † 3. Tag p. tr.

82. Dambrin (56), 1900.

Fabrikarbeiter, 14 J. Kam zwischen 2 Walzen einer Presse, wobei ihm das Abdomen von vorn nach hinten zusammengepresst wurde. Aufnahme nach 1 St.: Aussehen blass; sehr ausgesprochene allgemeine Spannung, Bauchdecken bretthart. Druckempfindlichkeit sehr lebhaft, bes. links am Nabel. P. 100. T. 37,6. Nach 5 St. Erbrechen von Nahrungsmitteln. Durch Katheter normaler Harn. — Nach 7 St. Laparotomie: Catgutnaht nach Lambert der Perforation. Im Bauch trübseröse Flüssigkeit, blutig und mit Speisen vermengt. 10 cm von der Fl. duod. jejun. eine Perforation 1 cm im Durchmesser, elliptisch, die benachbarte Wand zeigt Blutungen und Quetschungen. Peritonitis. † am 7. Tage p. tr. Vorübergehende Besserung am 3. Tage. (Die Operation wurde verzögert, um die Einwilligung der Eltern zu erlangen.)

83. Ders., 1901.

Pferdeknecht. Hufschlag in die rechte Flanke senkrecht auf die Bauchdecke. Aufnahme nach 10 St.: Facies abdominalis. Bauchdecken bretthart; Druckempfindlichkeit sehr lebhaft, Palpation unmöglich. Leberdämpfung geschwunden. P. 110, schwach, regulär. T. 36,8. Erstes Erbrechen nach 2 St. — Nach 12 St. Laparotomie: Hämatom in der

Muskelscheide, 2. und 3. (horizont.) Duodenalportion von grünlicher Farbe. Vordere Duodenalwand infiltriert. Die Serosa nicht zerrissen, aber eine Stelle fast zum Platzen, dort ein kleines Loch, aus dem Flüssigkeit dringt. Die Ausdehnung der Verletzung macht ihre Behandlung sehr schwierig. Drainage des Abdomens mittels Kautschukdrains. † 20 St. p. tr.

84. Dambrin-Gosset (56), 1902.

Kutscher, 28 J. Heftiger Hufschlag ins linke Hypochondrium. Aufnahme nach 1 St.: Aussehen blass, blasse Schleimhäute. Roter Fleck am l. Hypochondrium. Bauchdecken etwas gespannt. Sehr heftige Druckempfindlichkeit. P. 80. T. 37,8. Nach 4 St. Erbrechen von Nahrung. — Nach 5 St. Laparotomie: 2schichtige Naht der Perforation. 15 cm von der Flex. duoden. jejun. entfernt eine 5 Frs.-Stück grosse an der Konvexität gelegene Perf. mit klaffender Oeffnung und zerfetzten Rändern. Heilung ohne Komplicationen.

85. Dambrin-Morestin (56), 1900.

Kutscher. Eingepresst zwischen einem Fass und einer Mauer. Aufnahme nach 2 St.: Aussehen sehr blass, unruhig. Beine in Flexionsstellung. Blutunterlaufungen am Abdomen oberhalb der rechten Leiste. Bauchdecken bretthart. Druckempfindlichkeit rechts unter dem Nabel am deutlichsten. Keine Dämpfung. P. 106. Erbrechen von Nahrung. — Nach ca. 24 St. Laparotomie: Zweischichtige Knopfnaht der Perforationen. Peritonitis. 2 Perf. in Distanz von 20—30 cm lagen am konvexen Rand. Die Schleimhaut zerfranst und prolabiert. † 20 St. p. op. Pat. verweigerte am ersten Tag die Operation.

86. Dambrin-Labey (56), 1899.

Lithograph, 26 J. Eingeklemmt zwischen zwei Maschinen. Zeichen schwerer Blutung, äusserste Blässe. Bauchdecken nicht gebläht, hart. Druckempfindlichkeit gering, jedoch bei tiefer Palpation défense muscul. Leichte Flankendämpfung. P. klein und rasch. T. 36,8. Erbrach sein Frühstück. — Laparotomie: Cirkuläre Darmnaht. Der Bauch voll Blut. Die Flex. sigmoidea völlig durchgerissen. Die beiden Enden zeigen Zerreissung und Zerquetschung auf 4—5 cm. Das entsprechende Mesenterium zerrissen, mit Blut infiltriert, mehrere zerrissene Gefässe, ein grösseres blutend. † 2 St. p. op. Kam zu Fuss ins Krankenhaus.

87. Dies., 1900.

Taglöhner, 26 J. Hufschlag aufs Abdomen. Aufnahme sofort: Gutes Aussehen. Ausgesprochene Muskelspannung. Palpation ist schmerzhaft, namentlich in der Nabelgegend. Puls 100, kräftig. — Nach 4 St. p. tr. Laparotomie: 3schichtige Seidennaht der Perforation. 2 m von der Ileocoecalklappe eine Perf. am freien Darmrand, länglich, etwas schräg, 2 cm lang, ein wenig Darminhalt ist ausgetreten. Heilung. Verlauf ohne Komplikationen.

88. Dambrin-Schwarz (56).

Mann, 40 J. Hufschlag in die rechte Leistengegend. Aufnahme bald nach dem Trauma: Kein Shock. Tumor in der rechten Inguinalgegend mit Ekchymosen. — Nach 48 St. Laparotomie: Resektion der verletzten Schlinge, Naht Seit zu Seit. Drainage. Im Abdomen trübe Flüssigkeit. An einer Dünndarmschlinge eine 1 cm lange Perforation mit gequetschten, unregelmässigen Rändern von unregelmässiger Form, am konvexen Darmrand gelegen. Die Verletzung liegt in der Inguinalgegend, die Schlinge dringt in den Inguinalkanal ein. Diese eindringende Schlinge ist ebenfalls zerrissen. Die Perforationen 7—8 cm von einander entfernt. † 48 St. p. op. Sektion: Keine weitere Verletzung, Anastomose in Ordnung. Anfänglich gar keine Abdominalsymptome, erst am 2. Tag p. tr. plötzlich schwere Symptome.

89. Dambrin-Grosse (56), 1900.

Kürassier, ca. 20 J. Sturz mit dem Pferde, Kopf des Pferdes lag auf dem Abdomen des Verletzten. Aufnahme am selben Tage: Aussehen blass, jedoch keine Facies abdominalis. Défense musculaire. P. 70, normal. — † am 2. Tag. Sektion: 50 cm vom Coecum findet man am Dünndarm eine Perforation von Francstückgrösse am Mesenterialansatze, das zugehörige Netz war blutig infiltriert. Stand selbst auf und stieg auf einen Wagen. Zuerst nur leichte Symptome, am Abend jedoch starke Verschlechterung.

90. Rumpen (322), 1903.

Kind, 5 J. Von einem Möbelwagen überfahren, wobei das Hinterrad dem Kinde quer über den Leib ging. Aufnahme sofort: Schwere Shockerscheinungen, Sensorium benommen. Abdomen aufgetrieben, stark gespannt. Druckempfindlichkeit sehr schmerzhaft. In der Ileocoecalgegend tympanitisch gedämpfter Schall. P. sehr klein und frequent. Harn klar. — 1 St. nach der Verletzung Laparotomie, Darmnaht. Viel Blut im Bauche, Jejunum an einer Stelle zerrissen und Blutung aus einer Mesenterialarterie. Geheilt.

91. Lehmann (321), 1904.

Mann, 31 J. Heftiger Stoss mit der linken Bauchseite gegen eine Wagendeichsel. Aufnahme sofort: Starke Schmerzen im ganzen Leib. Abdomen leicht aufgetrieben; ausserordentlich druckempfindlich. Leberdämpfung erhalten, in der ganzen linken Bauchseite abgeschwächter Schall. P. 82. Starkes Erbrechen bald nach der Aufnahme. Harn normal. — Geheilt. Contusio abdominis.

92. Brehm (26), 1904.

Mann, 44 J. Stoss mit einem Stabe gegen die Regio suprapubica. Aufnahme nach 5½ St.: Schwerer Collaps, heftige Schmerzen, Harnverhaltung. Harte Spannung der Bauchdecke. Kleine Dämpfung über der Symphyse. Starkes Erbrechen. Harn klar. — Exitus 7½ St. nach der Auf-

nahme. Sektion (gerichtlich): Ruptura intestini. Pat. wird zur Operation vorbereitet, collabiert aber sehr schnell und total.

93. Ders.

Mann, 23 J. Hufschlag gegen die linke Bauchseite. Aufnahme nach 4 St.: Schwerer Shock, heftige Schmerzen. Harte Bauchdeckenspannung. Heftige Druckempfindlichkeit. Leichter Meteorismus, links unten Dämpfung. Starkes Erbrechen. — Exitus nach 36 St. Sektion (gerichtlich): Peritonitis exsud. acutissima. Operation vom Pat. abgelehnt; schnell fortschreitende Peritonitis.

94. Ders.

Mann, 44 J. Fall eines schweren Balkens aufs Abdomen. Aufnahme nach 25 St.: Schwerer Collaps, Schmerzen. Erhebliche Spannung der Bauchdecken. Starke diffuse Druckempfindlichkeit, am stärksten rechts unten. Dämpfungen in der abhängigen Partie. — Exitus 22 St. post recept. Operation wegen des desolaten Zustandes nicht vorgeschlagen.

95. Ders.

Mann, 37 J. Hufschlag gegen die rechte Bauchseite. Aufnahme nach 24 St.: Schwerer Collaps und heftige Schmerzen. Heftige Druckempfindlichkeit, besonders rechts. Starkes galliges Erbrechen. — Exitus 24 St. p. tr. Sektion: Gerichtlich. Operation abgelehnt.

96. Ders.

Mann, 18 J. Pat. ist mit dem Bauche gegen eine Kiste gefallen. Aufnahme nach 30 St.: Schwerer Collaps, heftige Schmerzen. Abdomen trommelartig aufgetrieben, gespannt. Sehr druckempfindlich. Starkes Erbrechen. — Exitus nach 15 Stunden. Der oper. Eingriff nicht mehr vorgeschlagen.

97. Ders.

Mann, 56 J. Stoss mit einem Plankenende gegen den Bauch. Aufnahme nach 72 St.: Schwerster Collaps, heftige Schmerzen. Abdomen trommelartig aufgetrieben. Heftig druckempfindlich. Dämpfung der abhängigen Partien. Starkes Erbrechen. — Der oper. Eingriff nicht mehr vorgeschlagen. Pat. wird moribund von den Angehörigen abgeholt.

98. Ders.

Mann, 43 J. Fusstritte in den Bauch. Aufnahme nach 144 St.: Schwerster Collaps, heftige Schmerzen. Abdomen trommelartig aufgetrieben, gespannt. Druckempfindlich. Grosse Dämpfung und Resistenz rechts unten. Erbrechen. — Operation abgelehnt. Stirbt am folgenden Tage. Sektion: Diffuse eitrige Peritonitis. Fünfkopekengrosses Loch in der Flexura sigmoidea. Ekchymosen in der Umgebung.

99. Neumann (212), 1898.

Böttchermeister, 45 J. Hufschlag gegen die rechte Bauchseite. Aufnahme nach 16 St.: Gleich darauf Schmerzen, bleiches Aussehen. Reg. iliaca dextra sugilliert. Bauchdecken etwas gespannt. Sehr schmerzhafte

Druckempfindlichkeit besonders rechts. Reg. pubica dextra gedämpft, sonst normal. P. 132, klein, flatternd. Tagsüber Uebelkeit und Brechreiz. — Nach 16 St. Laparotomie: Resektion. Murphyknopf. Massenhafter Darminhalt. Ileumschlinge 2 m oberhalb der Valv. Bauhini, 10pf.-stückgrosse Perforation nahe am Mesent.-Ansatz. † 2 St. p. op., 18 St. p. tr.

100. Ders., 1891.

Milchhändler, 40 J. Heben eines schweren Fasses. Aufnahme nach 24 St.: Schmerzen im Leibe. — Nach 24 St. Laparotomie: Uebernähung der Perforation. Peritonitis, Darmruptur. † 2. Tage p. tr.

101. Ders., 1900.

Maler, 28 J. Fiel 5 m tief glatt auf den Bauch. Der Rand des Farbentopfes, den er um die Mitte trug, drückte stark die Magengegend ein. Aufnahme nach 1½ St.: Aussehen verfallen, macht schwerkranken Eindruck. Bauchdecken kahnförmig eingezogen, bretthart. Druckempfindlichkeit excessiv, besonders links. Leberdämpfung vorhanden. 3 querfingerbreite Dämpfung über l. Rippenbogen und zwischen Nabel und Symphyse. P. klein, frequent. Viel gallige Massen erbrochen. — Nach 7½ St. (früher nicht gestattet) Laparotomie: Entfernt von der Quetschung (11 cm) reseciert und mit Murphy vereinigt. Starke blutige dickflüssige nicht fäkulent riechende Flüssigkeit, hochsitzende Jejunumschlinge hat thalergrosse Perforation, Umgebung stark gequetscht. 2 Tage Bild einer schweren septischen Periton. 3. Tag erhebliche Besserung, 7. Tag erster Stuhl. Nach 5 Wochen geheilt.

102. Thommen (281), 1883.

Pferdeknecht, 28 J. 2 Hufschläge gegen den Bauch. Aufnahme nach 12 St.: Heftige Schmerzen, Aussehen blass, leidend. Bauchdecken bretthart, nicht aufgetrieben. Druckempfindlichkeit sehr stark. Leberdämpfung fehlt. P. 120, klein. T. 39,2. Erbrechen erst am 2. Tag. Harn spontan unmöglich. — † am 3. Tag p. tr. Sektion: Perforation des Ileum 10 cm oberhalb der Valv. Bauhini, fäkulente Peritonitis.

103. Ders., 1883.

Landwirt, 19 J. Hufschlag gegen die Mitte des Bauches. Aufnahme nach 23 St.: Leidend, Haut kühl. Bauchdecken aufgetrieben. Stark diffus druckempfindlich. Dämpfung in den abhängigen Partien bis zur Nabelhöhe. P. frequent, klein. T. 37,6. Erbrechen vor Aufnahme 1 mal, dann unstillbar. Harn spontan, blutig. — † 60 St. p. tr. Sektion: Perforation des unteren Ileum, jauchige Peritonitis.

104. Ders., 1897.

Maurer, 58 J. Schlag mit eisernem Hebel gegen den Bauch. Aufnahme nach 5½ St.: Schmerzen, schwächlich. Bauchdecken stark gespannt, nicht aufgetrieben. Diffus druckempfindlich. Perkussion ergiebt keine Dämpfung. P. 105. T. 39,1. Harn spontan. — † nach 39 St.

Sektion: Perf. im unteren Ileum, zunächst jauchige Peritonitis. Perf. 4 mm gross, am konvexen Teil des Darmes.

105. Ders., 1897.

Fuhrknecht, 34 J. Deichselschlag quer über das Abdomen. Aufnahme nach 12 St.: Collabiert, sehr heftige Schmerzen. Bauchdecken gespannt, aufgetrieben. Diffus druckempfindlich. Leberdämpfung verkleinert, Dämpfung in den seitlichen Bauchpartien. P. 144, klein. T. 34,9. Harn spontan unmöglich. — † nach 14 St. Sektion: Abriss des Jejunum vom Duodenum, Kotaustritt, Peritonitis.

106. Ders., 1897.

Droschkenkutscher, 33 J. Hufschlag gegen die Nabelgegend. Aufnahme nach 2½ St.: Leicht collabiert, heftige Schmerzen. Bauchdecken weich, nicht aufgetrieben. Nabelgegend leicht schmerzhaft, nicht druckempfindlich. In der Nabelgegend leichte Dämpfung. P. 81, ziemlich klein. T. 37,2. Erbrechen einmal vor, mehrmals nach dem Spitaleintritt. Harn spontan. — † nach 47 St. Sektion: Im unteren Teil des Ileum 2 Perforationen, 9 cm von einander entfernt, mit prolabierter, gewulsteter Schleimhaut.

107. Brehm (26), 1904.

Mann, 25 J. Stoss mit einem Balken gegen den linken Unterbauch. Aufnahme nach 4 St.: Stark alteriert. Abdomen nicht aufgetrieben, bretthart gespannt. Sehr stark druckempfindlich, besonders im Mesogastrium links. Dämpfung der Regio lumbal. sinistra. Einmal erbrochen. Laparotomie: Darmnaht. Reichliches missfarbenes Exsudat mit Flocken und Kotpartikeln, namentlich im kleinen Becken und im linken subphrenischen Raum. Injektion der Darmschlingen und fibrinöse Beläge. ½ cm langes Loch im Dünndarm, 1 m vom Pylorus Ekchymosen der Umgebung. Heilung.

108. Ders., 1904.

Mann, 36 J. Fall einer Brechstange mit dem stumpfen Ende gegen das Abdomen. Aufnahme nach 22 St.: Starke Schmerzen. Bauchdecken etwas aufgetrieben, sehr stark gespannt. Stark druckempfindlich, besonders der Unterbauch. — Nächsten Tag nach der Aufnahme Laparotomie: Darmnaht. Trübes Exsudat mit Graupenkörnern. Darmschlingen gebläht, injic. fibrinöse Beläge 1 cm langes Loch im Dünndarm, der Kot fliesst stark aus. Exitus. Peritonitis.

109. Ders., 1904.

Mann, 51 J. Hufschlag gegen einen Leistenbruch. Aufnahme nach 11 St.: Schwerer Collaps, heftige Schmerzen. Abdomen trommelartig aufgetrieben, gespannt. Sehr druckempfindlich. In den Flanken Dämpfungen. — Laparotomie: Darmnaht. Diffuse Sterkoralperitonitis. Fingerkuppengrosse Perf. am Dünndarm. Exitus. Noch vor Beendigung der Operation profuses Erbrechen, Pat. aspiriert und stirbt trotz sofortiger Tracheotomie.

110. Ders., 1904.

Mann, 41 J. Fall einer Eisenstange auf den Bauch. Aufnahme nach 8 St.: Mässig alteriert, heftige Schmerzen. Abdomen eingezogen, bretthart gespannt. Aeusserst druckempfindlich. Leber abgedrängt, abnorme Dämpfungen fehlen. Aufstossen. Harn verhalten, durch Katheter entleert, blutig. Laparotomie: Darmnaht. Kotiges Exsudat. Darm gebläht, silberrubelgrosses Loch im Dünndarm. Exitus 24 St. p. tr.

111. Ders., 1904.

Mann, 66 J. Fall vornüber platt hin (beim Gehen). Aufnahme nach 20 St.: Collabiertes Aussehen, heftige Schmerzen. Abdomen mässig aufgetrieben, links stärker und hier starke Bauchdeckenspannung. Starke Druckempfindlichkeit. Starkes Erbrechen. — Laparotomie: Darmnaht. Diffuse Sterkoralperitonitis. An einer Dünndarmschlingenkuppe $1^1/_2$ cm lange Perforation. Exitus nach 3 Tagen.

112. Ders.

Mann, 40 J. Sturz vom Wagen mit dem Bauche gegen eine Grubenkante. Schwer alteriert, überwältigender Schmerz. Abdomen recht stark aufgetrieben, rechts gespannt. Sehr druckempfindlich. Resistenz und Dämpfung der Ileocoecalgegend. Leber in Kantenstellung. — Laparotomie: Darmnaht. In der Ileocoecalgegend ziemlich abgeschlossener Kotabscess. 1 cm langes Loch in einer Dünndarmschlinge. Exitus. Die Bauchhöhle findet sich bei der Sektion intakt und rein. Es bildet sich eine ausgedehnte Bauchdeckennekrose, an der Pat. stirbt.

113. Ders., 1904.

Mann, 50 J. Fall eines schweren Steines auf den linken Unterbauch. Aufnahme nach 6 Tagen. Ohnmacht, heftige Schmerzen, Aussehen nicht alteriert. Abdomen recht stark aufgetrieben, wenig gespannt. Nicht druckempfindlich. In der Regio iliaca eine wurstförmige druckempfindliche Resistenz (Hämatom), zunehmend; Leberdämpfung normal. — Laparotomie: Erste Operation 12 Tage p. tr. Zweite Operation 2 Monate nach der ersten. Am aufgeschnittenen Darm sieht man die vernarbte Rupturstelle dicht neben der Fistel. Grosser Abscess in der linken Ileocoecalgegend und dem kleinen Becken. An einer Dünndarmschlinge eine verdächtige, mit Fibrin bedeckte Stelle. Exitus 26 Tage nach der zweiten Operation infolge Entkräftung. Dicht neben der suspekten Darmstelle etabliert sich eine Kotfistel und tief im kleinen Becken eine zweite. Wegen Mangel an Tendenz zur Heilung dieser Fisteln eine zweite Operation. Heilung.

114. Höpfl (136), 1906.

Bergarbeiter, 25 J. Aufschlagen eines Eisenhebels auf die linke Unterbauchgegend. Aufnahme nach ca. 1 St.: Völlige Teilnahmslosigkeit, forwährendes Stöhnen, heftige Schmerzen in der linken Regio hypogastr. Kleine Hautabschürfung unmittelbar über dem Poup.-Bande. Bauchdecken sehr gespannt, heftige Schmerzen; Leberdämpfung normal. P. 88, klein.

T. 37,5. Einmal erbrochen. — Nach 24 St. Laparotomie: Lembertnaht. Nach Eröffnung des Perit. läuft dünner, kotiger Inhalt heraus. An einer herausgezogenen Dünndarmschlinge eine etwa 2½ cm lange querverlaufende Wunde mit sugill. Rändern. Aus der Darmwunde quillt fortwährend dünner gelblicher Kot. In der Umgebung dieser Wunde ist der Dünndarm auf ungefähr 50 cm stark aufgetrieben, gequollen und injiciert, stellenweise mit Fibrinniederschlag. bedeckt. Auch am Dickdarm zeigen sich Fibrinniederschläge. Heilung.

115. Thelwall-Thomas (280).

Frau, 55 J. Leichter Stoss mit einer Sessellehne gegen den Leib. Aufnahme nach 24 St.: Sogleich heftige Schmerzen, sonst gutes Allgemeinbefinden. Bauchdecken aufgetrieben, Recti gespannt, vorspringend; druckempfindlich. P. 80, kräftig. Erbrechen sogleich. Laparotomie: Darmnaht, Ausspülung mit Carbol 1:100. Am Dünndarm ¾ Zoll lange, ¼ Zoll breite Verletzung gegenüber dem Mesent.ansatz, mit der Darmachse parallel. Mucosa evertiert.

116. R. Playfair-Cambell (224), 1905.

Mann, 48 J. Heben eines 200 Pfund schweren Baumwollballens. Aufnahme nach ¾ St.: Sofort heftiger Schmerz, so dass Pat. schrie. Recti gespannt. Perkussion normal, später undeutliche Dämpfung in der r. Flanke. P. 84, später 104. T. 96⅔, später 103 F. Einmaliges Erbrechen. — Sehr bald Laparotomie: Naht der Ruptur, Ausspülung, ohne Drainage geschlossen. Peritonitis im rechten unteren Quadranten begrenzt. Der rechte Inguinalkanal erweitert und ein Bruchsack vorhanden, jedoch ohne Inhalt, der Darm in der Nachbarschaft zeigt einen Längsriss von Bleistiftdicke, Mucosa evertiert. Das zur Schlinge gehörige Mesent. auf 2½ Zoll zerrissen, die Verletzung ungefähr in der Mitte des Dünndarms. Heilung.

117. M. Sheild (262), 1898.

Frau, 61 J. Von einem Wagen überfahren, Rad ging über den Unterleib. Collaps, alle Zeichen einer schweren Abdominalverletzung. Harn etwas blutig. — Laparotomie: Ekchymose an der hinteren Blasenwand, sonst keine Verletzung. — † am 4. Tag. Hinter dem Coecum ausgetretener Darminhalt. Ausgedehnte Eiterung im retrocoecalen Gewebe bis zur r. Niere. Die Verletzung im Coecum war klein.

118. Voswinckel (326), 1906.

Arbeiter, 37 J. Stoss durch eine Wagendeichsel gegen den Bauch. Aufnahme am zweiten Tage nach der Verletzung: Heftige Schmerzen, blutiger Stuhlgang. Sonst ruhiger Gesichtsausdruck. Leib mässig aufgetrieben, leichte Druckempfindlichkeit der linken unteren Bauchgegend. Daselbst eine Resistenz zu fühlen. Leberdämpfung normal. P. 100. — Nach 40 St. Laparotomie: Darmnaht. Blutige Flüssigkeit in der Bauchhöhle. In der linken Darmbeingrube blutige, kotige Flüssigkeit. Darmschlingen

daselbst verklebt. Im unteren Teil der Flexur eine Perforation von Bohnengrösse, die Umgebung stark gequetscht und sugilliert. Peritonealüberzug in ziemlicher Ausdehnung abgerissen. Geheilt 3 Wochen nach der Operation.

119. Ders., 1906.

Mann, 28 J. Stoss bei einem Sprunge mit der Unterbauchgegend gegen die Ecke eines Billards. Aufnahme nach 2 St.: Heftige Schmerzen Uebelkeit, Collapserscheinungen. Aufstossen. — 17 St. nach der Verletzung Laparotomie. Resektion des Dünndarms, Darmnaht. Viel kotige Flüssigkeit in der Bauchhöhle. Perforation des Ileum, zehnpfennigstückgrosse Oeffnung. Exitus 18 St. nach der Operation im Collaps. Sektion: Allgemeine Peritonitis.

120. Ders., 1906.

Bildhauer, 48 J. Fall auf den Bauch beim Sprunge über einen Graben. Aufnahme am Abend desselben Tages: Schmerzen im Leib. Abdomen nur wenig gespannt, nicht aufgetrieben; geringe diffuse Druckempfindlichkeit. Leberdämpfung vorhanden. Puls regelmässig, kräftig. Am anderen Morgen Erbrechen. Harn normal. — Nach 1 St. Laparotomie: Darmnaht. Reichliche Menge gelblicher, schwach fäkulent riechender Flüssigkeit. Darmschlingen stark aufgetrieben, mit Fibrin und Eiter bedeckt. In der Mitte des Dünndarms ein bohnengrosses Loch. Exitus am folgenden Tage. Sektion: Allgemeine Peritonitis, Dilatation beider Ventrikel. Myocarditis parenchymatosa.

121. Ders., 1906.

Arbeiter, 32 J. Quetschung zwischen zwei Rollwagen hauptsächlich in der Magengegend. Aufnahme nach einigen Stunden: Heftige Schmerzen in der Magengegend, sehr schlechtes Allgemeinbefinden. Recti stark gespannt, das ganze Abdomen sehr druckempfindlich. P. 68, kräftig. — Nach ca. 12 St. Laparotomie: Cirkuläre Darmnaht. Eine grünliche, ziemlich geruchlose Flüssigkeit läuft aus der Bauchhöhle ab. Därme stark gebläht. An der obersten Jejunalschlinge eine grünlich verfärbte Stelle an der Mesenterialseite, aus der galliger Inhalt ausfliesst. Exitus letalis am folgenden Tage unter Erscheinungen von Peritonitis und Lungenödem. Sektion: (Gerichtlich).

122. Ders., 1906.

Arbeiter, 31 J. Stoss durch den Griff einer Handkarre gegen den Leib. Aufnahme bald nach dem Unfall: Heftige Schmerzen. Bauchdecken gespannt, rechte Unterbauchseite auf Druck sehr schmerzhaft. P. 64, voll, regelmässig. Erbrechen in der Nacht darauf. Harn normal. — Circa 24 St. nach dem Unfall Laparotomie: Darmnaht. Peritoneales Gewebe ödematös infiltriert. Grosse Menge eitriger Flüssigkeit entleert sich aus der Bauchhöhle, Darmschlingen gebläht, mit Fibrin belegt, verklebt.

Im unteren Teil des Dünndarmes ein erbsengrosses Loch. Exitus letalis am nächsten Tage. Sektion: (Gerichtlich).

123. Ders., 1906.

Stallmann, 48 J. Hufschlag gegen den Leib. Aufnahme bald nach dem Unfall: Pat. sehr blass, Leib und Extremitäten fühlen sich kalt an. Recti bretthart gespannt, rechte Seite des Leibes stark druckempfindlich; nirgends Dämpfung. P. 110, klein. T. 36,8. Leichtes Erbrechen. Harn normal. — 2½ St. nach dem Unfall Laparotomie. Aus der eröffneten Bauchhöhle läuft sanguinolente seröse Flüssigkeit ab. Eine doppelt perforierte Darmschlinge: Mitte des Ileums, ca. 3 cm von einander entfernt, aus denen die Schleimhaut sich vorwulstet. Exitus 5 Tage nach der Operation. Sektion: (Gerichtlich).

124. Ders., 1906.

Kutscher, 45 J. Fall auf den Bauch durch Ausgleiten. Aufnahme am nächsten Tag früh: Heftige Schmerzen im Bauch zuerst in der Gegend eines seit 8 Jahren bestehenden linksseitigen Leistenbruches; später in der Nabelgegend. Aufstossen und Erbrechen. — Nach 40 St. Herniotomie. Bruchhüllen sulzig infiltriert, reichlich trübes Bruchwasser, im Bruchsack gerötetes Netz mit eitrigen Auflagerungen. In der Bauchhöhle eine Menge dünner eitriger Flüssigkeit. Die Därme verklebt, lassen sich nicht vorziehen, viel Eiter im kleinen Becken zwischen den Darmschlingen, eine Verletzung an denselben nicht aufzufinden. Exitus letalis am 3. Tage nach der Operation. Sektion: Circa 1 cm oberhalb der Bauhinischen Klappe eine kleine rechteckige Perforation im Dünndarm, über deren Ränder sich die Schleimhaut vorwulstete, und aus der Darminhalt herausfloss. Die Konturen der Perforation eckig, nicht rund. Eitrige Peritonitis.

125. Ders., 1906.

Kutscher, 36 J. Hufschlag gegen den Leib. Aufnahme in der Nacht darauf: Fortwährend starke Schmerzen. Haut zwischen Nabel und Symphyse leicht sugilliert. Leib gespannt und aufgetrieben; zwischen Nabel und Symphyse starke Druckempfindlichkeit. Erbrechen mehrmals. — Nach 20 St. Laparotomie: Darmnaht. Auf dem vorliegenden Netz punktförmige eitrige Beläge, Därme mit Fibrin beschlagen, locker verklebt. In der rechten Darmbeingrube eine Perforation im Ileum. Exitus 6 Tage nach der Operation. Sektion: (Gerichtlich).

126. Ders., 1906.

Postillon, 28 J. Druck durch eine Deichsel gegen eine Wand. Aufnahme in der folgenden Nacht: Aengstlicher Gesichtsausdruck. Beschleunigte Atmung. Abdomen etwas aufgetrieben, besonders unterhalb des Nabels, sehr druckempfindlich. Dämpfung in den abhängigen Partien, ebenso links von der Mittellinie. Puls beschleunigt. Erbrechen häufig. Harn normal. — Nach 19 St. Laparotomie: Darmnaht. Fade riechende

Flüssigkeit, trüb, serös in der Bauchhöhle, Unterhautzellgewebe blutig sugilliert. Dünndarm aufgetrieben, gerötet, mit Fibrinstreifen belegt. In einer der unteren Dünndarmschlingen eine die Fingerkuppe durchlassende Perforation. Im Umkreise von 1 cm ist die Serosa abgelöst, die Schleimhaut wulstet sich über die Wundränder vor, es läuft viel Darminhalt aus. Exitus 6 Tage nach der Operation. Sektion: Peritonitis. Gangrän des Darmes in der Umgebung der Perforationsstelle.

127. Bunge (32), 1905.

Mann, 21 J. Fall auf den Bauch und auf die Brust beim Abspringen von der im Fahren begriffenen elektrischen Bahn. Aufnahme nach 19 St.: Starke Schmerzen im Bauch und etwas Ueblichkeit. Cyanose. Abdomen etwas aufgetrieben. Keine Spur von Spannung. Mässige diffuse Druckempfindlichkeit. Leberdämpfung normal. P. 132, regelmässig, ziemlich kräftig. T. 36,8. Harn unverändert. — Exitus während der Aethernarkose.

128. Ders., 1905.

Küfer, 57 J. Beim Heben eines schweren Fasses fühlte Pat., wie sich sein rechtseitiger Leistenbruch hervordrängte und wieder zurückwich (trotz Bruchbandes). Zunehmende Schmerzhaftigkeit des ganzen Leibes und Obstipation. Abdomen stark und gleichmässig aufgetrieben. Bauchdecken stark gespannt. Druckschmerzhaftigkeit. Tympanismus, leichte Schallverkürzung in der Ileocoecalgegend. Oefteres Erbrechen. Harn stark eiweishaltig mit zahlreichen granulierten und hämorrhagischen Cylindern. Laparotomie. Nach Eröffnung der Bauchhöhle in der Ileocoecalgegend Entleerung einer grossen Menge dünnflüssigen, geruchlosen, mit Fibrinflocken vermischten Eiters. Die Abscesshöhle ist von der übrigen Bauchhöhle durch vielfach unter einander verklebte und von dicken Fibrinauflagerungen überzogene Darmschlingen abgeschlossen. Coecum und Wurmfortsatz nicht sichtbar. Exitus am 3. Tage post operat. Sektion: Teils cirkumskripte und abgesackte, teils frische generalisierte Peritonitis, deren Ursache eine kreisrunde ein Cts.-Stückgrosse 25 cm oberhalb Valvula Bauhini gelegene Perforation des Ileum. Die der Oeffnung entsprechenden Teile des Mesenteriums zeigen unweit der Ansatzstelle am Darm zahlreiche weissliche strahlige Narben.

129. Voswinckel (326), 1906.

Gürtler, 56 J., Von einem Automobil umgestossen und durch das Trittbrett eines entgegen kommenden elektrischen Strassenwagens in der Magengegend getroffen. Pat. ist sehr blass, stöhnt vor Schmerzen, Atmung stossweise. Bauchdecken stark gespannt, überall starke Druckempfindlichkeit, besonders unter dem linken Rippenbogen. Puls klein, kaum fühlbar. Erbrechen keines, nur zeitweises Gefühl von Uebelkeit. Harn normal. — 4½ Stunden nach dem Unfall Laparotomie: In der Mitte der grossen Kurvatur des Magens Hämorrhagien, in den Blättern des

Mesenteriums ein Hämatom. Auf den rechts oben liegenden Dünndarmschlingen leichter fibrinöser Beschlag. In der Bauchhöhle links oben eine ganz geringe Menge einer fade riechenden Flüssigkeit. Exitus 20 Stunden post operat. Sektion (gerichtlich): Kleiner Riss im Duodenum kurz vor dem Uebergang in das Jejunum.

130. Ders., 1906.

Kutscher, 25 J. Quetschung am Leibe zwischen zwei Rollwagen. Aufnahme nach ca. 8 Stunden: Facies perit., stöhnt vor Schmerzen. Der Leib gespannt, besonders die rechte Seite. Puls klein und beschleunigt. Mehreremal erbrochen. Harn enthält eine Spur Sacchar. — 10 Stunden nach dem Unfall Laparotomie: Darmnaht. Das Duodenum in einer Ausdehnung von ca. 5 cm schräg von vorne nach hinten eingerissen; aus diesem Riss entleert sich fast reingallige Flüssigkeit. Exitus letalis bald nach der Operation. Sektion: Von den Angehörigen verweigert.

131. Bunge (32), 1905.

Knabe, 9 J. Ueberfahren quer über das Becken und Abdomen. Aufnahme sofort. Die Haut über der Blasengegend durch ein Hämatom abgehoben. Seitlicher Druck auf das Becken schmerzhaft. Harn klar. — Sofort Operation: Incision des Perineums durch einen Längsschnitt. Ausräumung des Hämatoms vor dem Rectum, das samt dem Sphinkter am Damm exakt eingenäht wird. Die Höhle vor und hinter dem Rectum drainiert. Incision auf das Hämatom vor der Blase. Das ganze perineale Zellgewebe ist bis hinauf zur Blase freiliegend und durch Suffusion eingenommen. Der rechte absteigende Sitzbeinast ist frakturiert. Peritoneum und Blase unverletzt. Das Rectum samt Sphinkter quer abgerissen. Heilung. Starke Blutung aus dem Rectum.

132. Ders., 1905.

Mann, 48 J. Schwere Anstrengung beim Aufrichten einer mehrere Centner schweren Eisenplatte. Aufnahme nach 1 Tag: Starke Schmerzen im Leibe. Bauchdecken bretthart gespannt, Abdomen mässig aufgetrieben. Druck auf die Vorwölbung und das Einführen des Fingers in den Leistenkanal, besonders in die Apertura posterior sehr schmerzhaft. Dämpfung 3 Querfinger breit unterhalb der 5. Rippe beginnend. P. 80. T. 37,8. Mehrmaliges Erbrechen. Harn normal. — Sofort nach Einlieferung Laparotomie: Darmnaht. Beim Auseinanderpacken der unter einander verklebten Dünndarmschlingen zeigt sich an einer dicht neben der Apertura post. gelegenen Dünndarmschlinge an der Konvexität eine von fibrinöseitrigem Belag lose bedeckte, etwas über linsengrosse Perforation. Heilung.

133. Ders., 1905.

Mann, 49 J. Heben einer Formermasse auf die rechte Schulter. Aufnahme nach 54 St.: Ausgesprochen verfallener Ausdruck, halonierte Augen. Abdomen nicht besonders aufgetrieben, brettharte Spannung der Bauchdecken, mässige Druckschmerzhaftigkeit. In der linken seitlichen Bauch-

gegend deutliche Dämpfung, rechts weniger. Puls 100—110, klein, regelmässig. — Sofort Laparotomie: Darmnaht. Dicht neben der rechtsseitigen Bruchpforte eine Darmschlinge mit einer wesentlich längsgestellten, etwa erbsengrossen Oeffnung. Aus der Bauchhöhle quillt sofort nach Eröffnung stinkender Inhalt. Die Därme sind durch fibrinös-eitrige Beschläge teilweise untereinander verklebt. Die Ränder der Perforation granulierend. Exitus 10 St. nach der Operation. Sektion: Diffuse Peritonitis und ein abgesackter subphrenischer Abscess rechts, Endocarditis, Hypertrophie des rechten Ventrikels, Lungenemphysem. Darmnaht kontinent.

134. Slajmer (265), 1902.

Fall von 4 m Höhe. Auffallen eines grossen Brettes aufs Abdomen. Tetanische Kontraktion der Bauchdecken. Perkussion normal. — Nach 6 St. Laparotomie: Darmnaht. Dünner Eiter im Bauch, am Uebergang des Jejunum in das Ileum ein 1 cm langer Riss, unweit davon ein 2 cm langer 1 cm breiter Serosariss. Bauchtoilette, Naht, Drainage. Heilung ohne Reaktion.

135. Neugebauer (210).

Taglöhner, 30 J. Fusstritt. Aufnahme nach 48 St.: Sehr kräftiger Mann, verfallen aussehend. Bauchdecken gleichmässig aufgetrieben, überall sehr schmerzhaft. Leberdämpfung normal. P. 130, regelmässig, kräftig. T. 36,8. Erstes Erbrechen nach 8 St., dann häufig. — Nach 49 St. Laparotomie: Darmnaht. Kotige Flüssigkeit im Bauch, Darm mässig aufgetrieben. Im Endstück des Jejunum 3 cm langer klaffender Riss gegenüber dem Mesenterialansatz, Ränder glatt, Schleimhaut evertiert. † 1 St. p. op. Sektion: Keine andere Verletzung, Naht hält.

136. Ders., 1898.

Handlanger, 48 J. Deichselstoss. Aufnahme nach 8½ St: Starke Schmerzen. Extr. kalt. Bauchdecken etwas aufgetrieben. Druckempfindlichkeit besonders der linken Unterbauchgegend. Pulslos! T. 36,5. Erbrechen bald p. tr. und mittags gallig! — † 1 St. nach Aufnahme. Sektion: 1 Liter stark blutiger Darminhalt. 3½ m von der Ileocoecalklappe, 2 m vom Duod. entfernt ist das Jejunum quer scharf durchtrennt. Riss reicht 3 cm ins fettreiche Mesenterium hinein, keine Zeichen früherer Peritonitis adh., keine Zeichen von Quetschung, entferntes kleines Hämatom an Darm und Gekröse. Rechts leicht reponible Scrotalhernie.

137. Eichel (78).

Bauarbeiter, 36 J. Fall von einem 3½ Meter hohen Gerüst mit dem Leib auf einen Steinblock. Collaps, starke Schmerzen im Abdomen. — Laparotomie: Aus der eröffneten Bauchhöhle tritt blutig gefärbte Flüssigkeit heraus. In einer Dünndarmschlinge ein 2 cm langes Loch und 10 cm weiter ein 3 cm langer Riss durchs Mesenterium, parallel der Darmachse, 1 cm vom Darm entfernt. Ein zweiter, nicht durchgehender Riss, 1 cm

lang, ist 2 cm vom ersten entfernt. — Exitus 40 St. p. tr. Sektion: Allgemeine Peritonitis.

138. Ders.

Mann, 63 J. Ueberfahren und vom Pferde getreten. — Exitus 40 St. p. tr. Sektion: Im Mesenterium liegen nahe am Darmansatz mehrere längsgestellte Einrisse, die zum Teil von der Serosafläche ins Fettgewebe des Mesenteriums eindringen, zum Teil auch durch die ganze Dicke des Mesenteriums hindurchgehen. Ungefähr in der Mitte des Dünndarmes eine kleine Oeffnung, aus der auf Druck Kot quillt.

Retroperitoneale Verletzungen.

139. Zink-Bollinger. (315), 1899.

Kind, 4 J. Sturz vom II. Stock auf vorübergehenden Mann. Schmerzen im Abdomen, schwer leidend, blass, cyanotisch, Shock. Lendengegend blutunterlaufen. Bauchdecken nicht wesentlich aufgetrieben, nicht sehr deutlich druckempfindlich bis auf Ileocoecalgegend. Leberdämpfung überragt den Rippenbogen 2 Querfinger, Ileocoecalgegend Dämpfung. P. 80, regelm. T. 36,8. Einige Male Erbrechen, bald nach dem Sturz etwas Blut, später lauchgrün. Harndrang, ohne urinieren zu können. — † am 2. Tage Abends. Sektion: Diagn. Peritonitis acuta mit hämorrhagisch-jauchigem Exsudat, ausgehend von retroperitonealer eitrig-jauchiger Entzündung in der Gegend der r. Niere durch retroperitoneale Duodenalruptur. Ruptur im Umfang eines 20 Pfennigstückes auf der lateralen Wand der part. descend. duod. Die Ränder des Risses von der nach aussen umgestülpten Schleimhaut gebildet. — Befund am nächsten Tag: P. 120 fadenförmig, Abdomen mässig aufgetrieben, druckschmerzhaft. T. 33,4—39,7.

140. Thommen (281), 1895.

Fuhrmann, 47 J. Deichselschlag in die Magengegend. Aufnahme nach 2½ St.: Leidender Gesichtsausdruck. Bauchdecken stark eingezogen, bretthart gespannt, äusserst druckempfindlich. Leberdämpfung fehlt. P. 72. T. normal. Harn normal. — Nach 3 St. Laparotomie: Naht des Magenrisses in 3 Etagen, Ausspülen und Tupfen der Bauchhöhle, Naht der Bauchdecken. Es entweicht Gas aus der Bauchhöhle, von der Magengegend her Blut. Im Magen 4 cm vom Pylorus ein 7 cm langer Riss. Zeichen von Peritonitis fehlen. — † am 4. Tage p. tr. Sektion: Peritonitis und retroperitoneale Eiterung ausgehend von einer Verletzung der pars descendens duodeni. Das Duodenum ist nicht völlig perforiert, sondern die Darmwand und ein handtellergrosses Stück des angrenzenden Mesenteriums sind in ein erweichtes, fetziges Gewebe verwandelt. Därme und Netz fibrinös belegt, im kleinen Becken Eiter. Hypost. Pneumonie. Nach der Operation P. klein, 74, kein Fieber, Auftreibung des Leibes.

141. E. H. Bennet (16), 1898.

Mann, 55 J. Hufschlag. — Probelaparotomie. Es wurde keine Ver-

letzung gefunden. †. Ruptur des extraperitonealen Duodenalanteiles, welcher dicht an der Wirbelsäule gelegen ist. Der Darminhalt ergoss sich längs der Wirbelsäule bis gegen das Becken hin. Es waren keine sicheren Zeichen einer Darmverletzung gefunden worden.

142. Potherat (227), 1893.

Mann, 27 J. Hufschlag in die Bauchgegend, so dass der Mann zur Erde geworfen wurde. Nicht ausgesprochen peritoneales Aussehen. Bauchdecken leicht aufgetrieben, lebhaft druckempfindlich, besonders in der Magengegend und nach rechts davon, und dabei Muskelspannung. P. 88, regelmässig, voll. T. 37—37,4. Erbrechen nach wenigen Minuten, dann nicht mehr. Harn etwas blutig. — Nach 10 St. Laparotomie: Bauchtoilette, Naht der Perforation. Reichlich chylöse Flüssigkeit im Bauch. 30 cm vom Coecum fand sich am Dünndarm eine mehrere cm lange Zerreissung, parallel zur Darmachse am freien Rande des Darmes keine weiteren Verletzungen gefunden. Zuerst sehr guter Verlauf. Am 5. Tag schwere Abdominalsymptome und baldiger Tod. Sektion: Darmnaht hielt gut. Im III. Teil des Duodenums, an der hinteren Fläche des Duodenums gegenüber der Wirbelsäule ein kleiner Substanzverlust im Darm, wie mit dem Locheisen ausgeschlagen. (Wahrscheinlich schwere Kontusion, die am 5. Tage zur Nekrose und Durchbruch führte.) Laparotomie wurde gemacht auf das heftige Trauma hin und die défense musculaire.

143. Eigene Beobachtung, 1903.

Pferdeknecht, 45 J. Wuchtiger Hufschlag in den Bauch. Aufnahme sofort: Collabiert, leidet heftige Schmerzen. Bauchdecken bretthart, sehr heftige Druckempfindlichkeit, namentlich rechts. Perkussion normal. P. 80, kräftig, regelmässig. T. 36,9. Erbrechen erst später. — Nach 2 St. Laparotomie: Schluss der Bauchwunde nach Ausspülung mit Kochsalzlösung. Das Netz mit Blutaustritten durchsetzt. Am ganzen freien Darm keine Perforation zu finden, dagegen an der radix mesent. ausgedehnte, flächenhafte Blutergüsse. — † 34 St. p. op. Sektion: Im Mesenterium des untersten Ileums ein auf die Wurzel des Mesenteriums beschränktes flaches Hämatom. Dort, wo das Mesenterium den absteigenden Ast des Duodenums deckt, ist das Mesenterium erweicht und brüchig. Von dort aus kommt man mit einer Sonde ins Duodenum. Die Perforation im Duodenum ist linsengross und mit fetzigen Rändern ausgestattet. Nach der Laparotomie dauern die ungewöhnlich starken Schmerzen unvermindert an. Am nächsten Tag Zeichen akuter Sepsis.

144. Dambrin-Morestin (56), 1899.

Arbeiter, 17 J. Ein Bruchstein fällt ihm auf den Rücken und presst ihn gegen einen anderen Felsblock. Aufnahme nach 1 St.: starker Shock, ängstlicher Ausdruck, blass. Bauchdecken bretthart, sehr schmerzhaft, besonders rechts. P. regelmässig, beschleunigt. 2mal Erbrechen. Harn

normal. — Nach 3 St. Laparotomie: Naht der Ruptur. Der Bauch voll Blut, inkomplete Zerreissung der vorderen Magenwand. Eine Schwellung vor dem Colon ascendens, Peritoneum daselbst graugrün. Eröffnung des Retroperitoneums ausserhalb des Colon ascendens. Es entleert sich eine grosse Menge von Kirschen und Flüssigkeiten, quere Zerreissung des retoperitonealen Duodenums in grosser Ausdehnung am Uebergang des absteigenden in den horizontalen Teil. † am nächsten Morgen.

145. Hinton (134).

Mann. Ueberfahrung durch ein Wagenrad. — † 20 Jahre nach der Verletzung durch Inanition. Sektion: Fistel neben der r. untersten Rippe 6 Zoll von der Wirbelsäule. Diese Fistel steht in direkter Verbindung mit einer Oeffnung im retroperitonealen Teil des Duodenums, der Fistelgang führte am oberen Pol der rechten Niere vorbei. Nach der Verletzung war der Pat. längere Zeit schwer krank. Nach mehrmonatlichem Leiden entstanden mehrere Abscesse, die schliesslich zu einer Fistelbildung in der rechten Lumbalgegend führten. Seitdem war Pat. gesund, doch war die Oeffnung nie verheilt und stets ein leichter Ausfluss da, weswegen eine Binde getragen werden musste. Vor einiger Zeit vermehrte sich der Ausfluss und es trat Schwäche und Abmagerung ein. Flüssigkeiten verliessen wenige Minuten nach Aufnahme per os die Fistel. Sehr bald Tod.

Verletzungen des Mesenteriums ohne Darmruptur.

146. Delbet (60), 1902.

Malermeister. Sturz vom Gerüst, gleich nach der Mahlzeit, 7 m tief, kam sitzend zu Boden. Aufnahme am selben Tage: gutes Aussehen, leichte Commotio cerebri, hatte das Bewusstsein nicht verloren. Am nächsten Tag: blass, eingefallen, Puls klein, rasch. An den Nates und Flanken Ekchymosen, linksseitige Beckenfraktur. Bauchdecken leicht gespannt, nirgends eine schmerzhafte Stelle, keine défense musculaire; am nächsten Tag deutliche défense musculaire. Am nächsten Tag Perkussion: leichte Flankendämpfung. P. 60, T. normal, 37. Einmal Erbrechen gleich nach dem Sturz ohne Wiederholung. — Am nächsten Tag Laparotomie: Ligaturen reissen aus, daher Mikulicz-Tamponade. Bauch voll Blut, Quelle der Blutung wird im kleinen Netz in zerrissenen Venen gefunden. †. Sektion: Peritonitis sekundär, weitere Verletzungen ausgeschlossen. Da Darmverletzung unwahrscheinlich, Eisblase, absol. Diät. Am nächsten Tag Zustand viel schwerer, Blutung wahrscheinlich. Ruptur der Bauchnaht, sekundäre Infektion.

147. Villeneuve (290), 1891.

Frau, 42 J. Stoss gegen den Bauch mit Omnibusdeichsel. — Nach 26 St. Laparotomie. Quere Zerreissung der Muskeln und Fascien der

vorderen Bauchwand. 20 cm langer Riss im Mesenterium und sehr starke Kontusion des dazu gehörigen Dünndarmes. † am Abend der Operation. Sektion: Kontusionsverletzung der Leber und Niere. Sehr heftiger Stoss.

148. M. Sheild (262), 1896.

Knabe, 11 J. Rad ging über die Nabelgegend. Am nächsten Tage collabiert, sehr heftige Schmerzen. Bei Berührung schreit er. P. 138, sehr klein, T. 101 F. 2mal Erbrechen. — Nach 1 Tag Laparotomie: Blutstillung, Ausspülung des Abdomens. Bauch voll Blut wie bei Extrauteringrav. Beträchtliche Wunde am Ursprung des Mesenteriums, Blutung aus grosser Vene. Heilung.

149. K. Neumann (213) 1903.

Knabe, 12 J. Hinterrad eines Wagens ging quer über den Bauch. Pat. wurde bewusstlos, später Schmerzen im Oberbauch, blass, Beckenfraktur. Bauchdecken bretthart, nicht besonders aufgetrieben, schon bei leiser Berührung stark empfindlich. Perkussion: Trauberaum hoch tymp., Flanken deutlich gedämpft, Dämpfungen steigen allmählich. P. 136, kaum fühlbar, T. 37. Wiederholt Erbrechen. — Nach 4 St. Laparotomie: Darmenden herausgelagert, sekundär eröffnet, später Spornklemme. Dünndarmschlinge erweist sich als vom Mesenterium völlig abgerissen und zwar auf 150 cm distal bis 15—20 cm an die Valv. ileocoec. heran. Ein lebhaft spritzendes Mesenterialgefäss. Ausserdem ist die Serosa und Muscularis zerrissen und stark zurückgeschoben, so dass ein 6—7 cm langer Schleimhautcylinder nackt daliegt. Im Beckenperitoneum ein langer querer Riss. Heilung.

150. R. Neumann (213), 1904.

Arbeiterssohn, 12 J. Ein fahrender Rollwagen ging mit dem Hinterrade quer über den Bauch. Aufnahme bald nach dem Unfall: Sehr blass, Lippen leicht cyanotisch, Druckgefühl im Abdomen. Bauchdecken bretthart gespannt, Abdomen nicht besonders aufgetrieben. Bei leiser Berührung starke Schmerzhaftigkeit. Leberdämpfung normal. Hochtympanitischer Klopfschall. P. 136—160, kaum zu fühlen, T. 37. Wiederholt Erbrechen, Harn normal. — Nach 4 St. Laparotomie: Nach Eröffnung der Peritonealhöhle entleert sich aus derselben über $^1/_2$ Liter Blut. An dem absteigenden Schenkel der vorliegenden Flexur ein längsovaler zweimarkstückgrosser Serosariss. Ein etwa 15—20 cm langer Mesenterialriss am Ileum. Geheilt.

151. Chrétien (45), 1889.

Mann, 47 J. Von einem schwerbeladenen Lastwagen überfahren. Aufnahme bald nach dem Unfall. Oberflächliche Abschürfungen. P. unregelmässig. — Exitus 6 St. p. tr. Sektion: Weitgehende Zertrümmerung der Bauchmuskeln in den tiefen Schichten. Das Mesenterium am Dünndarm so zerrissen, dass eine Schlinge von 30 cm Länge vollständig losgelöst ist. Links das viscerale Blatt des Bauchfells so abgerissen, dass auf ca. 6 cm die unverletzte Muscularis zu Tage tritt.

1.

2.

3.

4.

5.

F. Reichhold Lithogr. Kunstanstalt, München

1.

2.

3.

4.

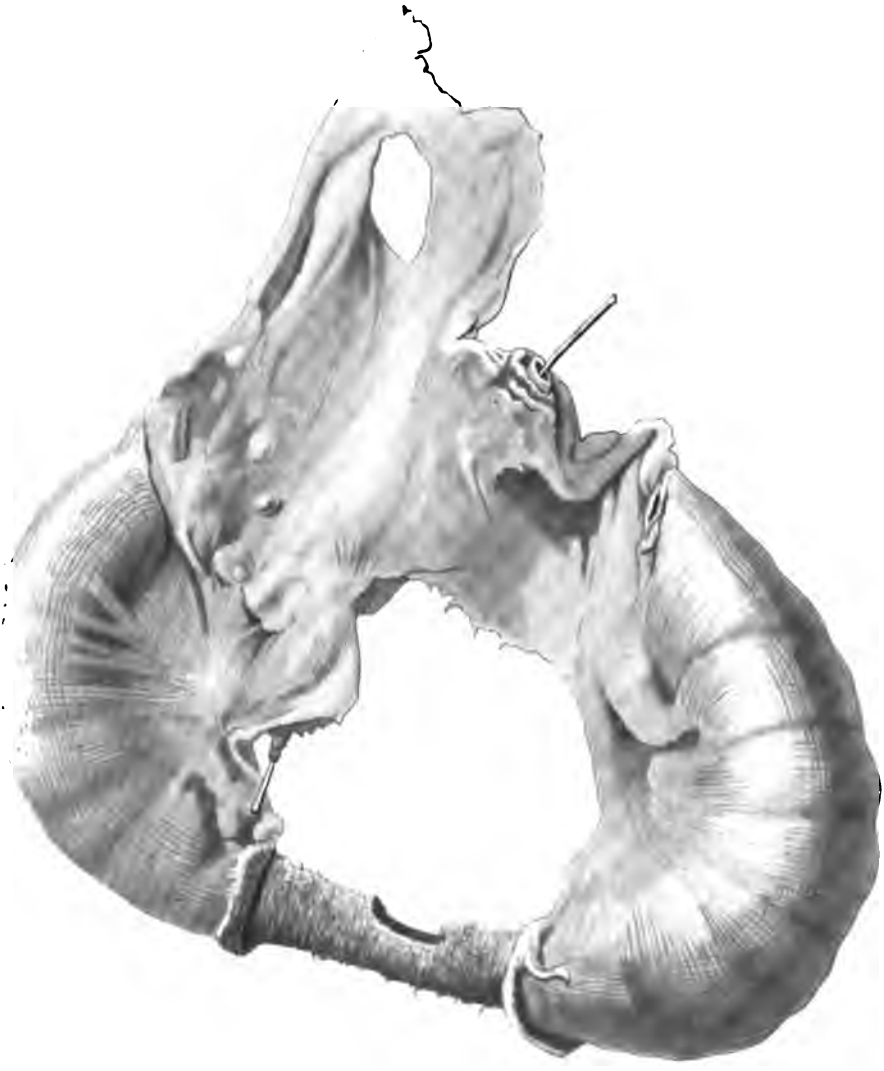

H. Laupp'sche Buchhandlung in Tübingen.

Links eine Zwerchfellhernie; das Netz durch einen Vertikalriss in zwei fast gleiche Hälften geteilt.

152. Arnoult (327), 1845.

Taglöhner, 49 J. Von einem Einspänner überfahren (über den Leib). Schmerzen, Extremitäten blass. Bauch aufgetrieben. Puls schwach. — Exitus 10 St. post. tr. Sektion: Abundanter intraperitonealer Bluterguss ($1^1/_2$ l). An der rechten Seite ein ca. 3 cm langer Abriss des Mesenteriums, Darm unverletzt.

153. Bulteau (328), 1845.

Mann, 36 J. Pressung zwischen zwei Waggons. Grosse Prostration, Gesicht blass. Bauch aufgetrieben, Abdomen etwas schmerzhaft. Dämpfung normal. Puls klein. — Exitus $1^1/_2$ Tage p. trauma. Sektion: Bluterguss in der Bauchhöhle (ca. 1 l). Mesenterium in einer Ausdehnung von 75 cm von seiner Darminsertion abgetrennt.

154. Lougnet (179), 1873.

Mann, 65 J. Von einem schweren Wagen über das linke Bein überfahren, das frakturiert wurde. Schmerzen in der rechten Leistengegend, daselbst eine stets ohne Bruchband leicht zurückgehaltene Hernie. Sonst vollständiges Wohlbefinden. Bauch leicht aufgetrieben, Druckschmerzhaftigkeit im rechten Hypochondrium. Mehrere Male Erbrechen. — Exitus 24 St. p. trauma. In der Bauchhöhle ca. 200 gr Blut. Das Mesenterium in einer Ausdehnung von 7—8 cm parallel dem Rand des sich inserierenden Darmes vollständig durchrissen, der zugehörige Darmteil ist schwärzlich, blutig infiltriert, aber ohne Kontinuitätstrennung. Stellenweise Peritonitis.

155. Krause (329), 1888.

Tramway-Condukteur, 52 J. Zwischen einem Wagen und einer Barriere gefasst und zu Boden geschleudert. Schwach, blass, grosse Schmerzhaftigkeit der Blasengegend. Bauch sehr schmerzhaft, besonders in der Blasen- und Coecalgegend. Schall unten gedämpft. T. 37,0. P. 60 und schwach, den nächsten Tag 116, schwach. Harn mit Katheter entleert, blutig. — Exitus 3 Tage p. tr. Sektion: In der Bauchhöhle 1 Pfd. Blut. Das obere Blatt des Mesocoecum eingerissen, das Ileum in der Länge von 18 cm von seinem Mesenterium abgerissen.

156. Riegner (235), 1900.

Knabe, 4 J. Ueberfahren von einem Bierwagen. Aufnahme bald nach Verletzung: Hochgradiger Shock. Quer über dem Nabel 20 cm lange, 6 cm breite Sugillation. Bauchdecken nicht aufgetrieben, ziemlich schlaff (Shock), auf Druck sehr schmerzhaft. Leberdämpfung normal. Linke Bauchseite bis zur Milz hinauf absolut gedämpft. Mehrmals Erbrechen. — Nach 5 St. Laparotomie: Resektion von 25 cm Colon, Darmnaht. Colon descendens auf 7 cm der Serosa ganz beraubt, entsprechendes

Mesocolon radiär eingerissen, in beiden Retroperitonealräumen ausgedehnte Blutansammlungen. † am 2. Tag p. tr. Sektion: Keine Peritonitis. Nieren, Milz, Leber intakt. Musc. psoas in grosser Ausdehnung eingerissen.

157. Schindewolf (248), 1905.

Mann, 31 J. Stürzte von einem fahrenden Wagen, kam mit dem rechten Fuss zuerst zur Erde und kippte nach rechts um, so dass er mit der rechten Körperhälfte auf die Landstrasse aufschlug. Aufnahme sofort: Schmerzen im rechten Bein. Unterschenkelfraktur. Bauchdecken weich, flach, nirgends druckempfindlich. Perkussion normal. P. 80. T. 36,6 am 4. und 5. Tag 37,9. Harn normal. — † am 8. Tag. Sektion: Bei Eröffnung der Bauchhöhle quoll sofort Blut in grossen Mengen hervor, im Ganzen fanden sich 2 l. Im Mesenterium des Dünndarmes drei fingerbreit oberhalb des Blinddarmes ein ovales Loch, dessen grösste der Darmachse parallele Oeffnung 4 cm betrug. Der Rand des Loches besteht an manchen Stellen aus zartem frischem Narbenbindegewebe, an anderen aus grünlich und schwärzlich verfärbten Gewebsfetzen. An dem der Radix mesent. zugekehrten Rande finden sich einige offene Gefässlumina. Darmserosa überall intakt. Durch 7 Tage kein Stuhl ohne weitere Störungen. Am 8. Tag 1 Löffel Ricinusöl; danach mehrmals Stuhlgang. Nachmittags plötzlich heftige Schmerzen im Unterleib, rascher Collaps. Gesicht sehr blass, schon nach 1 St. Exitus.

158. Aldrich (3), 1904.

Mann, 53 J. Glitt auf der Strasse aus, fiel mit voller Wucht zu Boden und brach das rechte Bein. Leichter Shock. R. Unterschenkel gebrochen. P. am 5. Tag 100, klein. T. am 4. Tag 37,7. Am 5. Tag Erbrechen. — † am 9. Tag. Sektion: In der Bauchhöhle viel Blut, als dessen Quelle mehrere zerrissene Mesenterialgefässe gefunden wurden. Das Netz war sehr fettreich. Der Stuhl war angehalten und musste durch Klysmata herbeigeführt werden. Am 8. Tag ausserordentliche Blässe, P. 160, Somnolenz.

Litteratur[1]).

1) Adam, Du mécanisme de la rupture de l'intestin par contusion abdominale. Gaz. des hôp. Paris 1895. Nr. 44—46. S. 453. — 2) A. Adam et Ch. Février, De la laparotomie précoce dans les contusions de l'abdomen

1) Das Verzeichnis enthält die Litteratur der letzten 10 Jahre. Von früheren Arbeiten sind nur die in der vorliegenden Arbeit citierten genannt; bezüglich der übrigen älteren Litteratur sei auf die Zusammenstellung von Petry verwiesen. Einzelne fremdländische Arbeiten konnten nur nach Referaten gewürdigt werden, da sie mir nicht zugänglich waren.

avec lésion de l'intestin. Archives provinciales de Chirurgie. 1895. Nr. 3 u. 4. S. 236. — 3) Ch. J. Aldrich, Traumatic rupture of the mesenteric arteries. Annals of surgery. 1902. Bd. 35. S. 342. — 4) André, Arch. de méd. et de pharm. milit. 1888. Nr. 12. — 5) v. Angerer, Ueber subkutane Darmrupturen und ihre operative Behandlung. Arch. f. klin. Chir. 1900. Bd. 61. — 6) Appel, Ein Fall von akuter Magendilatation nach Quetschung. Philad. med. Journ. 1899, 12. August. — 7) Balladur, De l'intervention chirurgicale dans les lésions de l'intestin par contusion de l'abdomen. Thèse de Paris. 1895. — 8) Ballance, On splenectomy for rupture without external wound. Practitioner. 1898, April. — 9) Baraduc, Bull. de la Soc. anatom. Paris 1839. — 10) Battle, A case of ruptured intestine without abdominal wound; death nearly a month later. The Lancet. 1898, 10. Dez. — 11) Baudens, Gaz. des hôp. Paris 1844. S. 137. — 12) Baur, Coup de pied de cheval de la région hépatique; plaie du foie par éclatement; hémorragie intra-péritonéale; mort 69 heures après l'accident. Arch. de méd. et de pharm. milit. 1897. Juli. — 13) Bazy, Plaie de l'intestin par coup de pied de cheval. Laparotomie. Bull. et mém. de la soc. de chir. 1900. Nr. 33. — 14) Beck, Milzverletzung durch stumpfe Gewalt. Münch. med. Wochenschr. 1897. S. 1319. — 15) Bell, A case of rupture of the intestine; absence of symptomes for some time after. The Lancet. 1901. 21. Dez. — 16) E. H. Bennet, Traumatic rupture of duodenum. Dublin journ. of med. sciences. 1898. V. CVI. p. 171. Brit. med. Journ. 1898. V. I. p. 2. — 17) Ders., The Lancet. 1896, 1. Aug. p. 310. — 18) Berger, Erich, Verletzungen der Milz und ihre chirurgische Behandlung. Arch. f. klin. Chir. 1902. Bd. 68. — 19) Berger, Les contusions graves de l'abdomen. Méd. moderne. 1905. Nr. 2. — 20) Ders., Des contusions de l'abdomen. Arch. gén. de méd. 1904. Nr. 45. — 21) Bernay, Société des sciences méd. de Lyon. 1897, 3 février. — 22) Bobbio, Due casi di rottura traumatica sottocutanea dell' intestino libere. Giorn. di R. accad. di med. di Torino. 1905. Nr. 3. — 23) Bonanome, Un caso di rottura traumatica dell' intestino tenue per una violenza indiretta. Policlinico Ser. chir. 1904. Nr. 4. — 24) Bothomley, Boston med. and surg. journ. 1901, 5. Dez. S. 625. — 25) Bouley, Rupture complète et détachement d'une portion d'une anse intestinale à la suite de contusion abdominale sans lésion apparante de la peau. Bull. de la Soc. anatom. 1881. S. 291. — 26) Brehm, Die komplicierten Bauchkontusionen. Samml. klin. Vorträge. N. F. Nr. 376. — 27) Brentano, Kontusionen des Bauches. Freie Vereinigung der Chirurgen Berlins. Deutsche med. Wochenschr. 1901. Vereinsbeil. Nr. 10. — 28) Brunner, Weitere klin. Beobachtungen über Aetiologie und chirurgische Therapie der Magenperforation und Magenperitonitis. Diese Beiträge Bd. 40. H. 1. — 29) Ders., Das akut in die freie Bauchhöhle perforierende Magen- und Duodenalgeschwür. Deutsche Zeitschr. f. Chir. Bd. 69. H. 2—4. — 30) Th. Bryant, Injuries of the abdomen without external wounds. Ruptured jejunum, ruptured ileum. Lancet 1895, 2. Nov. — Ders., Rupture of the small intestines. Lancet 1895, 7. Dez. — 31) Buchanan, Traumatic rupture of the small intestine; abdominal section; recovery. Annals of surg. 1900, Nov. — 32) Bunge, Zur Pathogenese subkutaner Darmrupturen. Diese Beiträge. 1905. Bd. 47. S. 771. — 33) Burggraeve, Observation d'un cas de rupture sous-péritonéale du

duodénum. Annales de la Soc. de Méd. de Gand. 1850. (XXVI.) S. 45. — 34) R. Butz, Zwei Fälle von traumatischer Verletzung des Darmes. Bolnitschnaja Gaseta. Botkina. 1900. Nr. 27. (Ref. in Hildebrand's Jahrb.) — 35) v. Čačković, Ueber Fisteln am Duodenum. Langenbeck's Arch. Bd. 69. — 36) Cahier, Contusion de l'abdomen et ruptures de l'intestin par coup de pied de cheval. Revue de chir. 1902. Nr. 7. — 37) Camus, Arch. de méd. et de pharm. milit. Paris 1869. — 38) Cazin, Recherches expérim. sur la leucocytose dans les contusions et plaies de l'abdomen. Congrès franc. de chir. 1903. — 39) Chaput, Bull. et mém. de la soc. de chir. de Paris 1895. S. 230. — 40) Chauveau, Thèse de Paris 1869. — 41) Chavasse, Étude sur les contusions et ruptures de l'intestin sans lésion apparente des parois abdominales. Arch. de méd. et de pharm. milit. 1884. IX; 13, 14, 15. — 42) Ders., Bull. et mém. de la soc. de chir. Paris 1885. S. 123. — 43) H. Chiari, Fall von kompleter Durchreissung des Duodedenums infolge von Trauma. Anz. der k. k. Ges. der Aerzte in Wien. 1881. Nr. 20. — 44) Cholzow, Ueber traumatische Rupturen der Gallenwege. Ann. der russ. Chir. 1900. H. 2—3. — 45) H. Chrétien, Gaz. méd. de Paris. 1889. Nr. 5. — 46) Christian, Zerreissung des Rectums und Prolapsus des Dünndarms. Ann. méd. psychol. 1875, Sept. 5. Ser. XIV. p. 245. — 47) N. Close, Note on a case of ruptured duodenum. Death in sixteen hours. Lancet. 1897. Bd. II. p. 144. — 48) Collier, Case of rupture of the duodenum. London med. Gazette. 1833, 3. Aug. p. 766. — 49) Connel, Gastro-intestinal perforation and their diagnosis. Journ. of the amer. med. assoc. 1903, April. — 50) Cornil et Carnot, Arch. de méd. expériment. 1898. p. 779. — 51) Coste, Ein Fall von Darmperforation durch stumpfe Bauchverletzung. Deutsche militärärztl. Zeitschr. 1902. H. 12. — 52) Courtade, Union méd. 1887. p. 616. — 53) Courtois et Destrez, Contusion violente de l'abdomen et de la région lombaire. Laparotomie. Guérison. Arch. de méd. et de pharm. milit. 1903, Mai. — 54) Curtis, Americ. journ. of the med. soc. Philad. 1887. — 55) Daireaux, Contusion du caecum, du colon ascendant et de l'anse terminale de l'iléon sans perforation. Arch. de méd. et de pharm. milit. 1905. Nr. 9. — 56) C. Dambrin, Recherches sur l'anatomie pathologique et le traitement des lésions de l'intestin dans les contusions abdominales. Thèse Paris 1903. — 57) Ders., Étiologie et mécanisme des lésions de l'intestin dans les contusions abdominales. Revue de chir. 1904. Nr. 3. — 58) J. B. Deaver, The indications and nature of treatement in severe abdominal injuries and etc. Med. and surg. Reporter. 1895. Nr. 6. — 59) Deboulet, Thèse Paris. 1899. — 60) Delbet, Contusion de l'abdomen. Hémorrhagie par déchirure indirect du petit épiploon. Gaz. des hôp. 1902. Nr. 24. — 61) Delore, Gaz. hebdom. de méd. Paris 1897. p. 889. — 62) Delorme, Bull. et mém. de la soc. de chir. de Paris. 1895, 27. März. p. 226. — 63) Demandre, Contusion de l'abdomen par coup de pied de mulet etc. Arch. de méd. et de pharm. milit. 1899. Nr. 9. — 64) Demons, Congrès franc. de chir. 1896. — 65) Ders., De contusions de l'abdomen. Revue de chir. 1897. XVII. — 66) Ders., Journ. de méd. de Bordeaux. 1898, 23. Jänner. — 67) Le Dentu, De contusions de l'abdomens. Congrès franc. de chir. 1897. — 68) Derocque, Contusion de l'abdomen. Rupture de la première anse du jejunum. Mort. Bull. de la soc. anatom. de

Paris. 1897. Nr. 7. p. 249. — 69) Döbbelin, Ein Fall von Darmruptur und Lungenabscess. Deutsche militärärztl. Zeitschr. 1903. Nr. 8. — 70) Doyen, Associat. franc. de chir. Paris 1897. — 71) Dubujadoux (Blida), Quatre cas de contusion de l'abdomen par coup de pied de cheval avec perforation de l'intestin. Bull. et mém. de la soc. de chir. de Paris. T. XXV. p. 851. — 72) Ders., Bull. et mém. de la soc. de chir. de Paris. 1898. p. 866. — 73) M. Ducrest-Lorgerie, Rupture du duodenum par suite de pression violente exercée sur la paroi abdominale. Recueil de mém. de méd. milit. 1861. T. V. p. 473. — 74) Eccles, Ruptured duodenum. Med. Times et Gazette. 1863. Vol. II. p. 497. — 75) Edgrén-Parviainen, Ulkonaisen väkivallan aiheuttama ihonalainen ohutsuolen repsytymis-tapaus. Duodecim 1899. Nr. 3—4. (Ref. im Centralbl. f. Chir. 1899. Nr. 51. S. 1361.) — 76) Eduards, A case of ruptur of the upper duodenum. Chicago med. Record. 1894. Bd. VII. p. 203. — 77) Eichel, Klin. und experiment. Beitrag zur Lehre von den subkutanen Darm- und Mesenterialverletzungen. Diese Beiträge. 1898. XXII. — 78) Ders., Ueber subkutane traumatische Bauchblutungen. Münch. med. Wochenschr. 1901. Nr. 41 u. 42. — 79) D. Eisendraht, Traumatic rupture of the abdominal viscera without external sign of injury. Journ. of the americ. med. Association. 1902, 25. Okt. u. 1. Nov. — 80) Eliot, Traumatic rupture of the intestine. Annals of surgery 1901, August. — 81) A. Ellis, Clinical lectures of cases of injuries of the abdominal and pelvic viscera. Lancet 1835. Bd. I. p. 18—19. — 82) J. W. C. Ely, Rupture of the duodenum. Boston med. and surg. journ. 1860. Bd. 61. p. 393. — 83) Enderlen, Deutsche Zeitschr. f. Chir. 1900. LV. S. 50. — 84) Escher, Th., Die Behandlung der akuten Perforationsperitonitis im Typhus mittels Laparotomie und Ileostomie. Mitteil. a. d. Grenzgebieten der Med. u. Chir. Jahrg. XI. H. 1. — 85) Eude, Contusion grave de l'abdomen par coup de pied de cheval; peritonite, expectation; guérison. Arch. de méd. et de pharm. milit. 1897, Juni. — 86) Eyler, Unterelsäss. Aerzteverein. Münch. med. Wochenschr. 1899. S. 945. — 87) Ders., Deutsche med. Wochenschr. 1900. Vereinsbeil. 2. S. 14. — 88) Ferraton, M., Deux observations de lésions traumatiques abdominales graves traitées par l'intervention sanglante suivie de guérison. Arch. de méd. et de pharm. milit. 1903. Nr. 3. — 89) Fick, Traumatic rupture of the ascending colon. Annales of surg. 1901, Mai. — 90) Dr. Emil Fischl, Ueber 2 Fälle einer seltenen Darmverletzung. Diese Beiträge. 1898. Bd. 22. — 91) C. P. Flint, Traumatic rupture of the intestine without injury of the abdominal wall. New-York med. Record. 1905, 18. Febr. — 92) Folet, Gaz. des hôp. de Toulouse. 1895. IX. p. 268. — 93) Forget, Soc. de méd. de Strassbourg. 1848, 6. Juli. — 94) Felix Fränkel, Ueber die subkutane Leberruptur und deren Behandlung durch primäre Laparotomie. Diese Beiträge. 1901. Bd. 30. S. 418. — 95) Ders., Münch. med. Wochenschr. 1903, 28. April. Nr. 17. — 96) C. Freemann, A case of rupture of the third part of duodenum. Brit. med. Journ. 1897. Bd. 1. S. 944. — 97) Frilet, Arch. de méd. et de pharm. milit. 1896. XXVIII. p. 39. — 98) Froehlich, Lésions de l'intestin par coup de pied de cheval. Le mercredi méd. 1895. Nr. 11. — 99) Fritz Fry, Ueber Darmrupturen ohne Verletzung der Bauchdecken. Diss. München 1895. — 100) Homer Gage, Abdominal contusions associeted with

rupture of the intestine. Annals of surg. 1902, März. — 101) Garret, Traumatic rupture of the bile-duct. Annals of surg. 1900. — 102) Gelpke, 5 Fälle von Verletzungen der Baucheingeweide. Korresp. f. Schweizer Aerzte. 1902. 32. Jahrg. Nr. 7. — 103) Gillette, Perforation traumatique du duodenum. Bull. de la soc. anatom. 1861. XXXVI. p. 105. — 104) Gilliam, Columbus medical journal. 1897. XVIII. p. 250. — 105) Green, Fort Wayne Med. Mag. 1896. IV. p. 153. — 106) Greig Smith, Chirurg. abdom. Trad. franc. par P. Vallin. Steinheil 1894. — 107) Greve, Geheilter Fall von subkutaner Darmverletzung. Deutsche med. Wochenschr. 1899. Vereinsbeilage 6. S. 30. — 108) G. Gross, Mém. de la société de méd. de Nancy. 1902, 12. Febr. — 109) Guinard, Article du traité de chir. de Le Dentu et Delbet. T. VII. — 110) Ders., Contusion de l'abdomen. Revue internat. de thérap. et de pharm. 1897. Nr. 3. — 111) Ders., Bull. et mém. de la soc. de chir. 1897, 30. Juni. — 112) Ders., Congrès franc. de chir. 1897. — 113) Ders., Bull. et mém. de la soc. de chir. 1898, Januar. — 114) Ders., Bull. et mém. de la soc. de chir. 1898, 12. Okt. — 115) Guinard et Tixier, Académie des sciences. 1897. — 116) Guyon, Dict. encycl. des scienc. méd. Art. Abdomen. — 117) Habs, Münch. med. Wochenschr. 1897. S. 1399. — 118) v. Hacker, Subkutane Darmruptur. (Mitteil. d. Vereins d. Aerzte in Steiermark, Sitzung vom 13. Februar 1905. S. 184—187.) Wien. klin. Wochenschr. 1905. Nr. 27. — 119) Haebler, Schwerste Eingeweideverletzungen bei unversehrten äusseren Weichteilen. Aerztl. Sachverständigen-Zeitung. 1902. Nr. 15. — 120) Hahn, Verletzung des Magen-Darmtractus. Münch. med. Wochenschr. 1899. Nr. 33. S. 1080. — 121) Ders., Ueber Operationen wegen Unterleibs-Kontusionen. Verhandl. der deutschen Gesellsch. f. Chir. 1900. S. 110. — 122) Hartmann, Bull. et mém. de la soc. de chir. 1898, 12. Okt. p. 868. — 123) Ders., Bull. et mém. de la soc. de chir. 1901. p. 234. — 124) R. Heclis, Rupture of the duodenum. Lancet. 1892. Bd. 1. p. 19. — 125) Heidenhain, Arch. f. klin. Chir. Berlin 1898. LVII. 1. — 126) Ders., Ueber Darmverschluss und Enterostomie bei Peritonitis. Ibid. 1902. Bd. 47. H. 4. — 127) Hellenthal, Ueber traumatische Darmrupturen und ihre Beziehungen zu Brüchen. Diss. Marburg 1899. — 128) Herapath, Case of rupture of duodenum, with collapse and peritonitis; death twenty four hours after the accident. Lancet. 1884. I. p. 23. — 129) Hermes, Deutsche Zeitschr. f. Chir. LXI. — 130) J. Hertle, Ueber stumpfe Bauchverletzungen. 77. Versamml. deutscher Naturforscher und Aerzte zu Meran. Sektion f. Chir. — 131) Herczel, Traumatische Duodenalruptur, totale Achsendrehung des Jejunum, Peritonitis. Laparotomie, Heilung. Orvosi Hetilap Szembe. Budapest. 1896. Nr. 46. XX. 553. (Ref. in Hildebrand's Jahrb. 1896.) — 132) Heusch, De la péritonite traumatique par contusion de l'abdomen sans lésions viscerales apparentes. Thèse de Lyon. 1898. — 133) Hinder, Rupture of the duodenum by a kick. Indian med. Gazette. Calcutta 1866. I. p. 157. — 134) J. Hinton, Brit. med. Journ. 1866, 3. Febr. — 135) v. Hippel, Ueber Verletzungen des Bauches durch Einwirkung stumpfer Gewalt. Deutsche Aerzte-Zeitung. 1900. H. 14. — 136) Hoepfl, Fall von subkutaner Darmzerreissung mit operativer Heilung. Münch. med. Wochenschr. 1906. Nr. 4. — 137) Hotchkiss, Contusion of abdomen; rupture of the small intestine; enterrhaphy. New-York surg. soc. Annals of

surg. 1904, Februar. — 138) Hutchinson, A case of rupture of the duodenum in which the symptomes were obscure, and the patient lived two weeks. Arch. of surg. London. 1891—92. Bd. 3. p. 97—104. — 139) Jalaguier, Art. du traité de chir. 1899. T. VIII. August. — 140) M. Jeannel (de Toulouse), Pathologie chirurgicale du duodénum. Arch. prov. de chir. 1899. T. VIII. — 141) Ders., Chirurgie de l'intestin. Institut de bibliographie scientifique. Paris 1898. — 142) Jobert de Lamballe, Traité des maladies chirurgicales du canal intestinal. 1831. T. 1. — 143) Joly, Contusion de l'abdomen par coup de pied de cheval. Laparotomie. Resection d'un lambeau contus et déchiré du grand épiploon. Guérison. Arch. de méd. et de pharm. milit. 1905, Juni. — 144) Johnson, Star wound of the abdomen with three perforations in the transvers-colon. New-York surg. soc. Annals of surg. 1902, März. — 145) Kaczorowski, Ein Fall von Darmruptur infolge Einwirkung der Bauchpresse. Przeglad lekarski. 1878. Nr. 2. (Ref. Virchow-Hirsch. 1878. S. 200.) — 146) Kaiser, Darmrupturen. Diss. Freiburg 1898. — 147) Karplus, Zur Kasuistik subkutaner Darmverletzungen. Wien. med. Wochenschr. 1901. Nr. 29. — 148) Kausch, Verletzungen des Magens und Darms. Handbuch der prakt. Chir. von Bergmann, Bruns und Mikulicz. 1903. II. Aufl. — 149) Fritz Kayser, Ein Fall von traumatischem Darmriss. Aus d. Krankenh. zu Hernösand. Hygiea. 1901. H. 11. S. 5241. (Ref. im Hildebrand's Jahrb. 1901.) — 150) Keil, Kasuistik der Darmrupturen durch stumpfe Gewalt. Diss. Kiel 1904. — 151) Kelloch, Two cases of abdominal injury with rupture of viscera. Brit. med. Journ. 1901, 30. März. — 152) Kirstein, Zur Kasuistik der subkutanen Darmverletzungen. Deutsche Zeitschr. f. Chir. 1900. Bd. 57. S. 61. — 153) Knaggs, Traumatic rupture of the small intestine. Brit. med. Journ. 1904, 9. April. — 154) Kohn, S., Zur Kasuistik der mit Darmverletzung komplicierten Beckenfrakturen. Diss. Freiberg 1903. — 155) König, Verletzungen des Abdomens. Altonaer ärztl. Verein. 1902, 5. März. Münch. med. Wochenschr. 1902, 5. Juli. — 156) Körte, Vorstellung eines Falles von traumatischer Colonzerreissung. Freie Vereinigung d. Chirurgen Berlins. Centralbl. f. Chir. 1896. Nr. 17. — 157) Kottmann, Ein Fall von Darmruptur nach Bauchkontusion. Korr.-Bl. f. Schweizer Aerzte. 1901. S. 803. — 158) Krabbel, Centralbl. f. Chir. 1898. S. 1207. — 159) Kranz, Einige Beiträge zu den subkutanen Darmverletzungen an der Flexur. Diss. Leipzig 1904. — 160) Kratter, Friedreichs Blätter f. gerichtl. Med. Jahrg. 1877. S. 33. — 161) Küss, Soc. de méd. de Strassbourg. 1848. — 162) Kyewski, Zur Kasuistik der durch Kontusion des Abdomens bedingten Darmperforation. Gazeta lekarska. Nr. 51. (Ref. in Hildebrand's Jahrb. 1896.) — 163) Lannelongue, Bull. méd. 1900. S. 165. — 164) Legueu, Bull. et mém. de la soc. de chir. Paris 1875. — 165) Leguest, Traité de chir. d'armée. 1872. — 166) Leith, A rupture of the duodenum. Edinburgh journ. 1895, Okt. — 167) Lejars, Concours médical. Paris 1897. p. 473. — 168) K. G. Lennander, Centralbl. f. Chir. 1901. Nr. 8. — 169) Ders., Ueber die Sensibilität der Bauchhöhle etc. Mitteil. aus d. Grenzgeb. d. Med. u. Chir. 1902. Bd. 10. — 170) Ders., Ueber Hofrat Nothnagel's zweite Hypothese der Darmkolikschmerzen. Mitteil. aus d. Grenzgeb. d. Med. u. Chir. 1906. Bd. 16. — 171) Ders., Leibschmerzen, ein Versuch, einige von ihnen zu er-

klären. Mitteil. aus d. Grenzgeb. d. Med. u. Chir. 1906. Bd. 16. — 172) Lèques, Marseille médical. 1900. — 173) Le Roy des Barres, Traumatisme de l'abdomen. Gaz. des hôp. 1903. Nr. 31. — 174) Levi, Diss. München 1898. — 175) Lexer, Ueber Bauchverletzungen. Berl. klin. Wochenschr. 1901. Nr. 48 u. 49. — 176) Lilienfeld, Ueber subkutane Darmverletzung und ihre Behandlung. Diese Beiträge Bd. 45. S. 133. — 177) Livingstone, Rupture of the jejunum from direct violence without external bruising. Brit. med. Journ. 1902, März. — 178) Loehac, Annales des maladies des organes génitaux-urinaires. Paris 1899, Juli. p. 733. — 179) M. Longuet, Remarques sur la rupture de l'intestin sans lésions des parois abdominales. Observation. Bull. de la soc. anat. de Paris. 1875. T. X. S. 799. — 180) G. Lotheisen, Zur Kasuistik der Verletzungen des Bauches. Wien. klin. Wochenschr. 1897. Nr. 1. — 181) Loewy, R., Soc. de Biol. 1900, 27. Jan. — 182) Ders., Soc. de Biol. 1901, 18. Mai. — 183) Ders., Thèse de Paris 1901. — 184) Lund Nichols Bothomley, Six cases of rupture of intestine. Boston med. and surg. journ. 1902. — 185) Maag, Einige Läsionen des Unterleibes. Hospitalstidende Nr. 42. Kopenhagen 1897. — 186) Madelung, Einige Grundsätze der Behandlung von Verletzungen des Bauches. Diese Beiträge. 1896. Bd. 22. S. 695. — 187) Makins, Two cases of traumatic rupture of the colon. Annals of surg. 1899, August. — 188) Malméjac, Thèse de doctorat. Paris 1897. — 189) T. H. Manly, A practical study of serious abdominal contusions etc. Med. and surg. Reporter. 1894 (22, 23, 25, 26). 1895 (1). — 190) Marais, Année méd. de Caën. 1900. — 191) Mauclaire, Soc. anatom. Paris 1897, 3. Dez. p. 860. — 192) Ders., Contusion de l'abdomen. Bull. et mém. de la soc. de chir. de Paris. T. XXVII. p. 234. — 193) Ders., Gaz. des hôp. 1903, 28. April. — 194) Mendy, De la valeur comparée de l'expectation armée et de la laparotomie dans les contusions de l'abdomen etc. Thèse Paris 1896. — 195) Michaux, Bull. et mém. de la soc. de chir. de Paris. 1895, März. — Ders., Bull. et mém. de la soc. de chir. de Paris. 1898. — 196) Michon, Perforation du duodénum. Bull. de la soc. anatom. 1861. p. 105. — 197) v. Mikulicz, Ueber Laparotomie bei Magen-Darmperforation. Volkmann's klin. Vorträge Nr. 262. — 198) Ders., Verletzungen des Magens und Darms. Handbuch der prakt. Chir. von Bergmann, Bruns und Mikulicz. 1903. — 199) Millet, Contusion de l'abdomen par coup de fourche; perforation secondaire du duodénum; laparotomie laterale au 8. jour; mort. Arch. de méd. et de pharm. milit. 1897, Mai. — 200) Monks and Lund, 2 cases of rupture of viscera. Boston med. and surg. journ. 1898, Februar. CXXXVIII. 6. p. 127. — 201) Monley, Philadelphia annals surg. 1897. p. 451. — 202) J. P. Morgagni, De sedibus et causis morborum. 51. Brief. — 203) Moritz, Drei Fälle von Darmruptur. Petersburger med. Wochenschr. 1879. Nr. 51. (Ref. Virchow-Hirsch Jahrb. 1879. II. S. 180.) — 204) Mosetig-Moorhof, Wien. med. Presse. 1902, 12. März. S. 546. — 205) Moty, Étude sur les contusions de l'abdomen par coup de pied de cheval. Revue de chir. 1890. p. 878. — 206) B. G. A. Moyniham, A case of gastro-jejunostomy for complete rupture of the intestine at the duodeno-jejunal flexure. Brit. med. Journ. 1901, Mai. — 207) Mudge, Remarcable injury of the duodenum without external marks of violence and singular

medico-legal question. Indian annals of med. sciences. Calcutta 1850. II. p. 450. — 208) Munteanu, A., Abdominale Kontusion; Darmperforation; allgemeine Peritonitis. Laparotomie, Heilung. Spitalul. 1905. Nr. 4. (Ref. im Centralbl. f. Chir. 1905. Nr. 19. S. 532.) — 209) Mac Murtry, Rupture of the duodenum from a blow on the abdomen. Louisville med. news. 1880. IX. p. 191. — 210) Neugebauer, Zur Kasuistik der Darmverletzungen. Wien. klin. Wochenschr. 1899. Nr. 3. S. 54. — 211) A. Neumann, Ueber subkutane Darmrupturen nach Bauchkontusionen. Freie Vereinigung der Chirurgen Berlins. Sitzung vom 10. Febr. 1902. — 212) Ders., Ueber subkutane Darmrupturen nach Bauchkontusionen. Deutsche Zeitschr. f. Chir. 1902. Bd. 64. S. 158. — 213) R. Neumann, Ueber ausgedehnte Mesenterialabreissungen bei Kontusionen des Abdomens. Diese Beiträge Bd. 43. S. 676. — 214) Nimier, Bull. et mém. de la soc. de chir. 1898. Nr. 31. — 215) Otis, The medical and surgical history of the war of the rebellion. Surgical part. Bd. II. — 216) Outrédanne, Perforations multiples du mésentère et de l'intestin. Bull. de la soc. anatom. de Paris. 1895. Nr. 12. p. 498. — 217) Panthel, Vollständige Ablösung des Duodenums vom Magen durch kontundierende Gewalt. Memorabilien. 1866. X. 59. — 218) Parlavecchio, La laparotomia esplorativa nei gravi traumi abdominali del punto etc. Bull. della società lancisiana degli ospedali di Roma. 1898. Bd. XVIII. — 219) Pech, Contusions de l'abdomen par coup de pied de cheval. Arch. de méd. et de pharm. milit. 1899. Nr. 9. — 220) Perry and Skaw, On diseases of the duodenum. Guy's Hosp. Reports. 1894. Bd. 50. — 221) Petry, Diese Beiträge. 1896. Bd. 16. S. 545. — 222) Eduards Pillet, Contusion abdominal, lésion du duodenum; péritonite, mort. Bull. de la soc. anat. 1895. p. 283. — 223) Piotrowski, Ueber Darmruptur nach Trauma. Nowiny lekarskie. 1895. Nr. 4. — 224) Roland Playfair Cambell, On rupture of intestine. With report of a case in wich rupture occured from muscular action, and recovery followed operation. Annals of surg. 1905, Nov. — 225) Poland, Guy's Hospital reports. 1858. T. IV. — 226) Pollock, Duodenum ruptured. Saint George's Hospital reports. 1877—78. Bd. IX. p. 246. — 227) Potherat, Bull. et mém. de la soc. de chir. de Paris. 1898. Nr. 30. — 228) Prinz, Ueber schwere Kontusionen des Abdomens. In.-Diss. Halle 1900. — 229) Quénu, Des ruptures spontanées du rectum. Revue de chir. 1882. Nr. 9. — 230) Ders., Bull. et mém. de la soc. de chir. de Paris. 1898, 12. Okt. — 231) Quénu, Bull. et mém. de la soc. de chir. de Paris. 1895. p. 229. — 232) J. Reboul, Contusion de l'abdomen, rupture du duodenum et de l'intestin grêle. Marseille méd. 1891. p. 551. — 233) Rehn, Die Verletzungen des Magens durch stumpfe Gewalt. Verhandl. d. deutschen Gesellschaft f. Chir. 1895. — 234) Riegner, Darmzerreissung nach Hufschlag. Deutsche Zeitschr. f. Chir. 1902. Bd. 62. — 235) Riegner, Berl. klin. Wochenschr. 1893. Nr. 8. — 236) Ringel, Geheilte Darmruptur. Hamburger Aerzteverein. Münch. med. Wochenschr. 1900. Nr. 47. — 237) Rokitansky, Wochenblatt d. Zeitschr. d. k. k. Gesellsch. d. Aerzte in Wien. 1855. Nr. 8. — 238) Roger (d'Agde), De la laparotomie dans les contusions de l'abdomen par coup de pied de cheval. Rapport par M. Hartmann. Bull. et mém. de la soc. de chir. de Paris. T. XXVII. p. 234. — 239) Ross, Intra- and retroperitoneal hemorrhag. and traumatic rupture of the mesosig-

moid. Annals of surg. 1902, N. 1. — 240) Rubritius, Zwei operativ geheilte Fälle von subkutaner Darmruptur. Wien. klin. Wochenschr. 1905. Nr. 12. — 241) Salzer, Ein Fall von vollständigem Darmverschluss nach Verletzung durch stumpfe Gewalt. Münch. med. Wochenschr. 1903. Nr. 47. — 242) Saritscheff, Ueber Darmverletzungen. Kongress der russischen Chirurgen in Moskau. 1901. (Ref. im Centralbl. f. Chir. 1901. S. 432.) — 243) Sarr, A case of rupture of duodenum. Brit. med. Journ. 1890. Bd. 1. p. 1131. — 244) Sauerbruch, Ueber einen seltenen Fall von Rectumruptur. Korr.-Bl. f. d. Aerzte Thüringens. 1903. H. 2. — 245) Ders., Die Pathogenese der subkutanen Rupturen des Magen-Darmkanals. Mitteil. aus d. Grenzgeb. d. Med. u. Chir. 1903. XII. S. 93. — 246) Schaller, Erfahrungen über subkutane Darmrupturen. Diss. Strassburg 1903. — 247) Schepers, Zur Kasuistik der Darmrupturen. Diss. Würzburg 1898. — 248) J. Schindewolf, Ueber isolierte Verletzungen des Mesenteriums bei indirekten Gewalteinwirkungen. Diss. Marburg 1905. — 249) H. Schloffer, Prager med. Wochenschr. 1900. Nr. 8. — 250) Ders., Ueber traumatische Darmverengerungen. Mitteil. aus d. Grenzgeb. d. Med. u. Chir. 1901. Bd. 7. S. 1. — 251) C. Schlatter, Behandlung der traumatischen Leberverletzungen. Diese Beiträge. 1896. Bd. 15. — 252) Schmitt, München 1898. — 253) Ders., Ueber Kontusionen des Bauches. Münch. med. Wochenschr. 1898. — 254) Ders., Einige Fälle von Bauchkontusion ohne Darmverletzung. Münch. med. Wochenschr. 1904. Nr. 40. — 255) Schnitzler, Zwei Fälle von Darmperforation. K. k. Gesellsch. d. Aerzte in Wien. Semaine méd. 1900. p. 188. — 256) Schoenwerth, Münch. med. Wochenschr. 1899. Nr. 4. S. 109. — 257) Schreiber, Deutsche Zeitschr. f. Chir. Bd. 20. H. 7. — 258) Sedillot, Gaz. méd. de Strassbourg. 1848. — 259) Seliger, Die Beziehungen der subkutanen Darmkontusionen zur allgemeinen eitrigen Peritonitis. Der ärztliche Praktiker. 1895. Nr. 20. — 260) Senn, Traumatic intestinal rupture with special reference to indirect applied force. Amer. Journ. of the med. sciences. Bd. 127. Nr. 6. — 261) Sheen, Case of traumatic rupture of the duodenum and jejunum. Brit. med. Journ. 1899. Nr. 4. — 262) M. Sheild, Four cases of abdominal section etc. The Practitioner. 1898, Nov. — 263) Siegel, Zur Diagnose und Therapie der penetrierenden Bauchverletzungen. Diese Beiträge. 1898. Bd. 21. S. 395. — 264) Sieradzki, Un cas de rupture du duodénum de l'institut méd. de Krakovi. Przegl. lek. krakaw. 1897. XXXVI. p. 301. — 265) E. Slajmer, Ein Fall von Laparotomie wegen traumatischer Darmruptur. Centralbl. f. Chir. 1902. S. 23. — 266) P. Söderbaum, Ett bidrag till behandlingen of traumatiska lesioner a tarmen. Upsala Läkareförens. Förhandl. N. F. Bd. I. p. 94. (Ref. im Centralbl. f. Chir. 1896. Nr. 51.) — 267) Soraci, Gaz. degli osped. 1902, 14. Aug. — 268) Sorge, Laparotomie per lesioni violente dell' addome. Riforma medica. 1895. Bd. I. p. 844. — 269) Souligoux, Congrès français de chir. 1901. — 270) Stein, Berstung des Mastdarms und Eindringen des Dünndarms in die Höhle desselben. Hospitals Meddelelser. 1853. Bd, 6. (Ref. in Schmidt's Jahrb. 84. S. 306.) — 271) Stone, A case of rupture of the bowel caused by compressed air. Lancet. 1904. — 272) Strohl, Soc. de méd. de Strassbourg. 1848. Gaz. méd. de Strassbourg. 1848. — 273) Strominger, Abdominale Quetschwunde durch Hufschlag. Presa med. româna

1903. Nr. 6 u. 7. — 274) Sublotić, Subkutane traumatische Ruptur des Ductus hepaticus. Wien. klin. Wochenschr. 1901. Nr. 9. — 275) Summers, The treatement of posterior perforations of the fixed portions of the duodenum. Annals of surg. 1904, Mai. — 276) Tachard, Congrès français de chir. 1897. — 277) Tédenat, Congrès français de chir. 1897. — 278) Tempel, Diss. München 1898. — 279) Terrier et Baudoin, La suture intestinale. Paris 1898. — 280) W. Thehwal Thomas, Ruptured intestine from accident. Laparotomie, suture of gut. Recovery. — 281) Thommen, Klin. und experim. Beiträge zur Kenntnis der Bauchkontusionen und der Peritonitis nach subkut. Darmverletzungen. Langenbeck's Archiv 1902. Bd. 66. — 282) Thomson, Case of traumatic ruptur of the duodenum. Edinburgh med. Journ. 1855. Bd. 1. p. 155. — 283) Tietze, Diese Beiträge. 1899. — 284) Tillaux, Gaz. des hôpit. Paris 1866. p. 1145. — 285) Törnqvist, Ueber Diagnose und Behandlung der subkutanen Kontusionsrupturen des Darms. Nordiskt Medicinskt Arkiv. 1902. Abt. 1. Chir. Heft 1. Nr. 2. (Ref. in Hildebrand's Jahrb. 1902.) — 286) Toth, Pest. med. chir. Presse. 1901. XXXVII. p. 642. — 287) Trendelenburg, Ueber Milzexstirpation wegen Zerreissung der Milz durch stumpfe Gewalt und über Laparotomie bei schweren Bauchkontusionen überhaupt. Deutsche med. Wochenschr. 1899. Nr. 40. S. 653, 673. — 288) Turner, Lancet. 1900. Nr. 4001. — 289) Villard, Hildebrand's Jahrb. 1899. S. 476. — 290) Villeneuve, 20. Session de l'association française pour l'avancement des sciences. Marseille 1891. p. 796. — 291) Viti, Rotura del duodeno per trauma e contributione allo studio del processo reparativo, nell' ulcera duodenale chronica. La riforma medica. 1889, 1. August. p. 1064. — 292) Vitrac et Laubie, Société d'anat. et de physiol. norm. et. pathol. de Bordeaux. 1897, 15. März. — 293) W. Wagrowski, Rupture complète du duodénum par traumatisme sans lésions des parois abdominales. Gazetta lekarski Warzawa. 1895. Nr. 1. — 294) E. W. Walker, Strangulated hernia through a traumatic rupture of the diaphragm. Laparotomy, recovery. Transactions of the Amer. surg. assoc. Vol. 18. — 295) Wallace and Box, Three lectures on the surgery of the stomach. Lancet. 1900. Bd. 1. p. 832. — 296) Walsham, A case of rupture of the small intestine without external wound; abdominal section, suture; recovery. Lancet. 1899, 7. Jan. — 297) F. W. Warfvinge, Arsberättelse (den nionde) fran Sabbasbergs sjukhus i Stockholm. 1888. (Cit. nach Petry.) — 298) Watson, A case of rupture of the small intestine from contusion of the abdomen; resection of the bowel 5 hours after the injury; recovery. Boston med. and surg. journ. 1898, Febr. Bd. 138. 6. p. 129. — 299) Ders., Americ. journ. surg. and gynéc. St. Louis. 1897. p. 190. — 300) Mac Weeny, Traumatic rupture of duodenum. Dublin journ. of med. sciences. 1898. LVI. p. 171. Brit. med. Journ. 1898. Bd. 1. p. 1075. — 301) Westerveld, Een en ander over subkutane Darmrupturen. — 302) P. Wiart, Recherches sur l'anatomie chirurgicale et les voies d'accès du cholédoque. Revue de gynéc. et de chir. abdominale. 1899. Nr. 1. p. 176. — 303) Wiedner, Kasuistischer Beitrag zum Kapitel der Darmverletzungen durch stumpfe Gewalt. Monatsschr. f. Unfallheilkunde. 1897. Nr. 5. — 304) Wilms, Zur Frage der Gefässverletzungen des Radix mesenterii. Münch. med. Wochenschr. 1901. Nr. 32. — 305) Ders., Zur Behandlung von Leber-

rupturen. Deutsche med. Wochenschr. 1901. Nr. 34. — 306) Wilson, Gastro-duodenal-Ruptur. Indiana med. Journ. 1888—89. VIII. A nat. ass. Railway Surg. Fort-Wayne 1889. IX. 110. — 307) Withauer, Centralbl. f. Gynäkologie. 1903, 3. Jan. — 308) X., Saint Thomas hospital reports. Case of rupture of the duodenum. London med. Gazette. 1827—28. Bd. I. p. 43. — 309) X., Rupture of the duodenum. New-York med. Journ. 1876. Bd. 24. p. 265. — 310) X., Retroperitoneal-Rupture of the duodenum. Saint Georges hospital reports. 1878. Bd. 9. p. 399. — 311) X. (de Budapesth), Rupture traumatique du duodénum. Laparotomie, duodénorhaphie, guérison. Journ. of med. scienc. 1898. Bd. 6. p. 171. — 312) Yvert, Coup violent de l'abdomen avec large plaie contuse par coup de pied de cheval, péritonite localisé; guérison sans laparotomie. Arch. de méd. et de pharm. milit. 1897. Mai. — 313) Zesas, Ueber Verhalten des von seinem Mesenterium abgelösten Darmes. Arch. f. klin. Chir. Bd. 33. S. 303. — 314) Zilachi, Clinica chirurgica. 1901, Jan. p. 15. — 315) Zink, Ein Fall von traumatischer retroperitonealer Ruptur des Duodenums ohne Verletzung der Bauchdecke. Diss. München 1899.

Nachtrag zur Litteratur.

316) Berndt, Fritz, Zur Pathologie und Therapie der Darmrupturen. Diss. Greifswald 1889. — 317) Head, M. A., Die Sensibilitätsstörungen der Haut bei Visceralerkrankungen. (Deutsch von Dr. W. Seiffer. Berlin 1898, Verlag von A. Hirschwald.) — 318) Heschl, Zur Mechanik der diastatischen Darmperforationen. Wien. med. Wochenschr. 1888. Nr. 1. — 319) Klemm, Zur Pathologie und Therapie der Schussverletzungen des Magens und Darmes. Samml. klin. Vorträge von Volkmann. 1896. Nr. 142. — 320) Krogius, Ali, Prof., Ueber die vom Processus vermiformis ausgehende diffuse eitrige Peritonitis und ihre chirurg. Behandlung. Jena 1901. — 321) Lehmann, Alex., Ueber Kontusionen des Abdomens. In.-Diss. Freiburg i. B. 1901. — 322) Rumpen, Joh., Beiträge zur chirurgischen Behandlung und Heilungstatistik von Bauchverletzungen. In.-Diss. Greifswald 1903. — 323) Scholz, Zur Kasuistik der Unterleibsverletzungen. Wien. med. Presse. 1865. VII. Nr. 28, 29. — 324) Tawaststjerna, Onni, Ueber die subkutanen Rupturen des Magen-Darmkanals nach Bauchverletzungen. Helsingfors 1905. — 325) Volk, Zwei Fälle von traumatischer Ruptur des Colon transversum. Diss. München. — 326) Voswinckel, E., Ueber operativ behandelte Verletzungen des Magen-Darmkanals. Arch. f. klin. Chir. 1906. Bd. 79. S. 490. — 327) Arnoult, Bull. de la soc. anat. 1845. — 328) Bulteau, Bull. de la soc. anat. 1845. — 329) Krause, Gazetta lekarska 27. (Ref. im Centralbl. f. Chir. 1888. S. 891, 1. Fall.)

IX.

AUS DER

AMSTERDAMER CHIRURGISCHEN KLINIK

DIREKTOR: PROF. DR. O. LANZ.

Histologischer Beitrag zur Rückenmarksanästhesie.

Von

Dr. E. H. van Lier,
erstem Assistenzarzt der Klinik.

(Mit 5 Abbildungen.)

Die praktische Anwendung der Rückenmarksanästhesie datiert vom Jahr 1899, in welchem Bier über die Resultate berichtete, die er mit Cocaïninjektionen in den Rückenmarkskanal erzielt hatte. Zwar hatte Corning im Jahr 1894 seine Untersuchungen mit Cocaïn- und Tinct. aconit.-Injektionen in den Duralsack mitgeteilt, aber die Tragweite derselben waren diesem Forscher doch wohl selbst entgangen, und seine Mitteilung blieb unbekannt. Das Vertrauen von Bier in seine neue Methode der Anästhesierung war so fest, dass er dieselbe an sich und an Dr. Hildebrand in Anwendung brachte. Indessen waren die Begleiterscheinungen bei den ersten Versuchen derart, dass nicht daran gedacht werden konnte, die Narkose durch die Lumbalanästhesie zu ersetzen. Ihre Anwendung kann nur dann in Frage kommen, wenn es sich erweist, dass die Wirkung sich auf das Rückenmark beschränkt und eine vorübergehende ist, d. h. keinerlei bleibende Veränderungen an demselben setzt. Und dieses war bei Cocaïn nicht der Fall.

Für die Weiterentwickelung der Rückenmarksanästhesie mussten daher an Stelle des Cocaïn Surrogate gefunden werden, denen

die toxischen Erscheinungen nicht zukamen. So wurden nach einander untersucht: Novocaïn, Trapacocaïn, Alypin und Stovaïn, von denen aber keines den an sie gehefteten Erwartungen entsprach. Erst als Braun lehrte, die Giftigkeit dieser Anaesthetica durch gleichzeitige Injektionen von Adrenalin herabzusetzen, war der entscheidende Schritt in einer neuen vielversprechenden Richtung gethan. Verbesserungen der Technik und Fortschritte auf chemischem Gebiet reichten sich die Hand, um den Anwendungskreis der neuen Methode auszudehnen. Zwar sind einige Todesfälle und einige Fälle von Abducenslähmung publiciert, doch dürfen wir nicht vergessen, dass die Medularanästhesie im Anfang ihrer Entwickelung steht, und dass, gleich wie seinerzeit bei der Narkose, der technische Fortschritt nicht Schritt hält mit der Begeisterung, mit welcher die neue Methode allerseits begrüsst wird. Die meisten Todesfälle sind denn auch auf die Auswahl der Fälle, auf technische Fehler, oder auf das Ueberschreiten der von Bier angegebenen Maximaldose zurückzuführen.

Es erschien mir nun sehr erwünscht, die Einwirkung des Anaestheticum auf die Ganglienzellen des Rückenmarks zu untersuchen, weil der Lumbalanästhesie wohl eine grosse Zukunft bestimmt ist. Da zur Stunde die Lösung von Billon: Borate d'épirénane 0,00013, Stovaïne 0,04, Chlorure de Sodium 0,0011, am meisten gebraucht wird, schien es mir besonders angezeigt, gerade diese Mischung auf ihre Toxicität zu prüfen.

In der Nederl. Tijdschrift v. Geneesk. 1903 beschrieb ich die Veränderungen, die bei regionärer Anästhesie unter dem Einfluss 1% Eucaïnlösung auftreten: Injiciert man die Lösung ins Perineurium, so bekommt man eine sehr starke schollige Degeneration des Nervengewebes. Bei Injektion der Flüssigkeit in das umgebende lose Bindegewebe tritt Anästhesie auf, ohne dass Degeneration erfolgt.

Der Gang meiner Experimente gestaltete sich wie folgt: Als Probetier diente das Kaninchen; als Injektionsflüssigkeit die Stovaïnsuprareninlösung von Billon, von der man $^1/_2$ ccm mittelst einer Spritze mit dünner Kanüle injicierte. Das Tier wurde mit stark gekrümmtem Rücken aufgespannt, und auf der Höhe des Darmbeinkammes rasiert und desinficiert. Anfangs versuchte ich es, durch die Haut hindurch, direkt über einem Processus spinosus den Duralsack zu punktieren, doch musste ich diese Methode verlassen, da ich oft Blutungen bekam, oder wie es die heftigen Abwehrbe-

wegungen des Tieres lehrten, das Rückenmark lädierte.

Es stellte sich als zweckmässig heraus, nach Anlegen einer kleinen Incision einen Processus spinosus abzutragen und eine kleine Stelle der Dura freizulegen, wo die Injektionsnadel bequem und ohne Nebenverletzung eingestochen werden konnte. Nun wurde $^1/_2$ ccm der Lösung injiciert und die Wunde geschlossen. Brachte ich das Tier in Trendelenburg'sche Lage, dann stieg die Anästhesie höher hinauf. Ausnahmsweise trat Respirationsstillstand auf, der durch künstliche Atmung besiegt wurde. Wurde mehr als $^1/_2$ ccm injiciert, dann blieb die künstliche Atmung nutzlos.

Die Anästhesie sowohl als auch die motorische Lähmung dehnten sich von den Schultern bis zu den Hinterpfoten aus, in Trendelenburg'scher Lage öfters auch über die Vorderpfoten. In einzelnen Fällen dehnten sie sich selbst über den Kopf hin aus. Dieser Zustand hielt 6—12 Stunden lang an. Mobilität und Sensibilität kehrten zuerst in den Vorderpfoten zurück. In diesem analgetischen Zustand ist das Kaninchen, worauf auch Klapp aufmerksam macht, besonders geeignet zur Vivisektion.

Untersucht wurde das Rückenmark an der Stelle der Injektion, 2 und 15 cm über der Injektionsstelle, die Medulla oblongata und ferner die Intervertebralganglien sowie die peripheren Nerven. Die Untersuchung geschah direkt nach der Injektion, ferner 6, 12 und 24 Stunden später, jeweilen nachdem das Tier durch Verbluten aus der Carotis getötet war. Die Präparate wurden in absoluten Alkohol eingelegt und nach der Methode von Nissl gefärbt, weil diese Methode die Veränderungen der Nervenzellen am schnellsten und deutlichsten zeigt. Die peripheren Nerven wurden nach der Methode von Marchi untersucht.

Bevor ich zur Beschreibung der Veränderungen übergehe, vermelde ich eben, wie die normale Zelle (Fig. 1) sich bei dieser Färbung darbietet: Die normale Ganglienzelle mit ihren Protoplasmaausläufern hat einen centralen Kern. Um denselben herum liegen polygonale Elemente, die Tigroïdkörperchen, die sich mit basischen Anilinfarben gut färben. In der Peripherie werden diese chromatischen Elemente von länglicher Form und liegen in den Protoplasmaausläufern mit ihrer Längsachse parallel zu denselben. Der Achsencylinder besitzt keine Tigroïdkörperchen. Diese Tigroïdkörper liegen in einem achromatischen Reticulum, welches fibrilläre Struktur zeigt. In dem nicht gefärbten Kern liegt das gefärbte Kernkörperchen.

Fig. 1.

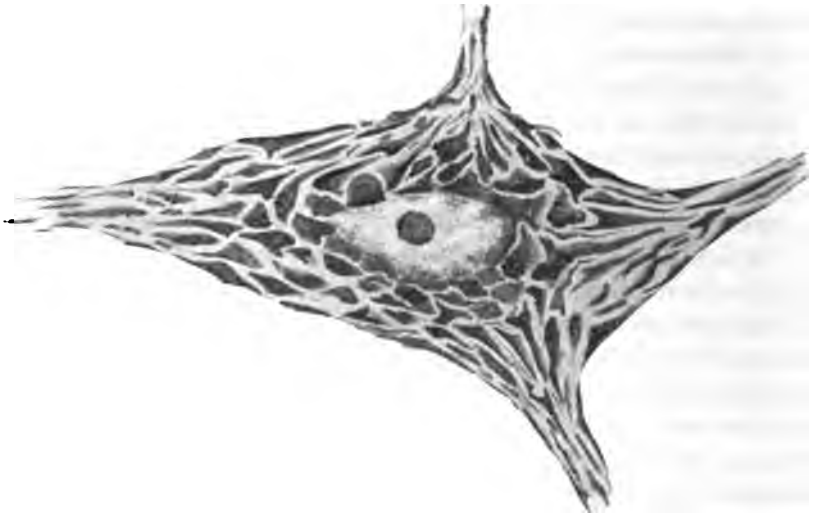

Fig. 2.

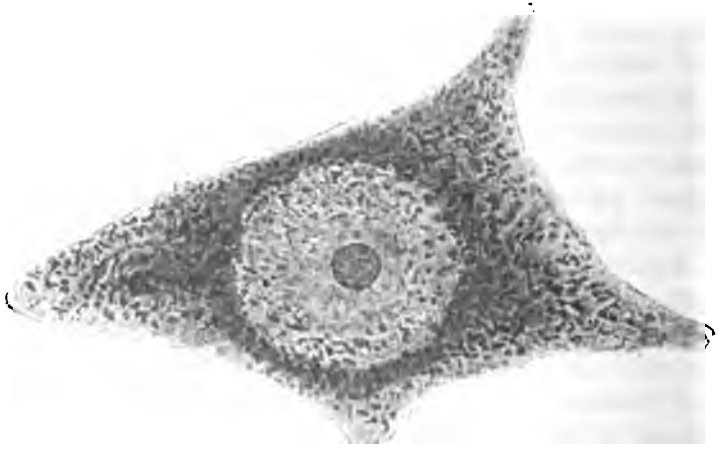

Fig. 3.

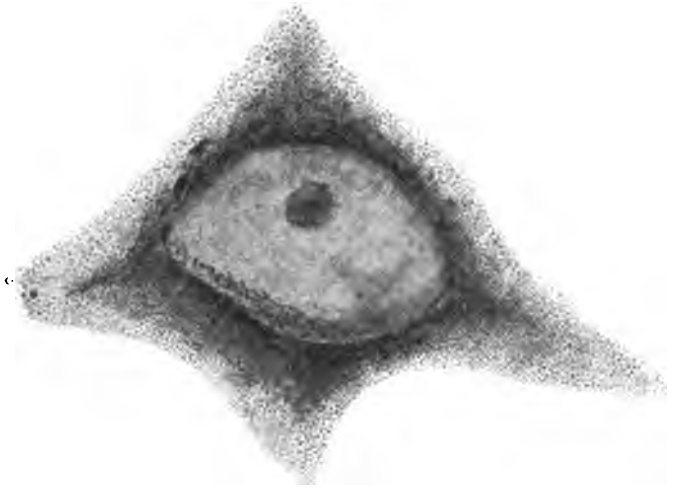

Fig. 4.



Fig. 5.

Nach der Injektion zeigten sich nun folgende Strukturveränderungen:

A. Unmittelbar nach der Injektion.
(Oelimmersion $^1/_{12}$, Oc. Zeiss Nr. 4.)

1. An der Stelle der Injektion fällt auf, dass die Zelle hydropisch geschwollen ist, und dass die Zellgrenzen verschwommen sind. Das, normaliter nicht gefärbte, Reticulum ist schwach blau gefärbt. In einigen Zellen sind die Nissl'schen Körperchen körnig zerfallen (Fig. 2), in anderen Zellen um den Kern herum noch normal von Form, aber stärker gefärbt, während sie in der Peripherie feinkörnigen Zerfall zeigen (Fig. 3). Diese Art Zellen sieht man am häufigsten. Der Kern sieht wie aufgeblasen aus, die achromatische Kernsubstanz ist schwach blau gefärbt und in einigen Zellen ist der Kern nach der Peripherie verschoben (Fig. 4). Im Präparat liegen neben den Zellen mit veränderten Tigroïdkörperchen auch andere, in denen die Nissl'schen Körperchen ihre normale Form behalten haben. Doch sind alle Kerne deutlich aufgetrieben, in einigen Zellen so stark, dass dadurch eine Veränderung in der Form der Zelle selbst bedingt wird (Fig. 5).

2. Auf 2 cm Abstand von der Injektionsstelle finden sich dieselben Veränderungen, die ich soeben beschrieben habe.

3. Auf 15 cm Distanz dagegen ist die Anzahl der normalen Zellen in überwiegender Menge; nur wenige derselben haben noch einen hydropischen Kern, oder feinkörnige Tigroïdkörperchen.

4. Die Ganglienzellen der Medulla oblongata sind normal; nur vereinzelte Zellen zeigen ein gefärbtes Reticulum, die Nissl'schen Körperchen sind normal.

Bei den Tieren dagegen, bei welchen infolge der Injektion Atmungsstillstand und Tod eingetreten war, fand ich in den Ganglienzellen der Medulla oblongata konstant dieselben Veränderungen wie an der Injektionsstelle.

B. 6 Stunden nach der Injektion.

Das Rückenmark zeigt dieselben Veränderungen wie bei dem direkt nach der Injektion getöteten Tiere. Die Ganglienzellen sind indes weniger hydropisch und der körnige Zerfall der Tigroïdkörperchen ist weniger stark. Die Verlegung des Kernes nach der Peripherie sieht man in mehreren Zellen.

C. 12 Stunden nach der Injektion.

Das mikroskopische Bild des Rückenmarks ist wieder normal geworden. Einzig und allein an der Injektionsstelle sind noch einige Zellen mit körnigen Tigroïdkörperchen und gefärbtem Reticulum vorhanden.

D. 24 Stunden nach der Injektion.

In diesen Präparaten wurden nur noch sehr wenige Abweichungen gefunden. Ausnahmsweise kommt noch in vereinzelten Zellen Färbung des Kernes und leichte Färbung der Zellperipherie vor, doch sind die Nissl'schen Körperchen allgemein von normaler Form. In den peripheren Nerven fanden sich, wie zu erwarten war, keine Veränderungen.

Die Injektion in den Duralsack von Adrenalin in physiologischer Kochsalzlösung von gleicher Verdünnung wie die Adrenalin-Stovaïn-Lösung ergab keine Veränderungen der Ganglienzellen.

Diese Untersuchungen, die sich auf 18 Tiere beziehen und ganz konstante Ergebnisse aufwiesen, lehren also, dass das Stovaïn im Rückenmark zwar deutliche Veränderungen setzt, dass dieselben jedoch glücklicher Weise von vorübergehender Natur sind. Da sich unsere Untersuchungen auf das Stovaïn beschränken, dürfte es nützlich sein, auch die übrigen, bei der Lumbalanästhesie gebräuchlichen Mittel in derselben Weise zu erforschen, um auf diese Weise einen sichereren pathologisch-anatomischen Boden zu gewinnen.

Kommen solche Nachforschungen mit den meinigen überein, so dürfte gegen die Lumbalanästhesie von pathologisch-anatomischer Seite kein begründeter Einwand erhoben werden. Nun muss jedoch die klinische Beobachtung noch lehren, dass die Lumbalanästhesie in der That weniger gefährlich ist als die Narkose. Solange dies noch nicht der Fall ist, wird man gut thun, die Lumbalanästhesie auf diejenigen Fälle zu beschränken, bei denen eine bestimmte Kontraindikation gegen die Narkose besteht und in welchen man mit regionärer Anästhesie nicht auskommt.

X.

AUS DER

KÖNIGSBERGER CHIRURGISCHEN KLINIK

DIREKTOR: DERZ. GEH. RAT PROF. DR. GARRÈ.

Dermoide und Epidermoide der männlichen Genitalien.

Von

Dr. **Paetzold,**

Oberarzt im Feldartillerie-Regiment Nr. 20, kommandiert zur Klinik.

(Mit 2 Abbildungen.)

An den männlichen Genitalien erscheinen drei verschiedene Formen von Dermoiden, die nach ihrer Lokalisation und ihrer Genese, vor allem aber ihrer Bedeutung nach ungleichwertig sind. Sie finden sich im Hoden, am Vas deferens und in der Mittellinie, entsprechend der Raphe des Scrotums und des Penis. Die Seltenheit ihres Vorkommens macht sie zu den interessantesten Geschwülsten, sodass die Mitteilung jeder neuen, hierher gehörigen Beobachtung gerechtfertigt ist. Herrn Geheimrat Garrè sage ich daher für die Anregung und Erlaubnis zur Veröffentlichung eines weiteren, in unserer Klinik operierten Falles meinen ergebensten Dank.

Die anscheinend am meisten gekannte, trotzdem noch sehr seltene Art sind die sogenannten Dermoide des Hodens selbst; so genannt, aber nach neueren Forschungen nicht mit Recht diesen Namen tragend. Sie entwickeln sich, wie Wilms bei seinen zahlreichen Untersuchungen gefunden hat, stets im Hoden und bringen durch ihr Wachstum vom Zentrum aus das Hodengewebe mehr oder weniger zum Schwund, sodass es sich nur als periphere, kapselartige Hülle findet. Dementsprechend bildet der Nebenhoden bei

zunehmender Grösse der Geschwulst nur noch an einer Stelle eine breit ausgezogene, flache Verdickung der Wand (Lexer). Indessen können sie bei excentrischer Lage ihrer Keime im Hoden mit fortschreitendem Wachstum aus dem Hoden herauswachsen und sich schliesslich von ihm trennen, sodass sie dann neben dem Hoden gefunden werden. Einen solchen Tumor ausserhalb des Hodens beschreibt Koslowski; er enthielt ausser Haut noch Knorpel, Darmschleimhaut, Ganglien und ein herzähnliches Gebilde. Der in vielen solchen Geschwülsten der Menge nach überwiegende Inhalt, bestehend aus dem bekannten Brei abgestossener, verhornter Epithelschuppen vermischt mit Haaren, hatte kurzer Hand zu der Annahme Veranlassung gegeben, dass es sich um Dermoidcysten handelt.

Wilms zeigte, dass alle diese Geschwülste viel komplicierter gebaut sind, dass sich in ihnen stets Abkömmlinge aller drei Keimblätter finden lassen, und dass diese Gebilde nicht nur in wirrem Durcheinander liegen, sondern sogar häufig Andeutungen eines regelmässigen, einem bestimmten embryonalen Körperteile entsprechenden Aufbaues zeigen. Dieselben Ergebnisse hatten schon vorher Wilms' Untersuchungen über die „Dermoide" der Ovarien gebracht, sodass er daraufhin das Vorkommen von reinen Dermoidcysten (Hautcysten), d. h. von Tumoren, die nur vom äusseren Keimblatt abstammen, in den männlichen und weiblichen Geschlechtsdrüsen überhaupt in Abrede stellt.

Einen glänzenden Beitrag für die Richtigkeit von Wilms' Behauptung bildet der von Lexer mitgeteilte Fall einer solchen Geschwulst in einem in der Bauchhöhle retinierten Hoden, wo bei dem kolossalen Ueberwiegen ektodermaler Bildungen die minimalen Produkte der anderen Keimblätter leicht übersehen werden konnten.

Der Inhalt der mannskopfgrossen, einkammerigen Cyste bestand aus gleichmässigem Dermoidbrei mit hellen Haaren. Die Wand war äusserst dünn und durchscheinend. Nur wo der abgeplattete Nebenhoden der Wand aufsass, war dicke, mit einzelnen Haaren besetzte Haut. Diese Partien zeigten mikroskopisch vollkommen ausgebildete Cutis mit Haaren, Haarbalgdrüsen und einzelnen Schweissdrüsen. Die dünnen Teile der Wand zeigten nur geschichtetes Pflasterepithel über einem gefässarmen, an elastischen Fasern reichen Bindegewebe. Am Uebergang zwischen beiden Wandarten mündet ein feiner, nach der andern Richtung blind endender Kanal, der innen mit geschichteten, hohen, flimmernden Cylinderzellen bekleidet ist, die sich an der Mündung scharf gegen das umgebende

Pflasterepithel absetzen. In der Umgebung des Blindsackes sind noch zahlreiche Schleimdrüsen, glatte Muskelfasern und gering entwickelte lymphadenoide Lager.

Der Kanal war erst nach mehrmaliger genauer Durchsicht des Präparates gefunden worden, das man, wie Lexer betont, ohne diesen Befund für eine einfache Dermoidcyste hätte halten müssen. Erklärt wird er als Anlage des Respirationstraktus, da er in seinem mikroskopischen Bau an diesen erinnert und am Rande der dicken Hautpartie beginnt, die nach Wilms die Kopfcutis darstellt.

Meist ist die wahre Natur dieser Geschwülste offenkundiger. So findet man z. B. in der mit Dermoidbrei und Haaren angefüllten Cyste, der aus Haut mit Haaren und Drüsen bestehenden Wand aufsitzend, ein polypös ins Cysteninnere vorspringendes Gebilde, dessen komplicierter Aufbau aus allen drei Keimblättern einen Kopf und die vordere Region eines Embryo darstellt (Borst). Diese eigenartigen Gebilde hält Wilms wegen ihrer Anklänge an embryonale Formen für Doppelbildungen, gleich einem Foetus in foetu, und giebt ihnen den Namen „rudimentäre Parasiten".

Noch schwieriger als die Deutung dieser Tumoren ist die Beantwortung der Frage nach ihrer Entstehung. Es liegt nahe, da sie ja heterotope Bildungen aufweisen, sie zu den teratoiden Geschwülsten bezw. Teratomen zu rechnen. Nach Ziegler bezeichnet man als teratoide Geschwülste Neubildungen, deren Gewebe normaler Weise an der betreffenden Stelle nicht vorkommt, z. B. Chondrome und Rhabdomyome des Hodens, Nebennierengeschwülste in den Nieren; als Teratome im engeren Sinne solche, die sich noch dazu aus den verschiedensten Gewebsarten zusammensetzen. Ihre Entstehung wurde durch die Annahme einer Keimversprengung im frühen Embryonalleben erklärt, wodurch Zellen eines Gewebes in ein anderes verlagert sind. (Monogerminale Entstehung.) Bei den in Frage stehenden Hodengeschwülsten im besonderen sollten im Bereich des His'schen Achsenstranges[1]), an dessen Bildung das

1) W. His (Unsere Körperform und das physische Problem ihrer Entstehung. Leipzig 1874): „Ehe die Urwirbelbildung begonnen hat, existiert längs der Mittellinie der Embryonalanlage ein Zellenstrang, welcher den Grund der Medullarrinne mit der oberen Hälfte des Darmdrüsenblattes verbindet und nach beiden Seiten hin einen Fortsatz zwischen die beiden Muskelplatten hinein entsendet . . . . . Es ist unzweifelhaft, dass ein grosser Teil der Zellen dieses Stranges (Achsenstrang) der animalen Schicht entstammt, doch ist die Möglichkeit nicht zu bestreiten, dass der Achsenstrang

Ektoderm beteiligt ist, ektodermale Keime in den Hoden gekommen sein. Eine Keimversprengung mag in den Fällen zutreffen, wo sich wirklich nur ein einfacher Tumor im Hoden vorfindet. Bei den komplicierten Tumoren ist es jedoch im höchsten Grade unwahrscheinlich, dass sich versprengte Zellen der verschiedensten Keimblätter gerade zusammen an dieser einen Stelle getroffen haben sollten. Die Annahme der Abstammung vom His'schen Achsenstrang fällt indes von selbst, da wir wissen, dass keiner dieser Hodentumoren nur aus Ektoderm besteht, dass vielmehr die Beteiligung des Mesoderms und Entoderms wesentlich ist. Je nach dem Ueberwiegen der ektodermalen und entodermalen Produkte scheinen infolge der Sekretion der Häute und Schleimhäute diese Geschwülste am Hoden als Cysten aufzutreten, beim Ueberwiegen der mesodermalen Abkömmlinge als mehr solide Tumoren (Wilms). Nach Ziegler bilden sich auch bei der Abstammung vom Entoderm solide Tumoren. Letztere sind am Hoden verhältnismässig häufiger als erstere. Ziegler macht ferner darauf aufmerksam, dass bei den beiden genau entsprechenden Formen der Ovarialgeschwülste das Verhältnis der Häufigkeit gerade umgekehrt ist.

Fanden sich nun die Gewebsarten zu komplicierteren Gebilden aufgebaut, sodass rudimentäre Organanlagen nachweisbar waren, so schien die Erklärung ihrer Genese durch Keimversprengung von vornherein nicht haltbar, und man hatte die Hypothese einer bigerminalen Entstehung zur Hilfe genommen, d. h. man sah diese Teile als einen Zwilling an, der schon im frühesten Fötalleben in der Entwicklung zurückgeblieben und von seinem stärkeren Geschwister umwachsen war. Solche fötale Inklusionen finden sich thatsächlich, z. B. in der Bauchhöhle, und haben da nach Lexer vornehmlich ihren Sitz 1) im Mesocolon transversum und 2) in der Bursa epiploica. Diese Lokalisationen lassen sich leicht entwicklungsgeschichtlich erklären, nicht aber ein Hineingeraten in den Hoden bezw. das Ovarium.

Auf Grund seiner an einem grossen Material von Ovarial- und Hodentumoren ausgeführten Untersuchungen kommt Wilms zu dem

auch Zellen der vegetativen Schicht enthält. Der Kern der Urwirbelplatten entsteht aus den Seitenfortsätzen des Achsenstranges. Das Mittelstück des Achsenstranges wird zur Chorda dorsalis." Die neueren Arbeiten reden nicht von einem Achsenstrang, sondern nur von einer Vereinigung der beiden Keimblätter. Der His'sche Achsenstrang ist demnach der axiale Vereinigungsstab der beiden Keimblätter.

Schluss, dass also „weder Keimverirrung bei Bildung des Achsenstranges noch fötale Inklusion zur Erklärung ihrer Genese genügen." Da die Hodendermoide im Hoden selbst entstehen und zwar intrakanalikulär, so bleibt keine andere Annahme übrig, als dass nur eine Geschlechtszelle des Hodens, d. i. eine Samenzelle, die Ursache für die Entstehung der Geschwülste sein kann. Aus irgend einem Grunde muss sie in eine fehlerhafte Entwicklung geraten sein, oder sie war von Natur pathologisch gebildet, und giebt so die Veranlassung zu der Neubildung, die dann nach Wilms als rudimentärer Parasit zu bezeichnen wäre.

Daher verdienen diese Gebilde nicht den Namen „Dermoide". Das Charakteristische der Dermoide ist, dass sie sich lediglich aus Haut und deren Anhängen und Produkten zusammensetzen, also rein ektodermaler Herkunft sind, wobei es gleichgültig ist, ob alle Nebenbestandteile der Haut (Talgdrüsen, Haare u. s. w.) in der Neubildung vorhanden sind. Das Auftreten ento- und mesodermaler Bildungen, mögen sie auch in einem grossen Teil dieser Geschwülste den ektodermalen quantitativ nachstehen, giebt den besprochenen Hodengeschwülsten ein ganz anderes Gepräge, sodass es wichtig ist, dies auch schon durch den Namen zum Ausdruck zu bringen. Die richtige Bezeichnung dürfte „Teratome" sein; oder will man sich schon nicht von dem Namen „Dermoid" trennen, so soll man wenigstens nach Lexer's Vorgang von „komplicierten Dermoidcysten" reden im Gegensatz zu den wirklichen „einfachen Dermoidcysten".

Diese letzteren verdanken ihre Entstehung einer Verlagerung des äusseren Keimblattes oder von Bestandteilen desselben ins subkutane Gewebe während des Embryonallebens. „Bei der lebhaften Wechselwirkung zwischen Epithel und Stroma während der Entwicklung büssen tiefgehende epitheliale Knospen und Zapfen leicht ihren Zusammenhang mit der Peripherie ein. Meist gehen sie unter oder es entsteht eine Dermoidcyste" (Thiersch, cit. nach Franke). Solche Keimversprengung im Fötalleben ist ja nichts Seltenes; die Nebennieren, die Milz, die Schilddrüse bieten andere bekannte Beispiele dafür. Selbst im postembryonalen Leben ist der gleiche Vorgang mit Cystenbildung noch möglich, wenn Epidermispartikelchen durch ein Trauma ins subkutane Gewebe verlagert werden. Es entstehen dann die sogenannten „traumatischen Epithelcysten", die sich meist an den Verletzungen häufig ausgesetzten Handtellern und Fingern von Männern finden (Garrè). Dass sie auch sonst überall am Körper vorkommen können, zeigen zwei Beobachtungen von

Trzebicky, die er an jüdischen Patienten machte. Die Cysten fanden sich am stehengebliebenen Rest des bei der Beschneidung entfernten Präputiums, hatten jedoch mit der Raphe keinen Zusammenhang, sodass also eine embryonale Entstehung nicht anzunehmen war.

Nach Kaufmann's experimentellen Untersuchungen über „Enkatarrhaphie von Epithel" streben versenkte Epithelstreifen der Kugelgestalt zu, indem ihre Ränder sich umbiegen. Dem Stratum corneum des versenkten Streifens gegenüber liegt Bindegewebe, das sich durch den Reiz des fremden Gewebestückchens vaskularisiert und mit zelligen Elementen durchsetzt. Indem der Epithelstreifen verhornte Epidermiszellen an seiner Oberfläche abstösst, wird der Abstand zwischen ihm und dem jungen Bindegewebe grösser, die Ränder des umgebogenen Streifens schicken junge Epidermiszellen von allen Seiten über dieses hinüber, und wenn das Wachstum fortschreitet, so ist das dem Stratum corneum ursprünglich gegenüberliegende Bindegewebslager bald mit Rasen von Epidermis bekleidet.

Nur Franke verwirft die Verletzungstheorie; er hält diese Geschwülste für Umbildungen solcher Epithelzapfen, die zur Bildung von Schweissdrüsen bestimmt sind.

Indes soll auch von diesen Cysten hier nicht weiter die Rede sein. Man nennt sie allgemein zum Unterschiede „traumatische Epithelcysten" oder „Epidermiscysten", oder nach Winiwarter „erworbene Dermoidcysten".

Für die angeborenen Dermoidcysten, daher auch Fötalcysten genannt, ist nach Mikulicz die häufigste Entstehungsursache die Schliessung der Körperhöhle in der Mittellinie, oder überhaupt die Verwachsung von Spalten und Gängen, die mit Epithel ausgekleidet sind. Wenn das die Ränder und Wülste überziehende Epithel beim Zusammenwachsen zu Grunde geht, kann gelegentlich an irgend einer Stelle ein kleinster Rest, z. B. ein tiefgehender Zapfen, erhalten bleiben, der nun von der Oberfläche losgelöst selbständig weiter wuchert und einen Tumor bildet, der die Bestandteile des Muttergewebes zeigt. Je nachdem dieser Keim vollständiger oder unvollständiger die Struktur der Haut zur Entwicklung gebracht hat, hat man sich gewöhnt, zwei Arten zu unterscheiden: Dermoide und Epidermoide. Ob Franke's Meinung über den Grund der Verschiedenheit richtig ist, lasse ich dahingestellt; nach ihm sollen bei Abschnürung von Teilen des äusseren Keimblattes, noch bevor es sich in Epidermis und ihre Anhänge geschieden hat, oder

bei Einstülpung schon fertig gebildeter Haut und nachfolgender Abschnürung die Dermoide entstehen. Verirrte Keime des schon in Differenzierung begriffenen äusseren Keimblattes dagegen, d. h. abgeschnürte Zapfen, die vor ihrer Lostrennung eigentlich zur Bildung von Haarbälgen, Talg- und Schweissdrüsen bestimmt waren, sollen sich zu Epidermoiden umwandeln. Warum hiernach gerade die Keime, die als Drüsen- und Haarbalganlagen bestimmt sind, bei ihrem weiteren Wachstum eben diese Gebilde vermissen lassen, scheint mir ein Widerspruch zu sein. Viel natürlicher ist meines Erachtens die Annahme, dass versprengte und losgelöste Teile des äusseren Keimblattes, die die Anlage zu Drüsen und Haarbälgen enthielten, diese auch bei ihrem Wachstum an pathologischer Stelle zur Differenzierung brachten; fehlte in dem Keim diese Anlage, so fehlen diese Gebilde auch im fertigen Tumor. Der Unterschied ist ja kurz der, dass die Dermoide Haarbälge mit Haaren und Drüsen, meist nur Talgdrüsen, in ihrer Wand aufweisen, während diese accessorischen Teile den Epidermoiden fehlen. Im Uebrigen entspricht der Bau beider Arten völlig dem der Haut: ein mehr oder minder dickes, bindegewebiges, meist stark gefässhaltiges Stroma, das sich bei der Operation meist stumpf von der Umgebung trennen lässt, trägt die Papillen. Diese sind bei starker Dehnung der Geschwulst häufig nicht schmal und steil, sondern ausgezogen und daher breiter und flacher, sodass stellenweise nur wellenförmige Schwingungen sichtbar sind. Infolgedessen geben wohl manche Beobachter an, dass den von ihnen beschriebenen Tumoren die Papillen fehlten. Auf ihr Vorhandensein, wenn auch nur andeutungsweise, muss der grösste Wert gelegt werden, weil sie, wenigstens bei den Epidermoiden, das einzige Unterscheidungsmerkmal von den Atheromen bilden. Denn die nun folgende, den Papillen direkt aufsitzende Zellschicht ist oft nicht mit Sicherheit als Zylinderzellen zu erkennen. Bei grosser Spannung der Cystenwand und stärkerem Innendruck ist die Aehnlichkeit zwischen ihnen und den nächsten Schichten rundlicher Zellen des Stratum germinativum eine grosse. Zum Schluss folgt die Hornschicht, deren abgestossene Massen den Inhalt der Cyste ausmachen. Bisweilen soll man nach Gerulanos noch einen Rest des epithelialen Verbindungsstranges zwischen der Cyste und der Hautoberfläche finden, — der später zu erwähnende Fall Thöle's ist ein Beispiel hierfür — wie auch bei Atheromen unter Umständen der Rest des ehemaligen Drüsenausführungsganges erhalten bleiben kann.

Wahre Dermoidcysten mit den geschilderten Eigenschaften finden sich an den männlichen Genitalien der Mittellinie entsprechend in der Raphe und ausser Zusammenhang mit der Mittellinie an den Samensträngen. Die erste Art ist so selten, dass noch Wilms behaupten konnte, Hautcysten kämen wohl an den Scheidenhäuten vor, am Scrotum gäbe es nur reine Atheromcysten; die vermeintlichen Dermoide seien einfache Atherome oder Sacraltumoren, die das Scrotum nur zur Bedeckung herangezogen hätten. Auch Kocher erwähnt an der Raphe des Scrotums, die durch besonderen Reichtum an Talgdrüsen ausgezeichnet sein soll, nur Atherome, die unter Umständen sehr zahlreich sein können, meist aber nur sehr klein sind. Man sieht gelegentlich ein Scrotum mit massenhaften, gelblich durchscheinenden Knötchen bis zu Linsengrösse, die aber sämtlich in der Haut liegen und sich schon dadurch als Atherome dokumentieren.

Seitdem sind eine Anzahl Dermoidcysten beschrieben, die sich entsprechend der Raphe des Penis und des Scrotums entwickelt hatten und durch Abschnürung beim Verschluss der Genitalrinne entstanden sind. Dabei ist es nicht unbedingt notwendig, dass diese Gebilde in der Mittellinie liegen, wenn sie sich nur an den Verlauf der Raphe halten. Thöle hat darauf aufmerksam gemacht, dass die Raphe selbst, die ja die Vereinigungslinie der beiderseitigen Genitalwülste bedeutet, vielfach, besonders am Penis, nicht in der Mittellinie verläuft, sondern häufig seitliche und zickzackförmige Abweichungen hat. So liegt die von Thöle beschriebene Cyste des Penis samt der Raphe rechts von der Mittellinie. Die von uns beobachtete, noch zu beschreibende Cyste sendet einen Fortsatz nach hinten, der etwas links von der Mittellinie verläuft. Auch an anderen Körperstellen ist dies der Fall; so erwähnt Bramann ein Dermoid am Sternum, nicht genau in der Mittellinie sitzend, mit einem festen, rundlichen, leicht isolierbaren Stiel, der bis an den medialen Rand des linken Sternocleidomast. nahe seiner Insertion am Sternum hinauf geht.

Die Entstehung dieser Scrotal- und Penisdermoide erklärt sich aus dem Verschluss der Perineal- und Genitalrinne.

Nach Thöle's zusammenfassendem Bericht bildet sich der Damm durch Vereinigung zweier seitlicher Epithelwülste an den Seitenwänden der Kloake, nachdem vorher eine von oben herabwachsende frontale Scheidewand den Mastdarm vom Sinus urogenitalis getrennt hat. Aeusserlich markiert sich die Verwachsungs-

stelle infolge von Ueberproduktion von Epithel als eine Leiste, die Raphe. Weiterhin verkleben die beiden freien Ränder der Genitalrinne von hinten beginnend und nach vorn fortschreitend bis zum Sulcus coronarius, als äusseres Zeichen der Verbindung die Raphe des Penis bildend. So entsteht die Pars cavernosa und membranacea des Urethralrohres. Anfangs lassen sich die verklebten Epithelschichten noch als Platte nachweisen, die durch die ganze Länge des Penis das Epithel der Urethra mit der Raphe verbindet. Allmählich verschwindet diese Epithelplatte; gelegentlich können Epithelinseln bestehen bleiben, die ohne Zusammenhang mit einer der beiden Hautschichten zu Dermoiden auswachsen. Die Fossa navicularis stülpt sich von vorn nach hinten in die Glans ein; das Präputium verwächst aus zwei seitlichen Teilen; die Vereinigungsstelle ist das Frenulum, in dem sich also auch Dermoide bilden können. Das Scrotum entsteht einfach dadurch, dass die zu seiner Bildung nötige Haut allmählich vom Penis abgedrängt wird. Die Raphe des Scrotums ist also ursprünglich nichts anderes als die Raphe des hinteren Penisteiles, die sich erst sekundär von ihm getrennt hat. — Das Plattenepithel der Genitalrinne wandelt sich nach Schluss des Urethralrohres zum Cylinderepithel der Pars cavernosa und membranacea der Urethra um.

Als Dermoide gelten von den Cysten am Penis und Scrotum nur wenige. Sie sind schon von Thöle und Gerulanos ausführlich beschrieben und mögen hier nur kurz angeführt werden.

I. am Penis:

1. Kaufmann: Cyste in der Raphe der Vorhaut, die die phimotische Vorhaut rüsselförmig vorstülpt.

2. Lebert: Cyste in der Raphe des Penis, die ganze Länge des Penis einnehmend, aus zwei kommunicierenden Kammern bestehend.

3. Thöle: Cyste, 5 cm lang, in der Raphe liegend, aber mit dieser nach rechts von der Mittellinie abgewichen. Die Cyste bietet noch die seltene Erscheinung, dass sie an einer Stelle durch einen epithelialen Strang mit der Epidermis der Haut zusammenhängt. Die der Urethra zugekehrten Wandflächen sind mit einschichtigem Cylinderepithel, die der äusseren Haut zugekehrten grösstenteils mit mehrschichtigem Plattenepithel bedeckt. Ein zur Cyste gehöriger bindegewebiger Balg fehlt; auch von Papillen zeigt sich keine Andeutung. Thöle glaubt, dass die Cyste beim Verschluss der Genitalrinne zu Stande gekommen sei, durch einen Vorgang, wie er bereits geschildert ist, und dass das der Urethra zugekehrte Cylinderepithel entwicklungsgeschichtlich zum Harnröhrenepithel

gehöre und auch losgelöst von ihm dieselbe Umwandlung in Cylinderzellen erfahren habe, wie das Harnröhrenepithel selbst.

Gerulanos führt diese 3 Cysten als Dermoidcysten an, obgleich er von den ersten beiden selbst zugiebt, dass sie mikroskopisch nicht genau beobachtet sind, und obgleich in Thöle's Fall der wichtige bindegewebige Balg und die Papillen fehlen. Der Versuch Thöle's, die Entstehung seiner Cyste und die Verschiedenartigkeit ihres Epithels zu erklären, ist sehr verständlich, und falls seine Ansicht richtig ist, hätte die Cyste dieselbe Genese wie die Dermoide. Indessen selbst Thöle rechnet sie nicht zu den Dermoiden, möchte sie vielmehr lieber den Epidermoiden im Sinne Franke's zuteilen, die, wie schon oben erwähnt, aus den zur Bildung von Hautdrüsen bestimmten Epithelzapfen hervorgehen sollen. Dass ich unter „Epidermoiden" etwas Anderes verstanden wissen möchte, ist schon gesagt. Franke's Epidermoide gleichen seinen kongenitalen, subkutanen Atheromen, in denen er auch Papillen gefunden hat, die gleichfalls einer im intrauterinen Leben stattgehabten Abschnürung von in die Tiefe gedrungenen Epithelzapfen der Epidermis ihre Entstehung verdanken sollen und die, wie Franke selbst sagt, leicht mit Dermoiden verwechselt werden können. Wie dem auch sei, als Typus einer Dermoidcyste kann man Thöle's Cyste nicht hinstellen.

Dagegen ist die Beobachtung von Gerulanos unzweifelhaft ein Epidermoid, von ihm als Dermoidcyste bezeichnet.

4. 5 cm lange Cyste in der Raphe des Penis, vom Frenulum bis ins Scrotum reichend. Mikroskopisch zeigen sich koncentrische Bindegewebslagen mit Papillen; auf ihnen sitzt ein mehrschichtiges Epithel, zu unterst eine basale Cylinderzellenschicht, dann eine mehrfache Lage polygonaler Zellen, darauf das Stratum corneum. Der Inhalt besteht aus verhornten Epithelzellen, Detritus und Cholestearinkrystallen.

Thöle citiert noch eine Beobachtung von Dardignac:

5. Haselnussgrosse Cyste in der Raphe des Präputium. Die Wand besteht aus Bindegewebe mit Talgdrüsen und Papillen, bedeckt von einem geschichteten Pflasterepithel. Die Cyste ist also eine wirkliche Dermoidcyste.

II. am Scrotum: Von den bisher als Dermoide der Scrotalraphe angeführten Fällen kann ich nur den von Thöle citierten Fall von Heuyer und Darier anerkennen.

Zwei kommunicierende Cysten in der Raphe des Scrotums unter der gutverschieblichen Haut gelegen. Mikroskopisch zeigt sich dichtes Binde-

gewebe mit rudimentären Papillen ohne Haarbälge und Drüsen. Darauf sitzt ein mehrschichtiges Plattenepithel, das die einzelnen Schichten erkennen lässt.

Den weiteren von Thöle angeführten und von ihm als Dermoid bezeichneten Fall von Reclus und Retterer möchte ich nicht ohne Weiteres für ein solches halten. Es fehlen bei dieser Cyste Papillen und basale Cylinderzellenschicht; die glatte Innenfläche ist nur mit geschichtetem Plattenepithel ausgekleidet, dessen oberste Schicht verhornt und ins Lumen abgestossen ist. Zudem hat die Cyste noch eine ins Innere vorspringende Leiste. Sie war mandelgross und in der Raphe am Uebergang vom Scrotum ins Perinäum gelegen. Ihre Deutung ist schwierig.

Ich komme nun zu unserem Fall, der ein Epidermoid in der Raphe des Scrotums vorstellt.

Der sonst gesunde, 17jährige Pat. hat vor 3/4 Jahren einen erbsengrossen Knoten im Hodensack zwischen beiden Hoden bemerkt, der sich rasch vergrösserte. Er hielt die Geschwulst für einen Bruch und führte ihn auf schweres Heben zurück. Schmerzen bestehen nicht, nur beim Gehen ist die Geschwulst hinderlich.

Im Scrotum zwischen und etwas hinter beiden Hoden genau in der Mittellinie ist eine kleinfaustgrosse Geschwulst von derber Konsistenz und höckeriger Oberfläche. Stellenweise ist deutliche Fluktuation fühlbar. Die Haut über der Geschwulst ist gut verschiebbar; auch die Hoden stehen nicht mit ihr im Zusammenhang. Sie hat anscheinend einen fibrösen, dünnen Stiel, der nach dem Perinäum hinzieht, sich aber dort nicht weiter verfolgen lässt (vgl. Fig. 1 und 2).

Operation in Aethernarkose, Steinschnittlage. Incision in der Raphe des Scrotums. Die Cystenwand ist sehr derb, lässt sich im Allgemeinen leicht ausschälen, wird aber doch unabsichtlich eröffnet, wobei graue, breiige Massen ausfliessen. Die Cyste läuft in einen feinen Stiel aus, der hohl ist, mit feiner Sonde sondiert wird und links von der Mittellinie sich in der Fossa bulbourethralis verliert. Hier kann er nicht weiter verfolgt werden. Hautnaht. Heilung p. pr.

Mikroskopisch zeigte der Cysteninhalt verhornte Epithelien und Cholestearinkrystalle.

Die in Alkohol gehärtete Cystenwand hat eine bis zu 5 mm dicke, bindegewebige äussere Schicht, die sich leicht in ihre einzelnen Lagen auffasern lässt. Innen hat sie grösstenteils ein stark gerunzeltes Aussehen. Stellenweise sind Partien mit glatter Oberfläche, von denen sich eine lose, äusserst feine Membran mit Leichtigkeit abziehen lässt. Wo die Membran fehlt, hat die Oberfläche ein hellergraues Aussehen.

Die mikroskopische Untersuchung ergiebt: Die äussere dicke Schicht

besteht aus zahlreichen koncentrischen Bindegewebslagen mit einem reichen Gefässnetz. Es zeigt sich, dass das gerunzelte Aussehen bedingt ist durch die zahlreichen Papillen, über die der epitheliale Ueberzug nicht glatt, sondern den Vertiefungen und Vorwölbungen entsprechend hinüberzieht. In den Papillen sieht man vielfach Gefässästchen aufsteigen. Das Epithel lässt deutlich drei Schichten erkennen, eine basale, einschichtige Cylinderzellenschicht, die sich durch ihre stärkere Färbung mit Hämatoxylin deutlich abhebt. Darüber liegt eine mehrfache Schicht mehr rundlicher Zellen und auf ihnen das gut erkennbare Stratum corneum. Von seiner Oberfläche lösen sich zahlreiche Schollen verhornter Epithelien ab und liegen entweder schon frei neben der Oberfläche oder hängen nur

Fig. 1. Fig. 2.

noch an einem ganz dünnen Stiel. Die Oberfläche erhält dadurch ein zerklüftetes Aussehen. An den glatten Stellen der Wand fehlt die scharfe Ausprägung der Papillen; die Oberfläche des Bindegewebes zeigt hier nur leichte wellige Schwingungen. Darauf sitzt das dreischichtige Epithel in gleicher Weise. Die Runzelung fehlt natürlich. Die Oberfläche des Stratum corneum hat aber im mikroskopischen Bilde auch hier durch Abstossen von Schollen dasselbe zerklüftete Aussehen. An anderen Präparaten ist kein Epithel zu sehen. Jedoch zeigt sich bald, dass hier die Stellen sind, von denen sich die dünne Membran hatte abheben lassen. Man hatte hier also die Epidermis vom Corium abziehen können. Der dünne Stiel zeigt denselben Bau, nur ist hier die bindegewebige Schicht bedeutend dünner und trägt überall Papillen; infolgedessen besteht überall Runzelung der Oberfläche. — Drüsen und Haarfollikel fehlen im ganzen Tumor. Auch dem Inhalt der Cyste waren Haare nicht beigemischt.

Es handelt sich also um ein wirkliches Epidermoid des Scrotums, das, da es genau in der Mittellinie gelegen ist, auf eine Keimabschnürung beim Schluss der Genitalrinne bezogen werden muss. Auffallend ist, wie viele dieser Tumoren eine langgestreckte Gestalt haben, sodass man an das Bestehenbleiben einer ganzen Epithelleiste bezw. eines Epithelschlauches denken kann. In unserem Falle ist aus unbekannten Gründen nur der vordere Teil plötzlich gewachsen, während der hintere seine ursprüngliche Form als dünnes Rohr beibehielt. Dass dieser nicht genau in der Mittellinie lag, ist nicht weiter auffallend, da auch an andern Stellen, wie erwähnt, Dermoide diese Abweichung zeigen. Leider ist nicht darauf geachtet, ob auch eine Abweichung der Raphe nach links an dieser Stelle vorhanden war.

F. König hat in einer Anzahl epidermoidaler Cysten der Haut gleichfalls nicht mit Epithel bekleidete Partien gesehen. Er hält sie entweder für ein Ulcus oder einen Defekt bei der Bildung. Er fand aber in dem dadurch freiliegenden Bindegewebe viele Riesenzellen, die Fett, Talg, Haare, Hornschuppen, kurz Teile des Cysteninhaltes in sich aufnehmen. In unserm Falle habe ich nirgends Zeichen gefunden, dass es sich um ein Ulcus handeln könnte, auch waren in keinem Schnitte Riesenzellen nachweisbar. Ich glaube vielmehr, dass hier nur durch eine mechanische Läsion der Epithelbelag an den Teilen sich abziehen liess, wo er infolge der geradlinigen Begrenzung weniger fest an seiner Unterlage haftete.

Eine gewisse Aehnlichkeit mit unserer Beobachtung im makroskopischen Befund weist ein von Kocher beschriebenes Präparat der Würzburger Sammlung auf. Der von Kocher abgebildete schematische Durchschnitt könnte ebenso gut auf unseren Tumor passen. Man sieht in der Abbildung Kocher's wie in der unsern den Tumor hauptsächlich unterhalb der Hoden genau in der Mittellinie gelegen. Aber bei seiner Grössenzunahme hat er nicht nur die Haut nach unten vorgebuchtet, sondern er ist auch nach oben gewachsen und hat die Hoden auseinander gedrängt. Mikroskopisch fand Kocher jedoch einen „alveolären Bau, entstanden durch Wucherung der Talgdrüsen". Dementsprechend bezeichnet er den Tumor als Talgdrüsenadenom.

Thöle citiert aus der französischen Litteratur noch zwei kongenitale Cysten des Penis, die eine in der Mittellinie, die andere dicht rechts daneben gelegen, die auf einer deutlichen Bindegewebskapsel erst eine mehrfache Schicht polygonaler oder mehr rundlicher,

darauf eine einfache Schicht Cylinderzellen trugen. Gerulanos glaubt, sie zu den Adenomen rechnen zu dürfen. Damit würde auch übereinstimmen, dass die eine in ihrem Lumen Vorsprünge und Knospen zeigt. Eine Zugehörigkeit zu den Dermoiden ist schon wegen der Art ihrer Epithelauskleidung unwahrscheinlich, selbst wenn man eine nachträgliche, der Harnröhrenschleimhaut entsprechende Metaplasie der abgeschnürten Epithelkeime annehmen wollte, wie im Falle Thöle's. Denn die Harnröhre hat, abgesehen von der Fossa navicularis, die sich von der Spitze her einstülpt und geschichtetes Plattenepithel trägt, in ihrem vorderen Teile (pars cavernosa) einfaches, in ihrem hinteren Teile (pars membranacea) geschichtetes Cylinderepithel. Die Kombination von Cylinderzellen auf polygonalen oder rundlichen Zellen liesse sich also genetisch nicht erklären. Diese mit Cylinderepithel bekleideten Cysten führen als Inhalt auch keinen Dermoidbrei, sondern mehr seröse Flüssigkeit. Schon Kocher erwähnt Cysten mit serösem Inhalt, die in oder unter der Haut der männlichen Genitalien vorkommen, wenn sie auch sehr selten seien. Er glaubt am ehesten, dass sie aus den Haarbälgen und Talgdrüsen hervorgehen, und stellt sie daher in Parallele zu den Atheromen. Vielleicht muss man sie den eben erwähnten Cylinderepithelcysten beizählen.

Ich komme zu der dritten und letzten Art, die ihren Sitz an den Samensträngen hat. Nach Wrede finden sie sich vornehmlich in der Gegend des äusseren Leistenringes; können auch in den Leistenkanal hineinreichen und hier unter Umständen sogar eine eingeklemmte Hernie vortäuschen. Entsprechend ihrer Genese sitzen sie etwas fester am Vas deferens, sind aber im Uebrigen meist gut verschieblich. Ihre Diagnose ist schwierig und kann nur durch die Punktion sicher gestellt werden.

Wrede stellt aus der Litteratur vier sichere Beobachtungen zusammen und fügt eine neue, genau untersuchte hinzu. In allen diesen Fällen handelt es sich um richtige Dermoide, da in der Wand stets Talgdrüsen oder Haare oder beide zusammen und Schweissdrüsen gefunden wurden. Wilms bespricht ferner noch eine von Reclus beschriebene, zusammengeballte Epithelien und Haare enthaltende, gänseeigrosse Dermoidcyste, die weder mit dem Hoden noch mit seinen Scheidenhäuten zusammenhängt. Da sie Wilms ausdrücklich unter den Tumoren des Samenstranges aufführt, so beruht Thöle's Ansicht wohl auf einem Missverständnis, der sie zu den in der Medianlinie gelegenen Dermoiden rechnet und sie

entgegen der von Wilms vertretenen Entstehungsart vielmehr beim Schluss der Genitalrinne zu Stande gekommen sein lässt. Beim Menschen sind auch diese Geschwülste sehr selten. Wilms, der nur den Fall von Reclus kannte, beschreibt noch zwei in der Sammlung des Giessener pathologischen Instituts befindliche Dermoidcysten, von zwei Rehen stammend.

Die eine haselnussgross sass am äusseren oberen Pol des Hodens ausserhalb der Tunica vaginalis communis, aber mit ihr durch Bindegewebsstränge verbunden. Die zweite, kleinapfelgross, liegt an der Stelle, wo der Samenstrang an den Hoden herantritt, und hat bindegewebige Stränge nach der Tunica vaginalis communis des Hodens und nach der Scheide des Samenstranges. Beide enthielten bröckelige Massen mit hellen Haaren vermischt. An der Innenfläche der Wand sassen noch Haare fest. Die Wand bestand aus normaler Haut mit fetthaltigem Unterhautzellgewebe.

Das Vorkommen von Dermoiden in dieser Gegend und in diesem Zusammenhang scheint auf den ersten Blick überraschend. Sie können weder beim Schluss der Leibeshöhle in der Mittellinie, noch beim Verschluss von Hohlgängen und Spalten, die in der Fötalzeit mit Epithel bekleidet waren, noch durch abnorme Einstülpung von Epidermis an dieser Stelle zu Stande gekommen sein. (Dies sind nach Mikulicz die drei Hauptarten von Entstehungsursachen für Dermoide.) Wilms erklärt ihr Vorkommen dadurch, dass abgeschnürte, retroperitoneal gelegene Keime ektodermalen Ursprunges beim Descensus testiculi mit diesem oder am Samenstrang herabgewandert seien. Solche Wanderungen mit dem Samenstrang kommen auch sonst noch vor: so hat man versprengte Nebennierenkeime am Samenstrang gefunden. Retroperitoneale Dermoidcysten sind verschiedentlich beobachtet (vergl. Wilms und Lexer). Sie stammen von der Verbindung her, die der Vornierengang (Urnierengang, Wolff'scher Gang) an seinem hinteren Ende mit dem äusseren Keimblatt hat.

Nach Hertwig's Darstellung setzt sich, wenn die Vornieren aus den Wucherungen des mittleren Keimblattes entstanden sind, ihr hinteres freies Ende mit dem äusseren Keimblatt in feste Verbindung, hier eine leistenartige Verdickung bildend. Diese Leiste wächst nach hinten. Entsprechend ihrem Weiterrücken löst sich der vordere Teil des Vornierenganges wieder los und wird selbständig. Es ist also stets das hintere Ende nur des in die Länge wachsenden Vornierenganges mit dem äusseren Keimblatt verbunden. Ob das äussere Keimblatt Zellen zum Wachstum des Vornierenganges

abgiebt, oder ob der Gang durch eigene Zellprolifertion sich weiter vorschiebt, war bisher zweifelhaft, wenn auch das letztere wahrscheinlich war.

Bei der Umwandlung des Vornierenganges in das Vas deferens und beim Auswachsen desselben können infolgedessen leicht Zellen ektodermalen Ursprunges mitgenommen und ins Scrotum verlagert werden, die sich dann zu Dermoiden umbilden. Auf diese Weise wird das Vorkommen von Dermoidcysten am Samenstrang verständlich. Wrede schliesst aus ihrem Vorkommen am, nicht im, Vas deferens, dass der Vornierengang sich dem äusseren Keimblatt nur anlagert, aber keine Zellen zum Wachstum von ihm empfängt, wie auch nach den Untersuchungen anderer Forscher schon vermutet wurde. (Rabl cit. bei Hertwig.)

Die von Wrede angeführten Fälle sind kurz folgende:

1. Avoledo: Nussgrosse Dermoidcyste im Scrotum vor dem Vas deferens liegend, mit ihm durch lockeres Bindegewebe verbunden, sodass sie sich stumpf trennen lässt. Die Wand lässt Corium und Epidermis, Talgdrüsen und Pflasterepithel erkennen. Um das Dermoid lagen drei Cysten, die gelbe, fadenziehende Flüssigkeit enthielten.

2. Gould: Hühnereigrosse Cyste im Leistenkanal, an ihrem unteren Ende mit dem Vas deferens in Verbindung stehend. Die Wand ist dünn und glatt. Der Inhalt besteht aus fettiger Schmiere und wenig Haaren.

3. Röbl: Hühnereigrosse Dermoidcyste am äusseren Leistenring vor dem Vas deferens liegend. Ihre Hinterwand ist so fest mit diesem verwachsen, dass sie nicht getrennt werden können. Die Wand zeigt aussen eine Schicht gefässarmen, dann eine Schicht lockeren, gefässreichen Bindegewebes und innen stellenweise epithelialen Belag. Papillen und Haare fehlen, Talgdrüsen sind vorhanden.

4. Paterson: Dermoidcyste im Leistenkanal, durch einen fibrösen Strang mit der Vorderseite der Symphyse verbunden. In ihrer Umgebung sind stärkere Verwachsungen. Die Wand zeigt den Bau der Haut und ein Haar.

5. Wrede: Pflaumengrosse Dermoidcyste am äusseren Leistenring nach hinten innen vom Vas deferens liegend, mit ihm etwas fester verbunden. Die Innenfläche ist fein runzelig mit blonden Haaren. Die Wand besteht aus papillentragendem Bindegewebe mit mehrschichtigem, oben verhorntem Plattenepithel, in dem sich Haarbälge mit Haaren, Talg- und Knäueldrüsen finden.

6. Dazu kommt noch die oben schon ausführlich erwähnte Beobachtung von Reclus.

Der Fall Röbl ähnelt dem von mir beobachteten dadurch, dass sich nur stellenweise epithelialer Belag zeigte und die Papillen fehlten. Ich vermute, dass es sich hier vielleicht auch nur um einen grösseren Dehnungszustand der Wand handelte, durch den die Papillen mehr verstrichen sind. Auf diesem glatt gespannten Bindegewebe scheinen die Epithelschichten nur locker aufzusitzen, wie ich oben gezeigt habe. Allerdings darf bei Cysten überhaupt der Innendruck ein gewisses Mass nicht überschreiten, da sonst durch den Druck die Wand der Cyste zu Grunde gehen würde. Eine gewisse Spannung besteht indessen stets, der gegenüber sich anscheinend manche Cystenwand im Ganzen oder stellenweise nachgiebiger verhält.

Das Wachstum der Dermoidcysten geht wie bei allen anderen cystischen Tumoren vor sich; es wächst die Wand in ihrer Flächenausdehnung, und dadurch kommt eine vermehrte Absonderung ins Lumen zu stande. Die Vermehrung des Inhalts ist nicht das Primäre. Wir haben dafür in unserem Falle ein beweisendes Beispiel. Der vordere Teil der Cyste ist bis zu Hühnereigrösse gewachsen, der hintere ist dünn und schlauchförmig geblieben, obgleich sein Lumen mit dem der Cyste zusammenhing. Hätte die grössere Füllung des vorderen Teils die Erweiterung hervorgerufen, so müsste auch der hintere Teil mit ausgedehnt worden sein, dessen Wand keineswegs stärker und widerstandsfähiger war, als die Cystenwand.

Warum zu irgend einer Zeit die versenkten Epithelreste zu wuchern beginnen und sich zu Dermoiden umbilden, — das bevorzugte Alter scheint um das 20. Lebensjahr herum zu liegen — warum sie dieses nur teilweise thun, wie unser Fall zeigt, welcher Reiz das Wachstum auslöst, ist bei ihnen, wie bei den Tumoren überhaupt, unbekannt. Vielleicht lässt sich durch Veröffentlichung weiterer Fälle Klarheit schaffen.

Litteratur.

1) Bramann, Dermoide der Nase. Langenbeck's Archiv 40. — 2) Bandler, Zur Entstehung der Dermoidcysten. Berl. klin. Wochenschr. 1900. Nr. 7. — 3) Borst, Geschwülste II. — 4) Franke, Ueber das Atherom. Langenbeck's Archiv 34. — 5) Ders., Dermoid oder Epidermoid. Wien. klin. Wochenschr. 1890. Nr. 36. — 6) Garrè, Ueber traumatische Epithelcysten. Diese Beiträge Bd. 11. — 7) Gerulanos, Dermoide des Penis. Deutsche Zeitschr. f. Chir. 55. — 8) Kaufmann, Krankheiten der männlichen Harnröhre und Penis. Deutsche Chirurgie 50a. — 9) Ders., Enkatarrhaphie von Epithel. Virchow's Archiv 97. — 10) Kocher, Krank-

heiten der männlichen Geschlechtsorgane. Deutsche Chirurgie 50 b. — 11) F. König, Anatomie der Dermoid- und Atheromcysten. Langenbeck's Arch. 48. — 12) Mikulicz, Genese der Dermoide am Kopf. Wien. med. Wochenschr. 1876. Nr. 39. — 13) Thöle, Angeborene Cysten der Genitoperinealraphe. Diese Beiträge Bd. 20. — 14) Wilms, Dermoidcysten und Teratome mit besonderer Berücksichtigung der Dermoide der Ovarien. Deutsches Arch. f. klin. Med. 55. — 15) Ders., Die teratoiden Geschwülste des Hodens. Ziegler's Beiträge Bd. 19. — 16) Winiwarter, Krankheiten der Haut und des Unterhautzellgewebes. Deutsche Chirurgie Lief. 23. — 17) Wrede, Dermoide des Samenstranges. Diese Beiträge Bd. 48.

XI.

AUS DER

LEIPZIGER CHIRURGISCHEN KLINIK

DIREKTOR: GEH. RAT PROF. DR. TRENDELENBURG.

Ein Beitrag zur Kasuistik der Mischgeschwülste des Hodens.

Von

Dr. H. Rimann,
Assistent der Klinik.

(Mit 1 Abbildung.)

Die von Wilms auf Grund seiner bekannten Arbeiten getroffene Einteilung der Mischgeschwülste des Ovariums und des Hodens in Embryome (cystische Teratome, Dermoide) und embryoïde Geschwülste (solide Teratome) kann wohl heute als anerkannt gelten. Ebenso dürfte allgemein bekannt sein, dass im Ovarium die Dermoidcysten, im Hoden die soliden Teratome die häufigere Geschwulstform darstellen. Beide sind nach Wilms auf eine dreiblättrige Keimanlage zurückzuführen: sie unterscheiden sich dadurch, dass bei den Embryomen es zur Bildung einer fötalen Keimanlage kommt und die Geschwulstbildung in einer Cyste vor sich geht, während bei den embryoïden Geschwülsten die einmal differenzierten, embryonalen Gewebe grenzenlos weiter und durcheinander wachsen. Auf diese Weise entstehen äusserst vielgestaltige, bunte Bilder, deren Deutung nicht immer leicht und einwandfrei ist. Denn trotz zahlreicher neuerer Untersuchungen ist in die Lehre dieser embryoïden Mischgeschwülste noch immer nicht eine gewisse Sicherheit der Beurteilung eingezogen, die man wohl hätte erwarten

können. Insbesondere stehen sich hinsichtlich der Genese dieser Tumoren noch recht abweichende Anschauungen gegenüber (Marchand, Bonnet, Wilms, Ribbert), auf die ich indessen hier absichtlich nicht eingehen will. Der pathologisch-anatomische Befund allein erscheint mir noch jedesmal genauer Untersuchung und Mitteilung wert, insbesondere wenn es sich, wie bei unserem Kranken, um einen Fall handelt, der auch klinisch eines gewissen Interesses nicht entbehrt und zur Erörterung einiger klinischer Gesichtspunkte Gelegenheit bietet.

Der im Nachstehenden mitzuteilende Fall betrifft einen 33jährigen Arbeiter, der am 22. Mai 06 hier operiert und später in der hiesigen medicinischen Gesellschaft kurz vorgestellt wurde [1]).

Der 33j. Arbeiter J. B. giebt bei seiner Aufnahme am 21. V. 06 hier an, seit seinem 17. Lebensjahre an einem rechtsseitigen Leistenbruche zu leiden; sonst will er immer gesund gewesen sein und aus gesunder Familie stammen. Seit etwa 2 Jahren habe sich in der linken Hälfte des Hodensacks eine Geschwulst entwickelt, die von einem gelegentlich konsultierten Arzte für einen Wasserbruch gehalten worden sei; diese Geschwulst sei allmählich, in letzter Zeit schneller wie anfangs, gewachsen und verursache ihm öfters Schmerzen, die in letzter Zeit ebenfalls wesentlich zugenommen haben.

Status: In seinem Ernährungszustand reducierter Mann von blasser Hautfarbe. Innere Organe o. B. Der Scrotalsack ist zu einem kindskopfgrossen, rundlichen, derb elastischen Tumor erweitert, dessen grösster Breitenumfang 40 cm beträgt. Der Tumor ist nicht durchscheinend, nach oben gegen den Leistenkanal nicht abgrenzbar, er setzt sich vielmehr in einem kleinkinderarmdicken Strang im Leistenkanal nach der Bauchhöhle zu fort und endet hinter der Symphyse über der Darmbeinschaufel mit einer durch die dünne Bauchhaut sichtbaren und deutlich fühlbaren, knolligen Verbreiterung. Von den Testikeln ist nur der rechte zu fühlen. Er liegt hinten unten am Pol der Geschwulst und ist frei verschieblich. — Der rechte äussere Leistenring ist für einen Finger bequem durchgängig. Bei stärkerem Husten sowie beim Stehen und Gehen tritt hier eine weiche, leicht reponible Geschwulst ins Scrotum hinab. Leistendrüsen links hart infiltriert, nicht druckempfindlich. T. 37,5. P. 96.

Diagnose: Maligne Neubildung des linken Hodens.

Auf Wunsch des Pat. wird am 22. V. die Radikaloperation (Prof. Wilms) ausgeführt. Während die Ausschälung der, wie sich dabei herausstellt, nur die linke Scrotalhälfte einnehmenden Geschwulst aus dem Hodensack und auch noch im Bereich des Leistenkanals relativ

1) Münch. med. Wochenschr. 1906. Nr. 30.

leicht gelingt, macht die Ablösung des hinter der Symphyse nach der Darmbeinschaufel zu abbiegenden, in der Tiefe des kleinen Beckens allseitig, u. a. auch mit dem Colon descendens fest verlöteten, knolligen Endstückes grosse Schwierigkeiten. Sie wird erst möglich nach wandständiger Resektion des Colon in Ausdehnung von etwa 5-Markstückgrösse — quere Naht des Colon — und unter beträchtlicher Blutung infolge der Mitentfernung ausgedehnter Drüsenmetastasen im Becken. Die Blutung steht auf feste Tamponade. Bis auf die Tamponöffnung im oberen Wundwinkel Verschluss der Wunde durch die Naht. Leicht komprimierender Verband.

Der weitere Verlauf war zunächst befriedigend. Nach 3 Wochen machte sich stärkerer Ascites bemerkbar. Am 18. VI. musste wegen Einklemmungserscheinungen von Seiten der rechtsseitigen Scrotalhernie die Herniotomie gemacht werden. Als Inhalt des Bruchsackes fand sich stark ödematöses, z. T. entzündlich verdicktes Netz im Zustand der Einklemmung, das abgebunden wird. Durch die Bruchpforte entleert sich reichlich hämorrhagisch-seröse Ascitesflüssigkeit. Verschluss des Bruchsackes und der Bruchpforte (Bassini). Ende Juni etablierte sich im oberen Winkel der linksseitigen Wunde eine Darmfistel, offenbar an der Stelle der Darmnaht; von da ab sichtlich zunehmender Kräfteverfall. Am 2. VII. 06 Exitus let. — Bei der Sektion fand sich ausgedehnte Metastasenbildung im Peritoneum, in der Leber, der Pleura, dem Mediastinum, in den Lymphdrüsen.

Ich gehe nun zur Beschreibung der Geschwulst selbst über.

Der exstirpierte Tumor stellt eine birnförmige, am Stielende sich knollig verbreiternde Geschwulstmasse dar, an der Hoden und Nebenhoden sich nicht mehr erkennen lassen. Die Oberfläche ist glatt, und gebildet von einer derb fibrösen, mit ektatischen Venen oberflächlich durchsetzten Kapsel, die auch nach oben zu den offenbar in die Geschwulstmasse aufgegangenen Samenstrang umscheidet. Die Konsistenz der Geschwulst ist derb elastisch, Fluktuationsgefühl hat man an keiner Stelle.

Auf dem Durchschnitt in sagittaler Richtung erweist sich die Geschwulst zum grössten Teil aus einem derb fibrösen Gewebe bestehend, das von zahlreichen kleinsten bis bohnengrossen z. T. mehrkammerigen Cysten durchsetzt ist, an deren Innenfläche sich schon makroskopisch vielfach eine einer Schleimhaut entsprechende Membran erkennen lässt, und aus denen sich ein zäh schleimiger, teils farbloser klarer, teils bräunlich hämorrhagischer Inhalt entleert. Dieser „kleincystische“ Teil der Geschwulst nimmt in ziemlich scharfer Begrenzung die Hauptmasse ein. Seine Begrenzung nach oben wird gebildet durch einen von der lateralen Seite schräg über die Mitte der Geschwulst nach oben verlaufenden, weisslichen, etwa 1 cm breiten Gewebszug (s. Fig.: B), auf den sich der obere den „Stiel“ bildende Teil der Geschwulst, kappenartig aufsetzt. Dieser

zeigt einen mehr knotig-lappigen Bau und ist im Gegensatz zu dem Hauptteil der Geschwulst fast völlig frei von Cysten. Die Färbung des Zwischengewebes (Stützgerüsts) ist im Allgemeinen grau weisslich, einzelne Faserzüge heben sich durch einen helleren Farbenton ab, an anderen Stellen ist dieser mehr rötlich. Schon makroskopisch erkennt man in der Geschwulst an zahlreichen Stellen gelblich-weisse, etwa hirsekorngrosse Herde, auf die ich bald genauer zurückkommen werde. An anderen Stellen, und zwar vorzugsweise an den Randpartien der medialen Hälfte der Geschwulst finden sich mehrere, bis linsengrosse Körper eingelagert, die durch ihre bläulich transparente Farbe und ihre eigenartige Konsistenz als Knorpelinseln erkennbar sind. Die Geschwulst ist reich an Glykogen.

Zur mikroskopischen Untersuchung wurden aus den verschiedensten Partien der einen Geschwulsthälfte — die andere ist dem patholog. Institut hierselbst überlassen worden — Stückchen excidiert, in Formol-Alkohol fixiert und gehärtet, und in Paraffin eingebettet. Die Schnitte wurden in der üblichen Weise mit Hämatoxylin (Delafield), Hämatoxylin-van Gieson und auf elastische Fasern nach der Weigert'schen Methode gefärbt.

Mikroskopisch setzt sich das Grundgewebe oder Stützgerüst zusammen aus einem teils kernreichen jungen, teils kernärmeren derbfaserigen Bindegewebe, das sich in regellosen Zügen vielfach durchflechtet und die verschiedenen Cysten und Kanäle umschliesst, stellenweise, namentlich an den oberen und Randpartien, sehr auffasert und in Schleimgewebe mit spindeligen oder mit Ausläufern versehenen Zellen übergeht. In diesem Stützgewebe findet sich, besonders in der Umgebung der Cysten, glatte Muskulatur, ferner reichliche Gefässbildung. Die Gefässe sind fast alle mit Blut ausgefüllt und erweitern sich öfters zu grösseren Bluträumen, auch finden sich mehrfach frei im Gewebe grössere Ablagerungen von Blutpigment; stellenweise, besonders im oberen Teil der Geschwulst, Nekrose. Elastische Fasern konnte ich nur spärlich in der Umgebung einiger grösserer Gefässe nachweisen. — Die in das bindegewebige Stroma eingestreuten, nicht eben zahlreichen Knorpelinseln

finden sich fast ausschliesslich an den Randpartien des kleincystischen Teiles der Geschwulst. Sie sind scharf begrenzt, von länglich ovaler Gestalt und von mit hohem Cylinderepithel ausgekleideten Drüsenbildungen umgeben. Diese Lokalisation der Knorpelinseln ist ein häufiger Befund; Wilms weist vielfach auf ihn hin und hält den Schluss für berechtigt, dass hier ein dem Respirationstraktus ähnliches Bild nachgeahmt sei, trotzdem fast immer — wie auch im vorliegenden Falle — Flimmerepithelien fehlen. Der Knorpel selbst bietet das Bild des jungen, wachsenden hyalinen Knorpels.

Die schon makroskopisch auffallenden, weisslichen rundlichen Herde oder Knötchen, die zahlreich in das Bindegewebe eingelagert sind, erweisen sich mikroskopisch als verschieden grosse, mit in Verhornung begriffenen Epithelien ausgekleidete, im Querschnitt getroffene Epithelschläuche.

Was nun die Cysten-, Drüsen- und Schlauchbildungen in unserem Tumor anbelangt, so sind die vom Ektoderm abzuleitenden mit Plattenepithel ausgekleideten die seltneren; zu ihnen gehören die grössten vielfach mehrkammerigen Cysten, die überhaupt hier zu finden sind. Das Epithel selbst ist meist stark abgeplattet, an zahlreichen Stellen kommt es zu hügelartig oder bäumchenartig in das Lumen vordringenden Epithelwucherungen, die dasselbe teilweise verlegen oder ganz ausfüllen. Verhornung habe ich hier an diesen übereinander geschichteten, grossen polygonalen Zellen nicht immer feststellen können. Vielfach beobachtet man einen unvermittelten Wechsel des Epithels, derart, dass das Plattenepithel plötzlich von einfachem Cylinderepithel abgelöst wird, oder dass bald einschichtiges, bald mehrschichtiges Epithel mit einander abwechselt. In noch viel höherem Masse gilt das von dem mit Cylinderepithel ausgekleideten Cystenwerk, das, vom Entoderm stammend, am stärksten ausgebildet ist und die verschiedenartigsten Formationen und Zellen erkennen lässt. Es überwiegen die mit einem einschichtigen Cylinderepithel ausgekleideten Cysten und Schläuche, die vielfache Faltungen und Fortsätze und als Inhalt eine leichte körnige, mit van Gieson sich rötlichbraun färbende Schleimmasse erkennen lassen. Auch Drüsenbildungen sind zu konstatieren, indessen nicht genauer zu differenzieren; sie kommunicieren oft mit den cystischen Hohlräumen durch von diesen ausgehende Ausführungsgänge. Die Cylinderepithelien selbst sind in Grösse und Form sehr wechselnd, bald mehr kubisch, bald stark abgeplattet, bald einschichtig, bald mehrschichtig, bald mit Plattenepithel unvermittelt abwechselnd. Zahlreich finden sich Schleimzellen unter den Epithelien, während deutliches Flimmerepithel nirgends erkennbar war. — Der den kleincystischen (Haupt-)Teil der Geschwulst gegen den maligne degenerierten nach oben abgrenzende, breite Bindegewebszug (s. Fig.: B) besteht mikroskopisch aus faserigem Bindegewebe, in das vereinzelte glatte Muskelfasern und ausgedehnte, kleinzellige Infiltrate eingelagert sind. Diese Infiltrate werden durchsetzt von

mehr oder minder langen Epithelschläuchen mit grossen rundlichen Zellen, sodass hier der Eindruck eines Carcinoms erweckt wird. Diese grossen, protoplasmareichen, durch bläschenförmige Kerne ausgezeichneten Tumorzellen finden sich auch einzeln zwischen den Bindegewebsfasern mit und ohne begleitende kleinzellige Infiltration und verlieren sich in dem gegen den bindegewebigen Grenzstrang (B) sich scharf abhebenden carcinomatösen oberen Teil der Geschwulst. Dieser besteht aus grossen, von den eben beschriebenen Zellen gebildeten Komplexen, die nur von schmalen, oft mit einem Endothel ausgekleideten, vielfach mit Blut erfüllten Spalträumen unterbrochen werden. Stroma ist äusserst spärlich vorhanden und nur in wenigen schmalen Bindegewebsfasern mit spindeligen Kernen zu erkennen. — Ob man diesen ganzen, als maligne degeneriert zu bezeichnenden Teil als Carcinom oder Sarkom auffasst, hängt von der genetischen Auffassung der Tumorzellen selbst ab, auf die ich hier nicht näher eingehen kann.

Die Metastasen wiesen den gleichen Bau wie der maligne degenerierte Geschwulstabschnitt auf, sie zeigten dieselben epithelartigen Zellen wie dieser auch.

Zusammenfassend handelt es sich somit im vorliegenden Falle um eine im ganzen solide, kleincystische Mischgeschwulst des linken Hodens, die zum kleineren Teil maligne degeneriert ist, im Uebrigen aber Derivate aller drei Keimblätter in regellosem Durcheinander enthält. Es überwiegen bei weitem die Produkte des inneren Keimblattes, die Cylinderzellenschläuche, Schleimzellen und Drüsen; spärlicher ist das vom Ektoderm stammende Plattenepithel vorhanden, reichlicher wieder die Produkte des mittleren Keimblatts, das Bindegewebe, Knorpelgewebe und glatte Muskulatur, alles in allem ein Befund, wie er schon von Wilms als der häufigste bezeichnet worden ist.

Auf genauere mikroskopische Einzelheiten, sowie auf die noch immer nicht einheitlich geklärte Frage der Histogenese der Mischtumoren einzugehen, versage ich mir und verweise darüber auf eine demnächst erscheinende Arbeit des Herrn Dr. Debernadi aus dem hiesigen pathologischen Institut.

Dagegen möchte ich auf einige klinische Gesichtspunkte noch hinweisen, die durch das vorwiegend pathologisch-anatomische Interesse bei fast allen Arbeiten der letzten Jahre sehr in den Hintergrund gedrängt worden sind, das ist einmal die Diagnostik der Mischtumoren, und zweitens ihre klinische Wertigkeit.

Embryome (Dermoidcysten) kommen im Hoden viel seltener vor als in den Ovarien, bei Erwachsenen noch seltener als bei

Kindern. Auf Grund der Anamnese [selten angeboren, langsames Wachstum, Schmerzlosigkeit (?)], des objektiven Befundes (teigige Konsistenz, Lexer), und der Probepunktion (v. Bergmann) dürften sie unschwer als solche zu erkennen und von einer gewöhnlichen Hydrocele leicht zu unterscheiden sein. Prognostisch sind die Hodendermoide im allgemeinen als gutartig anzusehen, insofern als ihr Wachstum mit der Bildung eines fötalen Rudiments zum Abschluss kommt und die Beschwerden hauptsächlich durch ihre Grösse bedingt werden. Da sie indessen gelegentlich einmal vereitern, ganz selten auch carcinomatös oder sarkomatös degenerieren können, so kommt auch bei ihnen nur die radikale und möglichst frühzeitige Exstirpation als rationelle Therapie in Betracht. In noch viel höherem Masse gilt diese therapeutische Forderung für die soliden Mischgeschwülste des Hodens, die embryoïden oder teratoïden Geschwülste. Hier eine exakte Diagnose ohne vorherige Probeexcision zu stellen, erscheint oftmals unmöglich. Denn in ihrem klinischen Verhalten unterscheiden sie sich so wenig von den anderen soliden, malignen Neubildungen (Carcinom, Sarkom), dass man sich mit der Feststellung dieser Thatsache allein zumeist wird begnügen müssen. Wir wissen, dass die embryoïden Geschwülste zur Zeit der Pubertät ein intensiveres Wachstum entwickeln, dass sie vorwiegend zwischen dem 20. und 40. Lebensjahr zur Beobachtung kommen, dass sie oft sehr langsam zu grossen höckrigen Tumoren von ungleichmässiger Form und Konsistenz heranwachsen — wie die Carcinome und Sarkome auch — und dass sie sehr oft bösartig werden. Andrerseits giebt es Fälle — und diese scheinen nach den leider recht spärlichen, klinischen Litteratur-Angaben die häufigeren zu sein — wo, wie in unserem Falle, die bis dahin sehr langsam sich entwickelnde und dem Träger vielleicht garnicht zum Bewusstsein gekommene Geschwulst mit einem Mal — vielfach wird ein Trauma als auslösendes Moment beschuldigt — ausserordentlich schnell wächst und unter rapide zunehmender Kachexie in kurzer Zeit zum Tode führt. Gerade diese bösartig wuchernden Fälle sind klinisch nicht von den reinen Carcinomen und Sarkomen zu trennen (Lexer), die schliesslich ebenfalls in jedem Lebensalter vorkommen, die Sarkome mehr im jugendlichen, die Carcinome mehr im höheren (Krebs-)Alter. Und so wenig Carcinome und Sarkome klinisch immer unterschieden werden können, so wenig lassen sich die soliden Mischgeschwülste ihnen gegenüber charakterisieren.

Es erübrigt noch, den diagnostischen Wert der symptomatischen Hydrocele bei malignen Hodenneubildungen kurz zu erwähnen. Bei Carcinomen ist die Hydrocele nicht selten und kann u. a. die Diagnose recht erschweren; ähnlich verhält es sich mit der Hämatocele, die bei Sarkomen häufiger vorkommen soll als die Hydrocele, wie Kocher angiebt, wegen der frühzeitigen Erkrankung des Nebenhoden und Samenstrangs. Bei den soliden Mischgeschwülsten scheint das Vorkommen einer Hydrocele bezw. Hämatocele bisher nicht beobachtet worden zu sein, wenigstens habe ich in der Litteratur keine diesbezüglichen sicheren Angaben gefunden.

Klinisch sind die embryoïden oder teratoïden Mischgeschwülste als maligne anzusehen (Wilms, Gessner, Steinert). Abgesehen davon, dass in den allermeisten Fällen schon frühzeitig eine carcinomatöse oder sarkomatöse Degeneration auftritt und ausgedehnte Metastasenbildung von der Struktur des degenerierten Gewebsabschnittes (wie auch im vorliegenden Fall), sind auch die anderen Fälle, wo diese Degeneration nicht gefunden wurde, als bösartig charakterisiert durch die unbegrenzte Wachstumstendenz, wie sie sich dokumentiert durch Hineinwachsen in die Lymph- und Blutgefässe. Sehr bezeichnend dafür ist eine Beobachtung von Breus (cit. bei Wilms), wo, wie die Sektion ergab, die Geschwulstmassen (Hodenteratom) in die Venen des Plexus spermaticus hineingewachsen und von da „in continuo bis zum Herzen weitergewuchert waren" und so den Tod herbeigeführt hatten. Am interessantesten ist wohl die Thatsache, dass in einzelnen seltenen Fällen die Metastase den gleichen Bau wie der Primärtumor zeigte und wie dieser aus den Produkten aller drei Keimblätter aufgebaut war (Wilms, Fall V, Adler-Hansemann, bei Wilms cit.).

Als besonders bösartig sind die seltenen, embryoïden Geschwülste des Hoden anzusehen, in denen sich mehr oder minder ausgedehnte, chorionepitheliomartige Bildungen finden (Fälle von Steinert, Schlagenhaufer, Bostroem, Kiesel, Steinhaus).

Litteratur.

Wilms, Beiträge zur pathologischen Anatomie. Bd. 19. 1896. — Ders., Deutsche Zeitschr. f. Chir. Bd. 49. 1898. — Gessner, Deutsche Zeitschr. f. Chir. Bd. 60. 1901. — Steinert. Virchow's Archiv Bd. 174. 1903. — Oberdorfer, in Ergebnisse der allgem. Pathologie und pathol. Anatomie. IX. 1. 1903/4.

XII.

AUS DER

BRESLAUER CHIRURGISCHEN KLINIK

DIREKTOR: GEH. MED. RAT PROF. DR. GARRÈ.

Weitere experimentelle Untersuchungen zur Frage der Talma'schen Operation.

Von

Dr. **K. Omi**
aus Formosa (Japan).

(Hierzu Taf. XV.)

Im 62. Bande der Deutschen Zeitschrift für Chirurgie hatten Professor Ito und ich klinische und experimentelle Beiträge zur chirurgischen Behandlung des Ascites publiciert und zum Schlusse folgende Betrachtung angeknüpft: Unsere klinischen Erfahrungen und Experimente haben ergeben, dass man bei der chirurgischen Behandlung des Ascites nach einer möglichst breiten Verwachsung der Baucheingeweide unter einander und mit der Bauchwand zu streben hat.

Die Omentofixation bildet in dieser Beziehung bloss einen Teil vom Ganzen; ob man dabei das Netz intraperitoneal oder extraperitoneal annäht, ist nicht von Belang. Die Hauptsache ist, dass die Därme, die Leber und die Milz in eine ausgedehnte Verwachsung unter einander und mit der Bauchwand gebracht werden. Eine ausgiebige, lockere, temporäre Tamponade der ganzen Bauchhöhle mittelst eines sehr langen sterilen Gazestreifens würde für den Zweck zu empfehlen sein, indem durch diesen alle Taschen und Winkel der Peritonealhöhle zwischen den einzelnen Eingeweiden verödet werden

könnten; doch sollte der Streifen schon nach 24 Stunden entfernt werden, damit er nicht zu fest anklebt.

Wir haben einige Male in dieser Weise operiert und haben dadurch eine ziemlich ausgedehnte Verwachsung der Därme untereinander erzielt; aber die Verwachsung zwischen den Darmschlingen und der Bauchwand war noch nicht ausreichend. Ausserdem lässt die Drainage der Bauchhöhle den Patienten leicht kollabieren und bisweilen an Peritonitis erkranken.

Um zunächst kennen zu lernen, durch welche anderen Methoden zunächst Darmschlingen, Leber und Milz in ausgedehnte und gut vaskularisierte Verwachsungen mit der Bauchwand gebracht werden können, mit anderen Worten, wie die grösstmöglichste Ausbildung des Pfortaderkollateralkreislaufs durch Anschluss des in Betracht kommenden visceralen Gefässgebietes an das Gebiet der vorderen Bauchwand noch durch andere Methoden zu erreichen sei, machte ich in Formosa Tierversuche an einigen 20 Hunden. Ich lasse zunächst die gewonnenen Operations- bezw. Sektionsprotokolle im Auszug folgen:

Experiment II.

Hündin. 4. VI. 05. Medianer Laparotomieschnitt. Die seitlich von der Incisionswunde liegende Partie der parietalen Peritonealfläche wurde mit Paquelin'schem Brenner gestichelt. Bauchschluss durch Etagennähte. — 11. VI. 05. Nekroskopie: Keine Flüssigkeit in der Bauchhöhle, Peritoneum parietale transparent. Es zeigen sich einige fibröse Adhäsionen der serösen Flächen der Bauchorgane, besonders des Netzes und der Leber, mit der Innenfläche der Bauchwand; sonst keine nennenswerten Verwachsungen.

Experiment III.

Hündin. 12. VII. 05. Laparotomie in der Mitte. Die seitlich von der Incisionswunde liegende Partie der parietalen Peritonealfläche wird mit dem Messer skarificiert und mit in Jodtinktur getauchter Watte abgerieben. Schluss der Bauchwand durch Etagennähte. — 19. VII. 05. I. Intentio. Wohlbefinden. Nekroskopie: Die Dünndarmschlingen und das Netz an einigen Stellen mit Peritoneum parietale ziemlich fest verwachsen.

Experiment IV.

Hündin. 21. VII. 05. Medianer Laparotomieschnitt. Die seitlich von der Incisionswunde liegende Partie der Bauchwand mit Paquelin gestichelt und mit steriler Gaze, die mit Tinctura jodi angefeuchtet wurde, stark abgerieben. Schluss der Bauchwunde durch Etagennähte. — 27. VII. 05. Nekroskopie: Ziemlich feste Verwachsungen des Netzes und einiger

Darmschlingen mit der Bauchwand. Einige nicht sehr feste Verwachsungen der Leber mit dem gegenüberliegenden P. p.

Experiment VIII.

Hündin. 1. VIII. 05. Laparotomie in der Mitte. Die seitlich von der Incisionswunde liegende Partie des parietalen Peritoneums wird mit trockener steriler Gaze so breit als möglich an der Bauchwand angenäht. Schluss der Bauchwand durch Etagennähte. Xeroform gepudert. — 7. VIII. 05. Nekroskopie I. Intentio. Feste Verwachsungen des grössten Teiles des Netzes und einiger Dünndarmschlingen mit der Bauchwand und unter sich. Die eingenähte Gaze ist in Adhäsionen eingebettet, die von der Bauchwand, dem Netz und den Darmschlingen gebildet sind. Nur mit grosser Mühe kann man die Verwachsung ablösen und die Gaze finden.

Experiment XII.

Hündin mit dem Körpergewicht 3,5 Kilo. 1. VIII. 05. Medianer Laparotomieschnitt. Netzresektion. Die seitlich von der Incisionswunde liegenden Partien der P. pariet. werden in einer ziemlich grossen Ausdehnung mit steriler Gaze abgerieben. Die sterile trockene Gaze wird an die Innenfläche der Bauchwand so breit als möglich angenäht. Schluss der Bauchwunde durch Etagennähte. 10. VIII. 05. Prima intentio. — 20. IX. 05. Das Tier wiegt 4,2 Kilo. Relaparotomie: Schnitt 4 cm nach rechts von der Mittellinie. Befund: Feste ausgedehnte Adhäsionen der Leber und Darmschlingen unter einander. Es kostet grosse Mühe, die Pfortader zu finden. Nach ihrer Isolierung wird sie 1 cm oberhalb der Einmündung der V. gastro-lienalis doppelt unterbunden und in der Mitte durchschnitten. Schluss der Bauchwunde durch Etagennähte. — 22. IX. 05. Das Tier ist lebhaft, frisst gut und ist nicht besonders angegriffen. — 25. X. 05. Das Tier wiegt 5,5 Kilo. Nekroskopie: Die sämtlichen Baucheingeweide, die Leber, die Milz, der Magen und die Darmschlingen sind mit der Bauchwand breit und fest verwachsen; auch Teile der Darmschlingen vielfach untereinander verwachsen. Die Pfortader ist oberhalb der Einmündungsstelle der Magenmilzvene vollständig obliteriert.

Experiment XIX.

11. X. 05. Medianer Laparotomieschnitt. Die seitlich von der Operationswunde liegenden Partien der Bauchwand werden mit steriler trockener Gaze abgerieben; darauf wird eine sterile, siebartig durchlöcherte Rindsblase am Peritoneum parietale angenäht. (Das Sterilisationsverfahren der getrockneten Rindsblase wie folgt: Einlegen der getrockneten Rindsblase etwa 24 Stunden lang in 5proc. Formalinlösung. Ausspülen in fliessendem Wasser 10 Stunden lang. Vor dem Gebrauch 30 Minuten lang in kochendem Wasser.) Schluss der Bauchwand durch Etagennähte. — 25. X. 05. Nekroskopie: Das Netz ist an seiner vordern Seite mit der Bauchwand in einer ziemlich grossen Ausdehnung verwach-

sen, ebenso einzelne Darmschlingen. Die Rindsblase ist gänzlich resorbiert und verschwunden.

Es ist experimentell nachgewiesen, dass die Omentofixatio für den Kollateralkreislauf des Pfortadersystems keine grosse Rolle spielt, sondern nur einen Teil vom Ganzen ausmacht. So hatte ich beim Experiment XII. das Netz komplet reseciert und allein durch die Einnähung der Gaze so breite und vaskularisierte Verwachsungen von Darmschlingen, Leber und Milz mit der Bauchwand bekommen, dass das Tier die folgenden Unterbindungen des Pfortaderstammes gut ertrug.

Aus den obengenannten experimentellen Ergebnissen habe ich gelernt, dass das Annähen der sterilen Gaze an der inneren Fläche der Bauchwand immer noch die festeste und breiteste Verwachsung erzielt, und dass durch das Bleiben des Fremdkörpers (die sterile Gaze), wenn er nur eine gewisse Grösse nicht überschreitet, in der Bauchhöhle kein Schaden entsteht. Das Tier blieb (Exp. XII.) fast 3 Monate lebhaft und nahm an Gewicht zu. Bei der Nekroskopie fand sich die Gaze von den Baucheingeweiden so fest umwachsen, dass man sie kaum auffinden konnte.

Beim Experiment XIX. hatte ich beabsichtigt, die Rindsblase in der Bauchhöhle als Fremdkörper wirken und sie nach Erreichung ausgiebiger Verwachsungen zwischen Peritoneum parietale und viscerale wie den Catgut resorbieren zu lassen. Doch trat die Resorption zu schnell ein; es dürfte demnach ziemlich schwer sein, mit dieser Methode eine feste Verwachsung zu erreichen. Das war schon früher bekannte Thatsache; Marchand hat besonders wertvolle Untersuchungen über die Einheilung von Fremdkörpern und Gewebsneubildungen angestellt. Er kam zu folgendem Resultat: „Ist die Entzündung durch einen in das Gewebe eingedrungenen Fremdkörper bedingt, so kann der letztere vollständig einheilen."

Wir wissen, dass auf diese Weise Seidenfäden, Silberdraht, Kugeln u. s. w. reaktionslos einheilen. Ja oft werden noch grössere Fremdkörper von weicher Konsistenz in der oben beschriebenen Weise vollständig resorbiert. Wird ein Fremdkörper in die Bauchhöhle implantiert, so tritt erst ein Fibrinnetz um ihn herum auf, das sich später zu festen Adhäsionen umbildet. Dasselbe geschieht mit unserer Gaze. Sie wird vom Peritoneum viscerale fest eingekapselt, dadurch dass die umliegenden vom Peritoneum überzogenen Organe mit dem P. p. verwachsen. So war es in meinem Exp. VIII das Netz, welches mit der Bauchwand in Kontakt trat. Verlangt man

die Verwachsung zwischen der Bauchwand und den Baucheingeweiden, die normaler Weise hinter dem Netz liegen, so muss man entweder das Netz resecieren oder es erst in entsprechender Weise an die Bauchwand annähen, damit es die Verwachsung mit den betreffenden Eingeweiden nicht störe.

Beim Experiment XII hatte ich das Netz des Tieres reseciert und dann die Gaze an der Innenfläche der Bauchwand angenäht; das Resultat waren breite, feste Verwachsungen der Därme, der Leber und der Milz mit der Bauchwand. —

Was den Kollateralkreislauf via Nierenvene betrifft, so kam ich schon 1901 in der gemeinschaftlich mit Prof. Ito veröffentlichten Arbeit auf Grund von klinischen und experimentellen Betrachtungen zu der vorläufigen Beobachtung, dass die Gefässentwicklung zwischen Nierenvene und Mesenterialvene oft deutlicher als die zwischen Netz- und Bauchwandgefässen entsteht. Ich habe daraufhin mich eingehender mit dieser Frage beschäftigt und mehrere spez. Tierversuche angestellt, deren Ergebnisse ich hier kurz zusammenfassen möchte.

Die Hauptsache ist:

1) Sowohl die Därme als auch die Leber, die Milz, das Netz in eine ausgedehnte Verwachsung unter einander und mit der vorderen Bauchwand zu bringen.

2) Die hintere Bauchwand soll auch mit den Eingeweiden verwachsen; besonders soll die Niere, deren Vene zu den grössten Aesten der Vena cava gehört, mit dem Netz oder dem Mesenterium verwachsen. Ich glaube, dass man, um die Niere mit dem Netz oder mit dem Mesenterium in Verwachsung zu bringen, die Niere intraperitoneal legen und sie je nachdem mit dem Netz oder mit dem Mesenterium vernähen sollte.

Ueber die Richtigkeit meiner Meinung habe ich auf Anregung des Herrn Geh. Med.-Rat Prof. Dr. Garrè noch folgende Versuche in der Königl. chirurgischen Klinik zu Breslau angestellt. Zu Versuchsobjekten dienten mir 23 Hunde. Einige der wichtigsten Beobachtungsfälle will ich hier beschreiben.

Experiment I.

Hund. 16. V. 06. Medianer Laparotomieschnitt. Das Peritoneum, das die Niere bedeckt, wird mit der Fingerspitze stumpf gebrochen. Beide Nieren werden intraperitoneal verlagert und von der Fettkapsel befreit. Die linke Niere mit dem Epiploon, die rechte mit dem Mesenterium vernäht. Bauchschluss. Xeroform gepudert. — 23. V. Relaparotomie: 2 cm

nach rechts von der Mittellinie. Befund: beide Nieren ziemlich fest mit dem Netz, dem Mesenterium und den Darmschlingen verwachsen. Um 10 Uhr Vormittags Unterbindung der Pfortader dicht unterhalb der Einmündungsstelle der V. gastrolienalis. Nach der Unterbindung werden Darmschlingen cyanotisch. Schluss der Bauchwunde durch Etagennähte. Um 11½ Uhr vormittags winselt das Tier; kein blutiger Stuhl. 3 Uhr nachmittags humpelt das Tier umher. — 28. VI. Das Tier hat die Operation gut überstanden. Nekroskopie: Darmschlingen sind an einigen Stellen untereinander mit der Leber und der Bauchwand, besonders an den Stellen der Peritonealnähte, verwachsen. Die Pfortader ist an der Ligaturstelle vollständig obliteriert. Die linke Nierenoberfläche ist ganz mit dem Netz bedeckt und dieses ziemlich fest mit der Niere und dem gegenüberliegenden Peritoneum parietale verwachsen. An der Verwachsungsstelle zahlreiche Gefässe wahrnehmbar. Gefässe an der Oberfläche der Niere und des Netzes ziemlich dilatiert, bilden ein Gefässgeflecht um die Niere. Die rechte Niere mit dem Mesenterium bedeckt und verwachsen. Oberes Ende der betreffenden Niere auch mit der Leber und dem Pankreas verwachsen. Das Venengeflecht um die rechte Niere tritt im Vergleich mit der linksseitigen etwas zurück. Form, Konsistenz und Volumen beider Organe sind normal. Die Nierenkapsel verdickt und etwas schwer abziehbar. Beim Abziehen bekommt die Nierensubstanz stellenweise Einrisse.

Mikroskopische Untersuchung: Nichts Bemerkenswertes im Nierenparenchym. Zahlreiche Gefässanastomosen der Nierensubstanz teils zum Omentum teils zum Mesenterium hin.

Experiment III.

Hündin mit gesunden Nieren. 28. V. Medianer Laparotomieschnitt. Linke Niere wird intraperitoneal gelegt, sie und die Milz mit dem Netz zusammengepackt und vernäht. Rechte Niere wird auch in die Bauchhöhle gelegt und mit dem Mesenterium vernäht. Schluss der Bauchwunde. — 6. VI. Die Bauchwunde klafft etwas, weil das Tier in die Nähte gebissen hat. — 7. VI. Harnmenge 300 ccm, reagiert schwach alkalisch, frei von Eiweiss und Zucker. Spec. Gew. 1013. Relaparotomie, 3 cm nach rechts von der Mittellinie. Befund: Peritoneum transparent, glatt, keine Verwachsungen zwischen Baucheingeweiden und der vorderen Bauchwand. Beide Nieren ziemlich fest mit dem Netz und dem Mesenterium verwachsen. Die Pfortader wird oberhalb der Einmündungsstelle der V. gastrolienalis unterbunden. Nach der Unterbindung werden die Darmschlingen etwas cyanotisch. Schluss der Bauchwunde durch Etagennähte. — 8. VI. Kein blutiger Stuhl. Ziemlich munter, kein Eiweiss im Harn. 12. VII. Das Tier frisst gut. Harn eiweissfrei. 20. VII. Wohlbefinden des Tieres. Nekroskopie: Von dem Pfortaderstamme nach unten Berlinerblaulösung injiciert. Darmschlingen sind zum Teil untereinander verwachsen. Die

linke Niere mit der Milz zusammen ins Epiploon gepackt; sie ist ziemlich fest mit dem Netz und stellenweise leicht mit der Milz verwachsen. Die Nierenoberfläche ist von zahlreichen und bedeutenden Gefässen durchzogen. Die rechte Niere ist mit dem Mesenterium und der Leber ziemlich fest verwachsen. Zahlreiche Anastomosen der Nierengefässe, des Mesenteriums und der Leber. Die Pfortader ist an der Ligaturstelle vollständig obliteriert, Konsistenz, Form und Grösse der Nieren normal. Die Berliner Blau-Injektion in die distale Pfortaderpartie ist bis in die Gefässe des Nieren- und Leberparenchyms eingedrungen und bringt eine ausgedehnte Anastomosenbildung zwischen Mesenterium und diesen beiden Organen deutlich zu Gesicht.

Mikroskopischer Befund: Venen der Niere sind nach allen Richtungen hin mit der Farbstofflösung gefüllt. Die Venen der omentalen Hülle stehen mit denen der Nierenrindensubstanz in direkter Verbindung, d. h. man kann sehr deutlich das nephro-epiploische Gefässanastomosennetz nachweisen. Das Nierenparenchym ist vollständig gesund; die Tubuli und Glomeruli sind normal.

Experiment VIII.

Hund mit gesunden Nieren. 20. VI. 06. Laparotomie in der Mitte. Linke Niere wird intraperitoneal verlagert, von ihrer Fettkapsel befreit und entkapselt. Man macht eine kleine Oeffnung am Mesocolon unter Vermeidung von Gefässverletzung. Die Niere, welche hinter dem Mesocolon liegt, wird nun durch den Mesocolonschlitz nach vorn gebracht, die Oeffnungsränder durch einige Nähte verkleinert. Breite Vernähung des Mesenteriums mit dem Mesocolonschlitz und der losgelösten und umgestülpten Caps. propria der Niere. Das Gleiche geschieht mit der rechten Niere. Schluss der Bauchwunde. — 25. VI. Urin nicht verändert. Ileus. — 26. VI. Tod durch Platzen der Bauchnaht. Nekroskopie: Das Peritoneum parietale et viscerale ist glatt, aber ziemlich deutlich injiciert. Der Magen und die Gedärme sind mit Gasen gefüllt und stark aufgebläht. Die linke Niere mit Mesocolon und dem Mesenterium ziemlich fest verwachsen. Die Dünndarmschlingen an dieser Stelle mit dem Dickdarm fest verwachsen, zusammengeschnürt und geknickt. Oberhalb dieser Stelle die Gedärme deutlich aufgebläht; unterhalb dagegen ganz kollabiert. Die rechte Niere ist mit Mesenterium nicht so fest verwachsen wie die andere.

Experiment XII.

Hund. 17. VII. 06. Laparotomie in der Mitte. Beide Nieren werden intraperitoneal gelagert, von der Fettkapsel befreit und entkapselt. Die vorher losgelöste Nierenkapsel durch einige Nähte links mit Mesocolon, rechts mit Mesenterium vernäht. — 25. VII. Relaparotomie 2 cm nach rechts von der Mittellinie. Befund: Beide Nieren mit Netz, Mesocolon, Mesenterium und mit einigen Darmschlingen leicht verwachsen. Es wird

die Pfortader dicht oberhalb der Einmündungsstelle der V. gastrolienalis doppelt unterbunden und in der Mitte durchschnitten. 2 h p. op. Exitus letalis. Nekroskopie: Normale Konsistenz und Form beider Nieren. Die linke Niere mit dem Netz, Mesocolon und den Darmschlingen leicht verwachsen; nur mit spärlichen Gefässen durchzogen. Die rechte Niere auch mit dem Mesenterium und der Dünndarmschlinge leicht verwachsen. Die Verwachsungen sind schwach und mit der Fingerspitze leicht ablösbar. Magen und Darm stark aufgetrieben und bläulich-dunkelrot gefärbt, blutig-ödematöse Infiltration der Wände. Blutiger Inhalt im Dünndarmkanal. Bräunlich-dunkelroter Milztumor; Anämie von Leber, Herz und Lungen. Auf dem Durchschnitt sieht man nur schwache venöse Anastomosen zwischen Niere, Netz, Mesenterium etc.

Wenn ich das Ergebnis dieser Experimente zusammenfassend rekapituliere, so finde ich im Versuch I. und III. ausgedehnte Verwachsungen beider Nieren mit Netz, Mesenterium etc. Die venösen Verbindungen zwischen dem Netz resp. dem Mesenterium und den Nieren waren zahlreich. Das erste Tier hat die Ligatur der Pfortader dicht unterhalb, das zweite sogar die Unterbindung dicht oberhalb der Einmündungsstelle der V. gastrolienalis vertragen. Dabei bestand im ersten Falle nur eine minimale Verwachsung zwischen Netz und Bauchwand mit ganz spärlich entwickelten Gefässen, die im Vergleich zu der starken Anastomosenbildung zwischen Netz- und Nierengefässen kaum in Betracht kamen. Im Experiment XII. war die Gefässverbindung sehr unbedeutend, und das Tier ging 2 Stunden nach der Pfortaderligatur unter Verblutungserscheinungen zu Grunde. Schuld an dem Tode war offenbar die Unzulänglichkeit der neugebildeten Anastomosen in den spärlichen Verwachsungen.

Aus den oben skizzierten Ergebnissen weiss ich, dass, wenn die Niere mit dem Netz, dem Mesenterium etc. fest und breit verwachsen und gut vascularisiert ist, manche Tiere die Unterbindung der Pfortader ertragen können. Man könnte der Meinung sein, wenn die Niere das Blut der Pfortader bei deren Stauung ableiten kann, so müsste auch umgekehrt das Pfortadersystem das Venenblut der Niere bei ihrer Stauung ableiten können.

Um diese Frage zu beantworten, untersuchte ich zunächst, unter welchen Erscheinungen das Tier zu Grunde geht, wenn man die V. renalis beiderseits auf einmal fest unterbindet; dazu dienten mir die Experimente XV und XVII, die ich hier in Kürze folgen lasse.

Experiment XV.

Hund. 11. IX. 06. Medianer Laparotomieschnitt. Um 11 Uhr Vor-

mittags V. renalis beiderseits in der Nähe von V. cava unterbunden. Nach der Unterbindung sind die Nieren deutlich geschwollen und ihre Konsistenz ist auffallend fest geworden. Schluss der Bauchwunde durch Etagennaht. 11½ Uhr Vormittags erbricht das Tier. 3 Uhr Nachmittags Erbrechen nach der Aufnahme von Wasser. Starkes Zittern der Extremitäten, bisweilen streckt das Tier die Füsse und den Kopf ad maximum. — 12. IX. wurde das Tier im Stalle tot aufgefunden. Nekroskopie: Ca. 25 ccm blutige Flüssigkeit in der Bauchhöhle. Das Lumen der Nierenvenen an der Ligaturstelle vollständig obliteriert. Beide Nieren bedeutend angeschwollen und blauschwärzlich gefärbt. Konsistenz sehr hart. Auf dem Querschnitte fliesst ein reichliches Quantum einer blutigen Flüssigkeit ab. Im Allgemeinen hat die Schnittfläche, besonders die Marksubstanz, ein kongestioniertes Aussehen; überall sieht man Blutergüsse.

Experiment XVII.

Männlicher Hund. 13. IX. 06. Medianer Laparotomieschnitt. Um 9 Uhr vormittags V. renalis beiderseits in der Nähe von V. cava unterbunden. Bald nach dem Erwachen erbricht das Tier. 11 Uhr beträgt die Atmung 23; Streckung des Kopfes, 11½ Uhr werden Kopf und Füsse gestreckt. 12 Uhr Pupille erweitert und reagiert träg; die Extremitäten zittern. 2 Uhr nachmittags ca. 15 ccm Harn mit Blutgerinsel entleert. Harn enthält Eiweiss. Mikroskopisch findet man zahlreiche Blutkörperchen ohne Cylinder. Wiederholtes Erbrechen. — 14. IX. 11 Uhr Vormittags einige Tropfen Urin mit Blutgerinnsel vermengt. Mikroskopischer Befund des Harns: Zahlreiche Blutkörperchen, Epithelcylinder und Nierenepithel. Wässerige Diarrhoe, das Tier trinkt gierig und danach meistens Erbrechen. 11½ Uhr. Das Tier scheint ganz matt und apathisch zu sein, schliesst die Augen und hält den vorderen Körper aufrecht, indem es auf dem Steiss sitzt. Beim Anrufen macht es kaum die Augen auf. Die Atmung unregelmässig und schnarchend. — 15. IX. Während der Nacht ist das Tier im Stalle verendet. Nekroskopie: In der Umgebung der Nieren reichliche Blutergüsse. Beide Nieren deutlich vergrössert, hart, kongestioniert und blauschwärzlich gefärbt. Beim Schnitte fliesst ein reichliches Quantum einer blutigen Flüssigkeit ab. Schnittfläche graurot gefärbt, besonders an dem basalen Teile der Pyramiden.

Im Jahre 1843 hatte schon Robinson bei Kaninchen die Nierenvene unterbunden oder komprimiert und dadurch gezeigt, dass Albuminurie, Hämaturie und Cylinder entstehen. Später haben Meyer bei Kaninchen, Frerichs an Kaninchen, Katzen, Hunden und Fröschen Experimente mit vollständigem Verschluss und mit Verengerung der Nierenvenen vorgenommen und in allen Fällen Eiweiss, in manchen auch Blut und Fibrincylinder gefunden. Die betreffende Niere war angeschwollen. Goll und Ludwig haben

die Experimente von Robinson, Meyer und Frerichs nachgeprüft. Munk hat an Hunden und Kaninchen Versuche mit Unterbindung einer Nierenvene angestellt. Er giebt als Folgen dieses Eingriffes an, dass die Harnmenge im Vergleich zum normalen Zustande abnimmt, der Harn bald nach der Operation eiweisshaltig wird und so bis zum Tode des Tieres bleibt, und dass der Harn immer Epithelien und Blutkörperchen, dagegen Fibrincylinder nur dann enthält, wenn Nephritis vorhanden war und die Epithelien der betreffenden Niere sich in Degeneration zeigten. Erythrophel hat bei Kaninchen die Nierenvene unterbunden und im Harn neben Eiweiss auch Epithelialcylinder gefunden. Burkart hat auch bei Kaninchen die Nierenvene unterbunden. Die Niere fand sich hämorrhagisch infarciert, weder in ihr noch im Harn Cylinder. Weissgerber und Perls haben Versuche mit Verschluss und solche mit Verengerung der Nierenvenen am Kaninchen angestellt; bei den Versuchen mit Verschluss fand sich die Niere hämorrhagisch infarciert. Cylinder treten nur bei den künstlichen Verengerungen der Nierenvenen auf. Auch bei zwei Hunden wurde Phlebostenose herbeigeführt, bei dem einen fanden sich darauf in der Niere spärliche Cylinder.

Runeberg fand nach vorübergehender Unterbindung der Nierenvene oder der V. cava oberhalb der Einmündung der Nierenvene die Harnmenge sehr bedeutend verringert, nach Lösung des Hindernisses nahm sie wieder zu. Litten hat im Ureter derjenigen Niere, deren Vene ligiert war, eine Kanüle eingebunden und nachgewiesen, dass ein Harn mit abnehmender Geschwindigkeit austropfte, der Eiweiss, Blut und hyaline Cylinder enthielt. Senator schliesst sich, was das sofortige Eintreten der Harnverminderung bei venöser Stauung betrifft, der Ludwig'schen Erklärung an. Heidenhain beruft sich auf die Thatsache, dass venöse Stauung in der Niere die Sekretion derselben sofort herabsetzt, als auf etwas Bekanntes und Erwiesenes. Er hält es für unwahrscheinlich, dass die Verengerung der Harnkanälchen durch die Venen des Marks bei venöser Drucksteigerung sofort in solchem Grade eintreten sollte, dass dadurch die Harnkanälchen der Grenzschicht verschlossen würden. Cohnheim giebt über das Verhalten der Harnsekretion bei venöser Stauung folgende Details: Unmittelbar nach dem Verschluss tropft aus der Kanüle eine blutige eiweisshaltige Flüssigkeit, deren Menge von vornherein nur mässig, bald immer mehr abnimmt, bis schliesslich die Sekretion vollständig versiegt. Es dürfte zweifelhaft sein, ob

die Flüssigkeit, die gleich nach der Venenligatur aus dem Harnleiter tropft, wirklich Harn ist, oder ob sie vielmehr Stauungslymphe ist. Paneth hat aus seinen Experimenten geschlossen, dass Stauung in den Nieren immer und unter allen Umständen Verringerung der Sekretion zur Folge hat, auch in den allergeringsten Graden, und dass eine Steigerung der Sekretion durch venöse Stauung nicht vorkommt. Wendt hat erklärt, dass der Verschluss der Nierenvenen eine völlige Stockung der Absonderung erzeugt. Landois sagt: Eine Erweiterung der Vasa afferentia (etwa durch Nervenwirkung auf die glatten Muskelfasern derselben) wird den Filtrationsdruck erhöhen; eine Verengerung wird die Absonderung vermindern. Ist die Druckverminderung so bedeutend geworden, dass der Blutstrom in der V. renalis deutlich verlangsamt wird, so beginnt die Harnsekretion zu stocken. Merkwürdig ist es, dass ein Verschluss der V. renalis die Sekretion völlig unterdrückt. Nach Exstirpation der Nieren oder der Unterbindung ihrer Gefässe häuft sich Harnstoff im Blute an, und zwar mit der Zeit zunehmend von $^1/_{400}$ bis $^1/_{300}$. Zugleich werden Harnstoff und ammoniakhaltige Flüssigkeiten erbrochen und mit Durchfällen entleert. Die Tiere sterben nach dieser eingreifenden Operation übrigens nach 1—3 Tagen. Die experimentellen Ergebniss über den Nierenvenenverschluss, die von den genannten Forschern gefunden wurden, stimmen in folgenden Punkten fast überein:

1) Verminderung bis völlige Herabsetzung des Harns.

2) Auftreten von Eiweiss, Blutkörperchen und Cylindern.

3) Nach Unterbindung der beiden Nierenvenen, wie nach Exstirpation der beiden Nieren stirbt das Tier unter Erscheinungen des sog. urämischen Symptomenkomplexes innerhalb 1—3 Tagen.

Ich will hier nicht weiter darauf eingehen, ob die Flüssigkeit, die gleich nach der Venenligatur aus dem Harnleiter tropft, Harn oder mehr Stauungslymphe ist, wie Cohnheim geschrieben hat. Zur allgemeinen Verständlichkeit gebrauche ich hier summarisch das Wort: „Harn". Zwei meiner Fälle, in denen ich beide Nierenvenen unterbunden hatte, zeigten ebenfalls die obengenannten Symptome. Im Harn traten Eiweiss, Blutkörperchen, Epithelien und Cylinder ein. Die Tiere gingen unter Erscheinungen von Zittern der Extremitäten, träger Reaktion der Pupillen, schnarchendem Atmen, tonischen Krämpfen, Erbrechen, Durchfall etc., eines nach einem, das andere nach zwei Tagen p. op. zu Grunde. Ich habe schon früher nachgewiesen, dass Tiere die Pfortaderunterbindung vertragen, wenn

zur Zeit der Unterbindung eine genügende Gefässverbindung zwischen dem Nieren- und dem Pfortadersystem besteht.

Es entsteht nun die Frage, ob Tiere, wenn eine Gefässverbindung zwischen dem Pfortadersystem und beiden Nieren besteht, auch eine beiderseitige Nierenvenenunterbindung vertragen können, oder ob sich durch vorher angeregte Anastomosenbildung wenigstens eine Verminderung der urämischen Symptome und ein Fristen des Lebens erzielen lässt.

Folgende Versuche dienten der Beantwortung dieser Frage:

Experiment IX.

Hündin. 26. VI. 06 Laparotomie in der Mitte; beide Nieren nach Entfernung der Fettkapsel intraperitoneal gelagert. Linke Niere mit Mesocolon, rechte mit Netz und Mesenterium vernäht. Schluss der Bauchwunde durch Etagennähte. — 28. VI. Harnmenge 210 ccm. Spec. Gew. 1015, eiweissfrei. — 8. VII. Harnmenge 117 ccm. Spec. Gew. 1017, reagiert schwach alkalisch, frei von Eiweiss. Relaparotomie 2 cm nach rechts von der Mitte entfernt. Befund: Beide Nieren ziemlich fest mit der Umgebung verwachsen. Es wird nun die V. renalis dextra in der Nähe von V. cava unterbunden. Bald nach der Unterbindung sind die Nieren deutlich angeschwollen und gespannt. Schluss der Bauchwunde durch Etagennähte. — 10. VII. Das Tier ist etwas kollabiert. Harnmenge 140. Spec. Gew. 1024. Harn sieht sehr rötlich aus. Eiweiss reichlich; mikroskopisch findet man zahlreiche Blutkörperchen, einige hyaline Cylinder. — 11. VII. Das Tier befindet sich besser als gestern. Harn blutig, Quantum 320 ccm. Spec. Gew. 1021. Eiweiss mässig. — 23. VII. Das Tier munter wie gewöhnlich. Eine dritte Laparotomie, 2 cm nach links von der Mitte. V. renalis sinistra wird dicht am Hilus um 9 Uhr vormittags unterbunden. Nach der Ligatur ist die Niere stark angeschwollen und kongestioniert. — 24. VII. Frühmorgens wurde das Tier im Stalle tot aufgefunden. Nekroskopie: Eine ziemlich reichliche blutige Flüssigkeit in der Bauchhöhle; Blutgerinsel in der Umgebung der linken Niere und der Peritonealnähte. Die linke Nierenvene ist an der Unterbindungsstelle vollständig obliteriert. Die rechte Niere zeigt zahlreiche Verwachsungen mit den benachbarten Geweben, nämlich mit Netz, Mesenterium etc., und zwischen diesen Verwachsungen sieht man zahlreiche Blutgefässe, die nach der Niere führen. Das Netz, das die Niere umhüllt und mit ihr fest verwachsen ist, ist auch der ihm gegenüberliegenden Bauchwand breit adhärent. Die rechte Niere wird mit ihren Verwachsungen herausgenommen und dabei konstatiert, dass die Nierenvene dicht an der V. cava unterbunden ist, und dass an der Unterbindungsstelle das Gefäss eine knotenartige, harte, das Lumen ganz verschliessende Verdickung darbietet. Die Niere hat normale Form, hat an

Konsistenz zu- und an Volumen abgenommen. Die Oberfläche blass, auf der Schnittfläche hat die Rindensubstanz ein anämisches Aussehen.

Mikroskopischer Befund: An der rechten Nieren-Rindensubstanz findet man Tubuli mit Epithel, deren Protoplasma geschwollen und körnig, aber deren Kern noch sehr gut erkennbar ist. Die Glomeruli haben grösstenteils ein gesundes Aussehen und sind mit mehr oder weniger Blutkörperchen gefüllt. Die Gefässschlingen sind meistens erweitert und mit Blutzellen gefüllt, stellenweise schlängeln und verengern sich die Harnkanälchen. In der Marksubstanz sind die Kanälchen zusammengedrückt, teils durch die Erweiterung des Gefässgebietes, teils durch die stärkere Entwicklung des interstitiellen Bindegewebes. Ihre Epithelien sind stellenweise verändert und nicht mehr erkennbar. Man findet hier auch zahlreiche erweiterte und mit Blut gefüllte Venen. Merkwürdig ist, dass man an dem Netz, das mit der Niere fest verwachsen ist, ungezählte grossenteils mit Blut gefüllte, anastomotische Blutgefässe wahrnimmt. Man findet hie und da durch Verletzung der Gefässwandungen bedingte Blutergüsse. Die linke Niere vergrössert und deutlich kongestioniert; venöse kollaterale Cirkulation an der Konvexseite der Niere sichtbar. Beim Schnitte fliesst ein reichliches Quantum einer blutigen Flüssigkeit ab. Die Kapsel ist etwas schwer ablösbar. Ein Stauungsaussehen ist deutlich an der Marksubstanz wahrnehmbar.

Experiment XIV.

Hündin. 11. IX. 06. Laparotomie in der Mitte; beide Nieren werden intraperitoneal gelagert, von der Fettkapsel befreit. Das Netz wird in zwei Teile geteilt und mit je einem Teile eine Niere umhüllt und vernäht. Schluss der Bauchwunde durch Etagennähte. — 19. IX. Urinquantum 400 ccm, reagiert schwach alkalisch, spec. Gew. 1010, frei von Eiweiss und Zucker. Relaparotomie 2 cm nach rechts von der Mitte entfernt. Befund: Beide Nieren mit der Umgebung ziemlich fest verwachsen. Um 9 Uhr vormittags V. renalis beiderseits in der Nähe von V. cava unterbunden. 10½ Uhr scheint das Tier ziemlich munter zu sein, wedelt beim Anrufen, kein Erbrechen. 12 Uhr einige Tropfen von Bluturin. Mikroskopischer Befund: Zahlreiche Blutkörperchen ohne Epithelien und Cylinder. Um 4 Uhr nachmittags läuft das Tier umher im Stalle. — 20. IX. Frühmorgens tot. Nekroskopie: Etwa 30 ccm Blut in der Bauchhöhle. In der Umgebung der linken Niere besonders an einer Stelle der Verwachsung ziemlich abundante Blutgerinnsel. Die rechte Niere samt dem Omentum von Darmschlingen bedeckt. Man findet zahlreiche Gefässe, die im Gewebe der an der Nierenoberfläche anhaftenden omentalen Hülle verlaufen und deren Venen deutlich injiciert sind. Beide Nieren ziemlich deutlich kongestioniert und vergrössert. Beim Schnitte fliesst eine rötliche Flüssigkeit ab; die Schnittfläche hat ein hyperämisches Aussehen. Die Rindensubstanz ist weniger kongestioniert als die Marksubstanz.

Experiment XVIII.

Hund. 14. IX. Laparotomie in der Mitte. Beide Nieren werden aus ihren Fettkapseln befreit und in die Bauchhöhle verlagert, mit Mesenterium umhüllt und vernäht. Schluss der Bauchwunde durch Etagennähte. — 22. IX. Das Tier ist schlapp, die Bauchwunde granuliert noch. Relaparotomie 2 cm nach rechts von der Mitte entfernt; die linke Nierenvene in der Nähe von Hilus, die rechte in der Nähe von V. cava unterbunden. Kongestion und Vergrösserung der Niere nach Ligatur wie bei vorigen Versuchen. Schluss der Bauchwunde durch Etagennähte. Bald nach der Operation erbricht das Tier und legt sich ruhig auf den Boden. Um 5 Uhr nachmittags erbricht es trotz Aufnahme von Wasser nicht mehr. — 23. IX. Früh das Tier relativ munter; es nimmt Wasser und Futter. Harnquantum 60 ccm, reagiert schwach alkalisch, Eiweiss mässig. Mikroskopisch findet man ziemlich viele Blutkörperchen und einige Nierenepithelien. — 24. IX. Harnquantum 150 ccm, spec. Gew. 1014, Eiweiss mässig. Mikroskopisch konstatiert man weniger Blutkörperchen. Keine Epithelien und Cylinder. — 25. IX. Harnmenge 200 ccm, spec. Gew. 1016, wenig Eiweiss. Mikroskopisch einige Blutkörperchen. — 27. IX. Nahtentfernung. Die Laparotomiewunde secerniert wenig trübe Flüssigkeit. — 10. X. Harnmenge 220 ccm, spec. Gew. 1015, frei von Eiweiss, einige Blutkörperchen. — 11. X. (19 Tage nach der Venenligatur) Harnmenge 250 ccm, spec. Gew. 1019, eiweissfrei. Die mikroskopische Untersuchung des centrifugierten Sediments ergiebt einige rote Blutkörperchen und sehr spärliche Leukocyten. Aethernarkose, Aufschneiden der Carotiden. Autopsie: Vom Stamme der Pfortader nach unten Berlinerblaulösung injiciert. Peritoneum parietale et viscerale ist im Ganzen glatt, transparent. Beide Nieren mit Mesenterium und Darmschlingen breit und fest verwachsen. Man sieht zahlreiche injicierte und gut sichtbare Gefässe. Die Darmschlingen unter einander und an einigen Stellen mit der Bauchwand verwachsen. Hauptstamm der linken Nierenvene in der Nähe vom Hilus vollständig obliteriert, und einige kleine Aestchen ohne Ligatur geblieben. Auf der Nierenkapsel sind stellenweise Blutergüsse sichtbar. Auf dem Querschnitt sieht man die Venen des Parenchyms in grosser Ausdehnung mit der von der Pfortader aus injicierten Farblösung angefüllt. Die rechte Nierenvene ist in der Unterbindungsstelle vollständig obliteriert. Die Gefässanastomosen der rechten Niere im Vergleich zur linken etwas zurückstehend.

Mikroskopischer Befund: Das Schnittpräparat der linken und rechten Niere hat ein fast gleiches Aussehen. Die Glomeruli sind grösstenteils normal und mit Blut gefüllt. Man sieht verengerte Kanälchen, deren Epithelien stellenweise zerstört sind. Gefässschlingen sind besonders in der Marksubstanz erweitert und mit Blut gefüllt. Sowohl die Kapsel als auch die Rindensubstanz sind durch ziemlich zahlreiche Blutbahnen mit dem Mesenterium verbunden.

Experiment XXI.

Hündin. 17. IX. 06. Medianer Laparotomieschnitt. Die linke Niere wird in die Bauchhöhle verlagert, von ihrer Fettkapsel befreit und längs gespalten. Nach Stillung der recht erheblichen Blutung wird das Netz zwischen die aufklaffende Wunde gelegt und mit einigen Nähten fixiert. Die rechte Niere wird auch intraperitoneal gelegt, dekapsuliert und hier die von der Niere abgelöste Kapsel mit dem Mesenterium vernäht. Schluss der Bauchwunde durch Etagennähte. — 27. IX. Heilung per supp. Relaparotomie 1,5 cm nach rechts von der Mittellinie entfernt. Um 9 Uhr vormittags werden beide Nierenvenen in der Nähe von V. cava unterbunden. Nach der Ligatur sind beide Nieren deutlich vergrössert und kongestioniert. 3 Uhr nachmittags liegt das Tier ganz ruhig, weder Erbrechen noch Krämpfe. — 28. IX. Das Tier scheint etwas angegriffen zu sein. — 29. IX. Das Tier trinkt Wasser und frisst ein wenig. Harnquantum 160 ccm, spec. Gew. 1010, reagiert schwach alkalisch. Eiweiss mässig. Mikroskopisch findet man ziemlich zahlreiche Blutkörperchen, wenige Epithelien. Cylinder nicht konstatierbar. — 1. X. Harnmenge 200 ccm, reagiert schwach alkalisch, spec. Gew. 1007, ein wenig Eiweiss; mikroskopisch findet man einige Blutkörperchen. Bauchwunde vereitert. Naht entfernt. Seit der Operation zunehmende Abmagerung; weder Erbrechen noch Durchfall. — 2. X. Harnmenge 150 ccm, spec. Gew. 1001, Spur von Eiweiss. Mikroskopischer Befund unverändert. — 3. X. In der Frühe wird das Tier tot gefunden. Nekroskopie: Das Peritoneum parietale et viscerale im Allgemeinen etwas getrübt und injiciert. Die Gedärme untereinander zeigen leichte fibröse Verwachsung. Kein Exsudat in der Bauchhöhle. Die beiden Nierenvenen in ihrer Unterbindungsstelle vollständig obliteriert. Vom unteren Teile der V. cava nach oben Berlinerblaulösung injiciert. Das Netz, das in die Spaltwunde der linken Nierenwunde implantiert war, ist mit der Nierensubstanz fest, die linke Niere mit der hinteren Bauchwand fest verwachsen. Zwei ansehnlich entwickelte Anastomosen zwischen V. spermatica, V. phrenica und V. renalis, ferner zahlreiche Gefässe, welche die Netzverwachsungen durchziehen. Am Nierendurchschnitt sind schon makroskopisch deutliche kollaterale Blutgefässe zwischen dem Netz und der Nierensubstanz zu erkennen. Das in den Nierenspalt implantierte Netz restiert hier als ein weisser Gürtel. Ein Teil hat sein normales Aussehen verloren und ist bindegewebig verändert; der grössere Teil hat sein normales Aussehen behalten. Die Rindensubstanz ist leicht, die Marksubstanz stärker kongestioniert. Stellenweise Hämorrhagien.

Das Schnittpräparat, das mit Eosin gefärbt und vorher schon mit Berlinerblaulösung injiciert worden war, ist sehr schön. Man kann schon makroskopisch im roten Präparat unzählbare Blutpünktchen deutlich ersehen, und das Netz liegt zwischen beiden Nierensubstanzen wie Inseln und Halbinseln. Sowohl der Fluss als auch die Inseln und Halbinseln

sind mit vielen Blaupünktchen besät.

Mikroskopisch erscheint dieses schöne Bild noch genauer. Die zahlreichen Blaupünktchen sind sicher die injicierten Venen, und der Fluss zwischen den zwei Nierensubstanzen ist gewiss das Netz, das vorher zwischen die Nierensubstanzen implantiert wurde. Nieren- und Netzsubstanz sehr innig verbunden; man kann die Gefässverbindung zwischen den zwei Geweben genau verfolgen. Man kann auch die Gefässverbindung zwischen der Nierenkapsel und dem Netz, das mit der Kapsel fest verwachsen ist, nachweisen. Die Venenlumina sind meist erweitert und mit Blut gefüllt. Glomeruli haben ein gesundes Aussehen. Das Epithel der Tubuli in der Rindensubstanz ist grösstenteils erhalten geblieben. In der Marksubstanz sieht man die verengerten Harnkanälchen, deren Epithelien erkennbar sind. Stellenweise konstatiert man Hämorrhagien. Die rechte Niere mit Mesenterium verwachsen, aber nicht so fest wie die andere. Wenn man die rechte mit der anderen Niere vergleicht, findet man, dass die Verwachsung viel schwächer ist und die injicierten Gefässe nach ihrer Anzahl viel geringer sind. Die rechte Niere hat eine bedeutende Konsistenz. Sie ist beim Schnitte sehr resistent und knirscht, als ob man fibröses und narbiges Gewebe schnitte. Die Rindensubstanz erscheint etwas gelblich. In der Marksubstanz deutliche Blutergüsse.

Mikroskopischer Befund: Eine ziemlich grosse Zahl der Glomeruli ist verändert resp. vollständig zerstört; der Kapselraum ist mit einer teils homogenen teils körnigen Substanz gefüllt. Die Gefässschlingen sind erweitert und mit Blut gefüllt. Stellenweise findet man Harnkanälchen ohne Epithelien. In der Marksubstanz sieht man auch ziemlich ausgedehnte Veränderungen. Die veränderten Stellen weisen das interstitielle Bindegewebe auf, in welchem noch Reste des Nierenparenchyms sichtbar sind.

Dass die Niere im gewöhnlichen Zustande das Blut nicht nur durch die Gefässe in ihrem Stiele, sondern auch, wenn auch in viel geringerem Masse, durch sekundäre Blutbahnen empfängt, darauf haben Joseph, Zondeck und Martini besonders aufmerksam gemacht. Das Vorhandensein einer kollateralen Cirkulation wurde von vielen Anatomen, z. B. von Sappey, Gegenbaur, Romiti, Testut, Imada u. A., und auch auf experimentellem Wege durch zahlreiche Arbeiten, z. B. Buchwald, Litten, Alessandri, Giani, Martini, Junghans, Swjetuchin, Owen u. A. bewiesen. Buchwald und Litten haben nachgewiesen, dass nach der Nierenvenenligatur eine ungewöhnlich reichliche Entwicklung von kollateralen Venen vorhanden ist, und dass diese Kollateralbahnen von der Nierenkapsel teils zu den zur V. cava inf., teils zu lumbal- und diaphragmatischen Venen führten und ungefähr das Kaliber der normalen V. renalis hatten.

Durch seine Experimente über Wirkungen der Ligatur der Nierenhilusgefässe wies Alessandri nach, dass nach Ligatur der Nierenvenen sehr schwere Ernährungs- und Funktionsstörungen in der Niere auftreten, die aber teils infolge von Restitutio ad integrum, teils infolge von Epithelienneubildung in den Nierenkanälchen wieder aufhören und zwar parallel mit der progressiven Entwicklung des collateralen venösen Kreislaufes. Nach etwa zwei Monaten ist die Niere auf zwei Drittel des Umfanges und Gewichts derjenigen der anderen Seite reduciert, hat jedoch fast gänzlich ihre normale Struktur wiedererlangt und funktioniert normal. Alessandri hat bei einer Hündin die linke Nierenvene unterbunden und 3 Monate später die rechte exstirpiert. Das Tier lebte noch 2 Monate lang und entleerte in dieser Zeit normalen Harn, starb dann aber an akuter Nephritis. Giani hat an Hunden transperitoneal (um die Cirkulation der Nierenkapsel nicht zu stören) unterbunden: A. die Nierenaterie, B. die Nierenvene, C. Arterie und Vene zusammen und hat gefunden, dass Koagulations-Nekrose oder fettige Degeneration und Desquamation, die nach der Ligatur der Nierenvenen im Parenchym auftreten, durch den Kollateralkreislauf allmählich ausgeglichen wird.

Seit Edebohls (1898) die Indikation der Nierendekapsulation weiter ausgeführt und ihr Gebiet in der Nierenchirurgie vergrössert hat, haben viele Forscher von verschiedenen Seiten diesem Eingriff durch Tierexperimente eine theoretische Grundlage zu geben versucht. Edebohls selbst ist der Meinung, dass sich nach Entkapselung zwischen der Niere und ihrer Umgebung eine reichliche Gefässverbindung entwickelt, wodurch die Niere besser genährt und der Entzündungsprocess günstig beeinflusst werden soll. Viele Forscher haben über diesen Punkt oft diskutiert und viel geschrieben. Albarran, Bernard, Gifford, Fabris, Emerson, Zondeck, Walker, Halle, Herxheimer, Ehrhard, Thelemann, Zaanjer, Elliot, Illyes, Rosenstein u. A. haben die Nierenentkapselung nicht als vorteilhaft angesehen, während Claude, Balthazard, Lepuie, Ferrarini, Anzilothi, Gayet, Basson, Asakura, Stursberg, Johnson, Stern, Cecherelli, Martini, Pauchet, Pastean, Erzbischoff, Nonêne, Jaboulay, Sexton, Bartkiewicz, Scheben u. A. sie für vorteilhaft hielten und die Neubildung von Gefässverbindungen nachwiesen. Rovsing hat geschrieben, dass die Nephrolyse bei aseptischen Nephritiden, die mit Perinephritis verbunden sind, eine ausgezeichnete Wirkung hat. Martini hat seine Tierversuche über den kollateralen Kreislauf nach

der Decapsulatio renis genau beschrieben, er unterband bei einem Hunde nach der Entkapselung der rechten Niere die betreffende Nierenvene, exstirpierte ca. 3 Monate später das andere Organ. Tuffier hat schon 1890 auf experimentellem Wege die Inklusion der entkapselten Niere ins Epiploon ausgeführt, um die Verpflanzung der Niere zu versuchen, doch ohne Erfolg. Claude und Bonville haben die Versuche von Tuffier nachgeprüft und ein gleich negatives Resultat bekommen. Bakes hat 2 Methoden mitgeteilt, die von der Absicht geleitet sind, möglichst zahlreiche Kollateralgefässe zu bekommen. Die erste besteht in der Inklusion der entkapselten Niere ins Epiploon; die zweite darin, dass man die dekapsulierte Niere zwischen die Peritonealblätter legt. Die erste Methode wurde nur in einem Falle, aber mit vorzüglichem Resultat angewandt. Parlarechio hat ausgehend von derselben Annahme wie Bakes zuerst die epiploische Inklusion der entkapselten Niere empfohlen. Martini hat bei einem Hunde nach der Nierenentkapselung die Niere in die Peritonealhöhle verlagert und bei einem anderen Hunde nach der Nierenentkapselung die Niere ins Epiploon eingebettet. Er hat gefunden, dass im ersten Falle eine Darmschlinge wie ein Rahmen den grössten Teil der Nierenoberfläche umgiebt, und dass im zweiten Falle die Niere mit dem Omentum, mit dem Peritoneum und mit Darmschlingen bedeckt und verwachsen war; Konsistenz, Grösse und Form der Niere waren normal; beim Durchschneiden waren die Nierensubstanz, das Nierenbecken und die Harnleiter unverändert geblieben. Die Gefässe der Cortex corticis-Zone waren mit denjenigen der omentalen Hülle in direkte Verbindung getreten. Adami und Gurwitsch haben beim Frosch nachgewiesen, dass hier normaler Weise zwischen Pfortadersystem und Nierengefässen eine Kommunikation vorhanden ist. Der erste hat über die Sekretion des Urins nach der Ligatur der Nierenarterie beim Frosche wie folgt geschrieben: „It is a question to what should this return of activity be ascribed. Surely not to increased blood pressure, for what pressure there is, is and remains venous. Nor again wholly to the gradual accumulation of urea in the blood, for other frogs kept ligatured during still longer periods showed scarce any signs of returning secretion. The only explanation at all satisfactory would seem to be one based upon the united glounds of a gradual setting up of collateral circulation through the glomeruli.“ Der zweite hat wie folgt geschrieben: „Die Glomeruli können auch nach der Unterbindung der Arterie noch spärlich mit Blut gespeist

werden; ihre Ausschaltung kann sonst keine völlige sein. Etwas anderes ist es dagegen, wenn man die V. portae unterbindet, und somit die Möglichkeit einer resorptiven Thätigkeit seitens der Epithelien der Canäle ausschaltet. Es ist leicht zu ersehen, dass die etwaigen Anastomosen der Pfortader mit der A. renalis ebensowenig einen kompensatorischen für das Pfortadersystem rückläufigen Blutstrom bewerkstelligen können, wie die Verbindung der Pfortader mit der V. renalis."

Im Experiment IX. habe ich nach dem Vernähen der Nieren mit dem Mesenterium erst die rechte Nierenvene unterbunden und nach 15 Tage die linke. Leider ging das Tier an Nachblutung zu Grunde. Bei der Autopsie war die Niere, deren Vene vor 15 Tagen unterbunden wurde, grossenteils regeneriert, von der Volumenabnahme im Ganzen abgesehen. Im Experiment XX hat das Tier die Ligatur beider Nierenvenen ziemlich gut ertragen und ist gegen 5 Tage lang ohne deutliche urämische Erscheinungen am Leben geblieben. Es ging 5 Tage nach der Unterbindung zu Grunde. Bei der Autopsie fand ich eine Peritonitis als offenbare Todesursache. Hätte ich ganz aseptisch operiert, so wäre das Tier aller Voraussicht nach länger am Leben geblieben. Merkwürdig ist, dass die Niere, die vorher nephrotomiert und mit dem Netz implantiert wurde, unzählbare Kollateralgefässe bekommen hatte, und dass der Kongestionszustand sehr leicht, während die andere Niere, die einfach mit dem Mesenterium vernäht wurde, nur mit spärlichem Kollateralkreislaufe versorgt, deutlich kongestioniert, induriert und degeneriert war. Im Experiment XVIII habe ich beide Nierenvenen auf einmal unterbunden. Das Tier lebte 19 Tage lang, bis ich es tötete. Alessandri hat bei einer Hündin die linke V. renalis unterbunden und 3 Monate später die rechte Niere exstirpiert. Das Tier lebte 2 Monate lang und entleerte in dieser Zeit normalen Harn. Martini hat bei einem Hunde die rechte Niere entkapselt, 3 Monate später die V. renalis unterbunden und abermals 2 Wochen später die linke Niere exstirpiert. Das Tier lebte 3 Monate lang. Der erstere hat ohne Decapsulatio renis, der zweite mit Decapsulatio renis ungefähr dieselben Versuche gemacht; doch haben beide einen Versuch mit einer gleichzeitig ausgeführten beiderseitigen Nierenvenenunterbindung noch nicht angestellt.

Ich habe bei einigen Hunden nach der vorbereitenden Nierenverlagerung ins Peritoneum und Umhüllung mit Netz resp. Mesenterium mit oder ohne Entkapselung beide Nierenarterien unterbunden,

um zu sehen, ob der Kollateralkreislauf zwischen den Nierenarterien und den Omental- oder Mesenterialarterien ebenso wie nach der Venenunterbindung wirkt.

Experiment XIX.

Hund. 14. IX. 06. Laparotomie in der Mitte. Beide Nieren werden in die Bauchhöhle verlagert und entkapselt. Einbettung ins Epiploon. — 25. IX. Relaparotomie 1,5 cm nach rechts von der Mitte entfernt. Beide Nierenarterien in der Nähe von Aorta abdominalis unterbunden. Schluss der Bauchwunde durch Etagennähte. — 29. IX. Tod. Nekroskopie: In der Bauchhöhle eine kleine Menge seröser Flüssigkeit. Peritonealfläche etwas injiciert. Beide Nieren sind ziemlich fest mit dem Netz verwachsen und haben an Konsistenz zu- und an Volumen abgenommen. Auf der Schnittfläche hat die Rindensubstanz ein anämisches Aussehen.

Experiment XXII.

Hund. 18. IX. 06. Laparotomie in der Mitte, beide Nieren intraperitoneal verlagert, die linke mit Gaze bedeckt und vernäht. Die rechte mit Mesenterium vernäht. — 27. IX. Die Bauchwunde fast verheilt. Eine zweite Laparotomie. Um 9 Uhr vormittags. 1. Ligatur beider Nierenarterien in der Nähe von Aorta abdominalis. 2. Ligatur der V. portae oberhalb der Einmündungsstelle von V. gastrolienalis. Nach der Unterbindung der V. portae sehen die Gedärme deutlich cyanotisch aus. Operation gut überstanden. — 28. IX. Das Tier nicht munter, frisst nicht; weder Blutstuhl noch Erbrechen. — 29. IX. Früh morgens tot gefunden. Nekroskopie: Leichte fibröse Verwachsungen zwischen Darmschlingen. Peritonealfläche etwas injiciert. V. portae und Aa. renales an ihrer Unterbindungsstelle vollständig obliteriert. Die linke Niere, die vorher in Gaze eingepackt wurde, ist mit dem Netz und mit Darmschlingen bedeckt und gut vaskularisiert. Nierenbefund fast wie bei Experiment XIX. Keine submuköse Blutungen und kein blutiger Inhalt im Darm.

Ueber die Ligatur der A. renalis haben schon viele Forscher geschrieben und die in der Folge eingetretenen mikroskopischen Veränderungen der Niere festgestellt. Darauf will ich hier nicht näher eingehen. Ich habe die genannten Versuche nur gemacht, um folgende Fragen beantworten zu können:

1. Können Tiere, bei denen sich zahlreiche Anastomosen zwischen dem Nieren- und Pfortadersystem gebildet haben, die Unterbindung der beiden Nierenarterien vertragen?

2. Können durch einen vorher gebildeten Kollateralkreislauf die Cirkulationsstörungen, die entstehen, wenn man den Tieren beide Nierenarterien und die Pfortader gleichzeitig unterbindet, einge-

schränkt, oder ev. ganz vermieden werden?

Im ersten diesbezüglichen Versuche (Ligatur der beiden N.-Arterien) ist das Tier 3 Tage lang am Leben geblieben; im zweiten (Ligatur der beiden Nierenarterien + Vena portae) 2 Tage lang. Beim zweiten Versuche hat das Tier die Ligatur der V. portae gut ertragen. Es hat gar keine Verblutungserscheinungen im lebenden Zustande gezeigt und bei der Autopsie habe ich weder submuköse Blutungen, noch blutigen Stuhl gefunden; auch urämische Erscheinungen traten nicht deutlich in die Erscheinung. Dennoch ging das Tier zwei Tage nach der Operation zu Grunde. Ich will später diese Versuche noch eingehender nachprüfen.

Mikulicz hat bei Behandlung der Wanderniere eine feste Verwachsung der Niere, des Colon und Duodenum durch Bepinseln des die Niere überziehenden Bauchfelles mit Celloidin oder Collodium erzielt. Bakes hat die Inklusion der entkapselten Niere ins Epiploon am Nephritiker mit vorzüglichem Resultate angewandt. Martini hat die Methode von Bakes am Hunde versucht und hat nachgewiesen, dass Form, Konsistenz und Grösse der Niere ganz unverändert bleiben und keine sklerotische Erscheinungen im Nierenparenchym eintreten. Ich habe 23 Hunde operiert, aber niemals einen direkten Nachteil bemerkt und im Harn keine deutlichen Veränderungen nachweisen können, wenn man von Experiment VIII absieht, in dem ich zwei Blätter von Mesocolon und Mesenterium zu viel vernäht hatte und der Darm an dieser Stelle geknickt und geschnürt worden war, infolgedessen das Tier an Ileus zu Grunde gehen musste. Ich habe verschiedene Operations-Methoden probiert:

1. Vernähen der Niere ohne Entkapselung mit dem Netz oder Mesenterium.

2. Entkapselung der Niere und Vernähung der vorher abgelösten Kapsel mit Netz oder Mesenterium.

3. Einpackung der Niere mit steriler Gaze.

4. Nephrotomie und dann Einpflanzung des Netzes zwischen die Nierenwunde.

Bisweilen habe ich bei ein und demselben Tier die eine Niere dekapsuliert, die andere nicht dekapsuliert, mit Netz resp. Mesenterium umbettet, um festzustellen, ob die Entkapselung auf die Stärke der eintretenden Anastomosenbildung von besonderem Einfluss ist; ich habe aber keinen grossen Unterschied finden können. Ja, mir ging sogar im Experiment XII der Hund, dem ich beide Nieren dekapsulierte, bevor ich die Inklusion machte, nach Pfort-

aderunterbindung ein, während die Tiere in den Experimenten I und III, wo die Nieren vorher nicht dekapsuliert wurden, am Leben blieben, unter sonst gleichen Operationsbedingungen. Gewöhnlich habe ich ohne Decapsulatio renis die Niere mit Netz oder Mesenterium mittelst 5 oder 6 Seidenfäden fest vernäht. Nach der Entkapselung die Nierensubstanz mit Netz oder Mesenterium zu vernähen ist nicht angebracht, weil die Nierensubstanz ohne fibröse Kapsel sehr morsch und leicht zerreissbar ist. Nach der Entkapselung habe ich also gewöhnlich nur die vorher abgelöste Kapsel mit Netz oder Mesenterium vernäht.

Besonders beachtenswert ist das Experiment XXI: Hier habe ich nephrotomiert und das Netz zwischen die Nierenwunde eingepflanzt. Bei der Nekroskopie fand ich, dass die Nierensubstanz mit dem Netz in innigster Verbindung stand, und dass die Kollateralgefässe ausserordentlich gut entwickelt waren, wie aus der beigefügten Tafel zu ersehen ist. Der Nierenvenenverschluss hatte zwar auch auf dieser Seite eine leichte venöse Hyperämie im Gefolge, aber während bei der Venenligatur bei der nicht nephrotomierten Niere der anderen Seite eine starke Degeneration des Parenchyms eingetreten war.

Cordero hat an 4 Kaninchen und 6 Hunden Versuche angestellt um die Frage zu klären, wie Seidennähte im Allgemeinen vom Nierenparenchym vertragen werden, und hat nachgewiesen, dass die Naht sich als unschädlich sowohl bei Tieren wie bei Menschen erwies und keine üblen Folgen, wie etwa Fisteln oder andauernde Albuminurie, Steine, Infarkte und Nekrosen im Gefolge hat, sondern dass sich nur eine Narbe bildet. Man braucht auch nicht zu befürchten, dass bei der Operation, besonders bei Nephrotomie, einige Tropfen Urin in die Bauchhöhle träufeln könnten. Klink hat experimentell nachgewiesen, dass sowohl das vorübergehende als auch das dauernde Vorhandensein von Harn in der Peritonealhöhle schwere Schädigung des Gesamtorganismus nicht zur Folge hat.

Ich habe früher, wie ich eingangs schon erwähnte, ziemlich oft bei Pfortaderverschlussversuchen nach der Omentofixatio beim Hunde die Nierenvenenverbindung mit Venen vom Pfortadersystem beobachtet und meine Befunde in Gemeinschaft mit Prof. Ito in Kyoto veröffentlicht. Es sei mir zum Schluss dieser Arbeit gestattet, einige Auszüge aus den früheren hier folgen zu lassen.

Experiment IV[1]). Zahlreiche Gefässe ziehen von der Gegend der grossen Kurvatur des Magens, der Milz, dem Netze und dem Mesenterium aus nach der V. renalis und den Vv. supra- et infrarenales und der linken Seite hin und bilden um die linke Niere ein ansehnliches Venengeflecht.

Experiment XIX[2]). Im Fettgewebe um die Nieren nimmt man zahlreiche erweiterte Venen wahr, welche vom Mesenterium herkommen.

Experiment XXI[3]). Sonst ziehen einige erweiterte Venen vom Mesenterium nach den Nierenvenen hin.

In den oben genannten 3 Fällen habe ich die Nierenvenenverbindung mit dem Pfortadersystem nicht beabsichtigt und nur nach der Omentofixation die Pfortader unterbunden. Doch sind auf natürlichem Wege die Gefässverbindungen entstanden. Demnach kann man vermuten, dass die Venen im Pfortadersystem bei ihrer Stauung eine grosse Neigung besitzen, mit den Nierenvenen eine Verbindung zu schaffen. Was die Forschungen früherer Arbeiten betrifft, so haben Quincke und Hoppe-Seyler bei dem Patienten mit Verschluss oder Verengerung der Pfortader die Anastomosen der V. gastroepiploica und mesenterica mit den renales, die inkonstante Anastomose der V. colica mit V. lumbalis und renalis, Eichhorst eine Anastomose der V. mesenterialis mit den Vv. spermaticae nachgewiesen.

Bunge hat am Schlusse seiner „Talma-Drummond'schen Operation" (Jena 1905) wie folgt geschrieben: „Zu warnen ist vor der Benutzung von Hohlorganen, speciell Därmen (Ito und Omi) zur Erzielung von Kollateralen, wegen der Gefahr der sekundären Darmblutung infolge Berstung starker Kollateralen."

Ich habe aber oft schon bei Hunden beobachtet, dass nach der Pfortaderunterbindung ohne Ausnahme tödliche Darmblutung vorkommt. Die gefährliche Darmblutung kommt bei Patienten mit Pfortaderhindernissen nicht immer durch Berstung der Kollateralen, sondern sehr oft durch Stauung infolge Kollateralenmangels vor.

Ziemssen, Eichhorst, Strümpell, Sticker u. A. haben geschrieben, dass bei Patienten mit Lebercirrhose die Stauung in der Magen- und Darmschleimhaut oft einen so hohen Grad erreicht, dass es zu Blutungen kommt. Ich nehme auch an, dass bei der Pfortaderstauung die Natur nicht nur eine Netzverwachsung mit der Bauchwand, sondern eine breite Verwachsung der gesamten Bauch-

1) Deutsche Zeitschr. f. Chir. Bd. 62. S. 173.
2) Ebenda S. 175.
3) Ebenda S. 175.

organe zu erzielen anstrebt, und wenn es richtig ist, dass durch die Anwendung der Talma'schen Operation die natürliche Entstehung von Kollateralen befördert wird, könnte man denn nicht die Därme, die bei der Pfortaderstauung doch auf natürlichem Wege Anastomosen zu bilden bestrebt sind, auch zur Erzielung von Kollateralen benutzen?

Wenn ich nun die Resultate meiner angestellten Versuche noch einmal kurz zusammenfasse, so ergiebt sich Folgendes:

1. Durch Annähen von steriler Gaze an die innere Fläche der Bauchwand erzielt man eine feste und breite Verwachsung der Bauchwand mit den Baucheingeweiden.

2. Hunde gehen innerhalb 1—3 Tagen an urämischen Erscheinungen zu Grunde, wenn man ihnen beide Nierenvenen gleichzeitig unterbindet.

3. Wenn ein Vernähen der Nieren mit Netz oder Mesenterium stattgefunden hat, so können

a) manche Tiere die Pfortaderunterbindung vertragen, manche nicht.

b) Manche Tiere fristen nach einem beiderseitigen Nierenvenenschluss das Leben, bisweilen bleiben sie am Leben.

c) Die Berlinerblaulösung, die von dem Pfortadersystem her injiciert wird, reicht in das Nierengewebe; dagegen reicht die Lösung, die von der V. cava aus injiciert wird, in das Pfortadersystem.

4. Bei den Versuchen, eine Anastomose zwischen Niere und Netz oder Mesenterium zu erzielen, bleibt es ziemlich gleich, ob die Niere dekapsuliert wird oder nicht; die Einpflanzung des Netzes nach der Nephrotomie erzielt vortreffliche Anastomosen.

Ich habe schon geschrieben, dass eine blosse Omentofixatio als chirurgische Ascitesbehandlung oft nicht genügend ist. Talma selbst hat im Jahre 1904 bei einem 50jährigen Patienten mit Pfortaderschluss erst Omentopexie, später Splenopexie ausgeführt und darüber geschrieben: „Bei dieser Ausdehnung der Thrombose war die kollaterale Cirkulation ungenügend zur Abwehr des Ascites".

Man kann je nach dem Zustande des Patienten Omentopexie, Splenopexie und Nephropexie in die Bauchhöhle, ev. beide oder 3 Methoden kombiniert anwenden. Beim Einlegen der Niere in die Bauchhöhle darf diese natürlich nicht inficiert sein. Könnte die Anastomose gegen Nephritis vorteilhaft sein (vgl. den Versuch von Bakes), so kann man eine solche Niere auch in die Bauchhöhle

legen und mit dem gefässreichen Netz oder dem Mesenterium vernähen. Nachteilig könnte eine derartige Behandlung keineswegs wirken.

Zum Schlusse sei es mir gestattet, meinem hochverehrten Lehrer, Herrn Geheimrat Prof. Dr. Garrè für die Anregung zu dieser Arbeit meinen herzlichsten Dank an dieser Stelle auszusprechen.

Litteratur.

1) Adami, On the nature of glomerular activity in the kindney. The journal of physiologie. Bd. VI. p. 382. — 2) Alessandri, Sur la structure et la fonction du rein à la suite de l'occulsion de l'artère et la veine émulgentes. Revue de chirurgie. 1899. Nr. 8 et 9. (Ref. Jahresbericht über die Fortschritte auf dem Gebiete der Chirurgie. Bd. V. S. 960.) — 3) Ders., La ligatura dei vasi dell' ilo renale. Durantés Festschrift. Vol. III. (Ref. Ebenda.) — 4) Asakura, Experimentelle Untersuchungen über die Decapsulatio renum. Mitteil. aus den Grenzgeb. der Med. und Chir. Bd. 12. H. 2. — 5) Bakes, Ein neues Verfahren zur operativen Therapie der chronischen Nephritis. Centralbl. f. Chir. 1904. S. 410. — 6) Bardeleben, Handbuch der Anatomie. 1902. — 7) Bartkiewicz, Ein Fall von Nierendekapsulation. Gazeta lekarska. 1905. Nr. 30. (Ref. Centralbl. f. die Krankheiten der Harn- und Sexualorgane. Bd. 16. S. 622.) — 8) Beckmann, Zur Kenntnis der Niere. Virchow's Arch. f. patholog. Anatomie und Physiologie und für klinische Medicin. 1857. Bd. 11. — 9) Boncz-Osmolwsky, Untersuchungsergebnisse über die Veränderungen der Niere bei Entfernung ihrer Kapsel. Russky Wratsch. 1903. (Ref. Münch. med. Wochenschr. 1903. S. 2066.) — 10) Buchwald und Litten, Ueber die Strukturveränderungen der Niere nach Unterbindung ihrer Vene. Virchow's Arch. 1857. Bd. 11. — 11) Bunge, Die Talma-Drummond'sche Operation, ihre Indikation, Technik und die bisher erzielten Resultate. Klinisches Jahrbuch 1905. — 12) Cohnheim, Vorlesungen über allgemeine Pathologie. 2. Aufl. Bd. 2. 1882. — 13) Cordero, Ricerche sperimentale e cliniche nella nefrocrasia. Gazz. degli ospedali e delle clin. 1900. p. 1072. (Ref. Centralbl. f. Chir. 1900. Nr. 48.) — 14) Drummond and Morison, A case of ascites due to cirrhosis of the liver cured by operation. Brit. med. Journ. 1896. Sept. 19. — 15) Edebohls, Wanderniere und chronische Nephritis. Med. news. 22. IV. 99. (Ref. Münch. med. Wochenschr. 1899. S. 1127.) — 16) Ders., Nierendekapsulation, Nephrokapsektomie (Edebohls) und Nephrolysis (Rovsing). Centralbl. f. Chir. 1904. S. 189. — 17) Ehrhardt, Experimentelle Beiträge zur Nierendekapsulation. Mitteil. aus den Grenzgebieten der Med. und Chir. Bd. 13. — 18) Eichhorst, Specielle Pathologie und Therapie der inneren Krankheiten. Bd. 2. S. 337. — 19) Elliot, The medical aspects of decapsulation of the kindneys for the cure of chronic Bright's disease. New-York med. Journ. June 4. 1904. — 20) Esmarch und Ko-

walzig, Chirurgische Technik. 1899. S. 341. — 21) Giani, La ligatura dei vasi dell' ilo renale. Sperimentale. 1900. Nr. 6. (Ref. Centralbl. f. Chir. 1901. Nr. 11.) — 22) Gurwitsch, Zur Physiologie und Morphologie der Nierenthätigkeit. Pflüger's Arch. f. Physiologie. Bd. CILI. S. 71. — 23) Heidenhain, Physiologie der Absonderungsvorgänge. Hermann's Handbuch der Physiologie. Bd. V. I. Abt. S. 324. 1883. — 24) Imada, Praktische Anatomie. Bd. 2. 1903. (Japanisch.) — 25) Ito und Omi, Klinische und experimentelle Beiträge zur chirurgischen Behandlung des Ascites. Deutsche Zeitschr. f. Chir. Bd. 62. S. 141. 1902. — 25) Jaboulay, Decapsulation du rein dans la néphrite unilaterale. La presse méd. 1903. S. 666. (Ref. Centralbl. f. die Krankh. der Harn- und Sexualorgane. Bd. 16. S. 622) — 27) Joseph, Ueber die Folgen des vorübergehenden und dauernden Verschlusses der Nierenarterie. Virchow's Arch. Bd. 88. H. 2. — 28) Jungano, Ligature de la veine rénale. Ann. des malad. des org. gén.-urin. 1906. Nr. 15. (Ref. Centralbl. f. Chir. 1906. Nr. 42.) — 29) Klink, Experimente betreffend die Folgen des Eindringens von Urin in die Peritonealhöhle. Mitteil. aus den Grenzgebieten der Med. und Chir. Bd. 2. S. 472. — 30) Landois, Lehrbuch der Physiologie des Menschen. 1896. — 31) Martini, Ueber die Möglichkeit der Niere einen neuen collateralen Blutzufluss zu schaffen. Arch. f. klin. Chir. Bd. 78. S. 619. — 32) Munk, Ueber Cirkulationsstörungen in den Nieren. Berl. klin. Wochenschr. 1864. Nr. 34. S. 333. — 33) Nouëne, Du traitement chirurgical des néphrites. Thèse de Paris. 1903. (Ref. Centralbl. f. die Krankh. der Harn- und Sexualorgane. Bd. 15. S. 51. — 34) Owen, An address on some of the anatomical association of the kindneys from a surgical point of view. Brit. med. Journ. June 8. 1901. (Ref. Centralbl. f. die Krankh. der Harn- und Sexualorgane, Bd. 12.) — 35) Paneth, Ueber den Einfluss venöser Stauung auf die Menge des Harns. Pflüger's Arch. f. Physiologie. Bd. 39. S. 515. — 36) Pasteau und Erzbischoff, Décortication des reins pour néphrite. Soc. méd. des hôpit. de Paris. 6. V. 04. (Ref. Centralbl. f. die Krankh. der Harn- und Sexualorgane. Bd. 15. S. 484.) — 37) Pauchet, Traitement chirurgical des Néphrites. Rev. prat. mal. des org. gén. urin. 1. Mars 1905. (Ref. Centralbl. f. die Krankh. der Harn- und Sexualorgane. Bd. 16. S. 588.) — 38) Posner, Studien über pathologische Exsudatbildungen. Virchow's Arch. Bd. 79. S. 311. — 39) Rosenstein Dekapsulation der Nieren beim Morbus Brightii. Centralbl. f. Chir. 1904. Beilage 33. — 40) Rouville, A propos de la décapsulation du rein. La presse méd. 1904. S. 371. (Ref. Centralbl. f. die Krankh. der Harn- und Sexualorgane. Bd. 15. S. 483.) — 41) Rovsing, Wann und wie müssen die chronischen Nephritiden (Tuberkulose ausgenommen) operiert werden? Mitteil. aus den Grenzgeb. der Med. u. Chir. Bd. 10. S. 283. — 42) Ders., Zur Behandlung des chronischen Morbus Brightii durch Nephrolysis und Nephrokapsektomie. Centralbl. f. Chir. 1904. Nr. 17. — 43) Runeberg, Ueber die pathologischen Bedingungen der Albuminurie. Deutsches Arch. f. klin. Med. 1879. — 44) Scheben, Beitrag zur Wirkungsweise der Edebohl'schen Operation. Münch. med. Wochenschr. 1905. Nr. 19. — 45) Sexton, The surgery of nephritis. Cincinati Lancet-clinic. 28. V. 04. (Ref. Centralbl. f. die Krankh. der Harn- und Sexualorgane. Bd. 17. S. 118.) — 46) Stern, Ueber Veränderungen an der Niere nach Entfernung der Capsula fibrosa

(Dekapsulation nach Edebohls). Centralbl. f. Chir. 1904. Nr. 27. Beilage 33. — 47) Sticker, Handbuch der praktischen Medicin. Bd. 2. — 48) Strümpell, Lehrbuch der speciellen Pathologie und Therapie der inneren Krankheiten. Bd. 2. — 49) Stursberg, Experimentelle Untersuchungen über die zur Heilung chronischer Nephritiden von Edebohls vorgeschlagene Nierenentkapselung. Mitteil. aus den Grenzgeb. der Med. u. Chir. Bd. 12. — 50) Talma, Chirurgische Oeffnung neuer Seitenbahnen für das Blut der Vena portae. Berl. klin. Wochenschr. 1904. Nr. 34. — 51) Tillmanns, Lehrbuch der allgemeinen Chirurgie. 1896. — 52) Tuffier, A propos de la décapsulation du rein. La presse méd. 1904. p. 250. (Ref. Centralbl. f. die Krankh. der Harn- und Sexualorgane. Bd. 15. S. 484.) — 43) Wittich, Ueber Harnsekretion und Albuminurie. Virchow's Arch. Bd. 10. S. 325. — 54) Wratschebn, Ueber den kollateralen Blutkreislauf der Niere. Gaz. 1904. Nr. 47. (Ref. Centralbl. f. die Krankh. der Harn- und Sexualorgane. Bd. 16. S. 622.) — 55) Wundt, Lehrbuch der Physiologie des Menschen. 1868. — 56) Zaaijer, Untersuchungen über den funktionellen Wert der sich nach Entkapselung neugebildeten Nierenkapsel. Mitteil. aus den Grenzgebieten der Med. und Chir. Bd. 14. — 57) Ziemssen, Specielle Pathologie und Therapie der inneren Krankheiten. 1888. Bd. 8. — 58) Zondeck, Das artielle Gefässsystem der Niere und seine Bedeutung für die Pathologie und Chirurgie der Niere. Arch. f. klin. Chir. Bd. 59. S. 588.

Erklärung der Abbildungen

auf Taf. XV.

Fig. 1. Nierenpräparat aus Experiment XXI, war aus der V. cava mit Berlinerblaulösung injiciert worden.
1. Netz, das vorher in die Nierenwunde implantiert wurde.
2. Netz, das mit der Nierenkapsel verwachsen ist.

Fig. 2. Präparat aus Experiment III, gefärbt mit Eosin, war aus der Pfortader mit Berlinerblaulösung injiciert worden.
1. Netz, das vorher mit der Niere vernäht wurde.
2. Nierenkapsel.
3. Rindensubstanz.
Blaugefärbte Schlangenlinien = Injektion der kollateralen Venen.
Vergrösserung. Zeiss AA. Ocl. 2.

Fig. 3. Präparat aus Experiment XXI, gefärbt mit Eosin; war aus der V. cava mit Berlinerblaulösung injiciert worden.
1. Netz, das vorher in die Nierenwunde implantiert wurde.
2. Nierenrindensubstanz.
Blaugefärbte Schlangenlinien = Injektion der kollateralen Venen.
Vergrösserung Zeiss AA. Ocl. 2.

1.

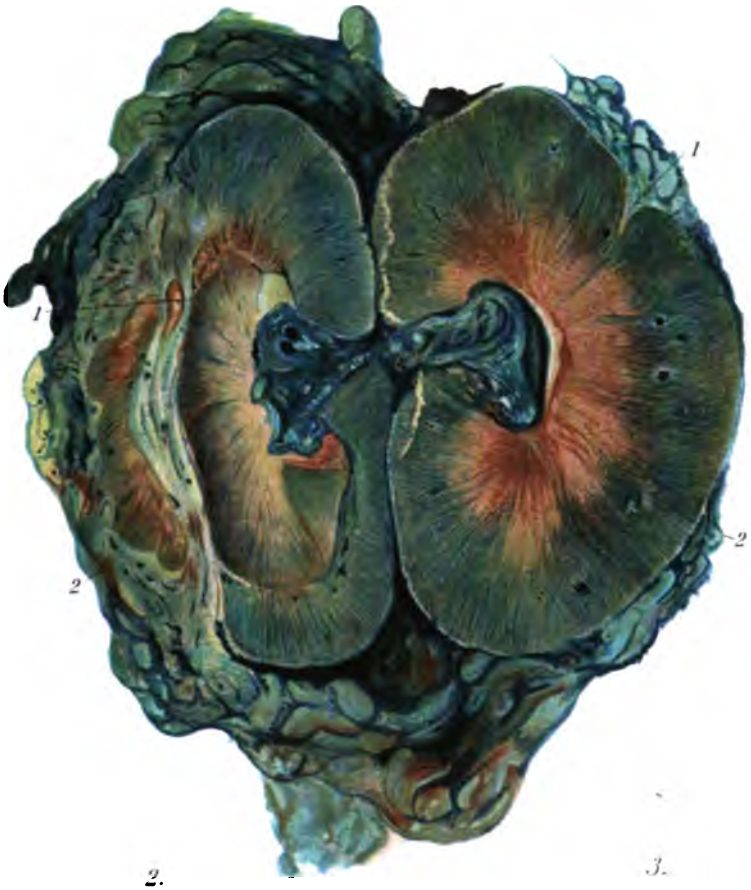

2.

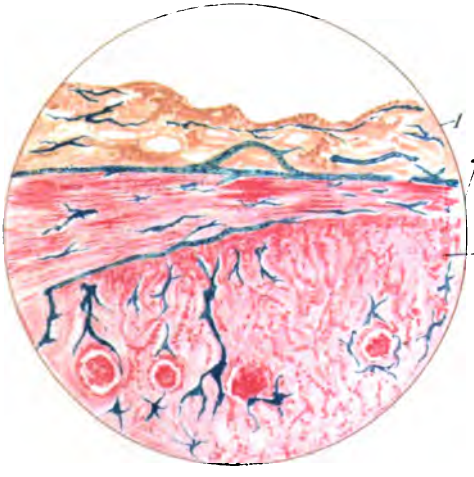

3.

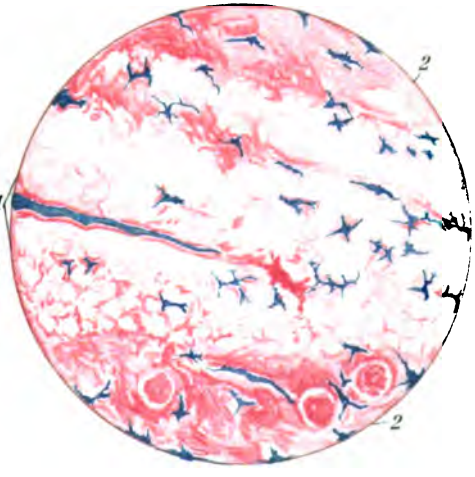

F. Reichhold, Lithogr. Kunstanstalt, Munch[illegible]

XIII.

AUS DEM

STÄDTISCHEN KRANKENHAUSE

ZU FRANKFURT a. M.

CHIRURG. ABTEILUNG: PROF. DR. REHN.

Ueber die Ostitis fibrosa und die Genese und Therapie der Knochencysten.

Von

Dr. C. Pfeiffer,

Assistenzarzt.

(Mit 7 Abbildungen.)

In der Festschrift zu Rudolf Virchow's 71. Geburtstage hat v. Recklinghausen im Jahre 1891 unter dem Namen der tumorbildenden Ostitis fibrosa deformans oder der Osteomalacia chronica deformans mit fibrösen Herden, Cysten und Geschwulstbildungen drei Beobachtungen einer Knochenerkrankung beschrieben, die in dem Auftreten zahlreicher weisser bis braunroter, mehr weniger derber Tumoren und Cysten im Knochen und in hochgradiger Deformierung des ganzen Skeletts durch Spontanfrakturen und Verbiegungen der befallenen Knochen beruht. Als histologische Veränderungen des durchaus chronisch verlaufenden, bis dahin fast völlig unbekannten Processes fand v. Recklinghausen in erster Linie eine Umwandlung des normalen Marks in Fasermark (Osteomyelitis fibrosa) und eine ausgedehnte Zerstörung des Knochens mit gleichzeitiger Neubildung osteoiden Gewebes. Am auffallendsten im ganzen Bilde erschienen zahlreiche, anscheinend mit dem neugebil-

deten Fasermark zusammenhängende, durch Blutung und Transsudation, teilweise auch durch schleimige Degeneration und Schmelzung zu Cystenbildung führende Tumoren im Knochen, deren Zusammensetzung aus meist kernreicherem Bindegewebe mit stellenweiser Einlagerung von Riesenzellen manchmal den Gedanken an Sarkom, speciell Riesenzellensarkom, nahelegte. Nach v. Recklinghausen's Anschauung können durch Erweichung und Resorption des neugebildeten Gewebes diese „Tumoren" gegenüber der Cystenbildung so in den Hintergrund treten, dass Bilder, wie der berühmt gewordene Fall Engels von cystoider Degeneration des ganzen Skeletts, oder der analoge Fall Froriep's schliesslich zur Beobachtung kommen. Recklinghausen's neues Krankheitsbild wurde in der Folge durch Mitteilungen von Schönenberger, Hirschberg, Rehn, Mönckeberg, Hart und Gaugele besonders nach der klinischen Seite noch weiter ergänzt, nachdem die ersten Beobachtungen nur Sektionsbefunde dargestellt hatten. Besonders Rehn hat durch 9jährige eingehendste Beobachtung seines Falls das Verdienst, wertvolle Beiträge zur Pathologie der eigentümlichen Erkrankung geliefert zu haben. War es ihm doch möglich, durch wiederholte Probeincisionen und durch schliessliche Obduktion die Veränderungen der Knochen im Laufe der Jahre zu studieren und dadurch besonders zur Aufklärung des wahren Charakters der dabei auftretenden „Sarkome" beizutragen. Es sei deshalb bei der Bedeutung dieses Falles für die ganze Auffassung der „Tumoren" der neuen Knochenerkrankung zuerst die Krankengeschichte dieses ersten, hier beobachteten Falles kurz wiederholt.

Ein 23 J. altes, früher wegen Bleichsucht, Ulcus ventriculi und Pleuritis behandeltes Mädchen erkrankt an Schmerzen und geringer Schwellung der rechten Hüfte; nach 2½ Monaten mit geringer Besserung entlassen, kommt sie bald wieder mit erneuten Hüftschmerzen. Nach 10 Monaten zeigt sich ein rasch wachsender Tumor am distalen Ende der r. Ulna. Die Untersuchung der exstirpierten grauroten brüchigen Massen ergiebt „Riesenzellsarkom". Die Schmerzen im r. Oberschenkel bleiben bestehen; nach 2 Monaten treten Beschwerden in der r. Schulter auf. Die r. Darmbeinschaufel verdickt sich unter quälenden Schmerzen. Eine Incision zeigt hier eine tumorartige Auftreibung mit graurotem weichem Inhalt, deren Untersuchung wiederum „Riesenzellsarkom" ergiebt. Nach 7 Monaten finden sich harte schmerzhafte Verdickungen im untern und mittlern Drittel der r. Tibia, 4 Wochen später solche an der 8. und 9. Rippe rechts, an der l. Beckenschaufel, linken Tibiamitte und 8. Rippe links. Wegen starker Schmerzen Incision an der l. Beckenschaufel, wo-

bei eine grosse, mit klarer, gelber Flüssigkeit gefüllte Cyste eröffnet wird, die an einen derben, fibrösen, braunroten, wallnussgrossen, aus Riesen- und Spindelzellen bestehenden Tumor angrenzt. Nach 1 Jahr finden sich in den mittleren Teilen des r. und l. Oberschenkelschaftes druckempfindliche umschriebene Auftreibungen. Die Röntgenbilder zeigen überall höchstgradige Veränderungen. 5 Monate später traten Spontanfrakturen am l. und bald darauf am r. Oberschenkel auf, die in 8 Monaten leidlich heilen. Allmählich bilden sich an den Stellen der Tumoren monströse Verbiegungen aus, die Knochen werden weich und federn. Vier Jahre später — nach 9jährigem Bestehen — Exitus letalis. Bei der Sektion finden sich ausser zahlreichen noch unverändert bestehenden braunen Tumormassen, die den Bau des typischen Riesenzellensarkoms zeigen, die älteren braunroten, durch Operation früher freigelegten Tumoren, in weissliche harte Geschwülste umgewandelt, in denen — wohl als Reste früherer Blutungen — glattrandige, kleinere und grössere Cysten liegen; das Massiv der Tumoren wird gebildet von Fasermark, an einzelnen Stellen sind noch regelmässige Züge roten Knochenmarks vorhanden.

Am eigentümlichsten im ganzen Krankheitsbilde erschienen demnach die multiplen, dem erfahrenen Pathologen (Weigert) als typische Riesenzellsarkome imponierenden Tumoren, deren klinisches Verhalten Rehn den Gedanken nahelegte, dass gar keine eigentlichen Riesenzellsarkome, also Tumoren, sondern entzündliche Bildungen des erkrankten Knochenmarks vorliegen. Rehn stützte diese Annahme besonders damit, dass nie ein Uebergreifen der Tumoren auf die Umgebung, nie eine Metastasierung — bei fast 10jährigem Bestehen — auftrat und vor allem dadurch, dass er die Umwandlung der braunroten weichen „Riesenzellsarkome" in solide von Knochenbälkchen durchsetzte, weisse fibröse Tumoren mit zahlreichen Cystenbildungen nachweisen konnte. Er sieht demnach in den „Riesenzellsarkomen" seines Falles ein vorübergehendes Stadium der Erkrankung, als deren Endprodukt er die Bildung osteoiden Gewebes in Bindegewebsmassen betrachtet. Diese „Sarkome" haben nach seiner Auffassung eine rein ephemere Bedeutung im Bilde des ganzen Processes, sie stellen keineswegs das Wesen der Erkrankung dar. Rehn hält seine Beobachtung für um so wichtiger für die Praxis, „wenn wir annehmen, dass vielleicht auch umschriebene Skelettteile derartig erkranken können".

Thatsächlich hat sich diese 1904 ausgesprochene Vermutung Rehn's, dass die eben skizzierten Erscheinungen der diffusen Ostitis fibrosa (Tumoren und Cystenbildung auch völlig umschrieben

vorkommen können, völlig bewahrheitet, wie sich durch weitere hiesige Beobachtungen und durch eine kleine Zahl neuerer und älterer Mitteilungen der Litteratur beweisen lässt. Ich möchte deshalb bei der Wichtigkeit dieser Thatsache für die Frage der operativen Behandlung derartiger Knochen-„Tumoren" und Cysten das Krankheitsbild der umschriebenen, nur auf einen oder einzelne Skelettteile beschränkten fibrösen Ostitis Recklinghausen's auf Grund von 4 eigenen Fällen näher beleuchten, und zwar um so mehr, als trotz der Spärlichkeit der bisherigen Mitteilungen diese Erkrankung keineswegs besonders selten zu sein scheint, vor allem aber auch deshalb, weil dieser Process endlich geeignet erscheint, die so lange völlig rätselhafte und viel umstrittene Entstehung der nicht parasitären, isolierten Cysten des Knochens befriedigend zu erklären.

Denn was diese isolierten, nicht parasitären Cysten des menschlichen Skeletts betrifft — die kleinen subchondralen von Ziegler bei Arthritis deformans gefundenen kleinen Cystchen, die bei Osteomalacie von Rindfleisch, C. C. Schmidt, Mommsen beschriebenen kleinen Höhlenbildungen, ebenso die erbsen- bis über kirschkerngrossen Cystchen in den Wirbelkörpern und dem obern Femurende des senilen osteoporotischen Knochens (Lubarsch-Braun) kommen hier nicht in Betracht — so wissen wir seit Virchow's Vortrag im Jahre 1877, dass es echte, mit Epithel ausgekleidete Cysten des Knochens — abgesehen von den Zahncysten — nicht giebt, und dass alle übrigen Knochencysten zu betrachten sind als Umbildungsprodukte früher solider Neubildungen, die entstehen „aus den typischen Gewebsformen, aus denen sich der Knochen entwickelt d. h. aus Tumoren, die hauptsächlich schwanken zwischen chondromatösen und gigantocellular-sarkomatösen Formen".

Mit diesen Worten Virchow's, der die Entstehung einer Cyste aus einem erweichten Enchondrom im obern Humerusende einer 56jährigen Frau nachgewiesen hatte, war ja mit den alten Lehren über die Genese der Knochencysten ein für allemal aufgeräumt. Die Entstehung derselben durch Entartung venöser Blutgefässe (Cruveilhier), durch Dilatation praexistierender Mark- und Lymphräume (Lücke), das Zurückführen des Processes auf eine Verwechslung mit Echinococcusblasen oder Abscessen (Stanley und Holmes), die Ansicht Froriep's von den Hydatidengeschwülsten des Knochens, die durch Lockerung und Rötung der Knochenstruktur, durch Entwicklung kleiner, allmählich einschmelzender Bläschen entstehen und die sich sekundär in feste, chondrom- und steatom-

ähnliche Massen umwandeln können, war damit endgültig begraben. Fast alle Beobachter schliessen sich in der Folge der Virchow'schen Lehre an. Erst in neuester Zeit sind auf verschiedenen Seiten wohlbegründete Zweifel aufgestiegen, ob denn in allen Fällen derartiges „Tumor"gewebe sich einwandsfrei nachweisen und damit die Entstehung der Cysten sich stets auf die Erweichung solcher „Tumoren" zurückführen lässt.

Ueberblicken wir zur Prüfung dieser Frage die in der Litteratur niedergelegten Beobachtungen von Knochencysten, so finden sich, was die Cystenwandung betrifft, die grössten Differenzen: Auf der einen Seite eine kleine Cyste in dicke Gewebsmasse eingelagert, auf der andern grosse mit Flüssigkeit gefüllte Hohlräume von spärlichen Resten von „Geschwulst"partikelchen, ja schliesslich nur von einer zarten bindegewebigen Membran umhüllt. Der Inhalt der Cysten stellt gewöhnlich eine klare opalescierende, durch stärkere Blutbeimengung rötlich bis chokoladebraun gefärbte, oft zähe Flüssigkeit dar, in der sich rote Blutkörperchen oder Reste solcher finden. Die Wand der Cyste ist gewöhnlich mit Pigmentkrümeln oder Partikeln des normalen Marks bedeckt. Betrachtet man die histologischen Befunde genauer, auf Grund deren die Diagnose „erweichtes Chondrom oder Sarkom" in solchen Fällen gestellt ist, so fällt, was das Chondrom betrifft, die auch wiederholt bemerkte Thatsache auf, dass sich ausser in einigen wenigen Fällen nie hyaliner Knorpel, aus dem doch die Enchondrome hervorgehen, findet, sondern Faserknorpel, und dass dieser Faserknorpel fast stets in eigentümlichen, spärlichen, gewöhnlich direkt in Bindegewebsfasern übergehenden Streifen das umliegende Bindegewebe durchsetzt. Des weiteren sind die Enchondrome gewöhnlich multipel, die Knochencysten nur in den seltenen Fällen. Ausserdem zeigen die Erweichungsherde von wirklichen Chondromen nie diese glatten ebenen Wandungen, die oft derben dicken, die Wand auskleidenden Membranen, wie sie bei den Knochencysten beobachtet werden. Die Cysten finden sich ferner mit Vorliebe in den centralen, fast nie den seitlichen Partien und zwar nie in den Epiphysen, wie gewöhnlich die Enchondrome, sondern stets in der Diaphyse, allerdings häufig in den der Epiphyse benachbarten Teilen; lauter Momente, die sich auch mit der Annahme, es handle sich um hinter der Ossifikationslinie liegen gebliebene und später chondromatös gewucherte embryonale Knorpelreste nicht ohne weiteres erklären lassen. Die Diagnose „erweichtes Sarkom" wird gewöhnlich aus dem Vorhandensein kernreicheren Bindegewebes mit eventueller

Einlagerung von Riesenzellen gestellt, indem dieses Gewebe einfach als „Tumor" aufgefasst wird. Im klinischen Bilde wird dabei jedoch fast stets die ausserordentlich langsame Entstehung der Tumoren und die völlig fehlende Neigung zu Metastasierung, selbst nach einfachen operativen Eingriffen (Incision, Exkochleation) betont. An die Schwierigkeit, im histologischen Präparate auf Grund einiger kleiner Schnitte „Fibrom" oder „Sarkom" vom „fibrösen Gewebe" zu trennen, brauche ich dabei nicht zu erinnern. Kurz, die Diagnose Chondrom und Sarkom begegnet manchen Schwierigkeiten im klinischen und histologischen Bilde.

Derartige Ueberlegungen waren es, die M. B. Schmid, Mönckeberg, und in neuester Zeit Glimm und Tietze und uns zu der Auffassung brachten, dass die „Tumoren", denen die Knochencysten in vielen Fällen ihre Entstehung verdanken, gar keine Tumoren der gewöhnlichen Art darstellen, sondern dass sie zu betrachten sind als entzündliche Proliferationen des erkrankten Knochenmarks, beziehungsweise deren sekundäre Einschmelzungsprodukte; dass also eine grössere Zahl von „Knochencysten" nichts anderes darstellen, als verschiedene Stadien einer umschrieben vorkommenden Form der Ostitis fibrosa.

Schon das allgemeine klinische Bild spricht ja für die Zusammengehörigkeit der beiden Processe: In beiden sind bevorzugt die langen Röhrenknochen und an diesen besonders die Metaphyse, in erster Linie sind es jugendliche Individuen im 1.—3. Decennium, die erkranken; beiden Processen bringt die einfache Incision und Exkochleation Dauerheilung, auch wenn histolog. sarkomähnliches Gewebe sich findet. Die Identität beider Processe wird aber besonders nahegelegt, wenn man bedenkt, dass es in der Litteratur alle Uebergänge giebt zwischen soliden, noch nicht cystisch degenerierten Neubildungen im Knochen in Recklinghausen's Sinn bis zur reinen Cyste ohne „Geschwulst"bildung in der Wand. Vergl. zu den ersteren gehörig die Fälle von M. v. Brunn, Franke, Küster, Fränkel. Unter den beiden Fällen der v. Bruns'schen Klinik scheint mir der erste Fall M. v. Brunn's (12jähr. Junge mit Auftreibung und Spontanfraktur des r. Humerus durch fibröse Massen) besonders wichtig für die ganze Frage, weil er anscheinend das erste Stadium des ganzen Processes darstellt: Bindegewebswucherung im Centrum des aufgetriebenen Knochens ohne jede Cystenbildung. Zu den Cysten mit reichlicherer Geschwulstbildung in der Wand gehören die Fälle von Schlange (3 mal), König, Westphalen, Bötticher,

Haberer, Körte, Tietze (2 mal); zu den Cysten mit spärlichem Gewebe in der Wandung die Fälle von Schlange (2 mal), Körte, Kehr, Koch, Beck (3 mal), Heineke, Hellwig, Glimm, Miessner, unser Fall 4, zu den Cysten mit glatter Wandung ohne „Tumor"bildung die Fälle von Sonnenburg, Schlange (2 mal), Deetz, Boström (2 mal), unser Fall 2 und 3. Diese letztere Gruppe dürfte dann im Gegensatz zu dem ersten Fall M. v. Brunn's das Endstadium des Processes darstellen. Auch die histologische Untersuchung des Gewebes der Wand der einzelnen Knochencysten, und was wohl nicht ohne Bedeutung ist, besonders des Knochens in der Umgebung der Cyste liefert so übereinstimmende Resultate, dass sich Zweifel an der völligen Gleichheit der beiden Processe in zahlreichen Fällen kaum noch erheben können[1]): Fast stets findet sich jüngeres oder älteres, kernreicheres oder kernärmeres Bindegewebe mit stellenweiser Einlagerung von Riesenzellen, manchmal sind einzelne kleinere faserknorpelige Partien beigemengt. Im Knochengewebe der Umgebung des „Tumors" oder der Cyste findet sich, wenn Knochenuntersuchungen gemacht wurden, stets derselbe rareficierende Knochenprocess, dieselbe Bindegewebswucherung zwischen den einzelnen Knochenbälkchen, an die sich auf der einen Seite die zerstörenden Osteoklasten zu typischen Lacunen, auf der anderen die neubildenden Osteoblasten anlegen.

Und wem etwa das Vorkommen von faserknorpeligen Einlagerungen in die Wand der Cysten in der oben beschriebenen Art störend erscheinen sollte, den erinnere ich daran, dass Ziegler z. B. in seinen Untersuchungen über die subchondralen Veränderungen bei Arthritis deformans gezeigt hat, wie eine chronische Entzündung des Knochens zu einem Umbau der Struktur, zur Verwandlung der Knochenbälkchen in Bindegewebe und Faserknorpel an einzelnen Stellen führen kann, wie also Knorpel im ausgewachsenen Knochen auch ohne Tumorbildung auf dem Boden der chronischen Entzündung auftreten kann.

Zur Stütze und Illustration unserer Auffassung vom Wesen der Knochencysten und ihrem engen Zusammenhang mit der Ostitis fibrosa seien deshalb an dieser Stelle unsere 4 neuen Beobachtungen mitgeteilt.

1) Es dürfte sich wohl erübrigen, die histologischen Befunde der einzelnen Litteraturfälle nochmals eingehend zu schildern, nachdem erst jüngst Tietze dessen Arbeit erschien, als die vorliegende im Manuskript fast abgeschlossen war, einen Ueberblick über dieselben gegeben hat.

1. H., Georg, 2½ J. Am 3. VII. 05 zum ersten Mal im Krankenhaus aufgenommen, weil der Junge seit dem vorhergehenden Tage ganz plötzlich ohne bekannte Veranlassung über Schmerzen beim Berühren des linken Oberschenkels im untern Drittel klagt. Das Bein war geschwollen an dieser Stelle und schien infrakturiert zu sein. Es wurde ein Schienen- später Extensionsverband angelegt und der Junge am 2. VIII. 05 schmerzfrei entlassen. Am 13. XII. 05 zweite Aufnahme, weil der Junge immer noch nicht gehen und stehen könne und seit einigen Tagen angeblich den rechten Oberschenkel gebrochen habe. Eine Veranlassung hiezu (Fall, Stoss etc.) war wiederum nicht bekannt. Der Junge weinte heftig beim Berühren des untern Endes beider Oberschenkel; rechts fand sich eine starke vom Kniegelenke nach oben allmählich dünner werdende Knochenverdickung (Callus?), linkes Bein ohne Verdickung. Da eine frische Fraktur nicht nachzuweisen war und es bei dem unruhigen Jungen nicht gelang, ohne Narkose ein gutes Röntgenbild herzustellen, wurde bei der Diagnose an Barlow'sche Krankheit gedacht, nachdem die Mutter angegeben hatte, dass das Kind ausschliesslich mit sterilisierter Milch genährt wurde. Weitere Anhaltspunkte für die Bestätigung dieser Vermutung fehlten. Der Junge wurde unter entsprechende Diät gesetzt und am 24. XII. 05 wieder beschwerdefrei entlassen. 3. Aufnahme 6. VI. 06 mit der Angabe, dass er immer noch nicht auf die Beine stehe und seit einiger Zeit wieder beim Berühren der beiden untern Enden der Oberschenkel über Schmerzen klage. Irgend ein Trauma lag wiederum nicht vor.

Befund: Kräftig gebauter, etwas blasser Junge von 11,625 kg Gewicht und 83 cm Länge. Keine Zeichen hereditärer Lues, keine rhachitischen Verkrümmungen etc., nirgends Drüsen, Schädelbau völlig normal, Fontanellen geschlossen. Schilddrüse eben fühlbar, nicht vergrössert. Herz, Lungen, Bauchorgane ohne Besonderheiten. Blut: Hämoglobin (Sahli) 80%, Erythrocyten 4 464 000, Leukocyten 16 428, davon neutrophile 57%, eosinophile 3%, Lymphocyten 33%, Uebergangsformen 2½%, mononukleäre 4%, Mastzellen 0,5%. Das l. Femur weist in der Mitte des untern Drittels eine mit leichter Winkelbildung geheilte Fraktur auf, die das Bein um 3 cm gegenüber rechts verkürzt (34,0 : 37,0 cm) (Fig. 1). Die Beugung im l. Kniegelenk ist nicht gestört, die Streckung etwas beschränkt. Am rechten Femur fühlt man im ganzen untern Drittel eine gleichmässige harte Verdickung des Knochens; die Haut darüber ist nicht verändert, die Beweglichkeit im r. Knie nicht gestört. Keine Atrophie des l. Beins. Lebhafte Schmerzäusserungen bei Druck auf das untere Drittel beider Oberschenkelknochen, besonders rechts. Die übrigen Knochen des Skeletts nicht druckempfindlich, ohne Veränderungen. Urin: frei von Zucker und Eiweiss, keine Bence-Jones'schen Albumosen.

Röntgenbild: Das r. Femur zeigt im untern Drittel und zwar in der Metaphyse eine unregelmässige Auftreibung. Die Struktur des Knochens ist in diesem Bereich sehr stark verändert durch zahlreiche dicht anein-

ander grenzende ziemlich scharf umschriebene, anscheinend mit einander kommunicierende kleine Aufhellungen; der Knochen ausserordentlich kalkarm. Die im Ganzen gut hühnereigrosse schwammähnliche Auftreibung des unteren Drittels des Knochens setzt sich nach oben fort in Gestalt schmaler Periostauflagerungen, die sich bis zur Trochantergegend erstrecken. Die untere Epiphyse selbst ist nicht verändert, erscheint neben der stark verbreiterten aufgetriebenen Metaphyse klein. Die Epiphysenlinie ist zackig, unregelmässig. Am linken, mit der Aussenseite aufliegenden, Femur sieht man

Fig. 1.

Fig. 2.

2 Querfinger oberhalb der untern Epiphysenlinie eine mit nach vorn konvexem Winkel geheilte Fraktur. Der Knochen — wiederum die Metaphyse — ist im Bereich der Frakturstelle fast in derselben Weise verändert wie rechts: Auftreibung des Schaftes, Knochensubstanz rareficiert und durchsetzt von zahlreichen, dicht an einander grenzenden, stecknadelkopf- bis erbsengrossen Röntgenstrahlen = durchlässigen Herden (Hohlräumen?). Geringe periostale Auflagerungen. Epiphysenlinie scharf, gerade, ohne Unregelmässigkeiten (Fig. 2). Beide Ober- und Unterschenkel-

knochen zeigen ausserordentlich zarten Bau, schmale Corticalis, feine Struktur. Weitere Veränderungen am ganzen übrigen Skelett im Röntgenbild nicht mit Sicherheit nachzuweisen. Diagnose: Ostitis fibrosa mit Bildung kleiner fibröser Herdchen und Cysten im untern Drittel beider Femora (Metaphyse); geheilte Spontanfraktur links.

Fig. 3.

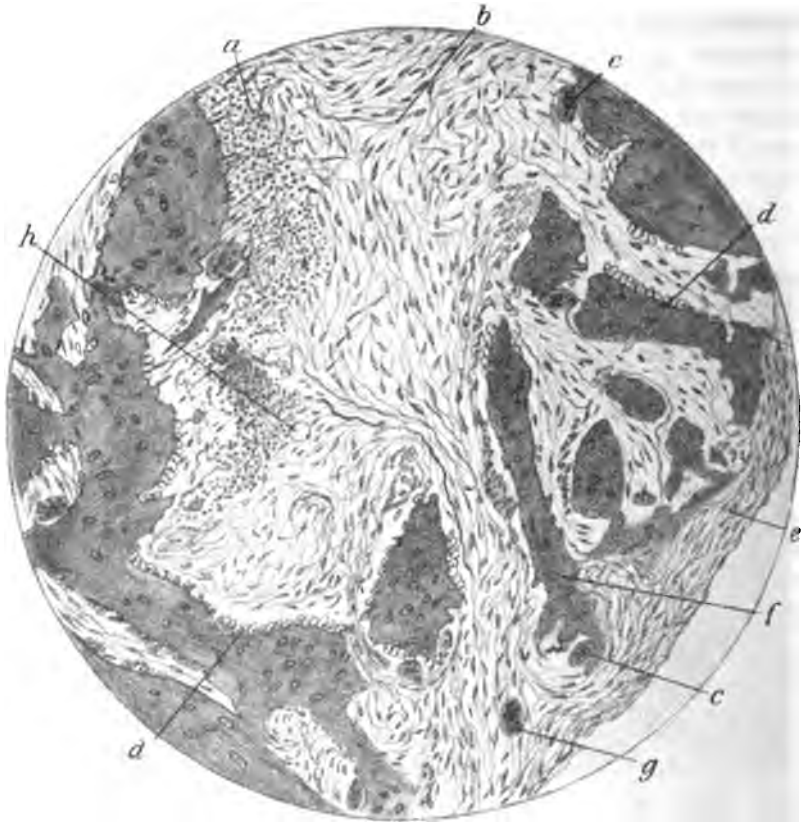

Ostitis fibrosa im untern Femurende (Leitz Oc. 1, Obj. 4.)
a Reste des lymphoid. Marks. b Fasermark. c Osteoklast. d Osteoblasten. e Periost. f Knochenbälkchen. g Riesenzelle (mitten im Fasermark). h Blutgefäss.

Zur Beseitigung der Verkürzung der schlecht geheilten linksseitigen Fraktur am 13. VII. 06 in Aethernarkose blutige Refraktur. 6 cm langer Schnitt an der Aussenseite bis auf den Knochen. Der Knochen ist aufgetrieben, sein Gewebe sehr blass, weich, brüchig, so dass sich mühelos an der Stelle der Knickung ein kleiner Keil zur histologischen Unter-

suchung herausschneiden lässt; durchbrechen der noch bestehenden Knochenbrücke, Geradestellung, Naht der Weichteile, Anlegen eines gepolsterten Gipsverbandes in extendierter Stellung. 23. VII. Wunde p. pr. geheilt, Fäden entfernt. 4. VIII. Knochen in guter Stellung konsolidiert. Verkürzung noch 1 cm. Anfang September geht der Junge anfangs im Gehstuhl, später ohne denselben ganz ordentlich. Das Allgemeinbefinden ist sehr gut; unteres Femurende beiderseits noch druckempfindlich. 2. X. gebessert entlassen. Der zur histologischen Untersuchung entnommene Knochenkeil wurde in Ebner'scher Lösung entkalkt, mit Alkohol gehärtet, in Paraffin eingebettet und die Schnitte mit Hämatoxylin, Eosin und nach van Gieson gefärbt. Die histologische Untersuchung ergab (Fig. 3): Der Knochen wird gebildet von zarten, schmalen Knochenbälkchen, an denen sich zahlreiche Osteoklasten in Lakunen liegend erkennen lassen; der Rand der Knochenbälkchen zeigt grossenteils wohlerhaltene Säume von Osteoblasten. Zwischen den einzelnen Knochenbälkchen findet sich nur an einzelnen Stellen normales Lymphmark. Der grösste Teil desselben ist ersetzt durch mehr weniger zellreiches, sich allseitig durchflechtendes Bindegewebe, durch Fasermark, zwischen dessen Maschen einzelne freie Riesenzellen liegen. Das Fasermark ist an einzelnen Stellen sehr kernreich. Blutungen oder schleimige Entartung lässt sich an dem mässig blutgefässreichen Gewebe nicht erkennen. Der Knochen besteht überall aus guten Knochenkörperchen ohne Besonderheiten. Histologische Diagnose: typische Ostitis fibrosa.

2. M., Marie, 41 J. Seit einigen Monaten Schmerzen im l. Kniegelenk und untern Drittel des linken Oberschenkels, besonders beim Gehen; im 17. Jahr „Kniegelenksentzündung" links, früher Blutarmut, sonst stets gesund. Die Untersuchung der grossen, kräftig gebauten Pat. ergab: Innere Organe o. B. Der linke Oberschenkel zeigt etwa handbreit oberhalb der Kniegelenkslinie eine deutliche Anschwellung, die den Umfang des Beins gegenüber links um 8 cm vermehrt. Beugefähigkeit des l. Beins im Kniegelenk nur bis zu 90° möglich. Streckung frei; kein Erguss im Gelenk. Weichteile leicht ödematös; keine akuten entzündlichen Erscheinungen (Fig. 4).

Röntgenbild: Genau in der Mitte des untern Drittels des l. Femur eine längsovale, scharf begrenzte Höhle von 4 cm Länge und 2 cm Breite, die sich ausserordentlich scharf abhebt in dem sonst anscheinend nicht weiter veränderten Knochen; an der Aussenseite im untern Drittel geringe periostale Auflagerungen. Die Höhle sitzt in der Metaphyse und lässt die Epiphysenlinie frei.

28. XI. 04. Operation: Schnitt 8 cm lang über die Mitte der Höhle an der Aussenseite des Vastus; die Muskulatur und das intermuskuläre Bindegewebe ist leicht getrübt. Nach Incision des Periosts und der dünnen Knochenschale entleeren sich ca. 3 Esslöffel chokoladefarbener Flüssig-

keit, von der zu kulturellen Zwecken aufgefangen wird. Nach Abhebeln des Periosts und Abmeisseln der dünnen vordern Knochenwand liegt die mit bräunlicher Flüssigkeit gefüllte Höhle frei. Auslöffeln und Ausschwemmen des Inhalts. Kein Sequester, kein Tumorgewebe; glatte Knochenwandungen. Jodoformierung der Wunde, Tamponade. Die Wunde verkleinert sich in der Folge langsam; die Knochenhöhle füllt sich allmählich mit gutem Knochengewebe aus. Am 9. II. 05 mit kleiner oberflächlicher Fistel beschwerdefrei nach Hause entlassen.

Die histologische Untersuchung der in Pikrinsäure entkalkten und in Alkohol gehärteten, in Paraffin eingelegten und mit Hämatoxylin, Eosin und nach van Gieson gefärbten Schnitte ergiebt: Die mikroskopischen Bilder gleichen fast völlig den oben beschriebenen. Der Knochen ist ausserordentlich stark rareficiert, die einzelnen Bälkchen sind mit zahl-

Fig. 4.

reichen Osteoklasten und einzelnen wohl erhaltenen Osteoblastensäumen bedeckt; sie werden wiederum durchsetzt von zahlreichen Bündeln ziemlich kernarmen Bindegewebs, das die Stelle des normalen Marks vertritt. Von letzterem finden sich in einzelnen Präparaten an umschriebener Stelle noch gut erhaltene Reste; der grösste Teil desselben ist jedoch ersetzt durch kernarmes, sich allseitig durchflechtendes Bindegewebe, das die einzelnen Knochenbälkchen trennt. Keine freien Riesenzellen im Bindegewebe: einzelne kleine Blutungen. Die kulturelle Untersuchung der Cystenflüssigkeit ist negativ.

3. St., Helene, 22 J. Vor 9 Monaten Fall aufs r. Knie, seitdem Schmerzen im r. Oberschenkel, zunehmende Anschwellung desselben in der Mitte. Vor 3 Wochen Umknicken auf ebenem Boden, seitdem Zunahme der Schmerzen und der Anschwellung.

Befund: Etwas blasses, aber kräftig entwickeltes Mädchen, dessen innere Organe keine Veränderungen zeigen. In der Mitte des rechten

Oberschenkels eine spindelförmige, etwa 15 cm lange Knochenauftreibung, welche bei Druck ziemlich schmerzhaft ist; beim Gehen Schmerzen an dieser Stelle. Röntgenbild (Fig. 5): Das r. Femur ist in der Mitte in einer Ausdehnung von 18 cm spindelförmig aufgetrieben; die Hauptauftreibung sitzt an der Aussenseite, wo der Knochen uneben erscheint. Inmitten dieser Auftreibung zeigen sich auf der Platte mehrere, anscheinend mit einander zusammen hängende unregelmässige, längliche Hohlräume, die den Knochen an der Aussenseite stark verdünnen. Die Auftreibung macht den Eindruck einer zusammenhängenden mehrkammerigen länglichen Cyste. 22. VIII. 06 in Aethernarkose Fröffnung der Cyste. Lateraler Schnitt an der Aussenseite über die Vorwölbung durch Haut und Muskulatur; nach Freilegen des Periosts schimmert die Cyste blaugrünlich durch. Die Abmeisselung der lateralen, sehr dünnen Wand eröffnet eine mit grünlich opalescierender ziemlich zähflüssiger Flüssigkeit gefüllte, buchtige Höhle, welche die ganze spindelige Auftreibung einnimmt und die durch 2 grössere Knochenspangen an der Hinterwand in mehrere kleinere und grössere Abteilungen zerfällt. Die Innenwand der Höhle ist von einer zarten Membran ausgekleidet. Nirgends festes Gewebe. Entleerung des Inhalts, Exkochleation der Höhlung. Drain in den unteren Wundwinkel, Naht. 24. VIII. Entfernung des Drains. 3. IX. Entfernung der Nähte, Wunde glatt geheilt. 17. X. geheilt, beschwerdefrei entlassen. 14tägig aufgenommene Röntgenbilder ergeben die fortschreitende Ausfüllung der grossen Höhle mit solidem Knochengewebe. Die chemische Untersuchung des Cysteninhalts (Dr. Embden) ergiebt: „Die Flüssigkeit ist von leicht galleähnlicher Farbe, sie giebt mit Salpetersäure und Jod intensive Gallenfarbstoffreaktion. Im Sediment spärliche rote Blutkörperchen; die stark hämatoidinhaltige Flüssigkeit ist sehr eiweissreich. Wahrscheinlich ist sie das Umwandlungsprodukt eines alten Blutergusses".

Fig. 5.

Die abgetragene Knochenschale wurde in einer Mischung von Salpetersäure (5%) und Formalin (10%) entkalkt, in Alkohol gehärtet, in Paraffin eingebettet und mit Hämatoxylin, Eosin und nach van Gieson gefärbt. Die Untersuchung der Schnitte ergiebt: Die zarte, die Höhlung

auskleidende Membran besteht — Ausstrich und Schnitt — aus gewöhnlichem Knochenmark und einzelnen Pigmentkrümeln. Der Knochen selbst (Fig. 6) zeigt die höchsten Grade der Veränderung: der grösste Teil des Bildes ist eingenommen von einem zellreichen Bindegewebe, in dem unregelmässige Schollen einer ungeformten, sich mit Eosin fast gleichmässig rot färbenden Masse liegen, in der sich nur einzelne, an Knochen-

Fig. 6.



Ostitis fibrosa in der Umgebung einer Knochencyste der Diaphyse des r. Femur. (Leitz Oc. 1, Obj. 4.)

a Kalkmassen. b Kalkmassen mit Resten der Knochenkörperchen. c Fasermark. d Knorpelähnliche Zellen. e Riesenzelle. f Knorpelähnl. Gewebe.

körperchen erinnernde Zellen finden. Zwischen diese strukturlosen Kalkmassen drängen sich von allen Seiten dichte Massen von Bindegewebsfasern, die an einzelnen Stellen in meist schmale Säume von faserknorpelähnlichen Zellsträngen übergehen. Hie und da häuft sich dieses knorpel-

ähnliche Gewebe zu grösseren Partien an. Die Hauptpartie des Bildes jedoch ist eingenommen von kernreichem Bindegewebe mit einzelnen Riesenzellen und den beschriebenen strukturlosen Kalkmassen. Ausser in der Membran, die die Höhle auskleidet, findet sich nirgends mehr normales Mark.

Fig. 7.

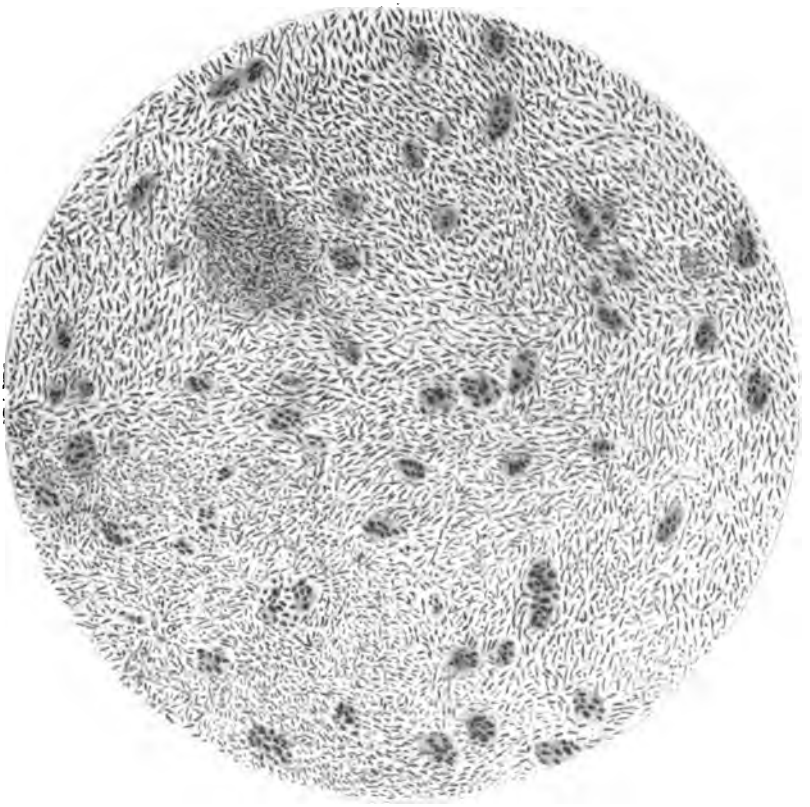

Riesenzellensarkomähnlicher Tumor mit sekund. entzündl. Infiltration bei Ostitis fibrosa. Reste des Gewebes der Wand einer Knochencyste im untern Ende des r. Femur. (Leitz Oc. 1, Obj. 4.)

4. B., Pauline, 20 J.[1]). Bemerkt seit ca. 3 Jahren langsam wachsende Geschwulst im untern Drittel des r. Oberschenkels, die anfangs geringe Schmerzen, seit einigen Monaten stärkere Beschwerden beim Gehen

1) Für die Ueberlassung dieses Falles, den ich im Jahre 1901/02 lange beobachtet habe, bin ich meinem damaligen Chef. Herrn Geh. Hofrat Dr. Veiel Cannstatt-Stuttgart zu grossem Danke verpflichtet.

und Stehen bereitet. Früher Bleichsucht, sonst gesund. Bei der Untersuchung findet sich eine spindelförmige Auftreibung im untern Drittel des rechten Femur, hauptsächlich an der medialen Seite. Keine Bewegungsbeschränkung im Kniegelenk. Innere Organe ohne Besonderheiten.

28. III. 02 Operation. Incision an der Innenseite bis auf den Knochen. Nach Eröffnung desselben mit dem Meissel entleert sich bernsteingelbe Flüssigkeit aus einer mit glatter Membran ausgekleideten Knochenhöhle, die durch eine von oben nach unten verlaufende oben schmälere, unten breitere Knochenspange an der Hinterwand in 2 längsovale Hälften geteilt ist. In der medialen Höhlung mehrere wellige Unebenheiten. Der Knochen selbst ist dünn und brüchig. Auskratzen der mehrere mm dicken Membran, an der kleine zarte Gewebsfetzen hängen. Die Knochenhöhle verkleinert sich in der Folge nur sehr langsam. Am 29. III. mit kleiner Fistel auf Wunsch nach Hause entlassen. Nach brieflicher Mitteilung des Vaters vom 29. X. 06 ist die Fistel bald nach der Entlassung zugeheilt, das rechte Bein wurde beschwerdefrei. Doch ist Patientin November 04 einer Lungentuberkulose erlegen.

Die histologische Untersuchung der exkochleierten Membran ergiebt: entzündlich infiltriertes Riesenzellsarkom, das an einzelnen Stellen schleimig degeneriert ist, an anderen Nekrosen zeigt; das Gewebe ist ziemlich gefässreich (Fig. 7). Die abgetragenen Knochenpartien, die zur Entkalkung und weiteren Untersuchung dem pathologischen Institut Tübingen übersandt wurden, zeigten laut brieflicher Mitteilung des Herrn Prof. Dr. v. Baumgarten die „typischen Veränderungen der Ostitis fibrosa".

Wir haben also 4 Fälle vor uns, bei denen kleinere und grössere Cystenbildung am Knochen sich findet und bei denen die histologische Untersuchung des Knochens stets die Merkmale der Ostitis fibrosa an umschriebener Stelle ergiebt. Dabei findet sich im ersten Fall reichlich Bindegewebe den Knochen auftreibend und nur kleine cystische Hohlräume umschliessend, im Fall 4 findet sich — wohl sekundär entzündlich verändertes — riesenzellsarkomähnliches Gewebe in der Wand der Cyste, im Fall 2 und 3 überhaupt kein „Tumor"-gewebe in der Cystenumgebung, sondern nur die eben erwähnte Veränderung des Knochens und Knochenmarks.

Sämtliche 4 Fälle betreffen jugendliche Individuen: Ein Patient steht im 3. Lebensjahr, eine Patientin im 41., wobei jedoch die Krankengeschichte mit grösster Wahrscheinlichkeit das Zurückreichen des Processes bis ins 17. Lebensjahr vermuten lässt, die beiden andern im 2. beziehungsweise 3. Decennium. Betroffen ist jedesmal das Femur und zwar einmal doppelseitig; die Erkrankung sitzt einmal in der Diaphyse, sonst stets in der untern Metaphyse des Kno-

chens. Ich glaube, gerade die Thatsache, dass wir in allen 4 Fällen stets die Erscheinungen der Ostitis fibrosa im umliegenden Knochen nachweisen konnten, ist nicht ohne Bedeutung für die Richtigkeit unserer Auffassung vom Wesen der nicht parasitären Knochencysten. Speziell gilt dies wohl für Fall 4, bei dem die Untersuchung der Gewebspartikelchen der Cystenwand typisches Riesenzellsarkom ergeben hatte. Denn was den Charakter dieser „Sarkome" bezw. „Riesenzellsarkome" betrifft, wie sie ausser uns noch Westphalen, Haberer, König sen. (2mal), Schlange, Tietze in der Wand der Cyste gefunden haben, so glaube ich, in Anbetracht des durchaus benignen Verlaufs (Westphalen 6 Jahre, ohne dass Metastasen auftraten; Dreesmann, Wohlgemut und wir Heilung durch einfache Exkochleation, Haberer sogar Rückgang eines Tumors unter Jodkali) in Berücksichtigung der Thatsache, dass die Proliferationsenergie dieser central sich entwickelnden „Tumoren" mit dem Erreichen der Rindenschicht halt macht und der Tumor in sich selbst zerfällt und niemals auf die Umgebung weiterschreitet oder zu Metastasen führt, im Hinblick auf den Umstand, dass in der Litteratur über Recidive derartiger central cystisch erweichter „Riesenzellsarkome" — soweit mir bekannt — überhaupt nichts zu finden ist und in Analogie der von Rehn oben näher geschilderten „Riesenzellsarkome" bei diffuser Ostitis fibrosa annehmen zu dürfen, dass auch diese Bildungen als durchaus gutartige, entzündliche Produkte des Knochenmarks, nicht als wirkliche Tumoren zu betrachten sind. Es sind sarkom- bezw. riesenzellsarkomähnliche Bildungen, die sich von den echten Tumoren ausser durch ihr klinisches Verhalten histologisch wohl nur dadurch unterscheiden lassen, dass der umgebende Knochen die charakteristischen Kennzeichen der Ostitis fibrosa aufweist. Mit dieser Auffassung der Natur der zu Cystenbildung im Knochen führenden „Sarkome" muss aber auch die ganze Virchow'sche Lehre von der Entstehung der Knochencysten ergänzt oder erweitert werden: Mögen auch in einzelnen seltenen Fällen wirkliche Tumoren in Virchow's Sinne zu Cystenbildung im Knochen führen, in der weit überwiegenden Mehrzahl der Fälle sind diese Höhlenbildungen thatsächlich nichts anderes als die Erweichungsherde entzündlicher Neubildungen des Knochenmarks. Ob diese Schmelzungsprodukte nun der Ausdruck einer wirklichen Entzündung des Knochens sind, oder ob sie, wie Albrecht[1]) vermutet, eine Wachstumsstörung desselben dar-

1) Mündliche Unterredung mit Verfasser.

stellen, etwa im Sinne eines primären Defektes in der Bildungsfähigkeit des Knochens, vermag ich auf Grund meiner Präparate nicht zu entscheiden. Letzterem Gedanken hatte wohl schon Mikulicz in seiner kurzen aber klassischen Schilderung der Knochencysten mit der Bezeichnung der Erkrankung als Osteodystrophia juvenilis cystica Ausdruck geben wollen; auch Beck, der übrigens ausser Braun und uns wohl als einziger bakteriologische Untersuchungen der Cystenflüssigkeit gemacht hat, vermutet eine ähnliche Störung des Wachstums des jugendlichen Knochens bei diesem Process und stellt ihn in Analogie mit der Rachitis und Osteomalacie.

Zur Frage der Entstehung unserer Knochencysten möchte ich noch ausdrücklich betonen, dass die von Ollier, beziehungsweise seinem Schüler Poncet zuerst beschriebene Ostitis und Periostitis albuminosa niemals die beschriebenen Cystenbildungen im Knochen erzeugt. Bei dieser Erkrankung finden sich wohl umschriebene, mit heller oder leicht getrübter Flüssigkeit gefüllte Hohlräume unter dem Periost oder in den oberflächlichen Knochenschichten[1]), so dass eine wirkliche Cyste vorgetäuscht werden kann, fast stets aber lassen sich ausgesprochen periostale Veränderungen oder sequestrierte kleine Knochenteile in der Höhle nachweisen, in der fast stets der Nachweis von Bakterien gelingt; gewöhnlich weist auch schon das klinische Bild auf eine wenig virulente unter subakuten Erscheinungen verlaufende Knochenmarksentzündung, die hervorgerufen ist durch Staphylokokken, in seltenen Fällen durch Streptokokken oder Tuberkelbazillen (Sleelswijk, Vollert), hin. Im Unterschied hievon stellt die fibröse, zu Cystenbildungen führende Ostitis einen durchaus chronischen, gewöhnlich über viele Jahre sich erstreckenden, vom Centrum des Knochens ausgehenden Process dar, der zur Erweichung, Verbiegung, Spontanfraktur, nie zur Sequestrierung des Knochens führt und bei dem auch bis heute nie der Nachweis einer bakteriellen Infektion gelungen ist. Ein bei uns 1904 beobachteter Fall der seltenen Periostitis albuminosa möge den gewaltigen Unterschied dieser Erkrankung gegenüber der fibrösen Knochenentzündung, wie sie oben beschrieben ist, anschaulicher als alle weiteren Worte illustrieren.

---

1) Nur Braun hat — als ganz vereinzelt dastehende hierher gehörige Beobachtung — jüngst einen Fall von Cystenbildung mitten in der verdickten Diaphyse der Tibia mitgeteilt, in dem die dünnflüssige gelblichbraun gefärbte Flüssigkeit einen für Tiere avirulenten Staphyloc. pyog. albus enthielt.

35jähriger Mann klagte seit einigen Monaten über mässig schmerzende Anschwellung des l. Oberschenkels. Bei der Untersuchung findet sich der linke Oberschenkel in seiner ganzen Länge spindelförmig verdickt und zwar am stärksten in der Mitte. Schwellung der Inguinaldrüsen links. Im Röntgenbild sieht man starke Verbreiterung des Knochens, hervorgerufen durch unregelmässige periostale Auflagerungen. Keine centrale Aufhellung etc. Bei der Operation entleerte sich nach Durchtrennung der Haut und stumpfem Vordringen durch die Muskulatur der Aussenseite aus einer dem Femur anliegenden faustgrossen Höhle seröse, leicht getrübte Flüssigkeit. Die Höhle ist von einer weichen Membran ausgekleidet und liegt dem Knochen direkt an. Der Knochen ist an dieser Stelle von Periost entblösst, die Corticalis erweicht, von Granulationen durchsetzt, die deutlichen eitrigen Belag zeigen. Abmeisseln des Knochens, Exkochleation der Membran der Höhle. In der Nacht nach der Operation plötzlich abundante Blutung aus der Knochenhöhle, die sich 14 Tage später wiederholt. Mit granulierender Wunde nach Hause entlassen. In Kulturen aus der serösen Cystenflüssigkeit wächst reichlich Staphylococcus pyogenes aureus.

Auch der in neuester Zeit wieder aufgetauchte Versuch, die Entstehung der nicht parasitären Knochencysten zurückzuführen auf eine einfache traumatische Blutung ins Knochenmark, die zur Zerstörung der Knochensubstanz und zur Auftreibung des Knochens führt (D'Arcis, Beneke, Benda) analog den apoplektischen Gehirncysten, halte ich auf Grund der Anamnese, in der häufig jedes Trauma fehlt und vor Allem auf Grund der histologischen Bilder nicht für berechtigt. Ich möchte glauben, dass die von Beneke an der Stelle der Cyste gefundenen „Calluswucherungen" und die von Benda in seinem Fall festgestellten Knochenveränderungen „zerfallendes Knochengewebe und daneben fibröse und kallöse Stellen" nicht als Folgeerscheinungen der durch das Trauma hervorgerufenen Knochenblutung, sondern als letzte Reste der primären Veränderung des Knochens, die ihrerseits zu Blutung und Cystenbildung führte, zu betrachten sind. Gerade die Geringfügigkeit des Traumas und die Grösse seiner Folgen spricht in vielen Fällen dafür, dass zur Zeit der Verletzung der Knochen schon hochgradig verändert war (Mönckeberg), dass der Process durch ein Trauma vielleicht verschlimmert, keinesfalls aber hervorgerufen wurde. Gestützt wird diese Anschauung wohl auch dadurch, dass gerade einzelne frische Fälle, bei denen nur kurze Zeit zwischen dem Einsetzen der ersten Erscheinungen beziehungsweise dem Trauma und dem operativen Eingriff liegt, fast stets am reichlichsten neugebildetes Gewebe mit einer Fülle von

Blutgefässen und nur geringe Blutherde erkennen lassen (Fall 1 von v. Brunn).

Scharf zu trennen von der fibrösen Ostitis im Sinne Recklinghausen's ist natürlich auch die zuert von Paget beschriebene und nach ihm benannte Form von deformierender Knochenerkrankung. Sie betrifft in erster Linie ältere Leute, führt zu eigentümlichen Verdickungen und Verlängerungen eines oder mehrerer langer Röhrenknochen und, wenn auch ihr Wesen ebenfalls in einer fibrösen Umwandlung des Knochenmarks liegt, so fehlt ihr doch stets die Neigung zu Tumor- und Cystenbildung vollkommen. Sie ist konservativen operativen Eingriffen überhaupt nicht zugängig.

Was noch das Vorkommen und den Sitz der zu Cystenbildung im Knochen führenden umschriebenen Ostitis fibrosa betrifft, so ist in erster Linie betroffen das wachsende Alter; besonders häufig sind die Lebensjahre zwischen 10 und 20 erkrankt. Schon im jugendlichsten Alter findet sich der Process (cfr. unsern 1. Fall, der den jüngsten bis heute bekannten Patienten betrifft). Unter 49 verwertbaren Fällen der Litteratur finde ich folgende Verteilung nach Lebensaltern.

Zwischen	1.	und	10.	Jahre	6	Patienten	
„	10.	„	20.	„	29	„	= fast 60%.
„	20.	„	30.	„	7	„	
„	30.	„	40.	„	4	„	
„	1.	„	30.	„	also 42	Fälle	= 84%.

In höherem Alter stehen nur 3 Patienten: Westphalen 82 J., Franke 56 J., Helbing 50 J. Möglich, dass der eine oder andere dieser 3 Fälle nicht hieher gehört, oder dass bei dem durchaus chronischen Verlauf des ganzen Processes die Erkrankung im jugendlichen Alter entstanden ist, um eben erst viele Jahre später in Erscheinung zu treten. Auf die Geschlechter verteilt sich die Erkrankung fast gleich häufig; das weibliche Geschlecht ist etwas öfter betroffen.

Als Lieblingssitz der Erkrankung sind bevorzugt die langen Röhrenknochen und unter diesen besonders das Femur (19 Fälle) und zwar besonders das obere Femurende (14mal), darunter 5mal doppelseitig. Die Tibia ist 12mal, 9mal im oberen, 1mal im mittleren, 2mal im unteren Drittel erkrankt; am Humerus findet sich der Process 10mal und zwar in 8 Fällen im oberen und in 2 im mittleren Drittel. Vereinzelt beobachtet ist die Erkrankung im Radius, der Ulna, der Fibula (Köpfchen), der Clavicula, dem Calcaneus,

den Metatarsalia und Metacarpalia, den Phalangen, der Beckenschaufel und dem Schädel.

Es findet sich somit eine ausgesprochene Bevorzugung einzelner Knochenpartien gegenüber der Erkrankung und zwar besonders der Metaphysen des Femur. Die Ursache dieser Bevorzugung möchte ich mit v. Recklinghausen auch für die umschriebene Ostitis fibrosa darin suchen, dass diejenigen Knochenpartien der Erkrankung am meisten ausgesetzt sind, welche am meisten zu tragen haben, d. h. durch die Zug- und Druckkräfte bei der Belastung am meisten in Anspruch genommen werden. Durch die Wirkung dieser Zug- und Druckkräfte lässt sich auch am besten die wiederholt beobachtete Coxa-vara-ähnliche, hirtenstabförmige Verbiegung des oberen Femurendes (Recklinghausen, Küster, v. Brunn) erklären.

Ganz besonders zu erwähnen ist noch die Neigung des Processes, Verbiegungen und besonders Spontanfrakturen herbeizuführen, derart, dass der Process lange Zeit völlig unbemerkt verläuft, bis plötzlich ein minimales Trauma eine Fraktur des schwer veränderten Knochens erzeugt, ein Symptom, auf das v. Brunn vor kurzem wieder hingewiesen hat. Unter den 49 Fällen umschriebener Erkrankung findet sich nicht weniger als 20mal eine früher oder später aufgetretene Spontanfraktur, darunter sind mehrere Fälle mit wiederholten Frakturen an derselben Stelle. Bei den 9 Fällen diffuser Ostitis fibrosa — 3 weitere sind Sektionsbefunde, von denen der klinische Verlauf unbekannt ist — findet sich jedesmal die Angabe zahlreicher Frakturen an den verschiedensten Stellen.

Die Behandlung der Erkrankung hat, da eine zweifellose Neigung zum Fortschreiten in mehreren Fällen beobachtet ist (Helbing u. A.), da besonders das riesenzellreiche Gewebe Neigung zu lebhafter lakunärer Einschmelzung des Knochens zeigt, da stets Verbiegungen und Spontanfrakturen eintreten können, da ferner ausserordentlich heftige Schmerzanfälle spontan oder durch leichte Traumen entstehen können, in einer Eröffnung und gründlichen Ausräumung des Herdes zu bestehen. Die Prognose ist, auch wenn sarkom- oder riesenzellsarkomähnliches Gewebe sich findet, bei derartig konservativem Vorgehen durchaus günstig. Der Knochen regeneriert sich, wie wir an den Röntgenbildern unserer Fälle einwandsfrei nachweisen konnten, in kurzem aufs schönste. Die einfache Punktion genügt nicht, auch Incision ist ungenügend, trotzdem Mikulicz in einem Fall nach Probeincision und Injektion von Jodoformöl Heilung beobachtet hat. Die früher geübten eingreifenden und verstümmelnden

Operationen (Resektion, Amputation, Exartikulation) sind als unnötig zu verwerfen, höchstens bei sehr grosser Ausdehnung des Processes gestattet.

Bei diffuser Erkrankung des ganzen Skeletts sind operative Eingriffe nur zur Sicherung der Diagnose oder zur Beseitigung unstillbarer Schmerzen erlaubt. Die Erkrankung zieht sich in solchen Fällen über viele Jahre hin. Die Behandlung kann nur in der Anlegung von Schutzapparaten an den gefährdeten Extremitäten bestehen, um sie vor Frakturen und Verbiegungen zu schützen (Gaugele). Interne Mittel sind bis heute völlig nutzlos gewesen.

Möge es durch weitere Untersuchungen und durch Mitteilung zahlreicher neuer Krankengeschichten gelingen, das Wesen dieser in ihren Endursachen so wenig gekannten, umschrieben und diffus vorkommenden Erkrankung bald weiterhin zu klären!

Herrn Prof. Dr. Albrecht hier, der die grosse Güte hatte, meine histologischen Präparate einer eingehenden Durchsicht zu unterwerfen, sei auch an dieser Stelle hiefür verbindlichst gedankt.

Litteratur.

D'Arcis, Étude sur les kystes des os longs. Arch. internat. de chir. 1906. Vol. II. Fasc. 6. — Beck, Ueber echte Cysten in den langen Röhrenknochen. Arch. f. klin. Chir. Bd. 70. S. 1099. — Ders., Osseous cysts of the tibia. Amer. journ. of the med. Sciences. 1901. (Ref. Centralbl. f. Chir. 1901. S. 966.) — Bloodgood, Bone cysts. Journ. of the amer. med. assoc. 1904. (Ref. Centralbl. f. Chir. 1905. S. 25.) — Boström, Zur Pathogenese der Knochencysten. Festschrift der 56. Versammlung deutscher Naturforscher und Aerzte zu Freiburg. 1883. S. 89. — Böttticher, Demonstration eines Präparates von Knochencyste im Humerus. Verhandl. der deutschen Gesellschaft f. Chir. 1904. S. 276. — Braun, Ueber Cysten in den langen Röhrenknochen etc. Diese Beiträge Bd. 52. S. 476. — M. v. Brunn, Spontanfraktur als Frühsymptom der Ostitis fibrosa. Diese Beiträge Bd. 50. S. 70. — Ders., Coxa vara im Gefolge von Ostitis fibrosa. Diese Beiträge Bd. 45. S. 344. — Buchanan, Cyste der Fibula. Glasgow med. Journ. Vol. XVII. (Ref. Schmidt's Jahrbücher Bd. 204. S. 181.) — Deetz, Ein Beitrag zur Pathogenese der Cysten in den langen Röhrenknochen. Dissert. Strassburg 1898. — Engel, Ueber einen Fall von cystoider Entartung des ganzen Skeletts. Dissert. Giessen 1864. — Fleischhauer, Ueber Knochencysten des Skeletts. Deutsche med. Wochenschr. 1905. S. 775. — Franke, Ueber Ostitis fibroplastica. Verhandl. der deutschen Gesellschaft f. Chir. 1899. — Gaugele, Ueber Ostitis fibrosa seu deformans. Fortschritte auf dem Gebiete der Röntgenstrahlen. Bd. 9. S. 317. — Glimm, Zur Aetiologie tumorverdächtiger Cysten der langen Röhrenknochen. Deutsche Zeitschr. f. Chir.

Bd. 80. S. 476. — Haberer, Zur Kasuistik der Knochencysten. Arch. f. klin. Chir. Bd. 76. S. 559 und Tageblatt der 76. Versamml. deutscher Naturforscher und Aerzte zu Breslau. 1904. — Hart, Ein neuer Fall von Osteomalacie mit multiplen Riesenzellsarkomen und Cystenbildung. Beiträge zur pathol. Anatomie. Bd. 56. — Heineke, Ein Fall von multiplen Knochencysten. Diese Beiträge Bd. 40. S. 481. — Helbing, Cystenbildung am coxalen Femurende. Verhandl. der deutschen Gesellsch. f. Chir. 1902. S. 123. — Hirschberg, Zur Kenntnis der Osteomalacie und Ostitis malacissans. Ziegler's Beiträge Bd. 6. — Kehr, Ueber einen operativ behandelten Fall von Knochencyste des Oberschenkels. Deutsche Zeitschr. f. Chir. Bd. 43. S. 186. — Koch, Ueber Knochencysten in den langen Röhrenknochen. Arch. f. klin. Chir. Bd. 68. S. 977. — Kokel, Demonstration eines Falles von Ostitis deformans. Schmidt's klin. Jahrb. 1897. III. S. 173. — König, Ueber das cystische Enchondrofibrom etc. Arch. f. klin. Chir. Bd. 56. S. 667. — Körte, 2 Fälle von Knochencysten im Oberschenkel. Deutsche Zeitschr. f. Chir. Bd. 13. S. 42. — Küster, Ueber fibröse Ostitis mit Demonstrationen. Verhandl. der deutschen Gesellsch. f. Chir. 1897. — Lexer, Ueber die Cysten der langen Röhrenknochen. Verhandl. der deutschen Gesellsch. f. Chir. 1906. S. 665. — Lücke, Zur Aetiologie der chronischen Ostitis und Periostitis. Deutsche Zeitschr. f. Chir. Bd. 13. S. 300. — Miessner, Zur Pathogenese der Knochencysten. Dissert. Erlangen 1884. — Mönckeberg, Ueber Cystenbildung bei Ostitis fibrosa. Verhandl. der deutschen patholog. Gesellschaft. 1904. S. 322. — v. Recklinghausen, Festschr. der Assistenten für Virchow zu seinem 71. Geburtstag. Berlin 1891. — Rehn, Multiple Knochensarkome mit Ostitis deformans. Verhandl. der deutschen Gesellsch. f. Chir. Berlin 1904. — Schlange, Ein Fall von Knochencyste der Tibia. Arch. f. klin. Chir. Bd. 36. S. 117. — Ders., Zur Diagnose der Cysten in den langen Röhrenknochen. Verhandl. der deutschen Gesellsch. f. Chir. 1893. II. S. 198. — Schmidt, M. B., Allgemeine Pathologie und pathol. Anatomie der Knochen. Lubarsch-Ostertag VII. Jahrg. S. 22. — Schneider, Zur Lehre von den Knochencysten. Dissert. Berlin 1886. — Schönenberger, Ueber Osteomalacie mit multiplen Riesenzellsarkomen etc. Virchow's Arch. Bd. 165. S. 189. — Sleeswijk, Ueber die sogenannte Periostitis albuminosa. Dissert. Jena 1894. — Sonnenburg, Knochencyste des Oberarms ohne nachweisbare Ursache. Deutsche Zeitschr. f. Chir. Bd. 12. S. 314. — Stilling, Ueber Ostitis deformans. Virchow's Arch. Bd. 119. S. 542. — Tietze, Zur Kenntnis der Osteodystrophia juvenilis cystica; und Diskussion. Verhandl. der deutschen Gesellsch. f. Chir. 1906. S. 167. — Ders., Ueber Knochencysten. Diese Beiträge Bd. 52. S. 495. — Virchow, Ueber die Bildung von Knochencysten. Monatsschr. der königl. preuss. Akademie der Wissenschaften. 1877. S. 369. — Ders., Allgemeine Hyperostose des Skeletts mit Cystenbildung. Tageblatt der Berliner Naturforscherversammlung. 1886. — Vollert, Ueber die sogenannte Periostitis albuminosa. Volkmann's Sammlung klin. Vorträge Nr. 352. — Westphalen, Ein Beitrag zur Pathogenese der Knochencysten. Petersburger med. Wochenschr. 1889. S. 393. — Ziegler, Ueber die subchondralen Veränderungen der Knochen bei Arthritis deformans und über Knochencysten. Virchow's Arch. Bd. 70. S. 502.

XIV.

AUS DER

CHIRURGISCHEN KLINIK IN BASEL.

DIREKTOR: **PROF. DR. ENDERLEN.**

Duodenalverletzungen durch stumpfe Gewalt.

Von

Dr. **Hans Meerwein,**
Assistenzarzt.

Das hervorragende Interesse, welches die Bauchkontusionen durch stumpfe Gewalt in der neueren Zeit in Anspruch nehmen, berechtigt uns, im Folgenden über einen Fall von subkutaner Verletzung des Duodenum zu berichten und daran anschliessend die aus der Litteratur gesammelten Fälle von Duodenalverletzungen durch stumpfe Gewalt zu besprechen.

Die geschützte Lage des Zwölffingerdarms, der durch das Lig. hepato-duodenale, das Quercolon und die Radix mesenterii bedeckt, nahe der Wirbelsäule liegt, macht es leicht verständlich, dass von vorn einwirkende Gewalten ziemlich selten noch mit solcher Intensität auf das Duodenum treffen werden, dass sie im Stande sind, dieses zu verletzen. Immerhin muss betont werden, dass gerade der Uebergang des Duodenum ins Jejunum für Darmzerreissungen durch stumpfe Gewalt prädisponiert ist. Auch hiefür haben wir eine anatomische Erklärung: das Duodenum ist durch lockeres Bindegewebe auf der rechten Nierenkapsel und auf der Wirbelsäule fixiert, dem Pankreas enge angeschlossen und wird von der Aorta und der Art. mesenterica superior wie von einer Zwinge umfasst: seine Beweglichkeit ist infolge dessen nur eine minimale. Das Je-

junum hängt dagegen freibeweglich am Mesenterium. Wird nun durch eine äussere Gewalt ein Zug auf den oberen Abschnitt des Jejunums ausgeübt, so kann dieses relativ leicht vom fixierten Duodenum abgerissen werden. Petry[1]) erwähnt unter 219 subkutanen Verletzungen des Magendarmkanals 9, Tawaststjerna (Helsingfors 1905), der die Petry'sche Statistik weitergeführt hat, unter 170 subkutanen Rupturen des Magendarmkanals ebenfalls 9 Duodenalverletzungen. Dass diese jedoch nicht so selten sind, wie bisher angenommen wurde, geht aus nachfolgender Kasuistik hervor.

In unserem Fall handelte es sich um eine 50j. Frau, die am 9. VII. 06 nachmittags 4½ Uhr, auf einem Stuhl stehend, ausglitt und im Fallen auf die Stuhlkante aufschlug, wodurch sie angeblich etwas oberhalb des Leistenbandes einen Stoss in die rechte Bauchseite erhielt. Pat. hatte sofort starke Schmerzen im rechten Hypogastrium und in der Magengegend; sie fühlte sich sehr unwohl und musste mehrmals erbrechen; im Erbrochenen bemerkte sie kein Blut. Sie ging noch ½ Stunde in der Wohnung ihren Verrichtungen nach, musste sich dann aber zu Bett legen. Als sich abends 8 Uhr galliges Erbrechen einstellte, liess sie den Arzt rufen, welcher sofort die Ueberführung in die chirurgische Klinik anordnete.

Beim Eintritt, abends 11½ Uhr, nahmen wir folgenden Status auf: Blasse, etwas ängstlich aussehende Pat. von mittlerem Ernährungszustand. Temp. 37,2. Puls 72, regelmässig, voll und kräftig. Atmung ruhig. Herz und Lungen ohne Besonderheiten. Das Abdomen ist eingesunken, die Bauchdecken sind sehr dünn. In der rechten Bauchseite sieht man in Nabelhöhe einen rundlichen, mässig prominierenden Tumor von Faustgrösse, über welchem die Haut unverändert ist. Bei der Palpation fühlt er sich fest an, fluktuiert nicht deutlich, ist sehr stark druckempfindlich; durch eine Furche lässt er sich von der bis zum Rippenbogen reichenden Leber abgrenzen. Er scheint nahe unter den Bauchdecken zu liegen, welche in seinem Bereich stärker angespannt sind. Vom Nabel über den Tumor nach aussen bis zur vorderen Axillarlinie besteht relative, bei Lagewechsel nicht verschiebliche Dämpfung. In den abhängigen Partien des Abdomens ist kein Erguss nachweisbar. Die Leberdämpfung befindet sich in der Höhe der 6. Rippe; in der Mammillarlinie reicht sie bis zum Rippenbogen, in der Mittellinie bis 3 Finger unterhalb des Proc. xyphoideus. — Die Milzdämpfung ist nicht vergrössert. Per rectum fühlt man keine Vorwölbung. Kathetrisierter Urin ist hellgelb, völlig klar. — Brechen und Aufstossen fehlen.

Die Diagnose wurde in anbetracht des Entstehungsmodus auf ein

1) Diese Beiträge Bd. 16.

intraperitoneales Hämatom gestellt und wegen des galligen Erbrechens auch die Vermutung einer schwereren Darmverletzung ausgesprochen.

In Chloroform-Aethernarkose wird sofort die Laparotomie (Prof. Enderlen) in der Mittellinie oberhalb des Nabels vorgenommen. Nach Eröffnung der Bauchhöhle sieht man das Netz vorliegen, welches in seinen unteren Teilen kleine Hämorrhagien aufweist. Im Abdomen, besonders in der Lebergegend, findet sich eine geringe Menge flüssigen, hellroten Blutes und einige dunkelrote Coagula. Der Schnitt wird nun bis handbreit unterhalb des Nabels verlängert, das Colon transversum samt Netz nach oben umgeschlagen und eventriert. Nun sieht man einen dunkelroten Klumpen daliegen, welcher von der Mittellinie bis zur rechten Axillarlinie reicht, Fluktuation ist darin nachweisbar. Nach Einschneiden dieses direkt vor dem Duodenum nahe der Radix mesenterii gelegenen Hämatoms werden daraus 4 handvoll geronnenes und etwas flüssiges Blut entleert. Man kommt dann auf einen braunroten, schlaffen Schlauch, der mit den Fingern vollständig umfasst werden kann; es ist dies die von ihrer Umgebung vollständig isolierte Pars horizontalis inferior duodeni. Die das Duodenum auf der Vorderseite überziehende Serosa ist in ganzer Ausdehnung von ihm abgestreift; die Muscularis liegt bloss. Die ganze Umgebung ist stark durchblutet, so dass das Pankreas kaum zu erkennen ist; auch im Pankreas zahlreiche Blutaustritte. Fettgewebsnekrosen fehlen. Die hämorrhagische Verfärbung nimmt in der Pars descendens und horizontalis sup. duodeni magenwärts hin ab; hier ist auch der Darm nicht mehr so schlaff wie in der Pars horizontalis inferior, und seine Oberfläche ist glatt und spiegelnd.

In der Absicht, das vollständig isolierte Darmstück, welches unter allen Umständen nekrotisch werden muss, zu resecieren, wird das Duodenum ungefähr in der Mitte der Pars horizontalis inf. zwischen 2 Klemmen durchtrennt; die Stümpfe werden durch je 2 Tabaksbeutelnähte versorgt. Man sucht nun die Flex. duod.-jejunalis auf und sieht, dass der Darm fast bis hierher hämorrhagisch verfärbt ist. Deshalb wird der abführende Rest des Duodenum von seiner Umgebung noch vollständig stumpf isoliert und dann hinter der Radix mesenterii nach links herausgezogen. An der Grenze zwischen Duodenum und Jejunum wird der Darm im Gesunden durchgequetscht, das abführende Duodenalstück entfernt und der Jejunalstumpf durch Ligatur und 2 Tabaksbeutelnähte versorgt. Der magenwärts gelegene Teil des Zwölffingerdarms wird dann, soweit er nicht durch das Trauma von seiner Umgebung isoliert ist, stumpf losgelöst bis ungefähr zur Mitte der Pars descendens, wo der Darm mit Ausnahme spärlicher, kleiner Hämorrhagien gesund aussieht; auch hier wird durchtrennt, der untere Teil der Pars descendens samt dem Anfangsteil der Pars horizontalis inf. entfernt und der Duodenalstumpf durch Ligatur und doppelte Tabaksbeutelnaht verschlossen. Dann wird noch zwischen Anfangsteil des Jejunum und Magen eine hintere

quere Anastomose angelegt, da die Endanastomose des Jejunum an den Magen wegen der Quetschung des Darmes als etwas unsicher erscheint.

Ueber die Lage des Duct. choledochus und Wirsungianus kann man sich in dem durchbluteten Gewebe keine Klarheit verschaffen; doch wird angenommen — da die Einmündungsstelle dieser Gänge nach Kaufmann[1]) nicht ganz konstant ist —, dass beide in das erhaltene Stück des Duodenum einmünden. Galle und Pankreassaft mussten sich nun, um in den Dünndarm zu gelangen, durch Rückstauung in den Magen entleeren und von hier durch die Gastroenteroanastomose abfliessen[2]). Da der Puls der Pat. aber noch vorzüglich ist, beschliesst man, für Galle und Pankreassaft einen einfacheren Abflussweg herzustellen und legt deshalb zwischen dem Anfangsteil des Duodenum und Jejunum 60 cm unterhalb der Gastroenteroanastomose eine quere Enteroanastomose an.

Die Revision der übrigen Eingeweide ergiebt: Leber und Gallenblase intakt. Darmschlingen ziemlich stark kollabiert, Serosa stellenweise mit kleinen Hämorrhagien, überall spiegelnd. Im Mesenterium kleine, blutende Einrisse; diese werden vernäht. Im Abdomen ausser einer geringen Menge flüssigen Blutes in der rechten Bauchseite kein abnormer Inhalt.

Das Duodenalbett wird tamponiert, eine Mèche wird auf die Naht der Duodeno-Jejunostomie, eine ins Foramen Winslowii und auf die Naht der hinteren Gastroenteroanastomose gelegt. Die letztern Mèchen werden unten, die Tampons in der Mitte der Wunde herausgeleitet. Verschluss der Bauchdecken in 3 Etagen durch fortlaufende Seidennähte.

Das Resultat der Operation ist also eine Resektion des Duodenum von der Mitte der Pars desc. bis zur Flexur, eine hintere Gastro-Jejunostomie und Duodeno-Jejunostomie.

Der weitere Verlauf war ein günstiger. In den ersten beiden Tagen nach der Operation erbrach Pat. zuerst blutige, dann dunkelgrüne Flüssigkeit; doch kam die Peristaltik unter Physostigmininjektionen bald in geordneten Gang. Der Zucker, welcher sich am Tage nach der Operation zu 1,4% im Urin fand, verschwand nach 2 Tagen vollständig und dauernd. Die Stühle waren in der ersten Zeit grau, später aber von normaler Farbe und Konsistenz. Icterus trat nie auf. Die Mèchen wurden bald gelockert und am 10. Tag vollständig entfernt. Am 6. VIII. war die Drainageöffnung bis auf eine 10 Cts.stück grosse Granulationsfläche geschlossen; sodass Pat. aufstehen konnte. Am 13. VIII. bildete sich eine schleimiges Sekret absondernde Fistel in der granulierenden Wunde, weshalb Pat. wieder zu Bett liegen musste. Darminhalt wurde im Sekret nie beobachtet und eingenommene Kohle kam nicht zum Vor-

1) Lehrbuch der spec. path. Anatomie. II. Aufl. S. 537.

2) Dass dies ohne schädliche Folgen ist, wurde in einem Fall von Moynihan (s. u.) beobachtet.

schein. Seit dieser Zeit erbrach Pat. sowohl morgens nüchtern als auch im Lauf des Tages alle 2—3 Tage reichliche Mengen einer dunkelgrünen, wässrigen Flüssigkeit, ohne dass sich je Abknickungssymptome im Abdomen bemerkbar gemacht hätten. Pat. genoss volle Kost und es konnte eine kleine Gewichtszunahme konstatiert werden. Am 28. VIII. wurde sie auf ihren dringenden Wunsch nach Hause entlassen. Die Fistel hatte sich vollständig geschlossen.

Nachträglich entstand wiederum eine kleine Fistel, die sich nach Entfernung einer Ligatur schloss. Pat. fühlt sich vollständig wohl, hat kein Erbrechen mehr und kann alle leichteren Hausgeschäfte selbst besorgen.

Bei Durchsicht der Litteratur habe ich folgende Fälle von Duodenalverletzung durch stumpfe Gewalt gefunden:

1. Watson Cheyne (cit. nach Petry; 29. Diese Beitrage Bd. 16).

18j. Mann. Stoss einer Deichsel in den obern Anteil des Bauches. Geht noch eine Meile weit zu Fuss. Kein Erbrechen. 4 Stunden post trauma reichliche Mahlzeit. Während der Nacht Erbrechen. Nach 6 Tagen Zeichen von Peritonitis. Operation am 6.—7. Tag. Ausser allgemeiner Peritonitis wird ein Darmriss am untern Ende des Duodenum gefunden. Annäherung und Fixation der rupturierten Schlinge in den obern Teil der Laparotomiewunde. Exitus 9 St. post. op.

2. Carrick Freemann (Brit. med. Journ. 1889. p. 944).

22j. Mann. Hufschlag auf den Bauch, sofort heftige Schmerzen, mehrmaliges Erbrechen. Leberdämpfung schien nicht vergrössert. Exitus 26 St. p. tr. — Autopsie. Die vordere Fläche des untern Abschnittes vom Duodenum war etwa 17 cm lang eingerissen. — Peritonitis.

3. Monnier (cit. nach Petry 104).

40j. Mann. Fall mit der linken Bauchseite auf einen stumpfen Pflock; sofort heftiger Schmerz, Erbrechen. Beim Spitaleintritt fadenförmiger Puls, Abdomen leicht aufgetrieben; ununterbrochenes Erbrechen grünlicher Flüssigkeit. Exitus 23 St. p. tr. — Autopsie: Im Abdomen 2 l blutige Flüssigkeit. Allgemeine Peritonitis. In der Mitte des Duodenum 2 Perforationen, deren eine vorn, die andere hinten gelegen ist. Die Rissränder sind zackig und umgestülpt.

4. Warfwinge (cit. nach Petry 149).

10 Monate nach einem Fall Symptome von Gallenstauung. Anlegen einer Gallenblasen-Duodenumfistel; bald darauf Exitus. Bei der Sektion zeigt sich im Duodenum an der Einmündungsstelle des Duct. choledochus und Wirsungianus eine Wunde mit kallösem Grunde, wodurch Obliteration der genannten Gänge und des Hepaticus bewirkt worden war.

5. Bennet (Brit. med. Journ. April 1895 und Dublin Journ. 1898. Aug. 1).

Hufschlag. Bei der Probelaparotomie keine Verletzung gefunden. Exitus. — Autopsie: Der Teil des Duodenum, der der Wirbelsäule anliegt und extraperitoneal sich befindet, ist gerissen.

6. Potherat (Bull. et mém. de la Soc. de chir. der Paris. 1898. Nr. 30 p. 876).

Hufschlag. Riss des Dünndarms. Naht. Exitus am 5. Tag. — Autopsie: Man findet noch eine Ruptur an der Hinterwand der 3. Portion des Duodenum, die offenbar sekundär durch Nekrose entstanden ist.

7. Napier Close (Lancet 1897. July 17).

13j. Knabe. Hufschlag. Geht noch bis abends herum. Exitus nach 16 St. — Autopsie: Riss im 2. Teil des Duodenum.

8. Dorf (Monatschr. f. Unfallhkd. 1899. Nr. 9).

Einem 17j. Mann war ein eisernes Rad auf den Bauch gefallen, Erbrechen tritt erst spät auf, sonst keine bedrohlichen Symptome. Leberdämpfung normal. Exitus nach 12 St. — Autopsie: Guldenstückgrosses Loch an der kleinen Kurvatur; haselnussgrosses Loch im Duodenum an der Uebergangsstelle vom quer verlaufenden in den absteigenden Abschnitt. Duodenum stark missfarbig. Unmittelbare Todesursache: Verblutung aus Leberrissen. — Ruptur durch Quetschung entstanden.

9. Neumann (Deutsche Zeitschr. f. Chir. 1902. Bd. 64. S. 158).

Fall 17: 19j. Mann, Hufschlag gegen den Unterleib. Leberdämpfung verschwunden. Im Duodenum $2^1/_2$ cm lange Perforation. Da der Riss an einer Stelle lag, an welcher die Darmresektion, zumal bei dem schlechten Befinden des Pat. nicht ausführbar erschien, so wurde nur eine ausgiebige Uebernähung vorgenommen. Rupturstelle sorgfältig abtamponiert. Exitus 17 St. p. tr. — Autopsie: Ruptur $2^1/_2$ cm unterhalb des Pylorus.

10. Thommen (Langenbeck's Arch. Bd. 66).

Fall 34: 47j. Mann. Deichselschlag in die Magengegend, kein Erbrechen. Leberdämpfung verschwunden. Operation 3 St. post tr. 7 cm langer Riss im Magen. Verletzung der Pars descendens duodeni. Exitus 4 Tage post op. — Autopsie: Peritonitis und retroperitoneale Eiterung.

11. Schmidt (Deutsche med. Wochenschr. 1906. Nr. 44).

21j. Mann. Hufschlag. Erbrechen erst nach Einnahme einer Opiumtablette. Operiert 25 St. p. tr. 3 cm langer Einriss in das hintere Blatt des parietalen Peritoneums; aus der Einrissstelle quillt Kot. Einriss des Duodenum an seiner extraperitoneal gelegenen Hinterwand. Verfall während der Operation. Tamponade. Exitus 8 St. post. op.

12. Hagen (Diese Beiträge. Bd. 51).

Fall 10: 36j. Mann, Deichselstoss; kurz darauf Erbrechen. Operation 1 St. post tr. Duodenum hart am Pylorus bis auf eine kleine Brücke ganz abgerissen. Zerreissung eines Astes der Vena portae. Duodenum und Magen werden blind geschlossen; Gastroenterostomia antecolica. Exitus 17 St. post op. an zunehmender Peritonitis.

13. Ders. (Ibidem).

Fall 11: 44j. Mann. Deichselstoss. Operation 19 St. p. tr. Pat. schon verfallen. Peritoneum über dem horizontalen Teil des Duodenum luftkissenartig abgehoben (Emphysem); darunter eine ca. 15 cm lange Rissstelle im Duodenum. Naht. Netz auf die Nahtstelle gepflanzt. Exitus 3 St. post op. an fortschreitender Peritonitis.

14. Millet (Arch. de méd. et pharm. milit. 1897. p. 363).

Stoss mit einer Heugabel rechts in Nabelhöhe. Sofort Erbrechen, sonst keine bedrohlichen Symptome. Am 8. Tag Operation: lokalisierte Peritonitis in der Nabelgegend. Drainage. 2 Tage später Exitus. — Autopsie: An der Grenze von 2. und 3. Drittel des Duodenum findet man eine dreieckige Perforation. Die Ränder sind zerfetzt. Der Substanzverlust ist auf der Serosa- und auf der Mucosaseite gleich gross. — Es soll sich um eine sekundäre Perforation handeln.

15. Schmitt (Münch. med. Wochenschr. 1898. Nr. 28/29).

55j. Mann fiel mittags 1 Uhr gegen den Rand eines Trottoirsteines; kam abends zu Fuss in die Klinik. Kein schwerkranker Eindruck. Seit Jahren litt er an rechtsseitiger Leistenhernie, welche jetzt prall gespannt und druckempfindlich ist. Leberdämpfung normal. Abends Brechreiz; kein Abgang vom Flatus. Puls 100, Tem. 38,5. 11 St. post tr. Operation: Loch in der incarcerierten Dünndarmschlinge, fibrinös-eitrige Peritonitis; eine weitere Perforation wird nicht gefunden. Exitus nach 3½ Tagen. — Autopsie ergiebt nach längerem Suchen im Duodenum, etwa 30 cm vom Pylorus entfernt, 2 nahe bei einanderliegende Perforationen mit gewulsteten Rändern und prolabierter Schleimhaut.

16. Sauerbruch (Mitteilg. aus den Grenzgebieten. Bd. 12. 1903. S. 130).

37j. Mann. Deichselschlag in die Magengegend. Kein Erbrechen. 2½ St. post tr. Laparotomie. 7 cm langer Riss im Magen genäht. Exitus nach 4 Tagen. — Autopsie: Peritonitis und retroperitoneale Eiterung, ausgehend von einer Verletzung der Pars descendens duodeni. Dieses ist nicht vollständig perforiert, sondern die Darmwand und ein handtellergrosses Stück des angrenzenden Mesenteriums sind in erweichtes, fetziges Gewebe verwandelt.

17. Pech (Arch. de méd. et pharm. milit. 1899. vol. 34. p. 201).

Mann, Hufschlag ins Epigastrium. Erbrechen von schwarzem Blut 2½ St. post tr. Operation 4½ St. p. tr.: 2 Frs.stückgrosse, offene Wunde

mit unregelmässigen, gequetschten Rändern im Anfangsteil des Duodenum, ca. 1½ cm vom Pylorus entfernt. — Verschluss durch 5 Lembertnähte. Exitus 19 St. p. tr. an Blutung aus einem Leberriss.

18. Hertle (Centralbl. f. Chir. 1905. S. 1359).

Fall 3: Hufschlag; Exitus. Ruptur nicht gefunden. — Autopsie: Ruptur im retroperitonealen Teil des Duodenum; dort eine Phlegmone.

19. Mac Cormac (Sammlung klin. Vorträge. 1888. Nr. 316).

24j. Mann wurde von einem Wagen niedergeworfen und vom Schienenreiniger gegen den Erdboden gepresst. Sofort und später mehrmaliges Erbrechen. Exitus 24 St. p. tr. an Peritonitis. — Autopsie: Am untern Teil des Duodenum eine Zerreissung mit Erguss des Inhaltes in die Bauchhöhle.

20. Turner (Lancet. 1900. p. 1279).

17j. Mädchen. Ueberfahrung. Shock und Erbrechen. Sofort Laparotomie: Riss im Colon; Ruptur im 2. Teil des Duodenum. Naht. Exitus nach 1 Tag am Shock. — Autopsie: keine Peritonitis; Zertrümmerung des Pankreas.

21. Makins (Ann. of surg. 1899. Fall 14. cit. nach Tawaststjerna).

19j. Mann. Ueberfahrung; kein Erbrechen. Operation 3 St. post tr. 4 cm lange Ruptur in der 2. Portion des Duodenum. Exitus 11 St. p. tr.

22. Darde (Arch. de méd. mil. 1895. Avril).

Soldat; Hufschlag in den Unterteil des Bauches. 1mal Erbrechen. Laparotomie 2 Tage p. tr.; keine Ruptur gefunden. — Autopsie: Francstückgrosse Perforation im Duodenum 23 cm vom Pylorus entfernt. Ekchymotische Infiltration der entgegengesetzten Wand des Duodenum.

23. Doebbelin (Deutsche militärärztl. Zeitschr. Nr. 11. 1906).

Mann. Quetschung zwischen den Puffern zweier Güterwagen; Erbrechen. Collaps. Leberdämpfung fehlt. Zunehmende Dämpfung in den seitlichen Partien. Laparotomie 6 St. p. tr. Im Abdomen viel Blut; Mesenterialriss. Thalergrosser Riss am untern horizontalen Teil an der Vorderfläche des Duodenum. — Naht. Tamponade. — Exitus nach ½ St.

24. Ders. (Ibidem).

Mann. Hufschlag. 1 St. bewusstlos; dann Erbrechen. Leberdämpfung vorhanden. Bauchdeckenspannung. Operation 5 St. p. tr. Keine Ruptur gefunden. Exitus an Peritonitis 24 St. p. tr. — Autopsie: Im Duodenum, an seinem am meisten nach rechts und unten gelegenen Wandteile, dort, wo der vertikale Teil in den horizontalen übergeht, eine etwa markstückgrosse Perforation.

25. Kraske (Münch. med. Wochenschr. 1906. Nr. 49. S. 2418).

Mann; Hufschlag. Quetschung mit nachfolgender Perforation des Duodenum, die zu einer umschriebenen Peritonitis zwischen Mesocolon und Leber und zu einer Stenosierung des Duodenum führte. Bei der 4 Wochen post trauma vorgenommenen Operation fanden sich ausgedehnte Verwachsungen zwischen Leber, der eigentümlich geschrumpften Gallenblase und dem Mesocolon. Hinter diesem lag ein Abscess. Das Duodenum war narbig geschrumpft. Tamponade der Abscesshöhle, Gastroenterostomie. Später Exitus an Lungenabscessen unbekannter Herkunft.

26. Collier (London med. Gazette. 1833. XII. Aug. p. 766).

13j. Junge. Deichselschlag; Shock. Kurz darauf Brechen. Geht nachher umher. Exitus 13 St. p. tr. Vollständige Zerreissung oberhalb des Pankreaskopfes, im Niveau des Punktes, wo das Duodenum den 2. Lumbalwirbel kreuzt. Dazu noch eine Perforation im Jejunum.

27. Eccles (Med. Times and Gazette. 1863. II. p. 497).

1j. Kind fällt vom 1. Stock auf eine Balustrade. Exitus 5 Std. p. tr. Autopsie: Komplete Ruptur des Duodenum zwischen 2. und 3. Portion. Ruptur der linken Niere.

28. Panthel (Memorabil. von Betz, 1866. X. S. 59. cit. nach Jeannel).

Verschüttung; Exitus nach wenig St. Abriss des Duodenum vom Pylorus.

29. Wagrowski (Gazeta Lekarska 1895. Nr. 1. cit. nach Jeannel).

16j. Mann wird durch eine Stange gegen eine Mauer gepresst. Erbrechen von Blut. Exitus nach 1/2 Tag. Abriss des Duodenum 1 cm vom Pylorus entfernt.

30. Chiari (Anzeiger der k. k. Aerzte in Wien. 1881. Nr. 6. S. 20).

48j. Mann. Ueberfahrung durch eine Lokomotive. Exitus nach 3 St. Quere Durchreissung 1 cm vom Pylorus entfernt. Multiple Verletzungen.

31. Zillner (Ibid.).

14j. Mann. Hufschlag. Exitus. Einriss der Magenschleimhaut und eine Ruptur im untern Querstück des Duodenum; eine zweite Ruptur in der obersten Jejunumschlinge.

32. Sieradzki (cit. nach Jeannel).

Partielle Ruptur zwischen Duodenum und Pylorus.

33. Herapath (Lancet 1844. I. p. 23).

16j. Mann fällt von einer Leiter auf den Rand eines Schiffes. Shock; geht dann nach Hause und isst. Exitus 24 St. p. tr. Autopsie: Perforation im Grunde eines Ulcus duodeni, ca. 1 cm vom Pylorus entfernt.

34. Gillette (Bull. de la Soc. anat. 1861. XXXVI. p. 105).

50j. Mann stösst sich gegen einen Balken. Exitus nach 1 Tag. Autopsie ergiebt ein perforiertes Ulcus im 2. Teil des Duodenum.

35. Viti (Rif. med. 1889. cit. nach Jeannel).

Landmann fällt rückwärts beim Tragen einer Last Futters. Exitus nach 3 Tagen an Peritonitis. Ruptur im Niveau einer in Vernarbung begriffenen Ulceration an der Vorderwand der 1. Portion.

36. Weeney (Brit. med. Journ. 1898. I. p. 1075).

Mann. Hufschlag ins Epigastrium. Autopsie: Ruptur im Niveau eines alten Ulcus rotundum duod.; intraperitoneal; akute Peritonitis.

37. Pillet (Bull. de la Soc. anat. 1895. p. 283).

36j. Mann. Stoss mit einem Hobel ins Epigastrium während der Verdauung. Exitus nach 4 Tagen an Peritonitis. Duodenum injiciert und ekchymosiert, rings von geronnenem Blut umgeben; hinter dem Magen ein Abscess; von hier ausgehend eine allgemeine Peritonitis.

38. Heelis (Lancet 1892. I. p. 191).

16j. Mann. Stoss einer Stange gegen das Abdomen. Erbrechen. Ging am andern Tag die Treppe hinunter. Exitus 37 St. p. tr. Riss an der Grenze der 2. und 3. Portion; zwei Drittel der Cirkumferenz einnehmend. Relativ langsame Ausbreitung der Peritonitis, da der Riss retroperitoneal gelegen ist.

39. Yarr (Brit. med. Journ. 1890. p. 1131).

22j. Mann. Fall im Gehen auf einen Stein. Exitus an Peritonitis nach 5 Tagen. Autopsie: Ruptur an der Vorderseite des Duodenum, eben unter dem Eintritt des Ductus choledochus.

40. Tempel (Diss. München 1898).

Einklemmung zwischen 2 Wagen, Leberdämpfung normal. Operation 10 St. p. tr. In etwa 10 cm Länge ist das kleine Netz vom Magen abgetrennt. Von da aus gelangt man in eine mit Blutgerinnseln und Flüssigkeit gefüllte Höhle. Man stösst auf freiliegende Darmschleimhaut mit gequetschten Rändern. Das vorliegende Darmstück gehört dem Ende der Pars horizontalis duodeni an und liegt direkt an der Wirbelsäule. Nach links von demselben sieht man eine zweite Darmöffnung, und es zeigt sich, dass an dieser Stelle das bewegliche Jejunum cirkulär quer von vorne nach hinten vom Duodenum abgetrennt ist. Auch hier sind die Schleimhauträndер unregelmässig gequetscht. — Versuch mittels Murphyknopfes die 2 Darmenden zu vereinigen. — Exitus kurz nach der Operation.

41. Herczel (cit. nach Hildebrand's Jahresber. 1896. p. 691).

36j. Magd stösst mit dem Abdomen gegen die Ecke eines Klaviers. Operation nach 4 Tagen. Jejunum 18—20 cm von seinem Ursprung um seine Achse gedreht. An der Uebergangsstelle vom Duodenum ins Jejunum ein Riss. Naht. — Heilung.

42. Thelemann (Deutsche militärärztl. Ztschr. 1905. Nr. 2).

Fall 2: Mann. Fall vom Dach herunter auf den Leib; geht noch nach Hause. Leberdämpfung sehr verkleinert. Operation 23 St. p. tr. Exitus während der Operation. — Autopsie: Duodenum nahe der Flexur in der Querrichtung durchrissen. Retroperitoneales Infiltrat und Emphysem.

43. Kranz (Diss. Leipzig 1904).

23j. Mann. Ueberfahrung. Leberdämpfung normal. Operation 1 St. p. tr. Gänseeigrosses Hämatom an der Radix mesenterii; nach dessen Entfernung sieht man das untere Ende des Duodenum, an der Stelle, wo es hinter der Radix mesenterii zur Flexur übergeht, vollständig durchtrennt. Verschluss beider Stümpfe; vordere Gastroenterostomie. Exitus 20 St. p. tr.

44. Ders. (Ibidem).

29j. Mann. Quetschung zwischen 2 Wagen. Operation 4 St. p. tr. Man findet eine vollständige Durchtrennung des Darms an der Stelle, wo das Duodenum hinter der Radix mesenterii hervorkommt und in das Jejunum übergeht. — Leber-, Netz- und Mesenterialriss. — Exitus an Anämie 7 St. p. tr.

45. Ders. (Ibidem).

19j. Mann. Hufschlag. Leberdämpfung fehlt. Operation 1½ St. p. tr. An der Flex. duodeno-jejunalis eine weit klaffende, 5 Markstück grosse Perforation, die die vordere und untere Wand des Darmes betrifft und schräg verläuft. — Exitus 4 Tage p. tr.

46. Mac Cormac (Volkmann's Sammlg. 1888. Nr. 316).

Wohlbeleibter Herr war 16 Fuss hoch herabgefallen und hatte sich dabei den Unterleib gequetscht. Ging noch eine Strecke zu Fuss. Exitus nach 20 St. — Autopsie: An der Vereinigungsstelle von Duodenum und Jejunum fand sich eine vollständige Durchreissung des Darmes.

47. Poland (cit. nach Petry, 65).

15j. Knabe. Fall aus der Höhe, stösst mit dem Leib auf einen Eisenpfahl. Collaps, Erbrechen. Exitus 28 St. p. tr. — Autopsie: An der Vereinigungsstelle des Jejunum mit dem Duodenum befand sich ein Riss von der Grösse eines Schillingstückes; Peritonitis.

48. Riegner (Deutsche Zeitschr. f. Chir. Bd. 62. S. 381).

Fall 8: 37j. Frau. Ueberfahrung. Scharfe Abreissung des Darms und Mesenteriums dicht hinter der Flex. duodeno-jejunalis. Exitus. ca. 40 St. p. tr.

49. Ders. (Ibidem).

Fall 14: Mann. Hufschlag. Totale Querdurchreissung des Darmes dicht hinter der Flexura duodeno-jejunalis. Exitus am 2. Tag.

50. Poland (cit. nach Petry, 61).

2j. Knabe fiel nach reichlicher Nahrungsaufnahme von einem hohen

Stuhl herab; sogleich heftiges Erbrechen. Bauch aufgetrieben. Exitus wenige St. p. tr. — Autopsie: Der obere Teil des Jejunum war vollständig vom Duodenum abgerissen und die Enden lagen über 1 Zoll weit auseinander.

51. Holland (Brit. Med. Journ. 1873. Juni 21).

11j. Mädchen fiel. Exitus nach 24 St. — Autopsie: Ruptur des Jejunum in der halben Cirkumferenz 12 Daumen vom Pylorus entfernt.

52. Tissier (Bull. de la Soc. anat. Mai 1883).

Mann, Ueberfahrung. Exitus 17 St. p. tr. — Autopsie: Das Jejunum, 3 mm vom Duodenum entfernt, total abgerissen; die Ränder sind scharf, wie mit der Schere abgeschnitten.

53. Moynihan (Brit. med. Journ. 1901. Mai 11).

Bei einem 6j. Knaben war das Duodenum durch ein Trauma quer abgerissen. Schluss und Versenkung des proximalen Endes; Gastro-Jejunostomie. — Pankreassaft und Galle nahmen ihren Weg durch den Magen ohne Schaden für den Pat. Nach 104 Tagen Exitus, weil der angewandte Murphyknopf in den Magen und von da in das blind endigende Duodenum geraten und perforiert war.

54. Javrès (Arch. de méd. et de pharm. mil. 1889).

Hufschlag. Exitus an Peritonitis 24 St. p. tr. — Autopsie: Am Uebergang vom Duodenum ins Jejunum eine zwei Drittel der Cirkumferenz einnehmende Ruptur.

55. Müller (Diss. München 1897. S. 23).

Einklemmung zwischen 2 Wagen. Schmerzen in der Nabelgegend und an der Wirbelsäule. Leib stark druckempfindlich. Leberdämpfung normal. Operation: Man findet eine cirkuläre Ruptur an der Uebergangsstelle vom Duodenum ins Jejunum. Exitus.

56. Voswinckel (Arch. f. klin. Chir. 79. 1906).

56j. Mann. Stoss eines Trittbrettes in die Magengegend. Kein Erbrechen. Bauchdecken stark gespannt; überall druckempfindlich. Operation $4^1/_2$ St. p. tr.: Keine Perforation gefunden. Exitus 20 St. p. op. — Autopsie: Sie ergiebt einen kleinen Riss im Duodenum kurz vor dem Uebergang in das Jejunum.

57—59. Ries (Centralbl. f. Chir. 1902. S. 395).

3 Fälle von querer Abreissung des Duodenum vom Jejunum; 2 durch Ueberfahrung, 1 durch Stoss einer Wagendeichsel entstanden. Alle 3 Exitus; 2 moribund eingeliefert, 1 an Nachblutung gestorben.

60. Rubritius (Centralbl. f. Chir. 1906. Nr. 38).

1 Fall von Abriss der Flex. duodeno-jejunalis.

61. Lähr (Diss. München 1890).

22j. Mann. Hufschlag gegen den Leib. Luft im Abdomen nach-

weisbar. Exitus nach 10 St. — Autopsie: Zahlreiche Leberrisse, Ruptur des Duodenum.

62. Voswinckel (l. c.).

25j. Mann. Quetschung zwischen 2 Wagen. Erbrechen; Leib gespannt. Urin enthält eine Spur Zucker. Operation 10 St. p. tr. Das Duodenum in einer Ausdehnung von ca. 5 cm schräg von vorn nach hinten eingerissen. Naht ausserordentlich mühsam. Exitus kurz nach der Operation.

63. Mendy (Thèse de Paris 1896).

Fall 45: Soldat. Hufschlag in die Nabelgegend. Grünliches Erbrechen. Exitus 10 St. p. tr. — Autopsie: 6 cm langer Riss im Duodenum.

64. Hildebrand (Berl. klin. Wochenschr. 1907. Nr. 1).

Mann. Ueberfahrung. Riss in die Hinterwand des Duodenum. Ureterriss, Thoraxquetschung, Hämatom um die Niere und um den Pankreaskopf. Exitus kurz nach der Operation.

Ausser obiger Kasuistik von 64 Fällen erwähnt Jeannel[1]) in einer eingehenden Arbeit über subkutane traumatische Rupturen des Duodenum noch 18 Fälle, welche mir entweder im Original nicht zugänglich waren oder von Jeannel nur so kurz erwähnt sind, dass ich sie in meiner Zusammenstellung nicht verwerten konnte.

Bei genauer Durchsicht der Kasuistik habe ich kein Symptom gefunden, durch welches sich die Duodenalrupturen von denjenigen anderer Darmabschnitte mit Sicherheit unterscheiden liessen.

Auch die Frühsymptome, die in obiger Kasuistik der Kürze halber nicht immer ausführlich erwähnt werden konnten, zeigen nichts Besonderes. Mehrmaliges Erbrechen, namentlich galliges Erbrechen (Angerer, Lexer) kurz nach dem Unfall weist mit Wahrscheinlichkeit auf eine Darmverletzung hin; fehlt jedoch das Erbrechen, so darf man eine Darmruptur nicht mit Sicherheit ausschliessen.

Trendelenburg[2]) legt mit Recht grosses Gewicht auf die brettharte Spannung der Bauchdecken; ihr Vorhandensein bestärkt den Verdacht auf Darmruptur, ist aber auch nicht absolut beweisend. Wir fanden sie z. B. in einem Fall von Thoraxquetschung ohne Schädigung eines intraabdominellen Organs.

Sind bei der Ruptur grössere Mengen Gas ausgetreten, so ist die Leberdämpfung verschwunden; dabei müssen ausgedehntere Verwachsungen in der Nachbarschaft fehlen. Brentano[3]) spricht dem

1) Arch. provinc. de chir. 1899.

2) Deutsche med. Wochenschr. 1899.

3) Deutsches Arch. f. klin. Chir. Bd. 81. 1. Teil. S. 140.

Fehlen der Leberdämpfung eine grosse diagnostische Bedeutung für Magen- und Duodenalperforationen zu. In obiger Kasuistik wurde speciell darauf geachtet, doch ist das Verhalten der Leberdämpfung in der Mehrzahl der Fälle nicht erwähnt. Die Leberdämpfung fehlte in den Fällen von Neumann, Thommen, Doebbelin und Kranz; sie war vorhanden bei Schmitt, Dorf, Tempel, Kranz (Fall 1) und Müller. In den 3 letzten Fällen handelt es sich um Abriss des Duodenum von der Flexur. Es lässt sich also auch bei normaler Leberdämpfung eine Duodenalruptur nicht mit Sicherheit ausschliessen. Tawaststjerna konnte das rasche Verschwinden der Leberdämpfung bei Magenperforation nicht bestätigen. Kleine Gasblasen können zwischen Adhäsionen oder unter dem linken Leberlappen sich aufhalten und ev. erst bei der Operation zu Tage treten.

De Quervain[1]) beobachtete in einem Fall von Darmruptur bei Rückenlage unter dem Proc. xiphoideus eine kleine, bei Lagewechsel verschiebliche Gasblase, die er perkutorisch abgrenzen konnte. In einem Fall von Darmruptur, bei dem wir speciell darauf achteten, konnten wir sie nicht nachweisen.

Lokalisierte Schmerzhaftigkeit und schwerer Shock sind ebenso wenig vollständig zuverlässig, wurden doch Fälle von schwerem Shock ohne Darmruptur beobachtet, während andererseits Fälle von Darmperforation bekannt sind, die post trauma noch längere Zeit umhergingen, in welchen also ein schwerer Shock fehlte.

Fränkel legt grosses Gewicht auf das langsame Ansteigen der Temperatur bei stündlichem Messen; dies Symptom ist gewiss ganz gut, nur wird man bei Verdacht auf Ruptur nicht gern die beste Zeit durch Abwarten und stündliches Messen verstreichen lassen, sondern lieber einmal zu viel als einmal zu spät eingreifen. Das Verhalten des Pulses bietet keinen sichern Anhaltspunkt; ein Puls über 100, namentlich bei zunehmender Frequenz, dürfte, falls eine Blutung ausgeschlossen werden kann, die Vermutung einer Darmruptur, resp. beginnenden Peritonitis in hohem Grade bestärken.

Dubujadou[2]) machte auf die ziegelrote Verfärbung des Gesichts bei vorhandener Ruptur aufmerksam, ein Symptom, welches wir bisher nie beobachten konnten.

Die späteren Symptome sind diejenigen der allgemeinen Peritonitis: zunehmender Meteorismus, Erbrechen, Wind- und Stuhl-

1) Deutsche med. Wochenschr. 49. 1906. S. 2016 und Korr.-Bl. f. Schweizer Aerzte. 1907. Nr. 1.

2) Bull. et mém. de la soc. de chir. Vol. 25. p. 851.

verhaltung, Steigen von Temperatur und Pulsfrequenz.

Die Diagnose einer komplicierten subkutanen Bauchverletzung, welche nur unter Berücksichtigung aller oben erwähnten Symptome mit einiger Sicherheit gestellt werden kann, ist an sich schon so schwer, dass die Stellung der speciellen Diagnose: Duodenalverletzung, so zu sagen unmöglich ist. Berücksichtigt muss vor Allem der Ort der Einwirkung des Trauma werden; auch ist ausgesprochene lokalisierte Druckempfindlichkeit in der Gegend des Duodenum von grosser Bedeutung. Im Fall von Pech und in 2 von Jeannel nur kurz erwähnten Fällen wurde Blutbrechen beobachtet, ein Symptom, das den Verdacht auf Duodenalverletzung unterstützen wird. Auch eine Zone hochtympanitischen Schalles in der Magengegend, sowie Fehlen oder Verkleinerung der Leberdämpfung legen die Vermutung einer Duodenalverletzung sehr nahe. Frühzeitiges, namentlich galliges Erbrechen, Spannung der Bauchdecken, hohe Pulsfrequenz und starke cirkumskripte Schmerzhaftigkeit fordern unter allen Umständen zur sofortigen Probelaparotomie auf.

Was die Art des Trauma betrifft, so handelt es sich 7 mal um Deichselstoss (davon 1 Abriss an der Flex. duod.-jejunal., 1 Abriss am Pylorus), 18 mal um Hufschlag (3 Abrisse), 6 mal um Fall gegen einen vorspringenden Gegenstand (davon 1 Abriss), 3 mal um Fall aus der Höhe (davon 3 Abrisse), 2 mal um einen unbestimmten Fall (davon 1 Abriss), 9 mal um Ueberfahrung (davon 5 Abrisse an der Flexur, 1 Abriss am Pylorus), 5 mal um Einklemmung zwischen 2 Wagen (davon 3 Abrisse), 4 mal um Stoss gegen einen vorspringenden Gegenstand (davon 1 Abriss), je 1 mal um Stoss mit einer Heugabel, mit einem Hobel, gegen ein Trittbrett (Abriss); 2 mal um Einpressung (1 Abriss am Pylorus), 1 mal um Verschüttung (Abriss am Pylorus), 1 mal um Fall eines Rades auf den Bauch; 4 mal ist die Art des Trauma nicht genauer definiert (davon 2 Abrisse an der Flexur, 1 Abriss am Pylorus). Es ergiebt sich hieraus, dass die cirkumskript einwirkenden Gewalten vornehmlich Rupturen verursachen, während breit angreifende Traumen, wie Ueberfahrung und Einklemmung und Fall aus der Höhe häufiger zu Abriss des Darms an der Flexur oder am Pylorus führen.

In diesen 64 Fällen handelt es sich (mit Ausnahme des Falles von Pillet und des unsrigen Falles) um Ruptur oder Abriss des Duodenum. In den Fällen von Millet, Pillet, Potherat und Sauerbruch wurde die Darmwand etwas geschädigt und die Perforation trat erst sekundär ein; es ist klar, dass solche Fälle

relativ günstiger verlaufen können, da genügend Zeit vorhanden ist zur Bildung von Adhäsionen in der Umgebung der lädierten Stelle und zur Abkapselung des Processes. Trotzdem verliefen alle diese Fälle letal, wenn auch erst nach 2—5 Tagen. Nur unser Fall und die Patientin von Herczel gingen in definitive Heilung über, während fast alle übrigen einer rasch fortschreitenden Peritonitis zum Opfer fielen. Thommen machte darauf aufmerksam, dass die Peritonitis gerade nach Bauchkontusionen oft ungemein rapid verläuft; er nahm an, dass durch die Kontusion vasomotorische Störungen verursacht werden, welche die Resorptionsfähigkeit des Peritoneum herabsetzen und die Exsudatbildung begünstigen.

Operiert wurden 28 Fälle; von diesen wurde die Perforation in den Fällen von Bennet, Hertle, Darde, Doebbelin, Schmitt und Voswinckel übersehen. Die Patienten von Pech und von Kranz (Fall 2) starben an Verblutung aus einem Leberriss, die Patientin von Turner erholte sich nicht mehr vom Shock. Moynihan gelang es, das Leben seiner Pat. wesentlich zu verlängern und nur durch einen unglücklichen Zufall (Perforation des Murphyknopfes) ging dieser Fall schliesslich doch noch letal aus. Trotz frühzeitiger Operation (1 resp. 1½ St. p. tr.) erlagen die Fälle 1 und 3 von Kranz der peritonealen Infektion.

In Anbetracht dieser erschreckenden Mortalität könnte man vielleicht geneigt sein, wieder zum alten Standpunkt zurückzukehren, d. h. die Bauchverletzungen durch stumpfe Gewalt ihrem Geschick zu überlassen. Das darf aber unter keinen Umständen geschehen. Die allgemeine Statistik der operierten Darmrupturen ergiebt denn doch ein besseres Resultat. Petry erwähnt unter 42 in den ersten Tagen operierten Fällen 28 (d. h. 66,7%) mit letalem Ausgang, resp. 33,3% Heilung. Gage[1]), der 85 Fälle von 1887—1902 gesammelt hat, erwähnt unter 40 Operierten 17 Heilungen (42,5%), worunter 1 geheilte Ruptur des Duodenum. (Er spricht von 10 Duodenalverletzungen ohne ausführlichere Beschreibung oder Litteraturangabe.) Von 69 in den ersten 24 Stunden operierten Fällen von subkutanen Darmrupturen (exkl. Duodenalverletzungen), die ich aus der Litteratur nach 1896 zusammengestellt habe, sind 38 gestorben (Mortalität 55,1%, Heilung 44,1%). Von 21 nach 24 Stunden operierten sind 14 gestorben (Mortalität 66,7%, Heilung 33,3%). Es muss aber hervorgehoben werden, dass diese Zahlen ein viel zu

1) Ann. of surgery. 1902. p. 330.

günstiges Resultat geben, da Einzelfälle ja meist nur publiciert werden, wenn sie in Heilung übergehen. Die Zahlen aus einzelnen Krankenhäusern entsprechen viel mehr der Wirklichkeit; so geben an:

Neumann:	21	operierte	Fälle,	1	Heilung.
Schmitt:	7	„	„	1	„
Voswinckel:	14	„	„	2	„
Hagen:	17	„	„	1	„
Thommen:	17	„	„	2	„
Basel:	18	„	„	3	„
Hildebrand:	12	frisch op.	„	5	„

Die Prognose ist demnach eine recht ungünstige, immerhin aber noch besser als bei den Duodenalrupturen. Für letztere liegen zweifellos ungünstigere Verhältnisse vor, denn 1. werden Duodenalverletzungen bei der Operation leichter übersehen, 2. gelingt die Naht, resp. Versorgung des Duodenalloches wegen der versteckten Lage viel schwieriger, 3. besteht die Gefahr der retroperitonealen Phlegmone und 4. spielt die Virulenz des Darminhaltes eine wesentliche Rolle. Brunner (Diese Beitr. 31) hat durch Versuche gezeigt, dass der Dünndarminhalt am gefährlichsten ist, weil er eine Aufschwemmung von Mikroorganismen darstellt, die rasch im ganzen Peritoneum verrieben werden kann. Bei dem ebenfalls sehr dünnflüssigen Mageninhalt fällt der Salzsäuregehalt ins Gewicht. Nach Brunner ist in diesem ein stark baktericides Moment zu erblicken. Die feste Konsistenz des Dickdarminhaltes lässt trotz seiner grösseren Virulenz seine Verletzungen wegen der langsameren Verbreitung und der damit verbundenen Möglichkeit leichterer Abkapselung etwas günstiger auffassen.

Was den Sitz anbetrifft, so kann man unterscheiden zwischen retroperitonealen und intraperitonealen Verletzungen; die ersteren führen zur retroperitonealen Eiterung und Phlegmone. während die letztern eine allgemeine Peritonitis herbeiführen. Es kann in den erstern Fällen leichter zur Verklebung und Abkapselung kommen als in den letztern; die Prognose wäre demnach für die ersteren eine günstigere. In den Fällen von Warfwinge und von Kraske, in welchen eine vorläufige Spontanheilung eintrat, lag die geschädigte Darmwand retroperitoneal. Für Herczel's Fall, der in definitive Heilung überging und für Moynihan's Beobachtung, bei welcher es 104 Tage nach der Operation durch Perforation des Murphyknopfes zur Peritonitis mit letalem Ausgang kam, müssen wir mit einer intraperitonealen Ruptur rechnen. Aus obiger Kasu-

istik ist ersichtlich, dass die Peritonitis auch bei retroperitonealer Ruptur eintritt und ebenso rasch verläuft wie bei retroperitonealer Verletzung. Die Unterscheidung hat also nur theoretischen Wert.

Von gleichzeitig bestehenden Nebenverletzungen sind u. A. zu erwähnen: Riss im Magen (Dorf, Sauerbruch, Thommen, Zillner); Riss im Dünndarm (Collier, Potherat, Zillner); Riss im Colon (Turner), Hernienruptur (Schmitt); Ruptur der linken Niere (Ecclés), Leberriss (Dorf, Kranz, Pech) und Verletzung eines Astes der Vena portae (Hagen).

Dass auch bei glücklichem Ausgang noch nachträgliche Störungen auftreten können, beweisen die Fälle von Warfwinge und Kraske. Im erstern Fall veranlassten Narbe und Verwachsungen Gallenstauung, während bei letzterem Stenosenerscheinungen auftraten, welche eine Gastroenterostomie notwendig machten. In beiden Fällen handelt es sich um spontan geheilte Duodenalverletzungen. Eine nachträgliche Stenose nach spontan geheilter Darmruptur wird u. A. auch von Tempel erwähnt.

Mit einer Späterscheinung, welche einen guten Ausgang in Frage stellen kann, muss besonders bei den Duodenalverletzungen gerechnet werden; es ist dies die traumatische Pfortaderthrombose. Bei der Nähe der Pfortader kann sie durch Traumen, welche auf das Duodenum einwirken, ebenfalls geschädigt werden und dann zur Thrombosierung kommen.

Schmorl[1]) berichtet über einen Fall, bei welchem sich 1/2 Jahr nach einem Trauma ein hühnereigrosses Hämatom in der Duodenalwand, die mit der Pfortader verwachsen war, fand; in der Pfortader erkannte man einen in Verheilung begriffenen Riss, auf welchem sich ein frischer, wandständiger Thrombus etabliert hatte.

In einem Fall von Saxer[2]) trat die Thrombose erst 8 Jahre nach einem Trauma auf; der 22jähr. Mann starb an Lungen- und Magenblutungen.

Heller[3]) beobachtete eine traumatische Pfortaderthrombose bei einem 36jähr. Mann, welcher 2 Jahre nach einem Sprung 3/4 m hoch in einen Kahn an Magenblutungen starb. Die mikroskopische Untersuchung ergab eine Zerschlitzung der Pfortader an der linken Seite, an die sich die Thrombose anschloss.

1) Verhandl. der deutschen patholog. Gesellsch. Karlsbad. V. 1902. S. 150.
2) Centralbl. f. Pathologie und path. Anatomie. 1902. Vol. 13. S. 589.
3) Verhandl. der patholog. Gesellsch. 1904. S. 182.
4) Deutsches Arch. f. klin. Med. 1904. S. 373.

In einem Fall von Steinhaus[4]) erhielt ein 28jähr. Mann einen Hufschlag gegen die rechte Bauchseite; er starb 9 Tage nach dem Unfall.

In Bezug auf die Entstehung der Ruptur liegen beim Duodenum die gleichen Verhältnisse vor wie an anderen Darmabschnitten. Auch hier können wir nach Moty[1]) unterscheiden zwischen écrasement (Zerquetschung des Darmes), déchirure (Abriss durch Zug) und éclatement (Berstungsruptur durch Erhöhung des Innendrucks). Die Pars horizontalis ist infolge ihrer Lage für die erste Entstehungsart, bei welcher der Darm zwischen einwirkender Gewalt und Wirbelsäule gequetscht wird, besonders geeignet, während die Flexura duodeno-jejunalis, wie schon oben erwähnt, für den Abriss durch Zug prädisponiert ist.

Für die Berstung des Darmes stellt Sauerbruch folgende Vorbedingungen auf: 1) starke Füllung des Darmes, 2) Abschluss der Darmschlinge nach beiden Seiten, a) durch Knickung an 2 Stellen, b) durch Knickung an einer Stelle und Verschluss durch das Trauma an einer zweiten Stelle, c) durch doppelt wirkende Gewalt. 3) Kontusion des Abdomens in der Gegend der aufgetriebenen Schlingen. Eine Knickung des Duodenum ist infolge seiner fixierten Lage unmöglich, dagegen kann man sich bei der hufeisenförmigen Krümmung des Duodenum wohl denken, dass die beiden horizontalen Schenkel durch die angreifende Gewalt verschlossen werden und das Platzen in der Pars descendens erfolgt.

Für unsern Fall, in welchem eine Abschürfung der Serosa und fast vollständige Isolierung des Duodenum von seiner Umgebung vorliegt, handelt es sich augenscheinlich um eine von unten nach oben und von vorn nach hinten oder seitlich einwirkende Gewalt, durch welche die Bauchwand samt vorliegenden Eingeweiden und Duodenalserosa über den Zwölffingerdarm weggeschoben worden ist. Die Isolierung von der Umgebung muss man sich als durch Zug enstanden denken.

Einen ähnlichen Fäll von ausgedehnter Serosaabschürfung des Dünndarms, wie sie sich in unserem Fall am Duodenum fand, erwähnt Kranz[2]): Ein 19jähr. Mann wurde von der linken Seite her überfahren. Bei der 1 Stunde p. tr. vorgenommenen Operation fand man an der ersten Jejunalschlinge, dicht an der Flex. duod.-jejunalis, die Serosa des Darmes in einer Ausdehnung von reichlich 5 cm vom Darmrohr abgeschält, vorn und hinten am Mesenterialansatz hängend; die Muscularis lag frei,

1) Arch. de méd. et pharm. milit. 1891. XVII. p. 158.
2) Dissert. Leipzig 1904.

das Darmlumen war nicht eröffnet. Die verletzte Darmpartie wurde tamponiert, da das Mesenterium ja erhalten war. Die Heilung erfolgte ohne Störung von seiten des Darmes.

Auch Schreiber[1]) berichtet über den Abriss des Peritonealüberzuges einer Dünndarmschlinge in 2—3 fingerbreiter Ausdehnung bei einem 12jähr. Jungen, welcher von einem mittelgrossen Wagen überfahren wurde; die streifige Muscularis lag bloss. Pat. erholte sich nicht mehr vom Shock; der Tod trat bald nach der Operation ein.

In einem Fall von Chrétien[2]) wurde ein 47jähr. Mann von einem schwer beladenen Wagen überfahren. Die Autopsie ergab, dass eine Dünndarmschlinge von 30 cm Länge vom Mesenterium abgerissen und auch vom visceralen Bauchfell losgelöst war, sodass auf ca. 6 cm die unverletzte Muscularis zu Tage trat.

Riegner[3]) veröffentlichte den Fall eines 4jähr. Knaben, der von einem Bierwagen überfahren wurde. Der obere Teil des Colon descendens war in 7 cm Ausdehnung von der Serosa, welche nach beiden Seiten zurückgestreift war, vollständig entblösst. Trotz Resektion eines 23 cm langen Darmstückes trat Exitus ein.

Aehnlich ist auch ein Fall von Kratter[4]). Ein Mann erhielt einen Schlag von einer Radschaufel, worauf er in einen Bach fiel und ertrank. Das Mesenterium der obersten Dünndarmschlinge zeigte einen 8 cm langen Längsriss, der von der Gekrösewurzel sich gegen den Darm hinzog und sich hier auf die Serosa fortsetzte. Diese war cirkulär durchtrennt, ihre Ränder hatten sich 5 cm weit retrahiert, sodass das Darmrohr dieses Stückes bloss aus Schleimhaut, dem submukösen Bindegewebe und Teilen der cirkulären Muskelschichte bestand, während der übrige Teil des Muskelschlauches an der retrahierten Serosa verblieben war.

In allen diesen Fällen sind es breit angreifende Gewalten, welche die Verletzung hervorriefen. In unserm Fall handelt es sich um das Aufschlagen gegen eine Stuhlkante. Dadurch wurde, wie oben erwähnt, die Pars horizontalis inferior duodeni vollständig aus ihrer Umgebung gelöst und des Serosaüberzuges beraubt.

Trotz der schlechten Prognose kann die Therapie der Duodenalverletzung nur eine operative sein, und zwar soll man bei begründetem Verdacht auf Darmruptur möglichst rasch zur Probelaparotomie schreiten. Am zweckmässigsten ist die Laparotomie zwischen

1) Deutsche Zeitschr. f. Chir. XX. 1884.
2) Gaz. méd. de Paris. 1889.
3) Deutsche Zeitschr. f. Chir. LXII. 1902.
4) Friedrich's Blätter. 1877. S. 33.
5) Centralbl. f. Chir. 1903. Nr. 2.

Schwertfortsatz und Nabel. Schlägt man dann das Colon transversum samt Netz und Magen nach oben und incidiert die Serosa, wie es von Kocher[5]) zur Mobilisation des Duodenum angegeben wurde, so kann man den grössten Teil des Duodenum revidieren. Wiart[1]) empfahl für retroperitoneale Rupturen lateral vom Colon ascendens aus vorzugehen und Braune[2]) suchte von hinten her ohne Eröffnung des Peritoneum an das Duodenum heranzukommen. Die beiden letzteren Wege sind aber in praxi nicht anwendbar, da es kaum jemals möglich sein wird, die Diagnose einer retroperitonealen Duodenalruptur mit Sicherheit zu stellen. Hat man das Abdomen von vorne her eröffnet, so kann man gleichzeitig die übrigen Bauchorgane, deren gleichzeitige Mitverletzung man nie sicher ausschliessen kann, inspicieren und im gegebenen Falle entsprechend versorgen.

Ist eine Darmperforation festgestellt, so soll man sich nur im äussersten Notfall mit der Tamponade begnügen. Kleine Oeffnungen werden durch Naht geschlossen, bei grössern darf man vor der Resektion des Duodenum nicht zurückschrecken; sie macht keine allzugrossen Schwierigkeiten, wie wir in unserm Fall gesehen haben und bietet die beste Gewähr für gute Wundverhältnisse.

Merkwürdig ist in unserm Fall noch die vorübergehende Glykosurie. Neumann[3]) berichtet über ein 6jähriges Mädchen, welches durch einen Milchwagen überfahren wurde und während zwei Tagen nach dem Trauma Zucker im Urin hatte; es wurde ohne Operation geheilt. Bei Fall 2 von Voswinckel wurde etwas Zucker im Urin gefunden. Auch Bucher[4]) erwähnt, dass er bei einem Mann, der einen Hufschlag in die Magengegend erhalten hatte und am 5. Tage wegen starker Anämie operiert wurde, 3 Tage post op. Zucker im Urin fand; retroperitoneal und zwischen den Mesocolonblättern lag ein grösseres Hämatom vor, welches durch einen Riss im Pankreas entstanden war. Dagegen konnten wir selbst in einem Fall von traumatischer Pankreaszerreissung keinen Zucker im Urin nachweisen.

Ob die Glykosurie in unserem Fall durch Verletzung des Pankreas entstanden ist, muss wohl dahingestellt bleiben. Fettgewebsnekrosen wurden gesucht, aber nicht gefunden. Doch ist die Zeit zwischen Trauma und Operation für das Zustandekommen der Ne-

1) Rev. de Gyn. et de chir. abd. 1899. p. 176.
2) Arch. f. Heilkunde. 1875. S. 315.
3) Deutsche Zeitschr. f. Chir. 1902. Bd. 46. S. 158.
4) Centralbl. f. Chir. 1906. Nr. 28.

krosen wohl zu kurz, da auch Guleke[1]) bei einem experimentell erzeugten Fall von Pankreasapoplexie nach 8 Stunden noch keine Zellgewebsnekrosen fand. Garrè[2]), der 8 Fälle von subkutanen Verletzungen des Pankreas zusammengestellt hat und über einen eigenen Fall berichtet, erwähnt die Glykosurie nicht. In einer grossen kasuistischen Zusammenstellung über Trauma, Diabetes und Glykosurie von Kausch[3]) handelt es sich meistens um Schädelverletzungen oder Hirnerschütterungen neben mehreren Fällen von Frakturen und Kontusionen verschiedener Körpergegenden; er citiert einen Fall von Fischer, bei welchem nach einem Deichselstoss ins rechte Hypochondrium eine vorübergehende Glykosurie und länger dauernde Polyurie auftrat und einen Fall von Vallon mit Glykosurie nach Bauchverletzung. Ueber die Entstehung spricht er sich sehr reserviert aus und lässt es dahingestellt, ob der Schreck, die psychische oder die rein mechanische Erschütterung am meisten in Betracht fällt. Analog sind die Erhebungen Haedke's[4]). Immerhin lag in unserem Fall kein erheblicher Shock vor, da Patient noch einige Zeit nach dem Unfall umherging, sodass man doch geneigt ist, hier die Glykosurie auf eine Schädigung des Pankreas zurückzuführen.

1) Langenbeck's Arch. Bd. 78. S. 861.

2) Diese Beiträge Bd. 46. S. 233.

3) Deutsche Zeitschr. f. klin. Med. Bd. 55 und Centralbl. f. Chir. 1904. Nr. 27.

4) Deutsche med. Wochenschr. 1900. S. 501.

XV.

AUS DER

BRESLAUER CHIRURGISCHEN KLINIK

DIREKTOR: GEH. MED. RAT PROF. DR. GARRÈ.

Die Prognose der Operation der Spina bifida.

Von

Theodor Boettcher.

Unter Spina bifida verstehen wir eine ganze Reihe von Anomalien des Rückenmarkskanales und seines Inhalts, die alle ihre Ursache in einer Bildungshemmung in der Embryonalzeit haben. Der Terminus „Spina bifida" weist auf den allen diesen kongenitalen Entwickelungsstörungen gemeinsamen Umstand hin, — das Vorhandensein eines Spaltes im Wirbelkanal. Gemeinsam ist ihnen ferner die Bildung einer Hernie des Inhaltes des Wirbelkanals, die durch den Wirbelspalt als Bruchpforte hervortritt. —

Grosse Verschiedenheiten dagegen bieten diese Hernien erstens in Bezug auf den Inhalt des Bruchsackes und zweitens auf die entwicklungsgeschichtliche Stufe, die der Inhalt erkennen lässt. Was den ersten Punkt betrifft, so unterscheiden wir den einfachen Bruch der Rückenmarkshäute, bei dem der Bruchsack von den Meningen gebildet wird und keinen weiteren organischen Inhalt aufweist — die Meningocele. Weiter kann sich auch das Rückenmark an der Bildung des Sackes beteiligen, und wir haben dann eine Myelocele vor uns. Jedesmal befinden sich bei Spina bifida das Rückenmark oder seine Bedeckungen in einem Zustande unvollkommener embryonaler Entwickelung. Die Entwickelungsstufe, auf der das Rückenmark stehen geblieben ist, kann verschieden sein, und die

pathologische Anatomie teilt unter diesem Gesichtspunkte die Myelocele in verschiedene Unterarten ein.

Als Hauptformen der Spina bifida werden gegenwärtig unterschieden:

1. Die totale und partielle Rachischisis. Das Rückenmark ist entweder in seiner ganzen Ausdehnung oder zum Teil auf der embryonalen Stufe der Medullarplatte stehen geblieben, hat sich noch nicht zum Rohr geschlossen. Dem entspricht ein Offenbleiben des ganzen oder eines Teiles des knöchernen Wirbelkanales. Die partielle Rachischisis wird als Myelomeningocele bezeichnet.

2. Bei sämtlichen anderen Formen hat sich das Rückenmark bereits zum Rohr geschlossen, die Rückenmarkshäute ganz oder teilweise. Es kommt zur Bildung eines Bruchsackes, der sich durch den Wirbelspalt hindurch ausstülpt. Nach dem Grade der Beteiligung des Inhaltes des Wirbelkanals an der Bildung des Bruchsackes unterscheiden wir

a) Die Meningocele. Die Wandung des Bruchsackes besteht nur aus den Meningen oder einem Teil derselben. Das Rückenmark kann hier soweit beteiligt sein, als es teilweise aus dem Wirbelkanal in den Cystensack prolabiert sein kann.

b) Die Myelocystocele. Die Höhle des Bruchsackes stellt eine Erweiterung des Centralkanales vor. Die Wandung besteht also aus Rückenmarkssubstanz und einem mehr oder weniger grossen Teil der Meningen.

c) Die Myelocystomeningocele ist eine Verbindung beider Formen, indem in einer einfachen Meningocele sich als Inhalt eine Myelocystocele vorfindet.

d) Als Spina bifida occulta wird eine Abart bezeichnet, bei der der charakteristische Befund — das Vorhandensein eines Wirbelspaltes und einer Ausstülpung — so minimal ist oder durch Tumoren bindegewebiger Natur verdeckt ist, dass keine genauere Diagnose möglich ist. Anatomisch kann sie jede der unter 2 genannten Formen repräsentieren.

Seit langer Zeit bestand eine lebhafte litterarische Diskussion wie über Entstehung und Wesen der Missbildung, so über die Berechtigung der Chirurgen zur operativen Inangriffnahme derselben. Wenn auch heute noch auf diesem Gebiete keine Einigung erzielt worden ist, vielmehr noch weitgehende Meinungsverschiedenheiten in Bezug auf die Operabilität der Spina bifida in der neuesten Litteratur zu finden sind, so sind doch die Fragen, um die es sich

handelt, und die Streitpunkte bei der Indikationsstellung andere und klarere geworden. Was bis vor nicht zu langer Zeit an erster Stelle von den Gegnern der Operation als absolute Kontraindikation zum Eingreifen bei Erkrankungen des Rückenmarkkanals ins Feld geführt wurde, war die Gefahr der unvermeidlichen Infektion und Entzündung der Rückenmarkshäute bei jeder Operation an denselben. Die Erfolge waren so wenig ermutigend, dass Billroth sogar ein kategorisches: „Noli tangere!“ über die Spina bifida ausgesprochen hat. Diese Scheu vor Eröffnung des Wirbelkanals erscheint uns begreiflich, da die Meningen auch heute noch das empfindlichste Operationsgebiet vorstellen. Nichtsdestoweniger kann es nicht geleugnet werden, dass das antiseptische und aseptische Wundverfahren gerade auf dem Gebiete der Gehirn- und Rückenmarkschirurgie Triumphe gefeiert hat, ja eigentlich eine solche erst möglich gemacht und gerechtfertigt hat. Von dem Moment der Einführung der antiseptischen Wundbehandlung sehen wir auch in der Stellungnahme der Chirurgen zur Behandlung der Wirbelspalte mit dem Messer einen bedeutenden Umschwung sich vollziehen. Wenn trotzdem auch weiterhin das chirurgische Verfahren kein einheitliches wurde, vielfach sogar unter berechtigtem Hinweis auf negative oder mangelhafte Resultate perhorresciert wurde, so hatte das andere gewichtige Gründe. Eine gewisse Unkenntnis der pathologischen Anatomie dieser Missbildung lässt uns die chirurgischen Misserfolge vielfach begreiflich erscheinen. In dieser Hinsicht hat uns die anatomische Forschung Licht gebracht. Vor nun 20 Jahren hat v. Recklinghausen seine grundlegende Arbeit „Untersuchungen über die Spina bifida“ geschrieben. Auf Grund sorgfältigster makroskopischer und mikroskopischer Untersuchungen gelang es ihm, nicht nur die Pathogenese der kongenitalen Wirbelspalte in weitgehendem Masse aufzuklären, sondern mit grosser Genauigkeit mehrere Formen des Leidens zu charakterisieren, die in Bezug auf Pathogenese und anatomische Verhältnisse die grössten Verschiedenheiten darbieten. Seitdem ist auf dem Gebiete anatomisch viel gearbeitet worden, wertvolle Ergänzungen und Erweiterungen und auch Korrekturen der v. Recklinghausen'schen Anschauungen sind veröffentlicht und anerkannt worden.

Die natürliche Folge war, dass die Chirurgie sich die neuen Errungenschaften zu therapeutischen Zwecken zu Nutze zu machen suchte. Jedoch ist das nicht gleich in dem Masse der Fall gewesen, wie es zu erwarten stand. Die Erkenntnis, dass nur ge-

naueste Kenntnis der pathologischen Anatomie dem Chirurgen ein erfolgreiches Eingreifen ermöglicht und ihn dazu berechtigt, hat sich auf dem Gebiet der angeborenen Rückenmarksanomalien verhältnismässig spät und nicht überall gleich geltend gemacht. Die summarische Diagnose „Spina bifida" blieb nach wie vor noch längere Zeit der Sammelname für die so verschiedenartigen Formen des Leidens in der chirurgischen Klinik und vielleicht entsprechend etwas schablonenmässig war mancherorts die operative Behandlung. Erst die letzten Jahre haben darin grosse Fortschritte gebracht.

Dass ein verschiedenartiges Verhalten zu den einzelnen Formen der Spina bifida in chirurgisch-therapeutischer Hinsicht sinngemäss eine Notwendigkeit darstellt, wird heute kaum mehr geleugnet werden. Dazu drängt zu sehr das Studium der entwicklungsgeschichtlichen und anatomischen Verhältnisse mit ihren fundamentalen Unterscheidungsmerkmalen, deren Einfluss auf die Frage des Erfolges operativer Behandlung entscheidend ist, dazu drängte auch zu deutlich und offenkundig die Verschiedenheit der Resultate bei einheitlicher Behandlung der verschiedenen Formen. Glatte und schöne Heilungsresultate wechselten mit traurigen Misserfolgen, die eine Verschlimmerung der Krankheitserscheinungen, wenn nicht gar den Tod des operierten Patienten herbeiführten. Dadurch erklärt sich das in letzter Zeit in erfreulichem Grade zu Tage tretende und eifrige Streben nach Ausbildung einer genauen klinischen Diagnose an der Hand der anatomischen Forschung und nach genauer Indikationsstellung sowie Auswahl des operativen Verfahrens.

Wenn trotzdem auch heute noch ein bemerkbares Auseinandergehen der Meinungen bezüglich der Indikationsstellung und des Operationsmodus in der Litteratur zu konstatieren ist, so mag neben Anderem der Grund vielleicht auch in folgender Ueberlegung zu suchen sein. Das relativ seltene Vorkommen der Missbildung im Verein mit der Mehrzahl der Erscheinungsformen giebt nicht jedem Operateur die Möglichkeit, sich ausschliesslich auf Grund eigener Erfahrung die Leitsätze bei der Therapie der Spina bifida herauszubilden. Er ist genötigt, sich die Erfahrungen anderer Chirurgen zu Nutze zu machen und unter Vergleichung seiner Anschauungen mit denen Anderer und Gegenüberstellung seiner und fremder Resultate sich ein Urteil zu schaffen. Hier findet eine wissenschaftliche, nicht nur zahlenmässige, sondern auch erläuterte, von begründeten Schlussfolgerungen begleitete Statistik ihren Platz und ihre Berechtigung.

Eine Durchsicht der sonst recht umfangreichen Litteratur über die Spina bifida ergiebt jedoch ein Fehlen grösserer Statistiken über Operationsresultate des Leidens. Es findet sich wohl eine ganze Menge von kasuistischen Mitteilungen über einzelne operierte Fälle und Resultate, die in ihren Abweichungen und Besonderheiten gewiss geeignet sind, Interesse zu erwecken, kaum irgendwo aber findet sich eine einheitliche Bearbeitung eines grösseren Materiales, das nach einheitlichen Grundsätzen behandelt und nach einheitlichen Gesichtspunkten verarbeitet im Stande wäre, ein übersichtliches Bild davon zu geben, wie hoch das chirurgische Verfahren zu bewerten ist, in welchen Fällen etwas und wieviel dadurch zu erreichen ist, mit einem Wort eine Darstellung der Prognose der operativen Behandlung der Spina bifida. Eine solche Darstellung soll der Gegenstand der vorliegenden Arbeit sein.

Durch die Liebenswürdigkeit des Herrn Geheimrat C. Garrè ist mir das gesamte Material über Spina bifida aus der Breslauer chirurgischen Universitätsklinik aus den Jahren 1891—1906 sowie auch die Krankengeschichten der von Herrn Geheimrat Garrè während seiner akademischen Thätigkeit an den Universitäten Rostock und Königsberg operierten Fälle von Spina bifida zur Verfügung gestellt worden. Das Material umfasst 64 Fälle, davon 39 operierte. Das ist gewiss eine Zahl, die eine gewisse Reichhaltigkeit des Materials verbürgt und geeignet ist, in statistischer und prognostischer Hinsicht zuverlässige Daten zu ergeben.

Zunächst einige Worte zu dem Material selbst. Es ist bereits eingangs erwähnt worden, dass bezüglich der Therapie ein individualisierendes Verhalten zu den einzelnen Erscheinungsformen der Spina bifida notwendig geworden ist. Dass nicht jeder Grad der Wirbelsäulenspaltung mit den folgenden Komplikationen der Operation zugänglich ist, sondern der Chirurg in vielen Fällen genötigt sein wird, einen operativen Erfolg als ausserhalb des Bereiches der Möglichkeit stehend anzusehen, bedarf wohl nicht des Beweises. Dasselbe gilt aber auch abgesehen von der Schwere der Entwicklungsstörung von den einzelnen anatomischen Formen der Spina bifida. Daher ist es auch nicht möglich, die Prognose ohne Rücksicht auf die pathologische Anatomie der einzelnen Fälle in Bausch und Bogen zu stellen. Es würde ein solches Verfahren auf eine zahlenmässige Statistik herauslaufen, die in Wirklichkeit nichts zur Klärung der Frage beitragen würde. Neben der Behandlung allgemeiner, prognostisch zu berücksichtigender Faktoren, wie Alter und

Zustand der Patienten, Lokalisation und Zustand der Missbildung, Auswahl und Technik des Operationsverfahrens u. s. w. ist das Hauptgewicht auf eine gesonderte Behandlung und Beurteilung der Myelomeningocele, der reinen und komplicierten Meningocele, ferner der Meningocele kompliciert mit Höhlenbildung im Rückenmarkskanal und der sonstigen Varietäten der Spina bifida zu legen.

Diese Forderung war nicht ohne Weiteres zu erfüllen. Die vorliegenden Krankengeschichten enthielten im Allgemeinen keine genauere Präcisierung der anatomischen Diagnose, sondern nur den üblichen Terminus „Spina bifida", selten eine Benennung der anatomischen Unterart daneben. So stellte sich die Notwendigkeit heraus, diese Lücke im Material nachträglich auszufüllen.

Ich habe mich der Aufgabe unterzogen, die nachträgliche Rubricierung der Fälle nach ihren anatomischen Merkmalen auszuführen. Zur Unterstützung bei dieser oft nicht leichten Arbeit, die möglichst genau ausgeführt werden musste, um nicht den ganzen Wert der daran geknüpften Folgerungen in Frage zu stellen, habe ich alles herangezogen, was zu Gebote stand. An erster Stelle habe ich mir die neuesten Erzeugnisse der Litteratur über die klinische Diagnose der Spina bifida zu Nutze gemacht. Besonders grosse Dienste hat mir hier die präzise Symptomatologie der einzelnen Formen der Spina bifida in Muscatello's Arbeiten „Ueber die angeborenen Spalten des Schädels und der Wirbelsäule" und „Ueber die Diagnose der Spina bifida und über die postoperative Hydrocephalie" geleistet.

Wertvolle Fingerzeige ergab ferner der Operationsbefund. Dieser im Verein mit den übrigen zu Gebote stehenden Hilfsmitteln: Berücksichtigung der vor der Operation bestehenden, der eventuell postoperativ aufgetretenen Komplikationen, Lähmungen etc., die anatomische Untersuchung der exstirpierten Teile, bei tödlich verlaufenen Fällen auch der Obduktionsbefund machte erst die Lösung der Aufgabe möglich.

Trotzdem mussten von den 64 Fällen 10 (Nr. 51—60) als unklar ausgeschieden werden, deren anatomische Zugehörigkeit zu der einen oder anderen Form nicht zu bestimmen war. Mit Ausnahme von zweien gehören diese Fälle zu den schweren Formen, die als inoperabel entlassen wurden. Da uns im Vorliegenden naturgemäss mehr die operierten Fälle interessieren, kämen sie auch bis auf die zwei operierten Fälle weniger in Betracht. Diese beiden sollen wo nötig und möglich ihren Platz finden. Kurz referiert handelt es sich bei

dem einen um eine Spina bifida cervicalis (Myelocystocele?) kompliciert mit Encephalocele occipitalis. Der Patient ging einige Tage post operationem an Meningitis infolge von Pyocyaneus-Infection zu Grunde. Der zweite Fall betrifft eine Spina bifida lumbalis (Myelocystomeningocele?) mit Lähmung der unteren Extremitäten. Der Patient wurde operiert und als „lokal geheilt" entlassen.

Ich beabsichtige zunächst eine Prognose des Lebens bei der Operation der Spina bifida zu geben. Neben den Gesichtspunkten die bei jeder grösseren Operation zu berücksichtigen sind, als Alter, Geschlecht, Kräftezustand des Patienten etc. kommen bei der Spina bifida noch wichtige specielle Momente in Betracht: Die anatomische Unterart der Spina bifida, ihre Lokalisation, der Zustand der Missbildung, der Zeitpunkt der Operation, die Wahl des Operationsverfahrens. Ferner erfordern die Gefahren der Operation, die Meningitis und die postoperative Hydrocephalie eine gesonderte Besprechung. Im zweiten Teile soll an der Hand statistischer Berechnungen die Prognose des Leidens erörtert werden. Neben der allgemeinen Aufzählung der Resultate folgt eine gesonderte Beurteilung der einzelnen Erscheinungsformen hinsichtlich der Operationsresultate.

Um über die Dauerresultate der Operation der Spina bifida ein Bild zu gewinnen, ist bei den operierten Patienten eine Umfrage veranstaltet worden, die die wichtigsten Auskünfte über deren Leben und Zustand ergeben hat. Ich erwähne, dass ich mich hierbei auch der Angaben bedient habe, die in Sachtleben's Inaugural-Dissertation: „Die in der Chirurgischen Klinik zu Breslau beobachteten Fälle von Spina bifida aus den Jahren 1891—1903", Breslau 1903, vorgefunden wurden. Bis auf zwei Patienten, die nicht mehr ermittelt werden konnten, habe ich fast in allen Fällen zuverlässige und ausreichende Daten zur Verfügung.

Alter der Patienten. Die kongenitale Natur des Leidens bringt es mit sich, dass die Patienten meist in den ersten Lebenstagen oder -Wochen bereits behufs Operation in die Klinik gebracht werden. Dabei ist die jetzt übliche Radikaloperation entschieden als ein schwerer Eingriff zu bezeichnen. Von 39 operierten Fällen hatten nur 4 das erste Lebensjahr überschritten. Diese haben die Operation ohne Ausnahme überstanden. Dagegen erlagen 8 Patienten im Alter von 2—14 Tagen sämtlich den Folgen des Eingriffs. Neun weitere Fälle, die zur Zeit der Operation 2—7 Wochen zählten, wiesen eine Mortalität von 22% auf, die übrigen im Alter von 2—8 Monaten eine solche von 33%. Die Todesursachen sind in

den verschiedenen Altersstufen die gleichen. Die Widerstandsfähigkeit von Patienten in allzu jugendlichem Alter scheint somit der Operation nicht gewachsen zu sein, und die Prognose erscheint dadurch bei Kindern in den ersten Monaten bedeutend getrübt. Gegenüber der oft zur dringenden Notwendigkeit werdenden sofortigen Operation bedeutet das ebenfalls einen nicht zu unterschätzenden Nachteil.

Dem Geschlecht nach kamen 25 weibliche und 14 männliche Patienten zur Operation. Einschliesslich der nicht operierten Kranken entfallen von 64 Fällen 40, also 62,5% auf das weibliche Geschlecht, 24 (37,5%) auf das männliche. Demnach scheint die Missbildung das weibliche Geschlecht häufiger zu betreffen. Die Mortalität des weiblichen Geschlechts ist ebenfalls eine höhere gewesen. Es starben von 25 operierten Mädchen 12, also 48%, während die Knaben nur 29% Mortalität aufwiesen. Jedoch halte ich die zur Verfügung stehenden Zahlen für zu klein, um daraus eine ungünstigere Prognose für das weibliche Geschlecht abzuleiten, umsomehr, als ich keine Anhaltspunkte für die Erklärung dieser grösseren Sterblichkeit gewinnen kann. Sie kann auch nur ganz zufällig gewesen sein.

Grosses Gewicht ist bei dem meist sehr jugendlichen Alter auf den Allgemeinzustand bei der Operation zu legen. Der in jedem Falle schwere Eingriff kann nur einem vollkommen gesunden Kinde mit Aussicht auf Erfolg zugemutet werden. Bei dem Hauptkontingente der Patienten, den Säuglingen, sind besonders die Ernährungsstörungen zu fürchten. Ein zur Zeit der Operation bestehender oder während der Nachbehandlung ausbrechender Darmkatarrh kann einen Säugling in kurzer Zeit soweit schwächen, dass der Erfolg der Operation in Frage gestellt wird. So verlor auch die hiesige Klinik zwei Patienten infolge von akutem Darmkatarrh.

Ausser der Differentialdiagnose, welche Unterart der Spina bifida vorliegt — dem wesentlichsten prognostischen Anhaltspunkte, der weiter unten besprochen werden soll — kommen örtlich bei der Missbildung zwei Umstände in Betracht: Die Lokalisation des Spaltes an der Wirbelsäule und der Zustand des Tumors.

Für den ersten Punkt gilt der Satz, je niedriger der Sitz, desto günstiger die Prognose. Am günstigsten werden sich die Verhältnisse da gestalten, wo die Spaltung der Wirbel ausserhalb des Bereiches der Rückenmarksäule liegt, also die Gegend des Kreuzbeines oder die untersten Lendenwirbel betrifft. Naturgemäss kann es sich

hier nur um eine Ausstülpung der Rückenmarkshäute allein handeln, die natürlich auch die in diesem Bereich vorhandenen Nervenstränge in Mitleidenschaft gezogen haben kann — also um eine Meningocele, während eine pathologische Höhlenbildung im Rückenmark selbst, vom Centralkanal ausgehend, ausgeschlossen ist. Also auch in dieser Hinsicht bietet die Meningocele, die, wie wir weiter unten sehen werden, prognostisch am günstigsten zu beurteilen ist, die besten Aussichten.

Dieser Satz ist freilich nicht absolut zu nehmen. Wie v. Recklinghausen nachgewiesen hat, ist die Spaltung der Wirbelsäule oft von einer abnormen Länge des Rückenmarkpfeilers und von einer pathologischen Verlagerung der austretenden Nervenstränge begleitet. Die Längsdehnung des Rückenmarkes kann so weit gehen, dass die Nervenstämme nicht wie normal abwärts, sondern aufwärts zu den Foramina intervertebralia verlaufen, also eine Art Nervi recurrentes darstellen. Diese Beobachtung habe ich an mehreren Fällen bestätigt gefunden. Beispielsweise erwähne ich einen Fall von Myelomeningocele (43), in dem die beiden letzten Lendenwirbel und das Kreuzbein eine Spaltung aufwiesen. Der Obduktionsbefund ergab eine quere Durchtrennung des Rückenmarkes in diesem Bereich, also ein abnorm tiefes Herabreichen desselben im Wirbelkanal. Wir können also nicht immer aus dem Sitz der Wirbelspalte im Bereich des Kreuzbeines und der untersten Lendenwirbel auf eine Unversehrtheit des Rückenmarkes schliessen.

Aber auch bei Beteiligung des Rückenmarkes an der Missbildung liegen prognostisch die Fälle am besten, wo die Degeneration die unteren Teile desselben ergriffen hat. Die von den im Gefolge auftretenden Lähmungen betroffenen Rückenmarksnerven versorgen nicht absolut, sondern nur relativ lebenswichtige Organe.

Eine Erschwerung bildet auf der anderen Seite ein tiefer Sitz der Spina bifida durch die Nähe des Anus. Die Wundinfektion mit ihren bei Eröffnung der Rückenmarkshäute meist deletären Folgen ist schwerer zu vermeiden, die Durchführung der vollkommenen Asepsis behindert; doch muss gesagt werden, dass die gegenwärtig geübten Methoden im Stande sind, dieser Gefahr siegreich entgegenzutreten.

Ebenfalls unter Berücksichtigung der Infektionsgefahr ist dem lokalen Zustand der Missbildung grosse Bedeutung beizumessen. Aeusserst häufig findet sich Decubitusbildung an den Bedeckungen des Sackes der Spina bifida, Maceration, Erosionen, Ekzeme und partielle Gangrän. Am häufigsten finden sich Ulcerationen bei der

Myelomeningocele. Das zarte gefässreiche Gewebe der Area medullovasculosa unterliegt häufig schon intrauterin der Maceration durch das Fruchtwasser und die Frucht wird mit bereits ulceriertem oder gar perforiertem Tumor geboren. Es bedeutet dies eine weitere Verschlechterung der Prognose dieser auch in anderer Beziehung nach meiner Meinung hoffnungslosen Form der Spina bifida. Aber auch die anderen Formen sind in hohem Masse der Decubitusbildung ausgesetzt. Die gewöhnliche Lokalisation in der Lumbal- oder Sakralgegend bedingt einen kontinuierlichen Druck auf den Tumor mit seinen meist verdünnten, jedenfalls nicht normal ernährten und vielleicht auch nicht normal innervierten Hautdecken bei der Rückenlage. Die häufige Benetzung mit Urin bei kleinen Kindern und die Verunreinigung durch Stuhl begünstigen das Zustandekommen von Ekzemen und Decubitus und die Infektion desselben. Dass bei Bestehen einer solchen Ulceration eine aseptische Operation ausgeschlossen und die Infektion der Wunde fast unvermeidlich erscheint, ist ohne Weiteres klar. Der Chirurg wird also die Operation temporär ausschliessen, und das Ulcus zur Abheilung zu bringen suchen, um ein aseptisches Operationsfeld zu gewinnen. Es gelingt das aber sehr selten. Vielmehr tritt zugleich mit einer Ulceration des Sackes eine weitere dringende Gefahr auf, die Perforation des Sackes. Am grössten ist diese Gefahr bei der Meningocele, die meist papierdünne Bedeckungen aufweist, und bei der Myelomeningocele. Mit dem Eintritt der Perforation ist das Schicksal des Patienten in kurzer Zeit besiegelt. Die Infektion der eröffneten Meningen lässt sich nicht vermeiden, und die eitrige Meningitis tritt in allen Fällen hinzu. Die 6 hier beobachteten Fälle von Perforation des ulcerierten Sackes gingen ausnahmslos an Meningitis zu Grunde.

Es knüpft sich an diese Thatsachen die Frage, wie man sich in Fällen einer drohenden Perforation infolge von Ulceration des Sackes zu verhalten hat. Bei intakten Hautdecken wird natürlich eine sofortige Radikaloperation indiciert sein. Die quoad vitam absolut schlechte Prognose aber bei einem Durchbruch innerhalb eines inficierten Gebietes rechtfertigt vielleicht auch einen solchen Eingriff als ultima ratio. Die Aussicht auf Erfolg ist nicht gross, da es oft nicht bestimmt werden kann, ob bereits eine Infektion der Rückenmarkshäute stattgefunden hat oder nicht. Die Prognose ist also in jedem Fall sehr dubiös zu stellen. Thatsächlich gelingt aber doch in einzelnen Fällen die lebensrettende Operation. Ich kann über 5 Fälle (7. 13. 23. 18. 29.) berichten, die aus obiger Ueberlegung

heraus operativ in Angriff genommen wurden. In zwei Fällen (13. 29.) war eine Perforation bereits eingetreten. Die Operation wurde sofort unter allen Kautelen vorgenommen. Der eine Patient starb 11 Wochen post operationem an Hydrocephalus, wohl eine Folge chronischer Infektion, wie weiter unten gezeigt werden soll, der andere erlag einer Meningitis. In den 3 anderen Fällen wurde ein Bersten des Sackes an der Decubitusstelle befürchtet. Durch die Operation gelang es, alle drei zur Heilung zu bringen. In einem weiteren Falle (40) wurde palliativ das Ulcus aus der Innenwand excidiert und die Tamponade ausgeführt. Das Kind starb in kurzer Zeit an Meningitis. Es geht daraus hervor, dass bei drohendem Durchbruch einer Ulceration in die Rückenmarkshöhle eine baldige Operation mit Entfernung der infektiösen Partien doch noch einige Aussicht auf Erfolg bietet. Getrübt wird die Prognose allerdings auch bei Vermeidung der akuten Meningitis durch die Gefahr des sekundären Hydrocephalus. Aussichtslos erscheint dieselbe bei bereits erfolgtem Bersten des Sackes.

Aus den obigen Ausführungen ergiebt es sich von selbst, dass der Zeitpunkt der Operation möglichst früh gelegt werden soll. Die Gefahr der Ulceration ist aber nicht der einzige Grund, der für eine frühzeitige Operation der Spina bifida spricht. Wieting folgert die Indikation zur Frühoperation aus der Beobachtung, dass bei anfangs anscheinend symptomlos verlaufender Spina bifida sich später nicht selten Missbildungen der unteren Extremitäten, meist Klumpfüsse, entwickeln. Der Verfasser spricht auf Grund von 2 Beobachtungen den Gedanken aus, dass nicht in allen Fällen der Cysteninhaltsdruck für die fortschreitenden Lähmungen verantwortlich zu machen ist. Wieting's Beobachtungen umfassen einen Fall von Meningocele sacralis, bei dem im Cystensack einige adhärente dicke Nervenstränge vorgefunden wurden, und einen nicht operierten Fall von fraglicher Meningocele, in dem das Vorhandensein von bindegewebigen Wucherungen angenommen wurde. Beide Patienten wiesen Lähmungen der unteren Extremitäten auf, die erst mit der Zeit aufgetreten waren, resp. sich verschlimmert hatten.

Die spät auftretenden Komplikationen, die eine frühzeitige Operation als günstig erscheinen lassen, haben ihre Ursache vielleicht noch in anderen Vorgängen, auf die ich hier eingehen möchte. Meine Erwägungen stützen sich in erster Linie auf folgenden Fall (62):

Willi R., 8 J., aufgen. 18. I. 04.

Bei der Geburt des Kindes bemerkten die Eltern unten am Rückgrat eine haselnussgrosse Beule, die mit den Jahren allmählich bis zur

jetzigen Grösse anwuchs. Sonstige Abnormitäten wurden nicht bemerkt. Nach 1¼ Jahr bemerkten die Eltern, dass das Kind den Stuhl nicht entfernen konnte, dagegen fortwährend Wasser lassen musste. Sobald das Kind eine Bewegung machte, ging der Stuhl unwillkürlich ab. Das Kind wurde in die Breslauer Kinderklinik aufgenommen und befand sich dort 7 Wochen in Behandlung. Von einer Operation wurde abgeraten und dauerndes Tragen eines Urinals verordnet, ausserdem jeden dritten Tag Einführung einer Sonde in den Mastdarm und Ausspülung mit lauem Wasser. Darauf erfolgte dann reichliche Stuhlentleerung, und das Kind konnte den Stuhl 2 Tage lang halten. Vor der klinischen Aufnahme sowie im letzten Herbst, angeblich infolge von Erkältung, „Blasenkatarrh" (Schmerzen in der Blasengegend, geringes Fieber). 14 Tage Bettruhe, medikamentöse Behandlung. Vor 1¼ Jahr, nachdem der Knabe bis dahin angeblich auf beiden Füssen ganz gleich gut gelaufen war, bemerkte die Mutter eine auffällige Formänderung an der rechten grossen Zehe. Dieselbe krümmte sich nach dem Fussrücken zu. Das Leiden wurde von Woche zu Woche schlimmer, das Kind begann zu lahmen. Schmerzen bestanden dabei nicht.

Befund: Kleiner schmächtiger Knabe von blassem Aussehen. Prämature Entwicklung: Stimme männlich sonor, Schamhaare gut entwickelt, schwarz. Penis in der Schlaffheit 8 cm lang, Hoden taubeneigross; Brüste weibisch spitz vorspringend, mässig fettgepolstert, kein Colostrum. An den unteren Extremitäten beiderseits lange schwarze Haare, besonders rechts unterhalb der Kniescheibe. Intelligenz zurückgeblieben, Kopfrechnen schwach. Nystagmus leichten Grades, Strabismus convergens dexter; Pupillen beiderseits weit, reagierend, Schädel ohne Missbildung. Bohnen- und erbsengrosse vordere Halsdrüsen. Lungen und Herz o. B. Leib eingefallen. Man fühlt in der Tiefe, besonders in der Ileocoecalgegend, weiche knetbare Massen (Kot.). Urin alkalisch, trüb, Eiweissprobe positiv, kein Zucker. Pat. trägt dauernd ein Urinal. Vor dem Ablegen desselben presst er durch Druck der Hände auf die Unterleibsgegend die Blase aus. Sphinkter ani schlaff. — Patellar- und Fusssohlenreflexe beiderseits erhalten; Achillesreflex schwach. Rechter Fuss Pes varoequinus, die Zehen in starker Dorsalflexion. Der Fussrücken bildet mit dem Unterschenkel einen Winkel von 155°, lässt sich nur bis 150° dorsal flektieren. Sensibilität der Beine unversehrt. — In der Lendengegend eine „occulte Spina bifida" mit schützender abnormer Fettbildung. Redression des Klumpfusses. Entlassung.

Ein genauer Lokalstatus fehlt leider in der Krankengeschichte. Jedoch sind in ihr die Punkte enthalten, die für mich wesentlich sind, das Vorhandensein eines Lipoms an der Stelle der Spina bifida einerseits und der Bericht über die im Laufe der Zeit aufgetretenen Lähmungen andrerseits. Der Gedanke, diese beiden Thatsachen in

ursächlichen Zusammenhang zu bringen, liegt vielleicht nicht so fern. Unterstützt wurde ich bei dieser Annahme durch das Studium des Falles, den v. Recklinghausen seiner Arbeit über die Spina bifida zugrunde gelegt und genau makroskopisch und mikroskopisch untersucht hat. Auch in diesem Falle handelt es sich um eine Spina bifida occulta lumbosacralis, kompliciert mit einem Gebilde heterologen Ursprungs, einem „Myofibrolipom". Auch hier stellten sich verhältnismässig spät steigende Symptome ein, Sensibilitätsstörungen an den unteren Extremitäten, Mal perforant du pied etc. Der Patient starb infolge der Amputation des betroffenen Beines. Der mikroskopische Befund ergiebt nun, dass das erwähnte „Myofibrolipom" „sich dem Rückenmark nicht nur von aussen anschmiegt, sondern mit ihm die festeste Verbindung eingeht, die Nervenstränge einbettet . . . Diese Nervenwurzeln zeigen auch noch mikroskopisch, dass sie an Nervenfasern verarmt sind, dass sie viele Faserbündel enthalten, welche nur aus derbem, sogar sklerotisch zu nennendem Bindegewebe bestehen." Der Verfasser folgert aus diesem Befunde, „dass die Bindegewebshyperplasie nach der Bildung des Rhachisspaltes fortgedauert und nicht nur den Blutgefässen dicke Bindegewebsscheiden verliehen, eine chronische Periangioitis, die sich tief hinein in das Rückenmark erstreckt, hervorgerufen, sondern auch die linken hinteren Nervenwurzeln sklerosiert hat . . . Auch in späterer Zeit vollendete der wachsende Tumor mittels eines Druckes oder einer Zerrung die Verkümmerung dieser Nervengewebe und liess erst im 20. Lebensjahr die Anästhesie und Analgesie, namentlich die trophischen Störungen offenbar werden."

Diese Ausführungen v. Recklinghausen's sind überzeugend durch die genaue mikroskopische Untersuchung. Ein Vergleich des zu Grunde liegenden Falles mit der oben referierten Krankengeschichte ergiebt eine wesentliche Uebereinstimmung der Hauptpunkte: Bei beiden Fällen handelt es sich um eine Spina bifida occulta. Diese Form des Rückenspaltes hat ihren Namen gerade daher, dass die Ausstülpung der Rückenmarkshäute verhindert oder vermieden wird durch einen soliden Tumor bindegewebiger Natur, der den Defekt der Wirbelbögen verdecken oder gar verschliessen kann. Ein solcher Tumor lipomatöser Natur liess sich auch in dem referierten Falle feststellen, ebenso ein Wachsen desselben (cf. Anamnese) im Laufe der Zeit. Eine weitere Aehnlichkeit weisen beide Fälle in dem allmählichen Auftreten von Degenerationssymptomen des Rückenmarkes auf. Der Schluss aus dieser Parallele darauf, dass auch in dem von

mir referierten Fall eine Ueberwucherung der Nervengebilde des Rückenmarkskanals durch das wachsende Lipom stattgefunden hat, welches dieselben im Laufe der Zeit langsam durch Kompression zur Atrophie und Degeneration gebracht hat, erscheint vielleicht nicht so fernliegend.

Zur Unterstützung dieser Annahme erwähne ich einen zweiten Fall von Spina bifida occulta (63), der neben den anderen die Symptome der Komplikation mit bindegewebigen Tumoren geradezu typisch erscheinen lässt.

Pat., 22 J. In der Lumbosacralgegend ein weicher, sich wie ein Lipom anfühlender kindskopfgrosser Tumor, der die Wirbelsäule deckt und nicht abtasten lässt. Rechte untere Extremität atrophisch, um 1 cm reell verkürzt; Beweglichkeit im Fussgelenk beschränkt, Zehen in Flexionskontraktur, Sensibilität an der rechten Fusssohle grob gestört. An der rechten Hinterbacke Dekubitusnarben, ebenso an den Zehenballen und an der Ferse des linken Fusses und ein quer herunter ziehender Hautdefekt an der Sohle, der teilweise verheilt ist.

Eine Gegenüberstellung des übereinstimmenden lokalen Befundes und der vielfach gleichartigen Symptome, insbesondere der Läsionen der sensiblen Rückenmarksbahnen in allen drei Fällen spricht für den ursächlichen Zusammenhang der Erscheinungen. Leider bin ich nicht in der Lage, meine Annahme durch einen anatomischen Befund zu kontrollieren, da beide Patienten nicht zur Operation kamen.

Welche nun aber auch die verschiedenen Ursachen der später auftretenden Komplikationen bei Spina bifida sein mögen, der Zusammenhang derselben mit lokalen Vorgängen in der Missbildung wird sich nicht ableugnen lassen. Aus diesen Thatsachen lässt sich für die Prognose ein wichtiger Satz ableiten: dass eine Operation desto aussichtsvoller erscheint, je früher sie ausgeführt wird. Insbesondere wird in dieser Beziehung den Fällen Aufmerksamkeit zu schenken sein, in denen das Vorhandensein von Neubildungen konstatiert ist oder angenommen werden kann. Bei der Entscheidung der Frage, ob eine symptomlose Spina bifida occulta in allen Fällen operiert werden soll, dürfte hierin ebenfalls ein wesentliches Moment liegen.

In Bezug auf das Verfahren bei der Operation selbst herrscht augenblicklich mehr Einigkeit als in anderen Fragen, die die Pathologie und Therapie der Spina bifida betreffen. Man ist sich einig darüber, dass die Hauptaufgabe der Operation in der Wiederherstellung möglichst natürlicher Verhältnisse liegt und auch

darüber, dass dies nur auf dem Wege der plastischen Radikaloperation nach Art der Hernienoperation, mit Eröffnung des Bruchsackes, erreicht werden kann. Die früher geübten Methoden, als Punktion oder Incision des Sackes, Injektionsbehandlung, Ligatur des uneröffneten Sackes sind sämtlich mit Recht verworfen worden und können deshalb auch hier kurz abgethan werden. Sie mögen sich hauptsächlich unter dem Eindruck der Gefahren einer Eröffnung der Meningen herausgebildet haben, geben aber alle, seit wir in der Lage sind, den Wundverlauf zu beherrschen, gegenüber der offenen Operation eine schlechtere Prognose, wenn nicht eine absolut schlechte.

Die Punktion ist ein rein palliatives Mittel, bei dem man auf eine radikale Heilung gar nicht hoffen kann; sie dürfte vielleicht noch dort ihre Berechtigung haben, wo eine radikale Operation temporär nicht möglich ist und die Gefahr des Berstens der Cyste durch zu hohen Innendruck besteht — natürlich nur unter allen aseptischen Kautelen. Die Incision dagegen muss durchaus verworfen werden, weil sie die Gefahr der Infektion heraufbeschwört. Der dauernde Austritt von Liquor cerebrospinalis der durch eine offene Incisionswunde bedingt wird, begünstigt, ebenso sehr wie die bereits besprochene spontane Perforation, das Zustandekommen einer Infektion der Rückenmarkshäute und die Fortleitung der Entzündung. Dabei ist der Heilerfolg einer Incision, ebenso wie bei der Punktion gleich Null.

Was durch die Punktion nicht erreicht wurde — die Schrumpfung der Cyste und Bildung einer verschliessenden Narbe — versuchte man dann durch Injektion von reizenden, entzündungserregenden Flüssigkeiten zu erzielen. Die Aussichten wurden dadurch kaum besser, jedenfalls nicht sicher. Wenn auch von Erfolgen dieser Methode berichtet wird, so sind auch zahlreiche Misserfolge zu verzeichnen. In der Breslauer Klinik wurde ein Fall von Spina bifida cervicalis (26) mit Injektionen von Jodtinktur und Alkohol 4:1 längere Zeit behandelt. Nach der Injektion traten Erbrechen, Fieber und Krämpfe auf, an der Injektionsstelle bildete sich eine lokale Nekrose, während der Tumor an Grösse und Beschaffenheit so gut wie unverändert blieb. Der Patient starb kurze Zeit nach Unterbrechung der Behandlung. Den Vergleich mit der Radikaloperation kann die Methode jedenfalls in keiner Weise aushalten.

Zu den jetzt nicht mehr üblichen Operationsmethoden gehört auch die Ligatur des uneröffneten Sackes. Obgleich sie der Radikaloperation am nächsten kommt, bietet sie doch dieser gegenüber

grosse Nachteile, insofern nach ihr sozusagen im Dunklen gearbeitet wird. Das Verfahren kann wohl als berechtigt angesehen werden bei der reinen Meningocele, wo die Cyste der Spina bifida nur Flüssigkeit enthält. Die Thatsache aber, dass in vielen Fällen das Vorhandensein von Nervengewebe im Sack diagnostisch nicht ausgeschlossen werden kann, ja dass sogar oft die Differentialdiagnose der Meningocele vor Eröffnung des Sackes garnicht gestellt werden kann, lässt die Ligatur direkt untunlich erscheinen. Von den vereinzelten Fällen der ausgeführten Ligatur, die mir vorliegen, erwähne ich einen (25), der geeignet ist, die Gefahren der Methode deutlich darzuthun. Der Stiel einer Meningocele lumbosacralis wurde einfach abgeklemmt und ligiert, der Sack exstirpiert. Unmittelbar nach der Operation trat gänzliche Lähmung der Extremitäten auf und in der Sackwand fanden sich an einer Stelle adhärente Nervenstränge, die mit abgetragen worden waren. Dabei lässt sich die Infektion, deren Vermeidung den Hauptzweck der Methode darstellt, garnicht mit grösserer Sicherheit ausschliessen. In dem referierten Fall sowohl, wie in einem zweiten (51), bei dem die Ligatur ausgeführt wurde, gingen die Patienten an Meningitis zu Grunde.

Die Radikaloperationen mit Eröffnung des Sackes sind bei weitem am besten in der Lage, die Haupterfordernisse zu erfüllen, die zu einer Heilung der Spina bifida nötig sind, und auch am erfolgreichsten den Gefahren der operativen Behandlung entgegenzutreten. Sie stellen diejenigen Operationen dar, von denen prognostisch das Meiste erhofft werden kann. Als Hauptaufgabe muss die Herstellung eines plastischen Verschlusses des Defektes der Wirbelsäule betrachtet werden, der im Stande ist, dem Innendruck des Wirbelkanals genügenden Widerstand zu leisten und denselben vor äusseren Insulten zu schützen. Bei Anomalien im Bereich des Rückenmarkes selbst soll auch die Wiederherstellung möglichst normaler topischer Verhältnisse angestrebt werden. Soweit letzteres überhaupt möglich ist, ist allein die Radikaloperation hierzu im Stande. Auch die andere Aufgabe, die Herstellung des sicheren Verschlusses wird am vollkommensten durch sie gelöst. Zur Herstellung desselben sind verschiedenartige Methoden der Plastik empfohlen und geübt worden. Soweit sie ihren Zweck erreichen, dürften alle gleich zu bewerten sein, indem jede einzelne bei der Mannigfaltigkeit der pathologischen Verhältnisse ihren berechtigten Platz findet. Insbesondere gilt das für einen bei der Beurteilung der Prognose wesentlichen Punkt — die Ausdehnung des Wirbeldefektes. Während bei minimalem Spalt eine einfache Haut-

naht genügend sein kann, erfordert eine grössere Ausdehnung desselben umfassendere plastische Massnahmen, bis zur Verpflanzung von Knochensubstanz zur Deckung der Oeffnung. Im allgemeinen scheint nach den hiesigen Erfahrungen die Bildung von zwei seitlichen Muskel-Fascien-Periost-Brücken, die in der Nachbarschaft der Wirbelspalte abgelöst und über ihr vernäht werden, auszureichen und gute Resultate zu geben.

Dass bei der Operation von vornherein ein Verschluss des Wirbelloches hergestellt wird, der im Stande ist, dem Flüssigkeitsdruck des Wirbelkanals zu widerstehen, um einen Austritt von Liquor cerebrospinalis zu verhindern, ist deshalb wichtig, weil dadurch einer der hier zu besprechenden Gefahren der Operation entgegengetreten wird — der Infektion der Meningen. Das Nachsickern von Liquor cerebrospinalis durch die Wundschichten in den Verband hinein begünstigt sehr das Zustandekommen einer Meningitis, und bei längerem Bestehen dieser Sekretion lässt sich bei der Nähe der After- und Urinöffnung die Invasion von Bakterien, die ausserdem in der Flüssigkeit einen ausgezeichneten Nährboden finden, trotz vollkommener Asepsis auf die Dauer nicht vermeiden.

Die Gefahr der Meningitis muss, wenn wir die Häufigkeit derselben nach operativen Eingriffen bei Spina bifida ins Auge fassen, überhaupt näher geprüft werden. Wenn man nicht im Stande wäre, unter normalen Verhältnissen diese Gefahr, die in jedem Falle todbringend ist, mit einiger Sicherheit auszuschliessen, so würde die Operation überhaupt sofort in einem prognostisch bedeutend schlechteren Lichte erscheinen. Das mir vorliegende Material, in dem natürlich auch mehrfach Todesfälle am Meningitis zu finden sind, habe ich auf die Ursachen derselben geprüft und folgende Ergebnisse gefunden: Von 6 Fällen postoperativer Meningitis auf 39 operierte Fälle beziehen sich zwei auf Spina bifida ulcerata, bei denen es sich nur darum handelte, eine so wie so sicher eintretende Meningitis eventuell durch die Operation aufzuhalten. Ein Fall betrifft eine Myelomeningocele. Eine Infektion der Area medullo-vasculosa war hier nicht konstatiert worden, lässt sich aber meiner Meinung nach aus bereits erwähnten Gründen gar nicht ausschliessen. Auf eine Infektion während der Nachbehandlung deuten zwei weitere Fälle. (Spätes Auftreten von Entzündungserscheinungen an der Operationswunde, Durchnässung der Verbände, Stichkanaleiterung). Im letzten Fall muss eine Infektion während der Operation angenommen werden. Das würde ungefähr einer Mortalität infolge von Infektion von ca.

10% entsprechen. Diese Zahl ist gewiss gross für unsere heutigen Erfahrungen. Bedenken wir aber, dass die grosse Mehrzahl dieser Kinder und zwar besonders derjenigen, die bei der Operation durch Infektion gefährdet werden, mit grosser Wahrscheinlichkeit binnen kurzer Zeit zu Grunde geht, wenn sie nicht operiert werden, so verliert diese Ziffer ihr Abschreckendes.

Die Eröffnung der Meningealhöhle ist noch mit einer anderen Gefahr kompliciert, die als lebensgefährlich angesehen worden ist: die Herabsetzung des intracraniellen und intravertebralen Druckes durch Abfluss des Liquor cerebrospinalis. In der hiesigen Klinik ist nun ein plötzlicher Exitus bei der Operation nicht beobachtet worden. In den wenigen Fällen, wo ein Exitus nach der Operation ohne nachweisbare Todesursache erfolgte, lässt sich kein Anhaltspunkt dafür gewinnen, dass die Herabsetzung des intracraniellen Druckes etwa anzuklagen wäre. Ich erwähne aber, dass im Hinblick auf diese Gefahr der Patient bei der Operation und auch vielfach nach derselben stets mit dem Kopfe tief gelagert wurde, um einen übermässigen Abfluss von Liquor zu vermeiden. Vielleicht ist dadurch die Gefahr zu umgehen. In der Nachbehandlung wurde diese Art der Lagerung auch angewendet, um das Operationsgebiet vor Innendruck zu schützen, und ein Aussickern der Flüssigkeit zu verhüten.

Von grösstem Interesse für die Beurteilung der Spina bifida-Operation ist die Komplikation mit Hydrocephalus und die Erscheinungen der „postoperativen Hydrocephalie".

Wird auf der einen Seite eine Druckherabsetzung im Centralkanal bei der Operation gefürchtet, so ist andrerseits das Eintreten einer Drucksteigerung infolge des Verschlusses der Meningen bei der Operation beobachtet worden und Gegenstand oft recht pessimistischer Folgerungen quoad operationem gewesen. Die häufige Komplikation der Spina bifida mit Hydrocephalus, die Verschlimmerung dieser Komplikation nach der Operation und nicht zuletzt das Auftreten von Hydrocephalus nach der Operation, ohne dass Symptome davon vorher bemerkbar gewesen wären, sind Gegenstand zahlreicher Untersuchungen und Abhandlungen gewesen, ohne indessen eine genügende Erklärung dieser Erscheinungen herbeizuführen. Ich habe mich an dieser Stelle nicht mit der Pathogenese des Hydrocephalus bei Spina bifida zu beschäftigen, sondern nur mit dem Einfluss desselben auf die Prognose des Leidens. Nur soviel möchte ich sagen, dass nach meiner Ueberzeugung streng zu scheiden ist zwischen

postoperativer Steigerung eines schon vor der Operation bestehenden Hydrocephalus und der eigentlichen postoperativen Hydrocephalie. Im ersteren Falle lässt sich die Steigerung der Symptome vielleicht dadurch erklären, dass wir in dem Sack der Spina bifida ein Reservoir haben, das sich vergrösseren kann und die durch die Hypersekretion gelieferten Flüssigkeitsmengen in sich aufnimmt. Thatsächlich sehen wir in den meisten Fällen von Spina bifida ein allmähliches Anwachsen der Cyste, das zur Verdünnung oder sogar Perforation ihrer Bedeckungen führt und nur durch steigenden Inhaltsdruck erklärt werden kann. Durch die Exstirpation der Cyste fällt das Reservoir fort, und die fortdauernde Sekretion führt zur Drucksteigerung im subduralen Raum. Zur Begründung dieser Anschauung verweise ich noch besonders auf den weiter unten zu referierenden operierten Fall von Spina bifida mit Hydrocephalus (34), in dem bei der Operation für die dauernde Ableitung des Liquor cerebrospinalis gesorgt wurde.

Ich gebe hier eine kurze Uebersicht über die in diesen Bereich fallenden Berichte.

1. Meningocele (9). Bei der Aufnahme Hydrocephalus geringen Grades. Fontanellen auffallend gross. Radikaloperation der Spina bifida. Wunde per primam verheilt. Nach der Operation nimmt der Hydrocephalus zu. Exitus 4 Monate p. op. an Pneumonie. Obduktionsbefund: Hydrocephalus mässigen Grades.

2. Meningocele (18). Hydrocephalus. Radikaloperation der Meningocele. 9 Tage p. op. Hydrocephalus mehr gespannt. 8 Tage später hat der Kopfumfang bereits um $1^1/_2$ cm zugenommen. An der Operationsstelle Fistelbildung mit dauerndem Aussickern von Liquor cerebrospinalis. Entlassung. Spätere Nachricht: † 2 Monate p. op. an „Wasserkopf". Fistel hatte sich geschlossen.

3. Spina bifida (53). „Kopf ziemlich gross aber kein Hydrocephalus, Fontanellen nicht auffallend gross, Spannung der Schädeldecken nicht übernormal." 8 Tage später Kopfumfang in raschem Zunehmen begriffen, Hydrocephalus bereits nicht mehr zu verkennen. Weiterhin wächst der Hydrocephalus beständig.

4. Spina bifida ulcerata (32). Exitus an Meningitis. Bei der Obduktion findet sich Hydrocephalus externus.

Den letzten Fall (34) kann ich mir nicht versagen in extenso zu bringen. Er bietet in jeder Beziehung ein aussergewöhnliches Interesse.

5. Johann I., 5/4 J. Aufgen. 17. VI. 04.

Bei der Geburt des Kindes bemerkte die Mutter sofort eine längliche schmale Geschwulst in der Lendengegend, die im Laufe der Zeit bis zur jetzigen Grösse anwuchs. Der Kopf des Kindes soll bei der Geburt nicht grösser gewesen sein als bei anderen Kindern. Im Laufe des letzten Vierteljahres ist er bis zur jetzigen Grösse angewachsen. Sofort nach der Geburt wurde auch an dem Rücken des Kindes ein grosser dunkler Fleck bemerkt, ausserdem noch viele andere auf dem ganzen Körper. In der letzten Zeit ist dieser Fleck behaart geworden.

Status: Mässig kräftiger Körperbau. Schädel in toto vergrössert. Grosse Fontanelle weit, ca. 8 cm lang, 7 cm breit. Im Bereich der Lendenwirbelsäule sitzt dem Rücken eine gänseeigrosse, prallelastische Geschwulst mit einem etwa daumendicken Stiel auf. Die Oberfläche der Geschwulst ist von Haut überzogen, die zahlreiche Naevi von Linsen- bis Pfennigstückgrösse, teilweise behaart, aufweist. An der Geschwulst ist nichts durchzupalpieren, an einer Seite scheint eine diffuse, undeutliche Härte vorzuliegen. Die ganze Oberfläche des Rückens bis auf die Lendenwirbelsäule hinunter wird von einem stark pigmentierten, reichlich doppelthandtellergrossen behaarten Naevus eingenommen.

Diagnose: Spina bifida, Naevus pilosus, Hydrocephalus. Ueber Operation und Verlauf lasse ich das Referat des Operateurs, Prof. Kausch, gelegentlich einer Demonstration des Falles in der Schlesischen Gesellschaft für vaterländische Kultur folgen[1]).

Die Operation der Spina bifida wurde nicht in der gewöhnlichen Weise ausgeführt, weil befürchtet wurde, dass der Hydrocephalus dadurch verschlimmert würde. Es wurde deshalb so vorgegangen, dass nach Freilegung und Eröffnung des Meningensackes derselbe grösstenteils abgetragen wurde, bis auf ein rechteckiges Stück, welches zu einem Schlauch vernäht wurde, von ca. 3 cm Länge und 1/2 cm Durchmesser. Mittelst dieses Schlauches sollte eine Dauerdrainage des Subarachnoidalraumes in das subkutane Gewebe herbeigeführt und so der Hydrocephalus entlastet werden. Die Haut wurde dann vollständig vernäht; die Wunde heilte primär.

Es wurde angenommen, dass diese Drainage auch wirklich in Kraft getreten ist. Die Fontanelle, die vorher prall gespannt war, war jetzt zweifellos viel weicher geworden, leicht eindrückbar. Das Kind war nach Ansicht aller, die sich mit ihm beschäftigten, geistig reger geworden; es war vor der Operation ziemlich blöde, konnte noch nicht stehen. — 12. VI. Das Kind wird in bestem Zustande entlassen.

Spätere Nachricht vom 12. XII. 06: (2 1/2 Jahre p. op.) Kind vollkommen gesund und normal entwickelt.

---

1) Sitzungsbericht der Schles. Gesellsch. f. vaterländische Kultur. Medicinische Sektion. Sitzung vom 8. VII. 04.

Wir sehen aus dem referierten Material, dass in den Fällen, wo ohne jede weitere Vorkehrungen operiert wurde, jedesmal ein Verderben bringendes Anwachsen des Hydrocephalus die Folge der Operation war. Es scheint sich zu bestätigen, was Muscatello kategorisch ausspricht: Das Bestehen eines Hydrocephalus auch geringen Grades kontraindiciert jede Operation. Nach den hiesigen Erfahrungen, die sich mit denen vieler Operateure decken, ist die Prognose der Operation der mit Hydrocephalus komplicierten Spina bifida thatsächlich eine schlechte zu nennen. Die referierte Krankengeschichte ist deshalb von besonderem Interesse, weil sie zum ersten Mal einen Versuch darstellt, dieser Gefahr zweckmässig entgegenzutreten, der scheinbar von Erfolg gekrönt war. Die Operation wurde nach dem von v. Mikulicz geübten Verfahren der subkutanen Drainage des subarachnoidalen Raumes ausgeführt. Wenn natürlich aus diesem einen erfolgreichen Versuch nicht ein allgemeiner Schluss auf die Brauchbarkeit der Methode gezogen werden darf, so kann er doch zur weiteren Anwendung in passenden Fällen ermutigen und dann vielleicht zur Verbesserung der Prognose solcher infauster Fälle beitragen.

Das Material über Hydrocephalus postoperativus ist folgendes:

1. Meningocele (19). Kein Hydrocephalus vor der Operation. Operation. Wundinfektion, Krämpfe, Exitus. Obduktionsbefund: Einzelne bronchopneumonische Herde, ganz leichte Gastroenteritis. Es bestand hochgradiger Hydrocephalus externus und internus.

2. Myelomeningocele (44). Kein Hydrocephalus vor der Operation, keine nachweisbare Wundinfektion. Wiedervorstellung 4 Monate p. op.: Hochgradiger Hydrocephalus. Exitus 10 Monate p. op. Mikroskopisch wird nachträglich das Bestehen einer Infektion der Area medullo-vasculosa zur Zeit der Operation nachgewiesen.

3. Myelocystomeningocele (36). Keine Angaben über Hydrocephalus weder vor, noch nach der Operation. Nach der Operation Stichkanaleiterung und Aussickern von Liquor cerebrospinalis, Entlassung mit nicht vollkommen geheilter Wunde. Spätere Nachricht: † ein Jahr p. op. an „Luftröhrenkatarrh und Schwäche". Nach der Operation entwickelte sich ein sehr starker Wasserkopf.

4. Meningocele (13). Ulceration und Perforation des Sackes. Kein Hydrocephalus vor der Operation. Stichkanaleiterung. Heilung per I. und II. Entlassung. † 11 Wochen p. op. an Hydrocephalus. Die vor der Operation bestehenden (Blasen- und Mastdarm-) Lähmungen waren unverändert.

5. Geboren mit perforierter und secernierender Spina bifida (64). Klumpfuss beiderseits. Nach 2 Monaten schloss sich die Fistel. Seit der Zeit Entwicklung eines hochgradigen Hydrocephalus. Status: Verheilte Spina bifida-Wunde. Klumpfüsse, Arme und Beine spastisch gelähmt. Fehlende Patellarreflexe. Blasen- und Mastdarmlähmung. — Subkutane Ventrikel-Drainage. Hohe Temperaturen, Exitus. Obduktion: Keine Meningitis.

Die Pathogenese der postoperativen Hydrocephalie ist nicht aufgeklärt. Muscatello nimmt eine entzündliche Aetiologie an, eine „Meningitis serosa diffusa" infolge von pyogener Infektion. Er verweist dabei auf die Thatsache, dass die postoperative Hydrocephalie in der Mehrzahl der Fälle da auftritt, wo eine Ulceration und Infektion der Spina bifida vorlag, oder während der Wundheilung zu Stande kam. Die hiesigen Beobachtungen lassen diese Annahme recht wahrscheinlich erscheinen, weisen jedenfalls auf einen Zusammenhang der postoperativen Hydrocephalie und der lokalen infektiösen Processe deutlich hin. Ich habe den aufgezählten Fällen einen (5) beigefügt, der streng genommen nicht zur Kategorie der „postoperativen Hydrocephalie" gehört, jedoch in Allem mit jenen Uebereinstimmung zeigt, speciell auch Perforation und Sekretion und Entwicklung des Hydrocephalus nach Verschluss der Wunde. Letzterer scheint das auslösende Moment für den Eintritt der intracraniellen Drucksteigerung zu sein. Die erwähnten Thatsachen sind für die Stellung der Prognose von Wert; von den 5 Fällen bliebe 1 nach, bei dem wir keinen Hinweis in ätiologischer Richtung finden.

Es ergiebt sich, dass die postoperative Hydrocephalie nicht so oft zu befürchten ist, wie das mehrfach behauptet worden ist. Jedenfalls kann ich mich in keiner Weise der extremen Richtung Broca's anschliessen, der wegen befürchteter postoperativer Hydrocephalie nur in wenigen Ausnahmefällen eine Operation für angebracht hält. Der Verfasser stellt in Bezug auf den postoperativen Hydrocephalus den Satz auf, es sollten nur Kinder operiert werden, die ohne Störung der Intelligenz zu zeigen mehrere Jahre alt geworden sind, und bei denen die Hautbedeckung des Sackes normal ist. Abgesehen davon, dass der erste Teil der Forderung einer vollkommenen Verweigerung der Operation gleichkommt, da das Schicksal der Patienten sich ohne Operation meist in kürzerer Zeit erfüllt, möchte ich dieser Anschauung die angeführten Resultate entgegenhalten. Sehen wir den referierten Fall von geheilter Spina

bifida bei bestehendem Hydrocephalus noch so skeptisch an, so wird es auch für den, der an die Wirksamkeit der hergestellten Drainage des Hydrocephalus nicht glaubt, nicht möglich sein, das vollkommene Heilungsresultat anzuzweifeln. Es braucht also nicht unbedingt in allen Fällen die Operation zu einer Steigerung des Hydrocephalus zu führen. Dass der erwähnte Fall von Heilung ganz vereinzelt unter lauter negativen Resultaten steht, spricht entschieden für die Zweckmässigkeit des angewandten Verfahrens und ist geeignet, in passenden Fällen Nachahmung zu finden.

Die zweite Forderung Broca's, die Operation, wenn der Sack nicht normale Bedeckungen aufweist, selbst dann, wenn eine Perforation desselben droht, auszuschliessen, ist ebensowenig berechtigt. Gegenüber der Thatsache, dass im Falle der Perforation die tödliche Meningitis unvermeidlich ist, stellt die Operation eben die ultima ratio vor. Gelegentlich der Besprechung der Ulcerationen der Spina bifida ist darauf bereits hingewiesen und gezeigt worden, dass durchaus nicht immer Meningitis und postoperative Hydrocephalie die Folge eines solchen Eingriffes zu sein brauchen.

Ich glaube, man kann die Operabilität einer Spina bifida in Bezug auf den Hydrocephalus nur soweit einschränken: Die Prognose der Operation bei bestehenden Symptomen eines Hydrocephalus ist ungünstig. Fast ausnahmslos erfolgt nach der Operation eine Steigerung der Symptome, sofern die Gefahr nicht durch besondere Massnahmen bekämpft wird.

Postoperative Hydrocephalie ohne vorherige Symptome eines Wasserkopfes ist hauptsächlich in den Fällen von Spina bifida ulcerata zu befürchten und wo sonst das Zustandekommen einer lokalen Infektion nicht vermieden worden ist.

Unter normalen Verhältnissen ist das Vorkommen der postoperativen Hydrocephalie eine seltene Erscheinung.

Die allgemeine Uebersicht über das vorhandene Material ergiebt folgende Daten:

Von den 64 zur Behandlung gekommenen Fällen von Spina bifida wurden 39, also 61% einer Operation unterzogen. Hervorzuheben ist, dass die Grenzen der Indikationsstellung ziemlich weit gezogen wurden. Ueber Operationen bei Komplikation mit Hydrocephalus und Ulceration des Sackes ist bereits berichtet worden. Von der Operation wurden ausgeschlossen die Fälle, die schwere motorische

und sensible Lähmungen der unteren Extremitäten, der Blase und des Mastdarmes aufwiesen, ferner die meisten Fälle von Ulceration, Perforation und Infektion des Tumors, einige auch wegen augenblicklicher Kontraindikation. Bestehende Lähmungen leichteren Grades wurden nicht immer als Kontraindikation angesehen.

Von den 39 operierten Fällen sind gestorben 25, also 70%, während 30% am Leben blieben. An den direkten Folgen der Operation starben 13 = 52%. Zweimal ist das Grundleiden als Todesursache anzusehen, und in 10 Fällen erfolgte der Exitus später an anderen Krankheiten. Von diesen Zahlen ist nur der Prozentsatz der an der Operation verstorbenen Kinder praktisch verwertbar. Er ist sehr hoch, findet aber seine Erklärung in den früher besprochenen Gefahren und Erschwerungen der Operation, als Ulcerationen, Hydrocephalus, Infektion u. s. w. Die Todesursache war in 6 Fällen Meningitis, in 4 postoperativer Hydrocephalus, in den drei übrigen blieb sie unbekannt, da keine Obduktion stattfand.

Prognostisch wertvoller ist die Thatsache, dass in 12 von 39 Fällen, also bei 33% eine vollkommene Heilung vom Grundleiden zu konstatieren ist, d. h. ohne dass weder ein lokales Recidiv auftrat, noch irgend welche Lähmungen sich eingestellt hätten, und die weitere Entwicklung vollkommen normal war. Wie wir später sehen werden, beziehen sich diese Fälle fast ausnahmslos auf die Meningocele ohne Beteiligung des Rückenmarkes. Ob das Rückenmark pathologisch verändert ist, und ob es bei der Operation überhaupt irgend welchen korrigierenden Massnahmen unterworfen werden muss, stellt prognostisch den ausschlaggebenden Faktor dar. Die Hoffnung, etwa bestehende Lähmungen durch Lagekorrekturen im Bereich des Rückenmarkes zu bessern, erfüllt sich nach dem vorliegenden Material nicht. Bei bestehenden Lähmungen ist das beste Resultat erreicht, wenn dieselben sich post operationem nicht verschlimmern. Dagegen muss der Operateur sich durchaus darauf gefasst machen, dass durch den Eingriff am Rückenmark nicht nur bestehende Innervations-Störungen gesteigert werden, sondern dass schwere Lähmungen eine direkte Folge der Operation sind, So wurde von 8 Fällen, bei denen vor der Operation Lähmungserscheinungen konstatiert waren, bei 2 eine Verschlimmerung der Lähmung konstatiert, während in den anderen die Erscheinungen ohne Veränderung bestehen blieben. Weiter aber traten in 9 Fällen, also in 23% aller Fälle, im Anschluss an die Operation Lähmungserscheinungen teilweise schweren Charakters

auf. Mit diesen schwerwiegenden Thatsachen wird man sich bei der Stellung der Prognose abzufinden haben. Gegenüber schweren postoperativen Paraplegien im Bereich der unteren Extremitäten und der häufigen Blasen- und Mastdarmlähmung stellt eine lokale Heilung keinen Heilungserfolg mehr vor, sondern nur eine Verlängerung eines für den Patienten und die Umgebung schwer zu tragenden Leidens, das schliesslich doch zum Tode führen muss. Bei Fällen, wo solche Lähmungen zu befürchten sind, muss eine Operation ebenso als aussichtslos angesehen werden, wie beim Bestehen derselben vor der Operation. Von den erwähnten Kindern mit postoperativen Lähmungen leben noch drei. Alle leiden an Incontinentia alvi et urinae und Lähmungen der unteren Extremitäten, eines befindet sich in traurigstem Zustande, der einen baldigen Exitus voraussehen lässt.

Prognose der Meningocele.

In prognostischer Beziehung drängt sich durch die grosse Verschiedenheit der Resultate eine Scheidung der Fälle danach, ob das Rückenmark an der Missbildung beteiligt ist oder ob der Bruchsack nur aus den Meningen bestand, direkt auf. Von den 25 hier beobachteten Fällen von Meningocele gehören 13 zu der letzteren Form. Diese Form der Spina bifida ist entschieden diejenige, bei der die Operation mit recht grosser Sicherheit vollkommene und dauernde Heilungsresultate erreichen kann. Abgesehen von der Unversehrtheit des Rückenmarkes gestalten sich auch die sonstigen Verhältnisse bei der Meningocele am günstigsten. Der Sitz ist meist auf das Kreuzbein und den unteren Teil der Lendenwirbelsäule beschränkt, eine Ulceration der Cystendecken selten, der Wirbelspalt klein. Eine Perforation scheint seltener vorzukommen, als man bei den hochgradig verdünnten Tumordecken voraussetzen müsste. Hier ist nur in einem (11) von den 25 Fällen Ulceration und Perforation mit nachfolgender Meningitis beobachtet worden.

Von den 13 Fällen von reiner Meningocele wurden 12 operiert, der letzte ist der eben erwähnte mit der Perforation. Von diesen 13 Patienten leben z. Z. noch 5 (1—5), die sich 11 Monate, 2½ Jahre, 9,9 und 10 Jahre p. op. befinden und einer normalen Entwickelung erfreuen. Vier weitere Kinder starben im Zeitraume von 2 und 3 Monaten und zweimal je einem Jahr p. op. an interkurrenten Krankheiten. Uebereinstimmend wird von ihnen berichtet, dass sie vollkommen normal und gesund waren und keinerlei Erscheinung von

Seiten der Spina bifida aufwiesen. Ich bin daher wohl berechtigt, auch diese als vollkommene Dauerresultate der Operation zu bezeichnen. Von den oben erwähnten 30% Dauerheilungen entfallen also 9 Fälle oder 75% allein auf die reine Meningocele. Interessant ist, dass jedoch auch bei dieser Form der Spina bifida leichte Paresen sowohl vor der Operation vorhanden sein, wie auch postoperativ auftreten können. Bei einem Patienten (7), der vor der Operation eine Parese des Mastdarms zeigte, hat sich nachher ein beständiges Harnträufeln eingestellt. Das Kind starb 4 Jahre p. op. an Pneumonie. In zwei anderen Fällen (1. 3) wurde mir von den sonst ganz gesunden Kindern berichtet, dass die Beine dünner als normal seien und eines von ihnen sogar leicht lahmt. In dem ersten Falle halte ich es noch nicht einmal für ausgeschlossen, dass die Blasenlähmung schon vor der Operation bestand, und nur bei der grossen Jugend des Patienten (7 Tage) übersehen worden ist. Bei den anderen beiden muss jedoch die Operation irgend eine Schädigung des Rückenmarkes hervorgebracht haben. Diese Thatsachen mahnen einerseits zu ausserordentlicher Vorsicht bei der Operation, andererseits kann man auch den Verdacht nicht unterdrücken, ob auch tatsächlich eine reine Meningocele vorgelegen hat. In den beiden letzten, tödlich verlaufenen Fällen (9. 10) erfolgte der Exitus einmal an postoperativer Hydrocephalie 4 Monate p. op., das andere Mal aus unbekannter Ursache kurz nach der Operation.

Mit einem Schlage ändert sich die Situation, sobald bei der Meningocele in der Cyste sich Rückenmark oder Nervensubstanz vorfindet. Die bei der reinen Meningocele in Betracht kommenden günstigen Faktoren verlieren hier alle ihre Bedeutung gegenüber der Gefahr der postoperativen Lähmungen, die solche Fälle prognostisch als im höchsten Grade dubiös erscheinen lässt. Der Grad der Beteiligung des Rückenmarkes ist sehr verschieden. Neben Fällen, wo ausgedehnte Verwachsungen des Conus terminalis und der Nervenfasern der Cauda equina mit der äusseren Cystenwand stattgefunden haben, finden sich solche, wo nur eine geringfügige Lageveränderung der nervösen Elemente im Bereich der Wirbelspalte vorliegt. Aber schon diese geringfügige Lagekorrektur kann nachträglich zu Innervationsstörungen führen. Bedeutend schlimmer gestalten sich die Aussichten, sobald es sich bei der Operation als notwendig erweist, Verwachsungen von Nerven mit den Rückenmarkshäuten zu lösen und diese in den Wirbelkanal zu reponieren. Der dadurch den nervösen Elementen zugefügte In-

sult rächt sich häufig durch schwere postoperative Lähmungen.

Von 12 Fällen von Meningocele dieser komplicierten Form wurde nur in einem einzigen ein gut zu nennendes Resultat erzielt. Die Cauda equina war hier in den Sack prolabiert und wurde bei der Operation reponiert. Bis auf leichte, zeitweise auftretende Blasen- und Mastdarmstörungen befindet der Patient sich jetzt, 10 Jahre p. op., vollkommen gesund und normal entwickelt. Ausser diesem Kinde lebt nur noch eins. An den Folgen der Operation starben 6 Kinder, 2 an Meningitis, 2 an postoperativer Hydrocephalie und 2 an unbekannter Todesursache. Nachträglich sind noch 2 Fälle gestorben, einer $1^1/_2$ Monate nach der Operation an „Krämpfen", ein anderer 1 Jahr p. op. an „Erstickung". Im ersteren der beiden letzten Fälle bestand vor der Operation Pes calcaneus duplex und Flexionskontraktur der unteren Extremitäten. Nach Angabe der Eltern waren diese Lähmungen bis zum Tode unverändert. In dem zweiten Falle konnten keine Auskünfte über Lähmungen erhalten werden. Das Schicksal eines Patienten ist unbekannt. Ausser dem bereits referierten Fall traten noch in zweien nach der Operation Lähmungen auf. Der anatomische Befund ergab fast gleiche Verhältnisse — Verwachsungen von Nervenfasern der Cauda equina mit der inneren Sackwand, die abgelöst und reponiert wurden. Bei dem einen Kinde trat p. op. Blasen- und Mastdarmlähmung auf, das andere lebt jetzt noch (11 Mon. p. op.) in traurigem Zustande: Es besteht Blasen- und Mastdarmlähmung, und vollkommene sensible und motorische Lähmung der unteren Extremitäten.

Prognose der Myelocystocele und Myelocystomeningocele.

Diese beiden Formen bieten anatomisch in den Hauptsachen und auch bezüglich der Prognose ein gleiches Bild und können deshalb zusammen behandelt werden. Dagegen scheide ich die Fälle sachlich unter dem Gesichtspunkte, ob Lähmungen vor der Operation bestanden oder nicht. Infolge der weitgehenden pathologischen Veränderungen am Rückenmark bei diesen Formen der Spina bifida stehen die Lähmungserscheinungen unter den bestehenden und nach der Operation zu befürchtenden Komplikationen an erster Stelle. In den meisten Fällen bedingt die Operation eine Abtragung des Teiles des Rückenmarkes, das die Cyste bildet. Eine Operation lässt sich nur durch die Voraussetzung rechtfertigen, dass dieser Teil des Rückenmarkes bereits an Nervenelementen soweit verarmt und degeneriert ist, dass seine Entfernung keine Ausfallserscheinungen mehr hervor-

ruft (Muscatello). Bis zu einem gewissen Grade trifft das gewiss zu, jedoch nicht soweit, dass postoperative Lähmungen ausgeschlossen wären. Man muss darauf gefasst sein, bei der Operation noch wirksame Teile des Rückenmarkes mit abzutragen und postoperativ schwere Lähmungserscheinungen zu bekommen, oder schon bestehende sich verschlimmern zu sehen. Die Myelocystocele und Myelocystomeningocele bieten in dieser Hinsicht eine noch ungünstigere Prognose als die komplicierte Meningocele.

Das vorliegende Material enthält 17 Beobachtungen von Spina bifida mit Höhlenbildung im Rückenmark. Von diesen wurden 11 operiert, und 6 wegen schwerer Lähmungen und anderer Komplikationen von der Operation ausgeschlossen. Zur Zeit der Operation waren 4 Fälle frei von paralytischen Zuständen. Von diesen wurde in einem ein vollkommenes Resultat erreicht. Es handelt sich um den früher in extenso referierten Fall von Spina bifida mit Hydrocephalus. Dass der Patient eben gesund und völlig normal entwickelt ist, wurde bereits erwähnt. Ein zweiter Fall, der mit Injektionen behandelt wurde, ist ebenfalls bereits früher besprochen worden, und das negative Resultat mitgeteilt. Die übrigen Fälle bieten ein recht trauriges Bild. Zwei Fälle starben unmittelbar nach der Operation an Meningitis. In 4 von den 11 Fällen traten p. op. schwere Lähmungen auf, oder es wurden Verschlimmerungen von bestehenden Lähmungen herbeigeführt, in dreien blieben die Lähmungen unverändert. Bis auf zwei sind diese Kinder im Laufe der Zeit zu Grunde gegangen. Von den letzteren leidet das eine (2 Mon. p. op.) an Parese der unteren Extremitäten, das andere an Blasen- und Mastdarmlähmung.

Die Prognose der totalen und partiellen Rachischisis (Myelomeningocele).

Die anatomischen Verhältnisse dieser beiden Formen der Spina bifida werden an und für sich einen operativen Eingriff als aussichtslos erscheinen lassen. Wie Eingangs erwähnt wurde, bleibt bei dieser Form das Rückenmark in seiner embryonalen Entwickelung in toto oder partiell auf der Stufe der Medullarplatte (2. Embryonalwoche) stehen und besteht nur aus einem schwammigen, zarten, gefässreichen Gewebe, das Ganglienzellen enthält. Bei der partiellen Rachischisis, der Myelomeningocele, entspricht diese Partie der Recklinghausen'schen Zona medullo-vasculosa. In die offen zu Tage liegende Medullarrinne münden der caudale und craniale Teil des

Canalis centralis offen ein. Es findet also an dieser Stelle eine vollkommene Durchtrennung der eigentlichen Rückenmarkssäule in zwei Teile statt und damit auch eine Unterbrechung der nervösen Leitungsbahnen. Dem entsprechend finden sich stets Lähmungen der Organe, die von der unterhalb der Durchtrennungsstelle liegenden Partie des Rückenmarkes versorgt werden. Dass durch eine Operation hier keine normalen Verhältnisse wieder hergestellt werden können, ist ohne weiteres einleuchtend. Regenerationsprocesse am Rückenmark lassen sich ebensowenig erhoffen, wie ein Zurückgehen der Lähmungen. Das Schicksal solcher Patienten ist von vornherein besiegelt, und eine Operation kann im besten Falle dazu beitragen, durch Herstellung eines Schutzes am Orte der Affektion das Leben derselben auf kurze Zeit zu verlängern. Meist wird nicht einmal dieser zweifelhafte Erfolg zu erreichen sein. Das hat seinen Grund in der Beschaffenheit der Missbildung, die das Zustandekommen einer Infektion begünstigt. Das zarte Gewebe der Area medullo-vasculosa unterliegt meist schon intrauterin der Maceration durch das Fruchtwasser und in den ersten Lebenstagen tritt bereits die Infektion dazu. So kommen die Kinder meist schon in einem Zustande in die Klinik, der die Möglichkeit einer Operation ausschliesst. Es wird sich auch bei scheinbar nicht inficierten Fällen eine bereits stattgehabte Infektion des offenen Centralkanales gar nicht mit Sicherheit ausschliessen lassen.

Die vorliegenden Beobachtungen bestätigen vollständig diese Darlegungen. Es kamen 8 Fälle von Myelomeningocele zur Beobachtung. Sechs von ihnen wiesen bereits bei der Aufnahme eine Ulceration der Area medullo-vasculosa, Lähmung der unteren Extremitäten, der Blase und des Mastdarmes auf. Als inoperabel wurden diese Fälle symptomatisch behandelt und kamen ohne Ausnahme in kurzer Zeit ad exitum, meist infolge von Meningitis. Bei den zwei übrigen Kindern schien die Oberfläche des Tumors unversehrt, und es bestanden auch keine Lähmungen. Sie wurden einer Operation unterworfen. Das Resultat war in dem einen Falle (43) Lähmung der unteren Extremitäten sofort p. op., Exitus an Meningitis, im anderen Falle (44) stellten sich allmählich Lähmung der Beine, Hautatrophie und Decubitusbildungen an denselben ein, und der Exitus erfolgte 10 Monate p. op. an postoperativer Hydrocephalie. Die mikroskopische Untersuchung der exstirpierten Teile ergab eine eitrig entzündete Pia mit Inseln von Nervengewebe mit Ganglienzellen. Die Infektion der Spina bifida hatte also doch schon vorgelegen,

ohne konstatiert werden zu können — ein Beweis für die diesbezügliche, oben aufgestellte Behauptung.

Die totale Rachischisis muss in kurzer Zeit zum Tode führen. Von einer Operation kann bei derselben natürlich noch weniger die Rede sein, als bei der Myelomeningocele. Beobachtungen über totale Rachischisis stehen mir nicht zur Verfügung.

Prognose der Spina bifida occulta.

Ueber die Spina bifida occulta steht mir kein umfassenderes Material zur Verfügung, das ein Urteil über die Operationsresultate bei dieser Form der Spina bifida geben würde. Von drei hier mitgeteilten Fällen kam nur einer zur Operation der Spina bifida. Zahlreiche andere sind wegen Komplikationen (Klumpfuss, Decubitus etc.) symptomatisch behandelt worden. Von diesen habe ich zwei (62. 63), die ein besonderes Interesse zu haben schienen, oben ausführlich referiert.

Die Frage über die Möglichkeit und Notwendigkeit der Operation gestaltet sich etwas anders als bei den übrigen Formen. Viele Gefahren der Spina bifida kommen in Wegfall. Der Tumor ist meist von normaler Haut überzogen, oft klein, der Inhalt erhält durch die häufige abnorme Fettbildung einen Schutz nach aussen, der Wirbelspalt ist oft minimal. Ferner fehlen in vielen Fällen die sekundären Symptome — die Lähmungen. Aus diesen Gründen ist bei symptomloser Spina bifida occulta vielfach die Operation als unnötig unterlassen worden, und es lässt sich dagegen auch wenig einwenden. Eine Beobachtung giebt aber doch zu denken, die, dass bei anfangs anscheinend symptomlos verlaufender Spina bifida occulta sich im Laufe der Zeit doch Lähmungserscheinungen meist typischer Art, Klumpfüsse, Sensibilitätsstörungen an den Beinen, ja sogar Blasen- und Mastdarmlähmung einstellen. Gelegentlich der Besprechung der Frühoperation habe ich bereits diese Thatsachen besprochen. Sie weisen darauf hin, dass sich innerhalb der Cyste sekundär Processe abspielen müssen, die die Ursache der auftretenden Störungen sind. Eine zeitige Operation, die normale topische Verhältnisse an der Affektionsstelle wiederherstellt, wäre häufig im Stande, solchen Processen vorzubeugen. Die Möglichkeit, dass Verschlimmerungen auftreten, wird sich selten ausschliessen lassen, da gerade bei der Spina bifida occulta eine genaue Feststellung der Verhältnisse des Wirbelkanals erschwert ist. Eine Aufklärung hierüber kann nur eine Operation bringen. Da eine solche, wie erwähnt, fast mit gar

keinen Gefahren verknüpft ist, dürfte sie bei der Spina bifida occulta bei äusserster Vorsicht jedesmal empfehlenswert sein, auch auf die Gefahr hin, ganz normale Verhältnisse im Bereich des Wirbelkanals vorzufinden und nur einen bedeutungslosen Tumor abzutragen. Die Notwendigkeit der Feststellung des genauen Befundes rechtfertigt die Operation im Interesse des Patienten auch in solchen Fällen.

Zum Schlusse der Arbeit ist es mir eine angenehme Pflicht, Herrn Geheimrat Garrè für die Anregung zu dieser Arbeit und die Ueberlassung des Materiales, sowie Herrn Professor Dr. Anschütz für die mir gütigst gewährte Unterstützung bei Anfertigung der Arbeit meinen ergebensten Dank auszusprechen.

Krankengeschichten.

1. Meningocele. Max R., 9 Wochen alt. Aufgen. 14. VII. 96.

Befund: Ueber den letzten Kreuzbeinwirbeln in der Mittellinie eine mannsfaustgrosse, ovale Geschwulst, bedeckt von normaler, sehr stark verdünnter Haut, mit flüssigem, bläulich durchschimmerndem Inhalt. Die Geschwulst hat einen mässig breiten Stiel, den man in eine Lücke der Wirbel hineingehen fühlt. — Operation: Ausschälung des Tumors, Eröffnung, Abfluss von klarer Cerebrospinalflüssigkeit. Abtragung. Fortlaufende Hautnaht. Komprimierender Verband. Heilung per primam. — Nachricht vom 18. XII. 06 (10 Jahre p. op.). Beine dünner als normal. Hat im 2. Jahre sprechen gelernt. Spricht und lernt schlecht. Sonst nichts Abnormes.

2. Meningocele. Melchior S., 24 J., Hüttenarbeiter. Aufgen. 26. X. 97.

Befund: Rechts von der Lendenwirbelsäule über dem 2. und 3. Lendenwirbel ein prall-elastischer Tumor von Kindskopfgrösse, an der Oberfläche mit Schuppen bedeckt. Ringsumher intensive Behaarung. R. Glutaei und r. Bein etwas atrophisch. — Operation: Querer Hautschnitt, Ausschälung und Eröffnung des Tumors, in ihm nur Liq. cerebrospinalis. Exstirpation, Verschluss des Stielkanals mit Seidennaht. Hautplastik durch quere Brückenlappen. Heilung per primam. — Nachricht vom 12. XII. 06. Derbe Operationsnarbe. R. Bein etwas schwächer und dünner als das andere. Sonst vollkommen gesund.

3. Meningocele. Hermann P., 6 Mon. alt. Aufgen. 6. IV. 04.

Befund: Am unteren Rückenende ein kindskopfgrosser Tumor mit mässig starkem Stiel, fluktuierend. Die Membran nicht sehr stark, auf der Hinterwand eine leicht exkoriierte Partie. Keine Lähmungen. Behandlung der

wunden Haut. — Operation: Cirkuläre Umschneidung des Stiels. Derselbe ist doppelt-federkieldick. Abschnürung des Stiels. Abtragung. Quere Hautnaht. Normaler Verlauf. — Nachricht vom 12. XII. 06: Kleine Vorwölbung an der Operationsstelle, linkes Bein etwas dünner als das rechte, lahmt leicht links. Sonst normal ($2^1/_2$ Jahre p. op.).

4. Meningocele. Marie G., 5 Wochen alt. Aufgen. 4. I. 06. Befund: In der Höhe des dritten Lendenwirbels eine hühnereigrosse, lappige, weiche Geschwulst, die mit einem dünnen Stiel auf der Wirbelsäule aufsitzt. Haut auf den Seiten lipomatös verdickt, an der Spitze sehr dünn, darunter deutliche Fluktuation. Keine Lähmungen. — Operation: Cirkulärer Hautschnitt. Abpräparieren der Haut. Ligatur des Stiels. Abtragung. Hautplastik. Normaler Verlauf. — Nachricht vom 14. XII. 06 (11 Mon. p. op.). Kleine Vorwölbung an der Operationsstelle. Vollkommen normal.

5. Meningocele. Alice D., 7 Wochen alt. Aufgen. 14. XII. 97. Befund: Ueber dem Kreuzbein eine halbkugelige, weiche, fluktuierende Geschwulst von normaler Haut überzogen, durchscheinend. Keine Lähmungen. — Operation: Elliptischer Hautschnitt. Ausschälung und Eröffnung des Sackes. Austritt von klarem Liquor. Wirbellücke $^1/_2$ cm gross. Exstirpation des Sackes, Ligatur des Stieles. Fascien-Periostplastik. Hautnaht. Prim. intentio. — Nachricht vom 20. XII. 06 (9. J. p. op.). Vorwölbung an der Operationsstelle. Normal entwickelt.

6. Meningocele. Ernst S., 3 Wochen alt. Aufgen. 4. III. 02. Befund: An der unteren Lendenwirbelsäule pilzförmiger, hühnereigrosser Tumor, gestielt aufsitzend, von glänzender, bläulicher, verdünnter Haut bedeckt. Fluktuation. Fühlbarer Spalt in der Wirbelsäule. Keine Lähmungserscheinungen. — Operation: Umschneidung der Haut, Freipräparation und Eröffnung des Sackes. Sack leer. Doppelte Schnürnaht, fortlaufende Hautnaht. Normaler Verlauf. — Nachricht: 1 Jahr p. op. (Sachtleben) † an „Ohreiterung“. War normal.

7. Meningocele. Ida K., 7 Tage alt. Aufgen. 18. I. 98. Befund: Am untersten Ende des Kreuzbeines eine mit breitem Stiel aufsitzende, fluktuierende Geschwulst mit dünner Bedeckung, auf dieser eine pfennigstückgrosse Ulceration. Geschwulst apfelgross. Parese des Mastdarmes. — Operation: Umschneidung und Freipräparation des Sackes. Eröffnung, Abfluss von klarer Flüssigkeit. Abtragung. Schluss des kleinen Wirbelspaltes. Hautnaht. Verlauf per primam. — Nachricht vom 12. XII. 06 † 4 Jahre p. op. Es bestand Parese des Mastdarmes und beständiges Harnträufeln. Keine sonstigen Lähmungen.

8. Meningocele. Emma F., 4 Mon. alt. Aufgen. 24. VI. 00. Befund: Apfelgrosse fluktuierende Geschwulst über der Lendenwirbelsäule. Bedeckung häutig, teilweise sehr dünn. Keine Lähmungen. — Operation: Querer Hautschnitt 3 fingerbreit oberhalb der Geschwulst.

Cirkuläre Umschneidung der Geschwulst. Abpräparieren der Haut. Der Sack reisst ein und entleert helle Flüssigkeit. Ligatur des Stiels, Reposition. Unterminierung, von dem oberen Hautschnitt her. Deckung des Defektes über der Wirbelspalte durch die so gebildete Hautbrücke. Verlauf per primam. — Nachricht (Sachtleben) † 1 Jahr post op. an Morbillen. War normal.

9. Meningocele. Luise S., 10 Tage alt. Aufgen. 30. VII. 94. Befund: Geringer Hydrocephalus. Fontanellen offen, gross. Ueber Lendenwirbelsäule eine wallnussgrosse Prominenz mit einem zeigefingerdicken Stiel pilzartig aufsitzend, bedeckt von gerunzelter bläulich-roter verdünnter Haut. Konsistenz weich; in der Mitte ein etwas derberer gelappter Körper fühlbar. — Operation: Cirkumcision und Abtragung der Geschwulst. 2 mm breite Kommunikation mit dem Wirbelkanal. Verschluss desselben mit einigen Nähten. Deckung des Hautdefektes durch einen Hautbrückenlappen. Verlauf per prim. Entlassung. Wiederaufnahme 26. IX. 94. Hydrocephalus hat zugenommen. Durchfälle, Erbrechen † 1. XII. 94.

10. Meningocele. Else B., 12 Wochen alt. Aufgen. 15. IX. 95. Befund: In der Kreuzbeingegend eine apfelgrosse Geschwulst, prall elastisch, mit breitem Stiel aufsitzend. Haut darüber prall gespannt. — Operation: Abtragung der Geschwulst. Es entleert sich ziemlich viel Cerebrospinalflüssigkeit. Naht. Verlauf: Wunde reaktionslos, reichlicher Austritt von Liquor. Leichte Temperaturen. Exitus 7 Tage p. op. Sektion verweigert.

11. Meningocele. Margarte P. Aufgen. 22. VI. 98. Befund: In der Höhe der Lendenwirbelsäule eine apfelgrosse, runde, fluktuierende Vorwölbung, von dünner geröteter Haut bedeckt, die an einer Stelle leicht exulceriert ist. Keine Lähmungen. Verlauf: Auftreten von Krämpfen und Fieber. Perforation des Sackes an der ulcerierten Stelle. Exitus. Sektionsbefund: Meningitis. Meningocele ohne Beteiligung des Rückenmarkes.

12. Meningocele. Max Th., 9 Wochen alt. Aufgen. 22. IX. 96. Befund: Ueber dem Sacrum eine hühnereigrosse, leicht bewegliche Geschwulst von weicher Konsistenz. Haut darüber verdünnt, blaurot verfärbt. Fühlbare Diastase der Wirbel am unteren Halbkreis der Geschwulst. — Operation: Ablösung der Haut vom Sack, Einreissen desselben. Abfluss von Liquor. Exstirpation des ganzen Sackes; Reposition der freigelegten Cauda equina. Schluss der Dura. Fortlaufende Hautnaht. Wundheilung per primam. Entlassung mit einer Pelotte an Stelle der früheren Spina bifida. — Nachricht vom 12. XII. 06 (10. a. p. op.). Bis auf leichte, zeitweise auftretende Mastdarm und Blasenstörungen ganz gesund und normal entwickelt.

13. Meningocele. Albert H., 1 Tag alt. Aufgen. 20. II. 05. Befund: Auf dem Kreuzbein ein apfelsinengrosser, schlaffer Sack, der oben von normaler Haut, sonst von einer rötlich-bläulichen dünnen Membran gebildet wird. Am unteren Ende eine kirschgrosse Ulceration. Blasen- und Mastdarmlähmung. Im Verlauf Perforation des Sackes. — Cirkumcision und Eröffnung des Sackes. Es entleert sich trübe Flüssigkeit. An der unteren Innnenfläche des Sackes ist die Cauda equina adhärent. Diese wird abgelöst. Lospräparierung der am Grunde des Sackes festhaftenden Pia mater. Cauda equina + Pia werden in den Wirbelkanal hineingeschoben und das Unterhautgewebe darüber vernäht. Hautnaht mit Draht. Verlauf: Leichte Temperaturen. Stichkanaleiterung. Heilung. — Nachricht: † 11 Wochen p. op. an Hydrocephalus. Es bestand Incontinentia alvi et urinae, sonst keine Lähmungen.

14. Meningocele. Agnes W., 3 Mon. alt. Aufgen. 19. IV. 03. Befund: In der Kreuzbeingegend eine apfelgrosse, runde Geschwulst, breit aufsitzend, weich, fluktuierend, die Haut darüber etwas verdünnt, sonst normal. Wirbellücke nicht zu fühlen. Keine nachweisbaren Lähmungen. — Operation: Querovaler Schnitt durch die Haut. Ablösung derselben von der Geschwulst. Freipräparieren des Bruchringes vom Knochenring. Eröffnung des Sackes. Abfluss von wasserklarer Flüssigkeit. Am Grunde des Sackes eine scharfrandige Oeffnung von $^3/_4$ cm Durchmesser, aus der das Rückenmark als ein etwa bleistiftdickes in einzelne Stränge aufgelöstes Bündel hervorkommt. Einzelne Fasern setzen am Scheitel der Geschwulst an. Diese werden abgelöst und das Nervenbündel in den offenen Rückenmarkskanal versenkt. Quere Naht der Sackränder in zwei Schichten. Naht des subkutanen Gewebes und der Haut in zwei längsverlaufenden Schichten. Normaler Verlauf. Entlassung. Weiteres Schicksal unbekannt.

15. Meningocele. Joseph D., $2^1/_2$ Mon. alt. Aufgen. 20. I. 06. Befund: An der Lenden- und Kreuzbeingegend eine runde, gänseeigrosse Geschwulst, prall-elastisch, fluktuierend. Haut darüber glänzend, leicht gerötet, stellenweise exkoriiert. Kontinuität der Wirbelfortsätze im Bereich der Geschwulst unterbrochen. Die Dornfortsätze sind in zwei Teile gespalten, die zu beiden Seiten der Mittellinie palpabel sind. Links typischer Pes calcaneus. Behandlung der Ulceration. — Operation. Längsschnitt in der Mittellinie über der Geschwulst, Incision. Austritt von heller Flüssigkeit. Aus der Tiefe des Wirbelkanals, der mit kleiner Oeffnung mit dem Sack kommuniciert, ziehen mehrere stricknadeldicke Nervenstränge zur Sackwand, mit der sie verwachsen sind. Sie werden gelöst, reponiert, die Dura vernäht, darüber Naht der Fascie und Haut in drei Etagen. Verlauf: Spastische Lähmung der unteren Extremitäten; Wundheilung p. p. — Nachricht vom 12. XII. 06 (11 Mon. p. op.). Untere

Extremitäten gelähmt, Blasen- und Mastdarmlähmung. Sensibilitätsstörungen. Am Rücken multiple Decubitus.

16. Meningocele. Friedrich St.., 12 Wochen alt. Aufgen. 29. VII. 95.

Befund: Ueber dem Kreuzbein und der unteren Lendenwirbelsäule ein eirunder, kleinapfelgrosser, fluktuierender Tumor, Haut darüber nicht verändert. — Operation: Freilegung des Sackes, Eröffnung. In ihm Liquor cer. und das Ende der Cauda equina. Mehrere Nervenstränge ziehen in der Sackwand entlang. Ringsum der Oeffnung im Knochenkanal wird die Dura von der Haut abgetrennt und, nachdem die Cauda reponiert ist, nach innen geschlagen und vernäht. Matratzennaht der Haut. Heilung. — Nachricht 20. XII. 06. † 1 Jahr p. op. „an Erstickung". Stets kränklich gewesen. Kein Hydrocephalus.

17. Meningocele. Hedwig G., 11 Tage alt. Aufgen. 1. IX. 03.

Befund: Oberhalb des Kreuzbeines eine schlaffe Geschwulst, kindskopfgross. Auf der Höhe der Geschwulst, die von dünner Haut überzogen ist, eine ca. linsengrosse granulationsknopf-ähnliche Stelle. Nach oben davon zwei feine Oeffnungen aus denen sich bei Druck trüb-seröse Flüssigkeit entleert. Den Wirbelbögen der beiden letzten Lendenwirbel entsprechend deutlich fühlbare Spalte. — Operation: Elliptische Umschneidung der zwei Perforationsöffnungen. Nach Eröffnung des Sackes erweist sich der Conus medullaris an letzterer Stelle adhärent, setzt sich nach unten davon noch ca. 1 cm fort. Nach vorn ziehen durch den kollabierten Sack die vom Conus ausgehenden Nervenstränge. Die Wirbelbögen der beiden letzten Lendenwirbel fehlen. Der Inhalt des Sackes ist serös-eitrig. Abtrennung des Conus von der Haut. Resektion der Cyste. Fortlaufende Naht der Pia und Dura. Bildung von zwei seitlichen Muskel-Periostlappen. Naht derselben und der Haut. Nach 25 Stunden Exitus. Sektion verweigert.

18. Meningocele. Elly H., 12 Wochen alt. Aufgen. 12. VI. 96.

Befund: Pes varus duplex. Unterschenkel atrophisch. Vom dritten Lendenwirbel bis zum Ende des Kreuzbeines eine breit aufsitzende, prominierende Geschwulst, herzförmig, Spitze unten. Haut an der Basis 1—2 cm hoch normal. Die übrige Bedeckung dünn, glatt, blaurot. In der Mitte ein markstückgrosser Decubitus. Abnorme Behaarung. Oberschenkel gut entwickelt, aussenrotiert, flektiert. Sensibilität herabgesetzt, Sphinkteren gelähmt. Hydrocephalus mässigen Grades. — Operation: Punktion und Entleerung des Sackes. Während durch die Haut hindurch durch Fingerdruck der Wirbelspalt verschlossen wird, wird das Decubitusgeschwür excidiert. In der Sackhöhle mehrere Nervenstränge darunter ein bleistiftdicker, deren Enden mit der Sackwand verwachsen sind. Sie werden stumpf abgelöst und in den Wirbelkanal versenkt. Verlauf: Aussickern von Liq. Fistelbildung in der Wunde, Zunahme des Hydrocephalus. Entlassung mit der Fistel. — Nachricht 18. XII. 06. † 22. VIII.

96 (2 Monate p. op.) an Wasserkopf. Fistel hatte sich geschlossen.

19. Meningocele. Marta G., 5 Monate alt. Aufgen. 20. VI. 05. Befund: Ueber der Lendenwirbelsäule eine hühnereigrosse Geschwulst, deutlich fluktuierend. Haut darüber stellenweise verdünnt und durchsichtig. Fühlbarer Wirbelspalt. — Operation: Querovaler Hautschnitt. Abpräparieren der Haut. Eröffnung des Tumors. Darin ausser Liquor der Conus terminalis, nach hinten oben verbogen. Reposition desselben, Naht der Dura, subkutane und Hautnaht in querer Richtung. Verlauf: Sekretion aus der Wunde, Wundinfektion, Fieber, Krämpfe, Exitus. Sektionsbefund: Bronchopneumonie, leichte Gastroenteritis, keine Meningitis, hochgradiger Hydrocephalus. externus wie internus.

20. Meningocele. Frieda K., 14 Tage alt. Aufgen. 6. VI. 05. Befund: In der Kreuzgegend eine ovale, schlaffe, von normaler Haut bedeckte Geschwulst, 5 : 5 cm gross. Durch dieselbe ein Wirbelspalt fühlbar. Etwas oberhalb ein zweiter Tumor, etwas grösser, breitgestielt, von zarter glänzender Haut überzogen, fluktuierend. Der Inhalt der Tumoren scheint zu kommunicieren. — Operation: Eröffnung und Abtragung des oberen Tumors. Der Stiel desselben steht mit dem unteren in innigem Zusammenhang. Naht des Stieles. Herausschälen und Eröffnung des zweiten Tumors. Dieser sitzt dem offenen Wirbelkanal auf. In seiner Wand verlaufen mehrere Nervenstränge. Abtragung der Geschwulst bis in die Gegend dieser Stränge, Schluss der Höhle mit Nähten. Hautnaht. Verlauf: Wundinfektion, Stichkanaleiterung, Krämpfe. Exitus. Sektionsbefund: Meningitis.

21. Meningocele. Berta L., 8 Monate alt. Aufgen. 13. VI. 06. Befund: In der Lenden-Kreuzgegend eine hühnereigrosse, halbkugelige, breitbasige Geschwulst, Haut darüber normal. Fühlbare Lücke in den Wirbelbögen, für die Fingerkuppe durchgängig. Keine Lähmungserscheinungen. — Operation: Elliptischer Hautschnitt, Freipräparieren des Tumors von der Haut, Eröffnung des Sackes, Verschlussnaht und Versenkung des Stumpfes. Naht des Bruchringes, Excision des lipomatös veränderten subkutanen Gewebes. Tiefe Hautnähte. Verlauf per primam. — Nachricht: † 2 Mon. p. op. an Brechdurchfall, war normal entwickelt.

22. Meningocele. Kurt G., 15 Wochen alt. Aufgen. 18. VI. 06. Befund: Ueber der Kreuzbeingegend eine lappenartige, aus zwei Hauptknoten bestehende Geschwulst, obere Hälfte derb-elastisch, untere fluktuierend, gestielt. Fühlbarer Knochenspalt darunter. An der unteren Hälfte sitzt ein dünner, harter, schweineschwänzchen-ähnlicher Fortsatz Hautbedeckung normal. — Operation: Cirkumcision des Stieles, Exstirpation des Tumors. In der oberen Hälfte findet sich eine kleine atheromatöse Cyste, die untere ist lipomartig und enthält eine kleine Meningenausstülpung, die mit einem dünnen Hals durch den Kreuzbeinspalt hindurch mit dem Wirbelkanal kommuniciert. Ligatur des Halses, Haut-

Knopfnähte. Verlauf p. prim. — Nachricht: † 4 Mon. p. op. an Pneumonie, war normal entwickelt.

23. Meningocele. Anna F., 3 Wochen alt. Aufgen. 24. VII. 06. Befund: Ueber dem Kreuzbein eine hühnereigrosse, gelappte, blasenartige, gestielte Geschwulst, fluktuierend, Stiel anscheinend mit dem Knochen verwachsen. Haut verdünnt, durchscheinend, an der oberen Hälfte eine Ulceration, an der aus einer feinen Oeffnung klare Flüssigkeit sickert. Pes calcaneus dupl. Flexionskontraktur der unteren Extremitäten. — Operation: Senkrechter Hautschnitt, Eröffnung. Zwei kommunicierende Cysten. In der unteren die Cauda equina, einzelne adhärente Fasern derselben werden abgeschnitten, die Cauda reponiert. Fasciennaht, Haut-Muskelnaht in einer Etage. Verlauf p. prim. Kontrakturen unverändert, Entlassung. — Nachricht: † 2 Monate p. op. an „Krämpfen".

24. Meningocele. Veronika I., 4 Monate alt. Aufgen. 24. V. 91. Befund: Ueber dem Kreuzbein ein kindskopfgrosser, breitbasiger, verschieblicher Tumor von kugeliger Form und prall-elastischer Konsistenz, durchscheinend. Haut darüber bis auf eine Markstück grosse gerötete Partie an der unteren Peripherie normal. Keine Lähmungserscheinungen. — Operation: Längsschnitt über die Mitte des Tumors, Lospräparieren der Haut am unteren Teil desselben. Längsincision. Abfluss von Liquor. Wirbelspalt im Bereich der zwei obersten Kreuzbeinwirbel. Freilegung des oberen Teils des Tumors; derselbe macht den Eindruck eines soliden Tumors, bei der Abtragung erweist er sich gleichfalls mit Flüssigkeit gefüllt. Naht des Stumpfes mit Catgut, Haut und Weichteile werden durch Plattennaht zusammengedrängt, die Hautwunde durch fortlaufende Naht geschlossen. Verlauf etwas fieberhaft, mit Erbrechen, ohne cerebrale Erscheinungen. Plötzlicher Exitus. Sektionsbefund: Keine Meningitis. Die beiden Cystenräume waren durch bindegewebige Stränge geteilt, kommunicierten jedoch nach dem Kreuzbein zu. Die Cauda equina ist durch bindegewebige Adhäsionen mit der inneren Sackwand verwachsen.

25. Meningocele. Franz K., 5 Wochen alt. Aufgen. 18. XII. 93. Befund: Entsprechend der Kreuz-Lendengegend ein faustgrosser, pilzförmiger, gestielt aufsitzender Tumor, bläulichrot gefärbt, von verdünnter, durchscheinender Haut bedeckt, mit kugelförmiger, flachknolliger Oberfläche, mässig prall gespannt, fluktuierend. Der Stiel verliert sich in der Tiefe in einem runden Knochenwall, der durch die gespaltenen Wirbelbögen gebildet wird. Anus längsgestellt, Glutäalbacken schlaff, obere Extremität gut, untere nur sehr unvollkommen beweglich. Stuhl inkontinent. — Operation: Incision, Abfluss von klarer Flüssigkeit, Entleerung des Sackes, Abklemmen desselben dicht an der Basis mit zwei Druckklemmen, Abtragung des Sackes, fortlaufende Naht der Wundränder.

Verlauf: Seit der Operation gänzliche Lähmung der unteren Extremitäten. Klonische und tonische Krämpfe. Exitus. Anat. Diag.: Eitrige Meningitis. Im exstirpierten Sack mehrere adhärente Nervenstränge.

26. Myelocystocele cervicalis. Cäcilie B., 4 Monate alt. Aufgen. 2. VII. 91.

Befund: Im Bereich der Halswirbelsäule eine hühnereigrosse Geschwulst von prallelastischer Konsistenz und gelappter Form, ein seitlicher oberer und ein unterer Lappen. Haut über dem Tumor teilweise verschieblich, teilweise fest verwachsen und exkoriiert. Mit der knöchernen Unterlage ist der Tumor verwachsen. Das Hinterhauptsbein lässt sich bis in die Tiefe gegen den Tumor abgrenzen. Therapie, Injektionen von Alkohol + Jodtinktur 4 : 1. Auftreten von Krämpfen und Collapserscheinungen, Abnahme der Erscheinungen, der Tumor kaum verändert. Pat. wird entlassen und stirbt kurze Zeit nachher zu Hause.

27. Myelocystocele thoracalis. Adolf B., 5 Tage alt. Aufgen. 28. IV. 02.

Befund: Am Ende der Brustwirbelsäule eine kleinapfelgrosse Vorwölbung, fluktuierend. Aus einer Oeffnung sickert Liq. cer. — Operation (sofort, um einer Infektion des Sackes vorzubeugen): Umschneidung der Oeffnung, Abpräparieren der Haut. Abtragung des Bruchsackes, Verschluss der Bruchpforte. Plastische Deckung durch zwei brückenförmige Hautlappen, die oben und unten abgelöst werden. Verlauf: Nach der Operation sind die Beine vollkommen gelähmt. Füsse ödematös bläulich. Entlassungsbefund: Beine vollkommen gelähmt, Oedem zurückgegangen. Wunde p. p. geheilt. — Nachricht vom 10. III. 03 (Sachtleben): † 3 Mon. p. op. Paraplegie bis zum Tode nicht geändert.

28. Myelocystocele. Ida G., 5 Jahre alt. Aufgen. 3. IX. 01.

Befund: Ueber dem Kreuzbein eine strausseneigrosse, prallelastische, fluktuierende Geschwulst, durchscheinend. Haut darüber völlig intakt. Keine Störungen des Nervensystemes. — Operation: Halbmondförmiger Schnitt in zwei Zügen über die Geschwulst, Abpräparieren der Haut. Freilegung des Stiels, Eröffnung des Tumors, Ligatur des Halses, Abtragung, Verschluss des Stumpfes durch zwei Nähte. Fortlaufende Hautnaht. Verlauf: Hohe Temperaturen (41°), Urinretention, Katheterismus, Cystitis. Temp.-Abfall zur Norm. Entlassungsbefund: Beide Sphinkteren völlig gelähmt. — Nachricht vom 12. XII. 06 (5. a. p. op.): Blasenlähmung und Mastdarmstörungen. Sonst normal entwickelt.

29. Myelocystocele. Elisabeth K., 4 Wochen alt. Aufgen. 1. VI. 94.

Befund: Leichter Rectumprolaps, Analfurchen vollkommen verstrichen. In der Medianlinie entsprechend den unteren drei Lendenwirbeln ein prall-elastischer, fluktuierender Tumor, Haut darüber bläulich verfärbt, nirgends ulceriert. Motilität und Sensibilität der unteren Ex-

tremitäten scheint intakt. Vollkommene Lähmung des Sphincter ani. Einige Tage später hat sich an der Tumoroberfläche eine Ulceration und eine kleine Fistelöffnung gebildet, aus der sich seröse Flüssigkeit entleert. — Operation: Von unten nach oben fortschreitend wird der Tumor nach und nach abgekappt und hierbei die jeweilig eröffneten Teile des Spinalkanals unter Kochsalzirrigation sofort durch Silbernähte geschlossen. Verlauf: Fieber, Wundinfektion, Krämpfe, Diarrhoe, Exitus. Obduktion ergibt Meningitis.

30. Myelocystocele. Hedwig B., 8 Jahre alt. Aufgen. 31. V. 99. Befund: Ueber den unteren zwei Lenden- und oberen drei Sacralwirbeln eine mannsfaustgrosse, verschiebliche, breit aufsitzende, pralle Geschwulst. Oben deutlicher als unten fluktuierend, Haut darüber unverändert. Am oberen Rande eine Dehiscenz an Stelle der Wirbelfortsätze zu fühlen. Beine atrophisch. Nur die Oberschenkel werden bewegt, kongenitale Hüftgelenksluxation beiderseits. Genua recurvata, Pes equinovalgus d. Anästhesien (?). Tenotomie, Entlassung.

31. Myelocystocele. Marie B., Kind. Aufgen. 2. II. 94. Befund: Am Ende der Lendenwirbelsäule eine hühnereigrosse, elastische, fluktuierende Geschwulst. Haut darüber nicht verdünnt, gerötet, mit lividem Stich. Beide Beine vollkommen paretisch, ohne Deformitäten. Von der Nabelhöhe abwärts beiderseits vollkommene Anästhesie. Sphinkterfalten nicht ausgebildet. Incontinentia alvi et urinae (?). Das Kind ist sehr oft feucht. Verbandtherapie, Exitus. Sektionsbefund: Im Sack der Spina bifida Eiter. Todesursache Darmkatarrh.

32. Myleocystocele. Paul P., 2 Tage alt. Aufgen. 20. VII. 03. Befund: Ueber den Kreuz- und Lendenwirbeln ein kindskopfgrosser, sackartiger, gestielter Tumor, prall gespannt, fluktuierend. Zusammenhang mit dem Rückenmarkskanal deutlich, Haut des Tumors auf der Höhe verdünnt, etwas maceriert. Untere Extremitäten gelähmt, Incontinentia alvi et urinae. Therapie: Aseptische Verbände. Verlauf: Gangrän des Sackes, Perforation, Exitus. Sektion: Meningitis, Pneumon. lob. sup. pulm. dupl. Enteritis follicularis. Hydrocephalus ext. Rückenmark oberhalb der Spina bifida gallertartig erweicht, mit gelbgrünem Belag versehen. Es geht sodann in den mit grünlichgelben eitrigen Massen ausgefüllten Sack der Spina bifida über.

33. Myelocystomeningocele. Richard L., 8 J. alt. Aufgen. 8. VII. 93.

Befund: In der Lendenwirbelgegend eine hühnereigrosse, kugelrunde, pralle, fluktuierende Geschwulst von normaler Haut überzogen. Beständiges Urinträufeln, Maceration des Präputiums, Anästhesie der Gegend des Scrotum, Penis, des Dammes und eines schmalen Streifens an der Innenseite der Oberschenkel. — Cirkumcision des Präputiums, Apparat gegen Harnträufeln.

34. Myelocystomeningocele. cf. S. 538.

35. Myelocystomeningocele. Ida S., 5 Wochen alt. Aufgen. 23. IX. 02.

Befund: Am untersten Teil der Lendenwirbelsäule eine länglichrunde, prall-elastische, fluktuierende Geschwulst mit mehreren Einziehungen, bedeckt von verdünnter, glänzender, durchscheinender Haut. An den den Einziehungen entsprechenden Stellen ist die Wandung von weisslichen Strängen durchzogen. — Operation: Umschneidung der Haut an der Grenze zwischen normaler und Tumorhaut. Spaltung des Sackes. Das ganze Sacralmark liegt im Sack und adhäriert an dessen Spitze. Nach Abtrennung desselben wird ein Lumen im Rückenmark angenäht, der Rest desselben wird so an die Dura angenäht, dass der Conus terminalis nach unten gedrückt wird. Die Haut wird in zwei zu einander senkrechten Linien vereinigt. Nach der Operation Lähmung des Sphincter ani. Entlassung. — Nachricht vom 9. III. 03 (Sachtleben): Leidet an zunehmendem Hydrocephalus. Beine sehr schwach, werden aber bewegt. Keine Incontinentia urinae. Lokal soll ein Recidiv vorhanden sein. Weitere Schicksale unbekannt.

36. Myelocystomeningocele. Frieda M., 9 Wochen alt. Aufgen. 8. VIII. 03.

Befund: In der Kreuzbeingegend eine kindsfaustgrosse, halbkugelige Geschwulst, an einem stielförmigen, breiten Ansatz hängend, elastisch, deutlich fluktuierend. Haut darüber hochgradig verdünnt. Keine Lähmungserscheinungen. — Operation: Schnitt transversal noch in der gesunden Haut. Ablösung des Sackes von der umgebenden Haut, Eröffnung, Abtragung. Innerhalb der Cyste findet sich noch eine kleinere, welche mit dem Filum terminale in Verbindung steht. Excision derselben, Reposition des Filum, Naht der Meningen, der Fascie und des subkutanen Gewebes transversal in drei Etagen, transversale Hautnaht. — Nachricht vom 12. XII. 06: † 1. a. p. op. an „Luftröhrenkatarrh und Schwäche", beide Beine waren gelähmt, nach der Operation entwickelte sich ein sehr starker Wasserkopf. Das Kind hat nicht gesprochen.

37. Myelocystomeningocele. Florian D., 13 Monate alt. Aufgen. 28. VI. 98.

Bei der Geburt am Rücken eine hühnereigrosse Geschwulst. Das Kind bewegte die Beine normal. Die Geschwulst wuchs, und es wurde im 10. Monat vom Arzt eine Incision gemacht, worauf eine Woche lang Flüssigkeit aus der Wunde abfloss. Die Wunde heilte zu. Gehversuche. Vor 2 Monaten wurden die Bewegungen der Beine schwächer und ungeschickter. Die Geschwulst bildete sich von neuem, zugleich hörten die Bewegungen der Beine vollkommen auf. — Befund: Ueber der Lenden- und Kreuzbeingegend eine prallelastische, fluktuierende, durchscheinende Geschwulst von 11 cm Höhe, 10 cm Durchmesser. Haut nur auf der

Kuppe verdünnt. Auf der Höhe eine 2½ cm lange Narbe. Beine vollkommen gelähmt. Sensibilität aufgehoben. — Operation: Quere Durchtrennung der Haut über dem Tumor. Ausschälung desselben. Einreissen des Sackes, Abfluss von seröser Flüssigkeit. In ihm eine zweite Cyste, in deren Wand die ganze Cauda equina aufgefasert ist. Abtragung des äusseren Sackes, des unteren so weit, dass die Nervenverzweigungen nicht verletzt werden. Die Reste werden durch fortlaufende Catgutnaht geschlossen und in den Wirbeldefekt reponiert. Fasciennaht, Hautnaht. Leicht fieberhafter Verlauf. An der Operationsstelle hat sich wiederum eine fluktuierende Vorwölbung gebildet. Lähmungen unverändert. Nachricht: (Sachtleben) † ¾ Jahr p. op. an unbekannter Krankheit.

38. Myelocystomeningocele. Alma D., ¼ Jahr alt. Aufgen. 10. X. 98.

Befund: Im Gebiet der Lenden- und Kreuzbeinwirbel eine halbkugelige, breitaufsitzende, mannsfaustgrosse Geschwulst, von mässig fester Konsistenz, hier und da Pseudofluktuation. Der obere Teil vielleicht etwas weicher. Die Haut unverändert, Funktion von Blase und Mastdarm normal, Beine meist in flektierter Stellung; auf Reiz träge Bewegungen der Füsse. — Operation: Hautschnitt längs über den ganzen Tumor. Unter der Haut eine dicke, derbe Fettschicht, unter ihr kommt eine glatte, dunkelblaue, durchschimmernde, halbkugelige Membran zum Vorschein. Bei der Freilegung reisst sie ein und entleert klare Flüssigkeit. Unter ihr eine gleiche halbkugelige Vorwölbung, die bei der Eröffnung ebenfalls Flüssigkeit enthält. Vom 5. Lendenwirbel bis 2. Kreuzwirbel ein breiter Defekt, aus dem hervor die Membran kommt (halbpflaumengross). An ihr haften seitlich mehrere stricknadeldicke weissliche Stränge, die nach unten hinabziehen. Reposition in den Wirbelkanal, Verschluss des Spaltes durch zwei seitliche Fascienmuskellappen. Versenkte Nähte im Fettgewebe, darüber Matratzennaht, Hautnaht. Verlauf: Wundheilung p. I. und II. Lähmungen unverändert. — Nachricht vom 22. I. 07: † 1 a. p. op. an Brechdurchfall. Keine näheren Angaben.

39. Myelocystomeningocele. Marta B., 4 Wochen alt. Aufgen. 8. XI. 06.

Befund: Ueber der Kreuz- und Lendengegend eine faustgrosse Geschwulst, teilweise fluktuierend, teilweise von fibromatöser bis knochenharter Konsistenz. Haut darüber unverändert. Linke untere Extremität gar nicht, rechte nur ganz wenig beweglich. — Operation: Circumcision des Tumors 2 cm über der Basis. Dicke Fettschicht, darunter eine feine, durchsichtige Membran. Seitliche Incision. Im Sack das vollkommen aufgefaserte Rückenmark, dessen einzelne Fasern an der Sackwand inserieren. Ablösung derselben und Reposition des Rückenmarkes. Wirbelspalt von 4 : 3,5 cm Umfang. Verschluss desselben durch Fascien-.

Muskel- und Hautnaht, in drei Etagen. Verlauf per primam. Motilitäts- und Sensibilitätsstörungen wie vor der Operation, Patellarreflexe erloschen.

40. Myelocystomeningocele. Lina Sch., 5 Tage alt. Aufgen. 23. X. 06.

Befund: Ueber dem Kreuzbein eine gänseeigrosse, schlaffe Geschwulst, Haut darüber verdickt, intensiv gerötet, in der Mitte eine markstückgrosse schwarzverfärbte, eitrige Partie. Oberhalb derselben eine Perforationsöffnung. Spastische Lähmung der unteren Extremitäten. — Operation: Excision des Ulcus. Am Boden der Cyste ein kleinpflaumengrosses Gebilde, das sich mit einem dünnen Stiel durch den Kreuzbeinspalt in den Wirbelkanal fortsetzt. Tamponade. Exitus. Sektionsbefund: Meningitis.

41. Myelocystomeningocele thoracolumbosacralis. Marta M., 35 Tage alt. Aufgen. 30. III. 96.

Befund: Vom unteren Teil der Brustwirbelsäule bis zum Beginn des Kreuzbeines über hühnereigrosser Tumor. Haut über demselben gerötet, grösstenteils ulceriert. Tumor weich, fluktuierend. Spaltung der Wirbelsäule vom 7. Brustwirbel bis zum Kreuzbein. Beiderseits Pes equinovarus, vielleicht auch noch andere paralytische Zustände. Verlauf: 2. V. Exitus. Sektion verweigert.

42. Myelocystomeningocele. Hernia umbilicalis. Else K., 7 Monate alt. Aufgen. 17. X. 02.

Befund: Kleine Nabelhernie. Im Bereich der Lendenwirbelsäule und des Kreuzbeines eine prallelastische, fluktuierende Geschwulst, durchschimmernd, durch breiten Stiel mit der Unterlage verbunden. Die Grösse entspricht dem Kopf des Kindes. Haut darüber nicht auffallend verdünnt. R. untere Extremität völlig, l. grösstenteils paralytisch. Verlauf: Durchfälle, Enteritis, Bronchopneumonie, Exitus.

43. Myelomeningocele. Erich Sch., 8 Stunden alt. Aufgen. 8. X. 99.

Befund: Ueber den lumbalen und sakralen Teil der Wirbelsäule in der Mittellinie breitaufsitzend ein schlaffer, halbkugeliger Sack, von der Grösse einer halben Apfelsine. Die Kuppe ist bedeckt von einer roten, samtartigen Gewebsmasse, von ovaler Form und etwa 10pfennigstückgrösse. Nach aussen folgt eine ringförmige Zone von durchscheinender Haut. Den Uebergang in die normale Rückenhaut bildet eine dritte Zone, von geröteter und dünner sonst gewöhnlicher Haut. (Area medullo-vasculosa, Zona epithelio-serosa und dermatica v. Recklinghausen.) Deutliche craniale, keine caudale Polgrube. Keine Lähmungen. — Operation: Umschneidung der Geschwulst an der Basis. Bei der Eröffnung entleert sich klare Flüssigkeit. Die abgeschnittene obere Hälfte der Cyste hängt durch einen dicken Rückenmarkspfeiler und durch mehrere

dünnere Nervenstränge an der ventralen Wand der Geschwulst. Diese Stränge werden mit der Schere durchschnitten. Ein Versuch, sie in die Tiefe zu reponieren, gelingt nicht. Ueber ihnen werden die Rückenmuskeln längs vernäht. Schluss der Haut durch quere Naht. Verlauf: Lähmung der Beine, Exitus. Autopsie: Meningitis. Das Rückenmark im Operationsgebiet quer durchtrennt. Der Centralkanal im unteren Rückenmark stark erweitert.

44. Myelomeningocele. Clara B., 14 Tage alt. Aufgen. 30. VI. 98.

Befund: Im Gebiete des dritten Lumbal- bis dritten Sakralwirbels etwa eine halbkugelige, halbapfelgrosse Geschwulst, weich, fluktuierend. Der Ueberzug ist normale Haut, bis auf eine markstückgrosse ovale Partie von glänzender feuchter roter schleimhautähnlicher Oberfläche. Am oberen Ende derselben ein feiner, scheinbar aus der Tiefe kommender Pfropf. Die übrige Hautbedeckung hochgradig verdünnt. Breiter Wirbelspalt, deutlich fühlbar. Keine Lähmungserscheinungen. — Operation: Längsschnitt auf der linken Seite der Geschwulst, Aufklappen derselben. Man sieht aus der Tiefe des Wirbelspaltes einen oberen ca. gänsefederkieldicken und eine Anzahl feiner, in zwei Reihen geordneter Stränge aus der Tiefe heraustreten, die an der Innenfläche der mittleren Partie der Tumordecke inserieren. Sie werden dicht am Ansatz an der Cystenwand abgeschnitten und nun die Cystenwand durch einen zweiten Längsschnitt auf der rechten Seite abgetragen. Die Stränge werden in den Kanal reponiert, Verschluss des Wirbelspaltes durch zwei seitlich abgelöste Fascienlappen. Hautschluss. Mikroskop. Befund der exstirpierten Teile: Fibrinös-eitrig entzündete Pia mit Inseln von Nervengewebe mit Ganglienzellen. Heilung p. primam. Wiedervorstellung nach einem Monat. Spastische Lähmung der Beine. 24. X. Hochgradiger Hydrocephalus. Beine spastisch gelähmt, Haut derselben atrophisch, an beiden Trochanteren je ein Geschwür mit schmierigem Belag. † 18. V. 99.

45. Myelomeningocele. Anna T., 1 Tag alt. Aufgen. 20. XI. 03.

Befund: Auf dem Rücken oberhalb des Hüftbeines beginnend eine thalergrosse, halbkugelige, stark fluktuierende Vorwölbung, an der äussersten Peripherie von normaler Haut, weiter central von verdünnter Haut, dann von einer ganz dünnen, glänzenden, durchschimmernden Membran bedeckt. Im Centrum eine etwa pfenniggrosse, rote, etwas feuchte, granulierende Fläche, in welcher eine feine Oeffnung zu liegen scheint. Füsse in Klumpfussstellung, Beine gelähmt, Incontinentia alvi et urinae, entlassen als inoperabel.

46. Myelomeningocele. Helene F., 8 Tage alt. Aufgen. 7. XII. 93.

Befund: Vom 4. Lendenwirbel bis zum Kreuzbein reichend eine ovale Geschwulst, an den Rändern von normaler Haut bedeckt. Weiter central-

wärts ein Ring von dunkelrosagefärbter, scharf abgegrenzter Haut. Die centralen Partien schmutzig, grünlich-gelblich belegt, ebenfalls scharf abgegrenzt. Konsistenz des Tumors weich, fluktuierend. Fühlbarer Spalt in der Wirbelsäule. Paraplegie der unteren Extremitäten, Pedes equinovari, Paralysis ani. Symptomatische Therapie. Exitus an Pneumonie.

47. Myelomeningocele. Anna R., 2 Mon. alt. Aufgen. 12. III. 95.

Befund: In der Höhe des dritten Lendenwirbels eine hühnereigrosse, weiche, fluktuierende Geschwulst mit exulcerierter Oberfläche. Die ulcerierten Partien sowohl wie die bedeckende Haut sind von bläulich-roter Farbe. Zusammenhang mit dem Wirbelkanal nicht zu konstatieren. Lähmung der unteren Extremitäten, der Blase und des Rectums. Verlauf: Diarrhoen, Exitus. Obduktion: Todesursache Darmkatarrh.

48. Myelomeningocele. Elisabeth M., 9 Tage alt. Aufgen. 3. II. 02.

Befund: 3 cm oberhalb des Anus beginnt eine 4 cm lange und breite gewölbte, schlaff gespannte Geschwulst. Die Bedeckung bildet am Rande Epidermis, darauf folgt eine schmale Zone einer dünnen durchscheinenden Membran und central eine weissgraue schmierige Fläche, die einem alten torpiden Geschwür gleicht. In der Umgebung des Sackes ein harter Knochenwall. Doppelseitiger Klumpfuss, spastische Lähmung der Beine, Incontinentia alvi et urinae. Verlauf: Perforation des Sackes, Exitus. Sektionsbefund: Meningitis.

49. Myelomeningocele. Marta G., 3 Wochen alt. Aufgen. 4. VII. 04.

Befund: In der Gegend der Lendenwirbelsäule eine ovale 4 cm lange, 2,5 cm breite, leicht vorgewölbte Stelle von dunkelroter Farbe, teilweise schmierig belegt. Am oberen Ende der geschwürigen Fläche eine kleine Oeffnung, aus der klare Flüssigkeit sickert. Pedes equini, Lähmung der unteren Extremitäten, Paralysis recti et vesicae. Verlauf: Exitus. Sektionsbefund: Meningitis.

50. Myelomeningocele. Wilhelm M., 7 Tage alt. Aufgen. 5. X. 03.

Befund: Am Lumbalteil der Wirkelsäule eine flach halbkugelige Geschwulst von 6 cm Durchmesser, überzogen von einer papierdünnen, blauroten Haut. Die Haut ist in 5pfennigstückgrosser Ausdehnung ulceriert, schmierig belegt. Man fühlt unter der Haut eine flache lappige Resistenz (Lipom?). Ausdehnung des Knochenspaltes nicht abgrenzbar. Beine gelähmt, Pes valgus dupl. Mastdarmlähmung. Verlauf: die Lähmungen schreiten fort, beginnende Meningitis, entlassen als inoperabel.

51. Spina bifida. Franziska K., 8 Mon. alt. Aufgen. 4. XI. 95.

Befund: Am Schädel des Pat. oberhalb des Foramen magnum eine zweizipflig auslaufende Geschwulst, prall-elastisch, mit breitem Stiel, von doppelt Hühnereigrösse, bedeckt von verdünnter glatter Haut. Hals des

Kindes ausserordentlich kurz, Brustwirbelsäule links-skoliotisch. Nach links und unten von der ersten Geschwulst findet sich ein zweiter hühnereigrosser Tumor von ähnlicher Beschaffenheit, die Haut etwas mehr livid verfärbt. Beide Tumoren zeigen sich bei Durchleuchtung mit Flüssigkeit gefüllt. — Operation: Durchtrennung der Haut oberhalb der Basis. Abpräparieren derselben. Abklemmen des Duralsackes, doppelte Ligatur desselben, Vernähung der Haut. Verlauf: Infektion mit Pyocyaneus, Krämpfe, Exitus.

52. Spina bifida. Pauline J., 15 Wochen alt. Aufgen. 3. VII. 96. Befund: In der Lendengegend ein mannsfaustgrosser, weichelastischer, breiter Tumor, die Haut über ihm normal. Fluktuation. — Operation: Umschneidung des Tumors und Bildung eines unteren Lappens. Der Tumor besteht aus Fettgewebe, in seinem Centrum ein Sack, der mit dem Rückenmarkskanal zusammenhängt und ein Stück Rückenmark enthält, das mit zahlreichen Nervenfäden mit dem eigentlichen Rückenmark zusammenhängt. Beides wird in den Duralsack reponiert und dieser mit drei Catgutnähten verschlossen. Verlauf: Paraplegie der unteren Extremitäten, Sensibilität herabgesetzt. Urinretention. Heilung der Wunde. Entlassung. — Nachricht (Sachtleben): † 2 Mon. p. op. an unbekannter Krankheit.

53. Spina bifida. Wilhelm G., 10 Tage alt. Aufgen. 7. V. 05. Befund: Am oberen Teil des Kreuzbeines eine pilzförmige, wallnussgrosse Geschwulst mit unregelmässiger, gerunzelter Hautoberfläche. Der Stiel ist von normaler, der übrige Teil von verdünnter, dunkelrotblau gefärbter Haut überzogen. Die Geschwulst fühlt sich fleischig an, weist eine derbere, wie von Fettklumpen durchsetzte Wandung auf, und einen kleinen fluktuierenden Teil. Kopf gross, Glutäi atrophisch, typischer Pes calcaneus dupl. Verlauf: Hydrocephalusbildung, die ständig zunimmt. Entlassung.

54. Spina bifida. Karl F., 1. J. alt. Aufgen. 1. XI. 93. Befund: Entsprechend dem 2.—3. Lendenwirbel eine flach vorspringende, 1 bis 2 markstückgrosse Vorwölbung, bedeckt von an der Kuppe bläulich gefärbter, verdickter, mit geringem Haarwuchs versehener Haut. Die Vorwölbung fühlt sich elastisch an und ist durch einen Stiel mit der Wirbelsäule verwachsen. Sphincter ani gelähmt. Parese der untereu Extremitäten, Poliomyelitis anterior, Ueberführung in die Nervenklinik.

55. Spina bifida. Hermann H., 4 Mon. alt. Aufgen. 31. VII. 00. Befund: Am unteren Teil der Lendenwirbelsäule eine kleinapfelgrosse, fluktuierende Geschwulst, an den Seiten von normaler Haut, auf dem Scheitel von einer zarten roten Membran bedeckt. Wirbelspalt entsprechend der Ausdehnung der Geschwulst. Verlauf: Wegen schlechten Allgemeinzustandes wird das Kind als inoperabel entlassen.

56. Spina bifida. Alfred H., 3 Monate alt. Aufgen. 17. VIII. 05.

Befund: In der Sacralgegend eine gänseeigrosse, ovale, gestielte Geschwulst, fluktuierend, bedeckt von einer glänzenden glatten bläulichroten Haut. Scheinbar keine Lähmungen. Allgemeine Furunkulose. Entlassung bis zur Abheilung derselben. Wiederaufnahme 17. VIII. Schlechter Allgemeinzustand, Ekzem, Entlassung, kommt nicht mehr wieder.

57. Spina bifida. Heinrich M., 14 Tage alt. Aufgen. 19. X. 03.

Befund: In der Lenden- und Kreuzbeingegend eine Hautausstülpung von Apfelgrösse. Haut ziemlich derb infiltriert, gerötet. Die Wirbel darunter offen. Auf der Höhe des Sackes eine Oeffnung von ca. 3 cm. Eitrige Sekretion. Keine Lähmungen. Verlauf: Infektion, Meningitis, Exitus.

58. Spina bifida. Agnes Sch., 1 Monat alt. Aufgen. 3. XI. 96.

Geboren mit einer weichen, pflaumengrossen Auftreibung die zu wachsen begann. Incision. Abfluss einiger Tropfen wässerig-blutiger Flüssigkeit. Alle 2 Tage Verband, Eiterung. Die Geschwulst wuchs unterdessen weiter an. Beine werden wenig bewegt. Beständiges Urinträufeln, Inkontinenz des Stuhls. Pes calcaneus dupl. Salbenbehandlung, Pat. wird entlassen und zur Operation bestellt.

59. Spina bifida. Myelomeningocele im ulcerierten Stadium (?). Clara W., 13 Tage alt. Aufgen. 21. X. 96.

Lähmungen vorhanden. Symptomatische Therapie. Entlassung.

60. Spina bifida. Elfriede G., 5 Wochen alt. Aufgen. 3. VI. 05.

Befund: In der Lumbosacralgegend eine über hühnereigrosse, fluktuierende, weichelastische Geschwulst. Haut darüber stark verdünnt und durchsichtig, in der Umgebung stark gerötet, ekzematös. Aus einem Spalt auf der Höhe der Geschwulst entleert sich eine klare seröse Flüssigkeit. Die Basis der Geschwulst ist von einem Knochenwall umgeben. Untere Extremitäten spastisch gelähmt, Sensibilität aufgehoben, starkes Ekzem der Nates und Geschwulstgegend. Ekzembehandlung, entlassen.

61. Spina bifida occulta. Marta W., 1/2 Jahr alt. Aufgen. 7. XI. 06.

Befund: In der Lendengegend ein hühnereigrosser, weicher Tumor. in demselben ein beweglicher, knöcherner Vorsprung palpabel. Operation: Spaltung des Tumors, in ihm ein Knochenvorsprung von 3 cm Länge, der mit dem Processus spinosus des 5. Lendenwirbels gelenkig verbunden ist. Resektion desselben und Exstirpation des aus Fettgewebe bestehenden Tumors. Kein Wirbelspalt, keine Ausstülpung der Meningen. Fascien- und Hautnaht. Verlauf: Heilung per primam. Keine Lähmungen.

62. Spina bifida occulta cf. Seite 529.

63. Spina bifida occulta. Wilhelm T., 22. J. alt. Aufgen. 8. XII. 04.

Befund siehe S. 532. Pat. entzieht sich der Operation.

64. Spina bifida sanata. Hydrocephalus. Walter H., 4 Monate alt. Aufgen. 28. I. 02.

Befund: Geboren mit perforierter, secernierender Spina bifida, Klumpfuss beiderseits. Nach zwei Monaten schloss sich die Fistel. Seit der Zeit Entwicklung eines hochgradigen Hydrocephalus. St. pr.: Verheilte Spina bifida-Wunde, Klumpfüsse, Arme und Beine spastisch gelähmt. Fehlen der Patellarreflexe, Blasen und Mastdarmlähmung. Therapie: Subkutane Ventrikeldrainage nach v. Mikulicz. Hohe Temperaturen, Exitus. Sektionsbefund: Keine Meningitis.

Litteratur.

v. Recklinghausen, Untersuchungen über die Spina bifida. Virchow's Arch. Bd. 105. S. 243. — Henle, Spina bifida. Handbuch der praktischen Chirurgie. Bd. 2. — Ders., Zur Pathologie der Spina bifida. Vortrag gehalten in der 76. Versammlung deutscher Naturforscher und Aerzte zu Breslau. Sektion f. Chirurgie 1904. — Muscatello, Ueber die angeborenen Spalten des Schädels und der Wirbelsäule. Arch. f. klin. Chir. Bd. 47. — Ders., Ueber die Diagnose der Spina bifida und über die postoperative Hydrocephalie. Arch. f. klin. Chir. Bd. 68. — Hildebrandt, Pathol.-anat. und klin. Untersuchungen zur Lehre von der Spina bifida und dem Hirnbruch. Deutsche Zeitschr. f. Chir. Bd. 36. — Ders., Zur operat. Behandlung der Hirn- und Rückenmarksbrüche. Deutsche Zeitschr. f. Chir. Bd. 28. — Ders., Die Behandlung der Spina bifida. Arch. f. klin. Chir. Bd. 46. — Wieting, Zur Anatomie und Pathologie der Spina bifida und Zweiteilung des Rückenmarkes. Diese Beiträge Bd. 25. — Sachtleben, Die in der chirurgischen Klinik zu Breslau beobachteten Fälle von Spina bifida aus den Jahren 1891—1903. In.-Diss. Breslau 1903. — Bockenheimer, Zur Kenntnis der Spina bifida. Arch. f. klin. Chir. Bd. 65. — Broca: Letoux et Rouville, Traitement du spina bifida par l'excision. Rapport par A. Broca. Bull. et mém. de la soc. de chir. de Paris. t. XXVII. p. 330 u. 369.

XVI.

AUS DER

INNSBRUCKER CHIRURGISCHEN KLINIK

DIREKTOR: **PROF. DR. SCHLOFFER.**

Der Perubalsam als Mittel zur Wundbehandlung.

Von

Dr. F. A. Suter,
Assistenten der Klinik.

(Hierzu 7 Abbildungen, 35 Kurven und Taf. XVI—XVIII.)

Unter dem Schutze der Antisepsis und namentlich der Asepsis hat die Behandlung accidenteller Wunden in den letzten 3 Decennien ausserordentliche Fortschritte gemacht. Wenn man bedenkt, welch günstige Resultate man in der überwiegenden Mehrzahl der Fälle durch einfaches Reinigen und Bedecken der Wunden mit sterilem Verbandmateriale erzielt, so mag es vielleicht eigentümlich berühren, wenn nun wieder Wundbehandlungsmittel vorgeschlagen werden, die seinerzeit, in der voranti- resp. voraseptischen Aera zur Verwendung kamen. Der Name Balsam ruft unwillkürlich die Erinnerung an die Zeiten wach, wo die Wundbehandlung noch auf einer recht tiefen Stufe reinster Empirie stand. Man denkt an die verschiedenen Wund- und Wunderbalsame, an Quacksalberei und verbindet damit die Idee einer irrationellen, unwissenschaftlichen Behandlung.

Diesen Bedenken möchte ich gleich von vornherein entgegentreten. Zahlreiche Tierexperimente, bakteriologische Untersuchungen und vor allem die klinische Erfahrung bei über einem halben

Tausend zum Teil sehr schwerer Verwundungen haben uns zur Ueberzeugung gebracht, dass gewisse Balsame, im Besonderen der Perubalsam, Eigenschaften besitzen, die sie als Wundbehandlungsmittel in ganz hervorragender Weise geeignet machen, dass sich also ein Teil — nicht alle — der den Balsamen seit uralter Zeit zugeschriebenen Heilkräfte wissenschaftlich begründen lassen.

Nicht die überraschend günstigen Erfolge einzelner dieser Fälle sind es, die für die Bedeutung des Perubalsams sprechen, denn unerwartet günstige Wundheilungen sind ja auch bei andern Behandlungsmethoden oftmals zu beobachten. Es ist vielmehr die Regelmässigkeit glatter Heilungen, das beständige Ausbleiben schwerer Infektionserscheinungen, die vor allem den Beweis für den Wert des Perubalsams als Wundheilmittel abgeben. Die Absicht, dies zur Anschauung zu bringen, hat uns veranlasst, die Krankengeschichten in zum Teil recht ausführlichen Auszügen wiederzugeben.

Einleitung.

Das Zustandekommen einer Wundinfektion hängt in erster Linie ab von der Verunreinigung der Wunde mit infektiösen Bakterien (Kontamination, Tavel), ferner von der Virulenz dieser Bakterien, sowie vom Widerstande, den die Körpergewebe der Entwicklung der eingedrungenen Keime entgegensetzen.

Damit ist auch die Richtung, in der wir einer Wundinfektion entgegenzuarbeiten haben, gegeben. Obenan steht die Verhütung der Kontamination. Sind schon infektiöse Keime in die Wunde eingedrungen, so sollen dieselben womöglich nachträglich zerstört oder doch ihre Virulenz vermindert werden.

Ausserdem müssen wir versuchen, die Wundverhältnisse in der Weise zu beeinflussen, dass dieselben für die Weiterentwicklung der Keime ungünstig sind, wobei namentlich eine Verminderung der Disposition (Erhöhung der Resistenzfähigkeit) der Gewebe in Betracht kommt.

Das erste dieser Postulate können wir wohl nur dann annähernd erfüllen, wenn wir vor der Verwundung Gelegenheit haben, unsere Massnahmen zu treffen; also eigentlich ausschliesslich bei Operationen, wenn wir zum Voraus das Operationsterrain möglichst bakterienfrei zu machen im Stande sind. Accidentelle Wunden aber sind in der grossen Mehrzahl der Fälle kontaminiert. In solchen Fällen kommt dann nur noch eine nachträgliche Beeinflussung der eingedrungenen Keime und eine Einwirkung auf das Verhalten des Or-

ganismus gegenüber diesen Keimen im Sinne einer Verminderung der Disposition in Betracht.

Eine rein mechanische Entfernung der Keime aus einer Wunde ist in den meisten Fällen unmöglich, und zu weit getriebene Versuche einer solchen sind nicht ungefährlich. Dann ist es ohne Weiteres klar, dass eine rein „aseptische" Wundbehandlung, wobei der Kampf gegen die Infektion ganz dem Organismus überlassen bleibt, bei kontaminierten Wunden als ungenügend betrachtet werden muss, dass somit das Bestreben Berechtigung hat, dem Körper in aktiverer Weise, als es das blosse Abhalten weiterer Schädlichkeiten von der Wunde darstellt, zu Hilfe zu kommen.

Nachdem man einmal erkannt hatte, dass der Process der Wundinfektionskrankheit durch die Anwesenheit von Mikroorganismen bedingt ist, und nachdem man die bakterientötenden Eigenschaften gewisser Substanzen kennen gelernt hatte, fing man an, derartige Körper zur Verhütung resp. Bekämpfung der Wundinfektion bei der Wundbehandlung zu verwenden. Darauf basiert die ganze antiseptische Wundbehandlung Lister's, welcher die Karbolsäure in die chirurgische Praxis einführte. Später wurde dieses Desinficiens durch andere abgelöst, vor allem durch das Sublimat (Koch), das Jodoform (Mosetig-Moorhof) und die Salicylsäure (Thiersch). Bald wurden die empfohlenen Wundbehandlungsmittel, welche alle den gleichen Zweck, eine Desinfektion der Wunde, anstrebten, Legion.

Aber alle diese Mittel erfüllen ihren Zweck nur unvollkommen. Keines derselben ist im Stande, eine sichere Desinfektion einer Wunde herbeizuführen, wenigstens in den Dosen und Koncentrationen, die vom Organismus ertragen werden. Ferner sind einige derselben — und zwar gerade die wirksamsten Desinficientien — auch in Dosen, die den Gesamtorganismus nicht alterieren, insofern schädlich, als sie örtlich Gewebsschädigungen erzeugen. Die mangelhafte Wirksamkeit mancher, speciell der stärksten Desinfektionsmittel ist namentlich dem Umstande zuzuschreiben, dass dieselben in den Geweben mit den Körpersäften Verbindungen eingehen, wodurch sie selbst inaktiviert werden; dadurch wird namentlich auch jede Tiefenwirkung illusorisch, weil sie die in die Gewebe bereits eingedrungenen oder von Gewebsteilen überdeckten Bakterien nicht zu erreichen vermögen.

Das Verlangen nach einem Wundbehandlungsmittel, welches seine Aufgabe besser erfüllt als die gegenwärtig im Gebrauche

stehenden Antiseptica, ist deshalb nur allzu berechtigt, und es ist begreiflich, dass uns jedes Jahr wieder eine Anzahl neuer Vorschläge bringt, die alle das Ziel verfolgen, eine Abtötung der in die Wunde eingedrungenen Keime zu bewirken, ohne dem Körper, weder lokal, noch allgemein Schaden zuzufügen.

Bei der Suche nach neuen Wundbehandlungsmitteln ist man vielleicht zu sehr von dem Wunsche nach Desinfektion, also nach einer direkten Keimabtötung, beeinflusst. Obschon man längst weiss, dass die stärker desinficierenden Mittel gleichzeitig auch giftiger sind (eine Ausnahme macht das Jodoform, das bei grösster Giftigkeit nur geringe baktericide Eigenschaften hat), hat man doch noch zu wenig versucht, Mittel ausfindig zu machen, bei welchen das Desinfektionsvermögen weniger berücksichtigt wird, die aber infolge anderer Eigenschaften dennoch im Stande wären, eine direkte oder indirekte Wirkung auf die Bakterien einer kontaminierten Wunde auszuüben.

Ein derartiges Mittel nun scheint der Perubalsam zu sein. Im Sommer des Jahres 1904 beauftragte mich Herr Prof. Schloffer, den Perubalsam auf seine Eignung als Wundbehandlungsmittel experimentell zu prüfen. Ich führte eine Anzahl von Versuchen aus, die nachfolgend und am Schlusse dieser Arbeit genauer besprochen werden sollen, nachdem Herr Prof. Schloffer schon am Kongress der Deutschen Gesellschaft für Chirurgie im Jahre 1905 teilweise darüber berichtet hat.

Es handelte sich für uns bei diesen Versuchen zunächst darum, den klinischen Wert des Balsams zu prüfen. Deshalb beschränkte ich mich vorerst darauf, Versuche zu machen, die den praktisch in Betracht kommenden klinischen Verhältnissen angepasst waren, ohne in bateriologische und andere Einzelheiten einzugehn. Erst später wurden Versuche der letzteren Art nachgetragen. Anfangs verwendete ich den von der Spitalsapotheke gelieferten Balsam, später solchen, den wir von zwei grossen deutschen Firmen direkt bezogen.

Bei allen Versuchen, wie auch später bei der klinischen Wundbehandlung, kam nur reiner, unvermischter Balsam zur Verwendung.

I. Teil.

Geschichtliches und Pharmakologisches.

A. Geschichtliches über Balsame im Allgemeinen.

„Balsam" ist nach Heyne[1]) ein uraltes Lehnwort aus dem Orient: arabisch balasân, schon gothisch balsan, althochdeutsch balsamo, mittelhochdeutsch balsme, balsem. Unter dem Einfluss des Lateinischen wurde es zu balsamum.

Nach Eulenburg[2]) findet sich der Name „Balsam" ursprünglich als Bezeichnung für ein dickflüssiges, aromatisches Gemenge von Harz und ätherischem Oel, welches von mehreren Balsamodendron-Arten (Bursaceae) in den Küstenländern des Roten Meeres gewonnen wurde. Später übertrug man den Namen auch auf andere, in Bezug auf Herkunft, Aussehen, Anwendung etc., analoge Produkte des Pflanzenreiches, dann auch auf eine ganze Reihe der verschiedenartigsten, meist zu externen Zwecken benutzten einfachen Zubereitungen und komplicierten pharmazeutischen Präparaten. Die letzteren pflegte man als künstliche Balsame (Bals. arteficialia), die ersteren als natürliche (naturalia) zu bezeichnen. Gegenwärtig beschränkt man nach Eulenburg den Namen Balsam fast ausschliesslich auf eine kleine Reihe von vegetabilischen Rohprodukten, welche dick- und halbflüssige, z. T. an ätherischen Oelen reiche Harzgemenge darstellen, aber auch viel kompliciertere Zusammensetzung haben können.

Schon im Altertum waren die medicinischen Eigenschaften der Balsame hochgeschätzt. Verschiedene Schriftsteller berichten uns über die Gewinnung, den Preis und die Verwendung derselben, so Theophrast, Dioskorides, Galen, Plinius d. Aeltere, Celsus, Solinus u. A.

Von Theophrast[3]) und Dioskorides[4]) erfahren wir, dass der Balsam in seiner Heimat um das doppelte Gewicht Silber verkauft wurde. Nach letzterem Autor wuchs der Balsamstrauch nur in Judäa und in Aegypten, nach andern Schriftstellern auch in Syrien und Arabien. Der Saft des Balsambäumchens hat, so sagt Dioskorides, eine sehr kräftige Wirkung, indem er in sehr hohem Grade wärmt, abwischt, was die Augen verdunkelt und die Erkältungen in der Gebärmutter heilt. Er

1) Heyne, Deutsches Wörterbuch. Leipzig 1890.

2) Realencyklopädie, 3. Aufl. unter „Balsam".

3) Historia plantarum.

4) De materia medica, aus medicorum Graecorum opera. Vol. XXV, XXVI. Ausgabe von Kühn.

bringt ferner sowohl die Menstruation als auch die Nachgeburt und treibt die Leibesfrucht ab und eingerieben beseitigt er Fröste. Er reinigt schmutzige Wunden; getrunken befördert er die Verdauung und treibt den Harn; eignet sich für schwer Atmende, für solche, die Gift getrunken haben (in welchem Falle man ihn mit Milch gibt) und gegen Schlangenbiss. Man mischt ihn aber auch unter stärkende Mittel, lindernde Umschläge und Gegengifte u. s. w.

Plinius[1]) sagt: „Balsamöl ist weitaus das kostbarste von allen, gegen alle Schlangen wirksam. Zur Klarheit der Augen trägt es am meisten bei. Desgleichen lindert es Atemnot sowie alle Ansammlungen und Härten. Das Dickwerden des Blutes lindert es und reinigt die Geschwüre; für Verletzungen ist es gar nützlich; mit Schüttelfrösten sich einstellende Fieber macht es, wenn man die Patienten damit salbt, leichter. Doch muss man es mit Mass brauchen, weil es brennt und die Leiden vergrössert, falls man zuviel genommen.

Auch Celsus[2]) nennt den Balsam unter den Mitteln, welche den Eiter „verdauen und entfernen".

Nur diese wenigen Beispiele. Die Balsame stellten demnach für die Alten eine Art von Universalheilmittel dar.

Wie tief übrigens die Idee von der Heilwirkung der Balsame in die menschliche Vorstellung eingedrungen, wie lange sie besteht und wie weit sie verbreitet ist, beweist am besten wohl die Thatsache, dass das Wort „Balsam" auch bildlich, ganz allgemein für etwas Heilendes, Wohlthuendes verwendet wird.

Auch die fäulniswidrigen Eigenschaften balsamischer Substanzen waren schon im Altertum bekannt, indem solche zur Konservierung, zum „Einbalsamieren" menschlicher Leichen benützt wurden. — Nach Herodot[3]) kamen hiebei nebst zahlreichen aromatischen Specereien und Palmwein namentlich auch Myrrha und Cedernöl zur Verwendung. —

Nach v. Walther, Jäger und Rodius[4]) bedienten sich die alten Aegypter, bei denen das Einbalsamieren der Verstorbenen bekanntlich eine grosse Rolle spielte, zu diesem Zwecke verschiedener Balsame, Harze und Gewürze, Natrum etc.

Selbstverständlich waren die im Altertum verwendeten Balsame vom Perubalsam, über dessen Eigenschaften ich in dieser Arbeit berichten werde, verschieden, denn dieser letztere ist uns erst nach der Entdeckung Amerikas bekannt geworden. Bei den aus der alten wie aus der neuen Welt stammenden Balsamen handelt es sich aber um ähnliche Produkte:

1) Historia naturalis, liber XII.
2) De re medica, liber V.
3) II. Buch Kap. 86—88.
4) Handwörterbuch der ges. Chirurgie. Leipzig 1837.

Harzige, mehr oder weniger aromatische Pflanzensäfte, die schon seit längster Zeit medikamentöse Verwendung fanden.

B. Herkunft und Gewinnung des Perubalsams; seine Stellung in der Pharmakopoe.

Der Perubalsam ist das Produkt einer Leguminose, der Toluifera Pereirae Baillon (Myrospermum Pereirae Royle, Myroxylon Pereirae Klotzsch).

Man unterscheidet weissen und schwarzen Perubalsam. Der erstere wird aus den Früchten des genannten Baumes bereitet, kommt seiner Geringfügigkeit wegen nicht in den Handel und spielt deshalb auch als Medikament keine Rolle.

Der schwarze Balsam (Balsamum peruvianum nigrum, Balsamum indicum nigrum) wird in 9 kleinen, am Südabhange der Vulkanreihe der centralamerikanischen Republik Salvador gelegenen Indianerdörfern gewonnen. (Der Perubalsam stammt also nicht, wie man seinem Namen nach schliessen könnte, aus Peru. Er verdankt diesen Namen lediglich dem Umstande, dass er früher von dem peruanischen Hafen Callao aus in den Welthandel gebracht wurde.) Die Rinde der Bäume wird weichgeklopft, mit Fackeln angebrannt und der dann herausfliessende Saft in Lappen aufgefangen. Auch giebt es geringere, durch Auskochen von Rindenabfällen gewonnene Sorten. Der Balsam macht dann verschiedene Reinigungsprocesse durch.

Die Bäume können bei sorgfältiger Behandlung 30 Jahre lang und noch länger zur Balsamgewinnung benützt werden. 100 Bäume liefern einen jährlichen Ertrag von ca. 250 kg. In dem beschriebenen Bezirke Salvadors waren im Jahre 1863 8000 Bäume im Betrieb. Der Wert des daraus gewonnenen Balsams betrug 1876 78189 Dollars[1]).

Auf die Einzelheiten der chemischen Zusammensetzung des Perubalsams, wie auch auf die Frage nach dem oder den wirksamen Bestandteilen desselben will ich hier nicht näher eingehen; vielleicht werden diese Punkte in einer später zu publicierenden Arbeit besprochen werden. Hier habe ich stets den Perubalsam als Ganzes betrachtet und geprüft.

Immerhin will ich der Vollständigkeit halber kurz die Zusammensetzung des Balsams nach den Untersuchungen von Erdmann[2]) mitteilen: 60,9% Perubalsamöl (Cinnameïn); 15,3% Harz aus ätzalkalischer Lösung durch Kohlensäure fällbar; 23,1% freie Säure.

Demnach ist der Hauptbestandteil das Cinnameïn, das 60% Benzoe-

1) Die vorstehenden Angaben nach Köhler's Medicinalpflanzen. Bd. 2.

2) Ueber den therapeut. wirksamen Bestandteil des Perubalsams und seine synthetische Herstellung. Zeitschr. f. angew. Chemie. 1900. Heft 39.

säurebenzylester und 38 % Zimmtsäurebenzylester enthält. —

Bei dem verhältnismässig hohen Preise des Perubalsams liegt die Versuchung zur Verfälschung nahe.

Schon in Rust's Handbuch der Chirurgie von 1830 finden sich Angaben über eine mit einem fetten Oele und eine andere mittels Copaivabalsam veranstaltete Fälschung des Perubalsams. Die erstere könne durch die Auflösung in Alkohol, die letztere durch den Geruch erkannt werden, wenn man vorher die Benzoësäure durch Ammonium gesättigt habe.

Hager[1]) hält reinen und unverfälschten Perubalsam für nur schwer erhältlich. Nach Binz[2]) werden zur Verfälschung meist minderwertige Balsame, wie Gurjunbalsam, Kopaivabalsam, Terpentin, Harze und dickflüssige Oele, besonders Ricinusöl verwendet. Die Fälschungen werden meistens durch Zwischenhändler vorgenommen. Es geht daraus hervor, dass das sicherste Mittel, einen unverfälschten Perubalsam zu bekommen, darin besteht, denselben direkt von einer soliden Firma, die selbst importiert, zu beziehen. —

Der Perubalsam selbst ist gegenwärtig in den meisten Ländern in der Pharmakopoe enthalten. Ausserdem findet er sich als Zusatz in einer Menge von Präparaten, von denen ich die nachfolgenden erwähne[3]):

Syrupus Balsami peruviani Ph. helv., Ph. belg.

Emplastrum anglicanum Ph. austr.

Emplastrum Cantharidum Ph. austr.

Emplastrum opiatum s. opiatum aromaticum, Ph. belg., Ph. neerl.

Mixtura oleosa-balsamica s. Tinct. oleoso-balsam. s. Balsam. vitae Hoffmanni, Ph. germ. Ph. austr., Ph. hung., Ph. helv., Ph. belg., Ph. dan.

Unguentum narcotico-balsamicum Ph. helv.

Tinctura Balsami peruviani Ph. ross., Ph. belg.

Tinctura Benzoes composita Ph. helv., Ph. belg., Ph. dan., Ph. suec.

Ausserdem existieren eine Menge nicht officineller Präparate, namentlich im Volk gebräuchliche Wundsalben und -balsame, die Perubalsam enthalten, so z. B. das Unguent. nigrum[4]) (Unguentum argentinitrici Guthrie), ein Gemisch von Zinkoxyd, Silbernitrat und Perubalsam; ferner der Balsam. hierosolymitanum[5]) (Jerusalemer-Wundbalsam) u. a.

1) Cit. nach Binz.

2) Binz, Ueber Perubalsam. Centralbl. f. klin. Med. 1889. S. 257.

3) Nach Köhler, Medicinalpflanzen. Bd. 2.

4) Nevinny, Allg. Arzneiverordnungslehre. S. 367.

5) Ibid. S. 356.

C. Therapeutische Verwendung des Perubalsams.

In Centralamerika hat der Perubalsam schon seit undenklichen Zeiten einen grossen Ruf als Heilmittel. Auch heute noch wird er von den Indianern und vielfach auch von der übrigen einheimischen Bevölkerung nicht nur als Wundheilmittel, sondern auch als Stimulans, Cordiale, Corroborans, Anthelminticum und Diureticum, auch gegen Dyspepsien, Koliken, kalte Fieber, zur Förderung der Wehen, zur Stillung von Erbrechen oder Krämpfen, nach dem Stiche des Sandfloh u. s. w. verwendet [Pereira[1]].

In Europa steht der Perubalsam schon seit langer Zeit als Heilmittel in Verwendung.

Im Jahre 1755 schreibt Albrecht von Haller[2]) über denselben: „[er] ist hizig, zerteilet, zeitiget die Geschwäre, heilet zusamen und stärkt; ein ganz vortreflicher Wundbalsam, der ungemein zugleich reiniget, und die grosse Wunden sehr schnell zu heilen in dem Stand ist; er ist auch eins der besten und zuverlässigsten Mittel wider die böse Wärzlein der Brüste; wegen seines angenehmen und gewürzmässigen Geruchs wird er auch öfters in die Chocolad genommen, er hat aber auch innerlich die treflichste Arzneykräften, stärket den Magen, erwärmet diesen und die Gedärme, dienet wider Grimmen, und verwahret alle Säfte vor der Fäulung, löset auf der Brust ungemein auf und dienet besonders auch wider allerhand Gebrechen des Mundes und Halses, wo etwas auszuheilen ist".

In Lorenz Heisters Chirurgie, erschienen in Nürnberg im Jahre 1779 lesen wir:

„Wo sich aber Fäulung einfindet bei den Wunden der Gelenke oder Ligamenten, so ist das ung. aegyptiacum und andere scharfe Dinge nicht dienlich, sondern man muss sich hier allezeit balsamischer Mittel bedienen; als da sind das aqua vulneraria (eau d'arquebusade), der Balsamus Peruvianus, die Tinctura Myrrhae und Aloes" etc. — — —

„Innerlich soll man auch bey dergleichen faulen Wunden denen Patienten balsamische und der Fäulung widerstehende Medicamente gebrauchen: als Elixir Proprietatis, Essentia Myrrhae et Aloes, Essentia Succini, Bals. Peruvian., od. drgl. des Tags etlichemal 30—40 Tropfen in einem Thee von Wundkräutern zugeben. — — —"

„Nur dieses ist zu beobachten, dass man auf das Cranium keine gemeinen Wundöle appliziere, weil solches dadurch verdorben würde, sondern gute balsamische Medikamente, als da sind Brandtwein, allerlei Wund-Essenzen, mit Rosen-Honig, Balsam. Peruvian., Ess. Myrrhae, succini, bals. copaivae." — — —

1) Die Mutterpflanze des Perubalsam. Pharm. Journ., Nov., Dez. 1850.

2) Onomatologia medica completa. Frankfurt und Leipzig 1755.

Nach Rust[1]) wurde anfangs des 18. Jahrhunderts der Perubalsam wie die übrigen balsamischen Mittel innerlich „bei innern und äussern Vereiterungen, Verschwärungen, Schleimflüssen mit dem Charakter der Atonie und Laxität, bei Krämpfen und Konvulsionen aus wahrer Nervenasthenie, bei Lähmungen, auch bei Dyskrasieen und Kachexieen, welche sich auf Gefässschwäche und Atonie gründen" verwendet, als Palliativmittel bei den verschiedensten Erkrankungen (Schwindsucht, Asthma, Hauterkrankungen, ja sogar bei der Syphilis und beim Tetanus).

Auf Wunden und eiternde Flächen angewendet soll er nach den damaligen Anschauungen die gesunkene Irritabilität und das verminderte Reproduktionsvermögen in denselben heben. Daher benutzte man ihn bei Verwundungen sehniger und faserhäutiger Teile. So diente er auch beim „Beinfrass", besonders der Zähne, bei schlaffen, untätigen, fauligen, brandigen Geschwüren. Bei frischen Wunden wenig empfindlicher Teile bewirke er sogar die Heilung ohne Eiterung. Als Medikamente aus der damaligen Zeit, welche den Balsamus Peruvianus enthielten, werden genannt: die Tinctura Balsami Peruviani, die Emulsio cosmetica, der Syrupus balsamicus, der Balsamus Locatelli, der Balsamus Commendatoris.

Im Jahre 1840 empfahl Neumann[2]) den Perubalsam in Aether oder in Alkohol gelöst (in letzterem Falle mit Mandelöl) gegen Diabetes, männliches Unvermögen und Tabes dorsalis; er habe damit in allen Fällen gute Erfolge gehabt. Gegen männliches Unvermögen zeige sich das Mittel wirksamer, als alle andern. Bei Tabes dorsalis könne man, wenn denselben keine specifische Dyskrasie zu Grunde liege, fast sichere Genesung bei der oben angegebenen Darreichungsweise von Perubalsam versprechen. — Später rühmt Neumann[3]) den Balsam als unersetzliches Mittel gegen Blasenkatarrh und beim Wundwerden der Brustwarzen.

Schwarz[4]) (1846) versuchte den Balsam nach Neumann's Vorschrift bei Diabetes. „Der Nutzen war auffällig, wenn auch keine Heilung eintrat."

Wenn ich bei der vorstehenden geschichtlichen Schilderung etwas weitläufig geworden bin, so geschah dies mit der Absicht, darzutun, welche wichtige Rolle die Balsame im Altertum und später der Peru-

1) Nach Rust, Handbuch der Chirurgie. 1830. Berlin und Wien. Bd. II. S. 713.

2) Bemerkungen über die gebräuchlichsten Arzneimittel. Berlin 1840. Liebmann u. Comp.

3) Der peruvianische Balsam. Rh. M.-Schr., II. 6. 1848. Ref. Schmidt's Jahrb. Bd. 63. 1849. S. 18.

4) Balsamus peruvianus gegen Diabetes. Pr. Ver.-Zeitg. Nr. 8. 1846.

balsam bis gegen Ende des 18. Jahrhunderts als Heilmittel gespielt haben. Dann scheint die so sehr verallgemeinerte Anwendung des Perubalsams etwas beschränkt worden zu sein, bis ihn Gieffers[1]) gegen die Mitte des vorigen Jahrhunderts zur Krätzebehandlung in die Praxis einführte. Nach Burchardt[2]) (1869) reichte eine einmalige gut ausgeführte Einreibung (mit 9 gr) zur Tötung sämtlicher Milben und der Milbenbrut vollkommen hin. Nach 15 Stunden konnte er keine lebenden Milben mehr nachweisen. —

Jedenfalls seines hohen Preises wegen hat sich aber der Perubalsam nie recht als Krätzemittel einbürgern können. Man verwendete ihn hin und wieder in der praxis aurea oder sonst bei besondern Gelegenheiten. So berichtet Johne[3]), dass er 3 an Räude erkrankte Löwen im zoologischen Garten zu Dresden mit Perubalsam behandelte und vollkommene Heilung erzielte.

In neuester Zeit ist als Perubalsamersatz bei der Scabiesbehandlung von Erdmann[4]), Sachs[5]) und Regenbogen[6]) einer der Hauptbestandteile des Balsams, der Benzoësäurebenzylester, unter dem Namen Peruscabin und eine 25% Lösung des letztern in Ricinusöl unter dem Namen Peruol empfohlen worden.

Von der Mitte des vorigen Jahrhunderts bis zu den 80iger Jahren habe ich in der Litteratur nur ganz spärliche Angaben über die therapeutische Verwendung des Perubalsams gefunden.

1877 teilte Senator[7]) mit, dass er denselben intern seit langer Zeit bei der Behandlung des Blasenkatarrhs mit gutem Erfolge verwendete. Er fand, dass der Perubalsam noch besser als andere Balsame und Harze (Copaiva, Terpentinöl) vertragen wurde.

1879 berichtete Auerbach[8]) über günstige Wirkung des Perubalsams (äusserlich) in fast allen Fällen von Prurigo und Pruritus, 1880

---

1) Nach Burchardt, Die Krätze und deren Behandlung. Arch. f. Dermat. u. Syphilis. 1869. I. S. 180. Ref. Schmidt's Jahrb. Bd. 145. 1870. S. 163.

2) l. c.

3) Ueber Sarcoptesräude bei den Katzenraubtieren im zoologischen Garten zu Dresden. Berl. Arch. f. Tierheilk. 1880. S. 145. Ref. Virchow's Jahresber. 1880. I. S. 696.

4) Ueber den therap. wirksamen Bestandteil des Perubalsams und seine synthetische Herstellung. Zeitschr. f. angew. Chemie. 1900. Heft 39.

5) Beitrag zur Behandlung der Scabies. Deutsche med. Wochenschr. 1900. Nr. 39.

6) Versuche über die Wirksamkeit des Peruols bei der Sarcoptes und Acarusräude der Hunde. Monatsschr. f. prakt. Tierheilkunde. Bd. 12. 1903.

7) Berl. klin. Wochenschr. 1877. S. 199.

8) Perubalsam gegen Pruritus. Deutsche med. Wochenschr. V. 34. 1879. Ref. Schmidt's Jahrb. 1880. Bd. 185. S. 261.

Stumpf[1]) über dessen Verwendung (kombiniert mit Karbol) bei Bronchitis acuta. Auch bei Spitzenkatarrh im 1. Stadium will Stumpf durch Inhalationen einer Glycerin-Karbolsäurelösung von Perubalsam überraschende Erfolge erzielt haben.

Rosenberg[2]) empfahl den Perubalsam gegen idiopathische Leukoplakien und sonstige Epitheltrübungen der Mundschleimhaut. Das Mittel soll sowohl auf die Schmerzstillung epithelfreier Stellen günstigen Einfluss haben, als auch die Epitheltrübungen und Auflagerungen zum Verschwinden bringen. Die merkuriellen Epitheltrübungen werden durch eine kurze Behandlung mit Perubalsam zum Schwinden gebracht. Bei Stomatitis mercurialis scheine der Perubalsam nicht nur den Schmerz zu lindern, sondern auch die Salivation zu beschränken und die ganze Dauer des Leidens abzukürzen. —

Endlich hat sich der Bals. Peruvian. nach Rosenbach[3]) als ein vorzügliches Mittel bewährt, das bei Ozaena das unangenehme Symptom des Gestankes mit einiger Sicherheit zu beseitigen vermag.

Zu grösserer Bedeutung aber kam der Perubalsam wieder, als Landerer[4]) im Jahre 1888 in der medicinischen Gesellschaft zu Leipzig seine Mitteilungen über die Behandlung tuberkulöser Processe mit diesem Balsam machte.

Schon Thiersch[5]) hatte Anfangs der 80iger Jahre tuberkulöse Flächen- und Fistelgeschwüre mit gutem Erfolge mittels einer Paste von Perubalsam und Kampher behandelt. Landerer suchte den Grund der geringen Tendenz tuberkulöser Processe zur Vernarbung in der überaus geringen entzündlichen Reaktion in und um tuberkulöse Herde. Er stellte sich die Aufgabe, diese mit Narbenbildung abschliessende Entzündung künstlich hervorzurufen und zwar suchte er eine aseptische Entzündung auf chemischem Wege herbeizuführen. Landerer war nun durch eine Veröffentlichung des amerikanischen Chirurgen Sayre auf die antituberkulösen Eigenschaften des Perubalsam aufmerksam gemacht worden. Sayre stopfte nach breiter Spaltung die spondylitischen Abscesse mit in Perubalsam getauchtem Oakum aus, worauf dieselben rasch heilten.

1) Bronchitis acuta, komb. Karbol-Perubalsam-Behandlung. Allg. med. Centralzeitung. 1880. IL. 43. Ref. Schmidt's Jahrb. 1881. Bd. 189. S. 241.

2) Therap. Monatshefte. Okt. 1888. Ref. Wiener med. Presse. 1889. S. 1587.

3) Ebstein, Zur Ozaenabehandlung. Deutsche med. Wochenschr. 1889. S. 123.

4) Eine neue Behandlungsweise tuberkulöser Processe. Münch. med. Wochenschr. 1888. Nr. 40. S. 667.

5) Nach Graefe, Berichte der med. Gesellsch. zu Leipzig. Schmidt's Jahrb. Bd. 219. 1888. S. 232.

1889 konnte Landerer[1]) über 22 Fälle tuberkulöser Drüsenaffektionen berichten, zum Teil seit einer Reihe von Jahren bestehend und operativ erfolglos behandelt, die er durch Perubalsam (rein, mit Aether gemischt, mit Heftpflastermasse u. s. f.) ohne Operation zur Heilung gebracht hatte. 74 Fälle von Tuberkulose der Knochen und Gelenke waren ebenfalls mit Perubalsam behandelt worden (vermittelst periostaler Einspritzung einer Gummischleim- oder Eidotteremulsion, oder Ausspritzen der Fisteln mit Perubalsamäther und Austamponieren der ausgekratzten Wundhöhlen mit Perubalsamgaze). Er berichtete, dass es ihm auf diese Weise gelungen sei, Fälle, wo es noch nicht zur Verflüssigung gekommen war, fast ausnahmslos zur Schrumpfung zu bringen.

Um den Perubalsam auch auf innere Processe anwenden zu können, blieb, da das Mittel in Wasser unlöslich ist, nichts anderes übrig, als denselben in Emulsionsform intravenös einzuverleiben. Die Emulsion mit Eidotter belästigte die Cirkulation in keiner Weise, was Landerer durch unmittelbare Beobachtung des Lungenkreislaufes beim Frosch bei intravenöser Injektion von Perubalsam beobachten konnte. Die Körnchen werden sofort von massenhaft erscheinenden weissen Blutkörperchen aufgenommen. Von dieser Emulsion konnte einem kleinen Hund bis zu $^1/_2$ gr Perubalsam ohne jeden Schaden eingebracht werden. — Landerer behauptete entschieden, mit den intravenösen Injektionen auch beim Menschen Besserungen und auch dauernde Heilungen erzielt zu haben. — Endlich hat Landerer 2 Fälle von Blasentuberkulose örtlich behandelt; der eine war zur Zeit dieser Publikation seit 3 Jahren geheilt, der andere, nur kurze Zeit in Behandlung, gebessert. —

Angeregt durch Landerer's Mitteilungen versuchte Saalfeld[2]) den Perubalsam beim Lupus vulgaris, indem er das Medikament 2mal täglich auftragen liess; er erzielte damit günstige Resultate, die ihn zu dem Ausspruche veranlassten, dass der Perubalsam den bisher gegen Lupus vulgaris angewandten chemischen Mitteln mindestens gleichzusetzen ist. Saalfeld meinte, besonders hervorheben zu sollen, dass der Perubalsam mehr als irgend ein anderes Medikament im Stande sei. die lupös erkrankten Partien für eine chirurgische Behandlung, also vorzüglich Ausschabung mit dem scharfen Löffel, vorzubereiten.

Auch Opitz[3]) hat an 12 Tuberkulösen im Krankenhaus zu Dresden den Perubalsam angewendet, und zwar nicht intravenös, wie Landerer, sondern subkutan. Er gebrauchte auch nicht die verdünnte Landerer'sche Emulsion 1 : 400—500, sondern eine Gummiemulsion von 2 : 10. Die In-

1) 62. Versammlung deutscher Naturforscher und Aerzte in Heidelberg. 1889.

2) Ueber die Behandlung des Lupus mit Perubalsam. 62. Versammlung deutscher Naturforscher und Aerzte in Heidelberg. 1889.

3) Injektionen von Perubalsam bei Phthise. Münch. med. Wochenschr. 1889. Nr. 47—48. Ref. Wiener med. Presse. 1889. S. 1982.

jektionen geschahen 2mal wöchentlich und waren stets schmerzhaft. Abscesse entstanden nie, doch bildete sich eine diffuse schmerzhafte Anschwellung, die unter Anwendung von Eis und Priessnitz-Umschlägen bald zurückging. Bei den leichteren Fällen trat Heilung ein, bei den schwereren, wo schon grosser Zerfall bestand, besserte sich Husten, Auswurf und das Allgemeinbefinden.

Vamossy[1]) veröffentlichte im gleichen Jahre ähnliche Mitteilungen aus der chirurgischen Abteilung Schopf's, auf welcher der Perubalsam in 28 Fällen von chirurgischer Tuberkulose in Anwendung gebracht worden war. Auch Vamossy konnte konstatieren, dass die tuberkulösen Geschwüre, Drüsen- und Knochenerkrankungen bei Anwendung des Perubalsam in verhältnismässig kurzer Zeit heilen, dass die Wundheilung unter lebhafter Granulation und minimaler Sekretion vor sich geht. Allerdings wurde in den meisten Fällen das Krankhafte erst gründlich entfernt. Als ein schwach reizendes Mittel unterstütze, bezw. bewirke der Balsam, dass die durch die Tuberkulose gesetzten Defekte vernarben, wenn auch teilweise erst nach chirurgischen Eingriffen. Der Perubalsam soll durch Anregung einer leichten Entzündung die etwa zurückgebliebenen tuberkulösen Herde von dem weitern Fortschreiten abhalten und zur Vernarbung bringen. Die prima intentio wurde durch den Balsam nicht gestört; wo die Wundflächen aneinander gebracht werden konnten, heilten sie per primam.

Pfeiffer[2]) machte bei Larynxphthise submucöse Perubalsamemulsioninjektionen. In 1 Fall mit anscheinend fortgeschrittener Larynxtuberkulose trat nach 16 Injektionen Heilung ein. Bei 7 Lungentuberkulösen konnte durch parenchymatöse Injektionen von Perubalsamemulsion und Kreosotlösung zwar teilweise eine Besserung des Allgemeinbefindens erreicht werden. Eine zweifellose Besserung des Lungenbefundes jedoch konnte nicht festgestellt werden. —

Schnitzler[3]) endlich hat, ebenfalls veranlasst durch die Veröffentlichungen Landerer's den Perubalsam bei den verschiedensten Erkrankungen des Kehlkopfes, der Luftröhre, der Bronchien und der Lunge, später auch bei Affektionen der Mundhöhle, des Nasenrachenraumes und der Nase in ausgedehntem Masse und meist mit sehr gutem Erfolge angewandt. Er verordnete ihn teils zu Inhalationen, teils applicierte er denselben direkt mittels Pinsels oder Pulverbläsers und gab ihn auch innerlich.

1) Zur Therapie der Lokaltuberkulose mit Perubalsam. Wiener med. Presse. 1889. Nr. 17—20.

2) Zur Behandlung der Kehlkopf- und Lungentuberkulose mittelst parenchymatöser Injektion etc. Leipzig 1890. Ref. Schmidt's Jahrb. Bd. 230. 1891. S. 100.

3) Anwendung und Wirkung des Perubalsams bei Krankheiten des Kehlkopfes, der Luftröhre, der Bronchien und der Lunge. Internat. klin. Rundschau. Wien 1889. III. 1078, 1165, 1168, 1249.

Der Perubalsam übertrifft nach Schnitzler die meisten der verschiedenen andern, für die gleichen Zwecke gebräuchlichen Mittel.

Die Perubalsambehandlung der Tuberkulose hat keine grosse Verbreitung gefunden. Hingegen machte die auch von Landerer empfohlene Behandlung der Lungenphthise mit Zimmtsäure, einem der Hauptbestandteile des Perubalsams, lange von sich reden und wurde viel, z. T. bis in die neueste Zeit, angewandt.

Gegen Ende des dritten Viertels des vorigen Jahrhunderts war der Perubalsam als eigentliches Wundheilmittel mehr und mehr in Vergessenheit geraten.

Im Jahre 1876 hielt Wiss[1]), ein Arzt, der lange in den Vereinigten Staaten praktiziert hatte, einen Vortrag über die dort gemachten Erfahrungen mit Perubalsam mit der ausgesprochenen Absicht, dieses nahezu vergessene wertvolle Mittel der Vergessenheit zu entreissen. Wiss hat mit diesem Balsam alle Arten von Wunden, Schnittwunden, zerrissene Wunden, Wunden mit Substanzverlust und eiternde Wunden rasch geheilt. Nach Wiss zeigte sich während der Behandlung bei frischen Wunden keine Entzündung und bei entzündeten liess dieselbe rasch nach. Ebenso zeigte sich keine Eiterung; und bei schon eiternden Wunden ging dieselbe rasch zurück.

Wiss hat niemals erlebt, dass Wunden, die damit behandelt wurden, eine septische Beschaffenheit angenommen hätten, auch nicht unter den ungünstigsten örtlichen und klimatischen Verhältnissen. In allen Fällen, auch bei den zerrissensten Wunden, zeigte sich eine Heilung per primam intentionem, wie sie Wiss bei keiner anderen Behandlungsweise beobachtet hatte. Er erwähnt mehrere, z. T. schwere Verletzungen, als Beispiele. Bei in die Tiefe eiternden Panaritien, die er aufschnitt und dann mit Perubalsam behandelte, liess die Eiterung bald nach, die Schwellung ging rasch zurück und die Heilung erfolgte angeblich rascher, als bei einer anderen Behandlung. Als besonders wichtig erscheint ihm die Wirkung gegenüber dem Vorgang der Granulation; wo bei fortdauernder Eiterung die Wucherungen traubenförmig über die normale Oberfläche hinausschiessen, schien ihm bei der Behandlung mit Perubalsam von den Gewebsteilen im Grunde der Wunde aus eine regelmässige, dem normalen Wachstum ähnliche Proliferation und Zellenentwicklung stattzufinden.

Caspari[2]) bestätigte bald darauf die von Wiss angegebene günstige Wirkung des Perubalsams bei Wunden, Geschwüren und Abscessen in jeder Hinsicht. Er selbst hatte das Mittel bei Wundsein der Brustwarzen

1) Therapeutische Mitteilungen über Anwendung des Perubalsams. Berl. klin. Wochenschr. 1876. Nr. 48. S. 696 und Deutsche med. Wochenschr. 1876. Nr. 48. S. 569. Ref. Centralbl. f. Chir. 1877. S. 13.

2) Zur therapeutischen Verwendung des Perubalsams. Deutsche med. Wochenschr. V. 6. 1879.

und bei Decubitus seit langer Zeit mit bestem Erfolge angewendet, empfahl dasselbe aber auch bei oberflächlicheren oder tiefern Brandwunden nach Abstossung des Schorfes, sowie bei Hautkrankheiten, welche die Epidermis zerstören z. B. bei Wundsein kleiner Kinder.

Lesser[1]) benützte den Perubalsam zur Bestreichung, namentlich von frisch genähten Wunden. Er hat denselben bei vielen plastischen Operationen an Stelle eines antiseptischen Okklusionsverbandes mit gutem Erfolge angewendet.

Moritz Mayer[2]) verwendete den Perubalsam bei den verschiedensten Verletzungen: Schuss-, Quetsch- und Brandwunden, sowie auch bei Wunden nach Operationen.

Im Jahre 1898 berichtete Gallant[3]) über die 10 Jahre früher von Professor Arsdale in New-York eingeführte Wundbehandlung mit einer 5% Perubalsam-Rizinusöllösung. Dieses Wundheilmittel ist von Arsdale in dieser Zeit in über 29 000 Fällen verwendet worden und zwar bei Wunden der verschiedensten Art. Namentlich empfiehlt Gallant diesen Verband bei frischen und inficierten Stich-, Schnitt- und Rissquetschwunden, bei Verbrennungen, Schuss- und Bisswunden. Auch für den Verband aseptischer Operationswunden habe es sich als sehr geeignet erwiesen. „Die Bakterien werden ihrer Feuchtigkeit beraubt und dermassen hört die Bildung von Ptomainen auf." Der Verband brauchte in der Regel nicht öfter als 2 Mal in der Woche gewechselt zu werden.

In neuester Zeit sind in Deutschland und Holland wieder einige Publikationen über die Verwendung des Perubalsams als Wundheilmittel erschienen.

Hofbauer[4]) ist ein unbedingter Anhänger der Perubalsambehandlung von Wunden. In seiner Familie stehe der Perubalsam als Wundbehandlungsmittel schon seit Generationen in hohem Ansehen. In seiner früheren Stellung als Regimentsarzt eines Nürnberger Kavallerieregimentes habe er mit seinem damaligen Assistenzarzte Dr. Noll zusammen weitgehende praktische Versuche mit Perubalsam in der Revierbehandlung angestellt. Er habe dies meist in Fällen getan, wo es sich um Verletzungen der Leute im Stall gehandelt habe, und die Wunden meist mit Erde stark verunreinigt waren.

Am französischen Chirurgenkongress 1903[5]) und später im Zentral-

---

1) Lesser, Fünf Jahre poliklinischer Thätigkeit. 1877—1882.

2) Zur Anwendung citererregender chemischer Mittel in der Chirurgie. Sammlung klin. Vorträge. 216. Chir. Nr. 63. 1898.

3) Arsdale and Gallant, Castor Oil and Balsam of Peru as a surgical Dressing. The Richmond Journ. of Practice. 1898. Vol. XX. January. Nr. 1.

4) Cit. nach Treutlein l. c.

5) Semaine méd. 1903. 30. XII. Nr. 104.

blatt für Chirurgie[1]) teilte van Stockum mit, dass im Stadtkrankenhause in Rotterdam seit 1900 alle accidentellen Wunden ohne vorherige Reinigung derselben oder ihrer Umgebung mit Perubalsam behandelt wurden. Es wurde sogleich eine grosse Menge Balsam in die Wunde gegossen, sodann ein einfacher, aufsaugender Druckverband angelegt. Dieser Verband blieb 20 Tage liegen. Bei offenen Knochenbrüchen kam noch die Immobilisierung durch Schienen oder Gipsverband hinzu. War bei einem offenen Knochenbruch die Hautwunde klein, so spritzte man mittelst einer sterilisierten Spritze Perubalsam in die Wunde. Das Verfahren hatte van Stockum von seinem Vorgänger van der Hoeven übernommen, der es in der vorantiseptischen Zeit bei komplicierten Frakturen anwandte. Nur die Einspritzung von Balsam bei den sogenannten Durchstechungsfrakturen war von van Stockum neu erdacht worden. Die Resultate dieser Behandlungsmethode waren ausserordentlich gute. Von 90 komplicierten Frakturen (untere und obere Extremität, Becken und Unterkiefer) heilten ohne Eiterung mit oder ohne Fistelbildung 86 = 95,5%; Eiterung trat in 4 = 4,5% Fällen auf. Die Sekundäramputation wurde nur in einem einzigen Falle notwendig.

Burger[2]) benützt den Perubalsam seit 12 Jahren bei allen Riss-, Säge- oder Quetschwunden. Die Heilung vollziehe sich immer, auch bei den schlimmsten Fällen, äusserst rasch. Vor allem rühmt er die bei schweren, durch Maschinen verursachten Fingerzerquetschungen erzielten Erfolge.

Es bilden sich, so sagt Burger, wahrscheinlich unter dem Einflusse der sich abspaltenden Zimmtsäure, rasch üppige und straffe, nicht schlaffe Granulationen, und es besteht eine so intensive Heilungstendenz, wie er sie sonst noch nie beobachtet hat. Burger erzählt auch von einer Dame, die, nach jahrelangem Aufenthalt in Chile nach der Heimat zurückgekehrt, einen grossen Zulauf hatte, weil sie eine sicher heilende Wundsalbe besässe, und die thatsächlich auch sehr gute Erfolge erzielte. Der Hauptbestandteil dieser Salbe, wie man nach dem Tode der Dame von deren Angehörigen erfuhr, war Perubalsam. Diese Salbe sei in Chile seit undenklichen Zeiten ein Volksheilmittel.

Aronheim[3]) hat seit 3/4 Jahren, seit der Publikation Burger's, den Perubalsam ständig bei sämtlichen Wunden, insbesondere bei Riss-Quetschwunden angewendet. Nach gründlicher Reinigung der Wunden mit Aether und Perhydrol bestreicht er ein Stück Vioform- oder Airolgaze

1) 1904. p. 777.

2) Die Verwendung des Bals. peruvianum bei der Wundbehandlung. Münch. med. Wochenschr. 1904. S. 2139.

3) Ueber die Verwendung des Balsam. peruv. bei Behandlung von Wunden und chronischen Unterschenkelgeschwüren. Münch. med. Wochenschr. 1905. S. 1783.

mit einer Salbe aus Bals. peruv. 5, Paranephrini 2, Lanolini ad 30 und legt es breit über die Wunde. Am nächsten Tage lasse sich der Verband ohne Schmerzen entfernen; die Wunde sei trocken und heile in überraschend kurzer Zeit ohne Eiterung. Auch Aronheim bestätigt die von Burger hervorgehobenen Annehmlichkeiten dieser Behandlungsweise: das lästige von dem Verwundeten gefürchtete Aufweichen falle fort. Besonders angenehm werde das Bedecken genähter Wunden mit Perubalsam empfunden, weil keine Zerrung an den Nähten entstehe. Aronheim verwendete den Balsam bei Maschinen-Fingerverletzungen, bei Phimosen- und Hydrocelenoperation. Besonders gute Erfolge sah er bei der Behandlung von Decubitus, Panaritien, Dammrissen und chronischen varikösen Unterschenkelgeschwüren, sowohl bei den atonischen (torpiden) wie bei den erethischen (entzündlichen) Geschwüren; er meint damit nicht die im Spital in Bettruhe behandelten Fälle, die unter den verschiedensten Behandlungsmethoden heilen, sondern die ambulant behandelten Fälle, die mit Jodoform-, Vioform-, Dermatol-, Airol-, Zink-Wismutverbänden und Salben ohne Resultate bisher behandelt wurden. Er verwendete in allen Fällen eine Salbe: Arg. nitr. 0,3; Bals. peruv. 5,0; Paranephrini 2,0; Ung. Diachyl. ad 50,0. — Heilung der Unterschenkelgeschwüre gewöhnlich in 4—6 Wochen.

Gute Erfolge speciell bei Unterschenkelgeschwüren, wie Aronheim, erzielten auch Petretto[1]) namentlich in den schweren Fällen, in denen andere Behandlungsmethoden (Jodoform-, Hydrophil-, Dermatolverbände) nichts halfen. Er verwendete eine 6 % Salbe mit Arg. nitricum-Zusatz. Ferner Frank[2]), der ein Ulcus cruris, das schon seit 5 Jahren bestand und das er schon monatelang mit den verschiedensten Mitteln erfolglos behandelte, unter Perubalsambehandlung in 5 Wochen zur Heilung brachte. Endlich rühmt Unschuld[3]) den Balsam namentlich beim Mal perforant der Diabetiker. Er hat über ein Dutzend Fälle zuerst mit Bor, Jodoform, Karbol, Sublimat behandelt; unter Perubalsambehandlung ist dann rasch Heilung eingetreten.

Neben dem Perubalsam spielten seit alters der Tolu- und der Copaivabalsam, die beide dem ersteren sehr nahe stehen, ebenfalls eine gewisse Rolle als Wundheilmittel. Nach Albrecht v. Haller[4]) heilt der Tolubalsam frische Wunden so schön aus, dass sie nicht die geringste Narbe zurücklassen. Auch der Copaivabalsam wird von

1) Die Verwendung des Balsam. peruv. bei der Wundbehandlung. Münch. med. Wochenschr. 1904. S. 2331.

2) Die Verwendung des Balsam. peruv. bei der Wundbehandlung. Münch. med. Wochenschr. 1905. S. 764.

3) Noch eine Mitteilung über Balsam. peruv. Münch. med. Wochenschr. 1905. S. 609.

4) l. c.

ihm als Wundbalsam gerühmt. Desgleichen erwähnen ihn Rust[1]) und Walther, Jäger und Rodius[2]).

Noch in neuerer Zeit (1889) berichtete Beach[3]), dass er den Copaivabalsam namentlich für schlecht granulierende Wunden, nach Abreissung der behaarten Kopfhaut, nach ausgedehnten Verbrennungen u. s. w. verwendet und damit sehr gute Erfahrungen gemacht habe.

Eines grossen Rufes als Wundheilmittel erfreute sich auch seit langer Zeit das Balsamum Commendatoris (Wundbalsam, Balsamus traumaticus, Tinctura Benzoës composita) bestehend je nach der Pharmakopoë verschiedener Länder aus Benzoë, Aloë, Perubalsam und Weingeist, oder aus Benzoë, Storax, Tolubalsam, Aloë und Weingeist. Er diente äusserlich als erregendes Mittel bei Wunden sehniger und membranöser Teile, bei Caries, als Einreibung bei Lähmungen und dergleichen mehr.

Noch im Jahre 1879 veröffentlichte Goulard eine These, in der er über sehr gute Erfolge in der Wundbehandlung mit dem baume du commandeur berichtete. Als hervorragendste Wirkung dieser balsamischen Zusammensetzung erwähnte er dessen fäulniswidrige Eigenschaften.

D. Nebenwirkungen des Perubalsams.

Aus der Litteratur war zu ersehen, dass verschiedentlich über ungünstige Nebenwirkung des Balsams, ja teilweise auch über schwere Vergiftungserscheinungen, die derselbe verursacht haben sollte, berichtet wurde. Namentlich sind nach Krätzekuren mit Perubalsam üble Nebenerscheinungen beobachtet worden.

Mögling[4]) bekam durch einmaliges Einreiben von Perubalsam heftige Urticaria, auch an nicht eingeriebenen Teilen, und Lungenkongestionen.

Litten[5]) beobachtete bei einer Krätzekur mit Perubalsam bei einem 24jährigen Manne schon bei der 3. Einreibung von 20 Gramm Oedeme und Albuminurie, die übrigens nach wenigen Tagen unter Behandlung mit warmen Bädern wieder schwanden.

Gassmann[6]) erlebte einen schweren Fall von Nephritis nach Skabieskur mit Perubalsam. Es handelte sich um einen jungen kräftigen Mann, der vor der Kur anscheinend bei voller Gesundheit und nach derselben lebensgefährlich erkrankt war. Der Urin war allerdings vorher nicht untersucht worden. G. nimmt in diesem Falle eine Idiosynkrasie

1) l. c. 2) l. c.

3) Copaiba in surgery. Boston med. and surg. Journ. 1889. CXXI. 130.

4) Berl. klin. Wochenschr. 1880. S. 557. Ref. Centralbl. f. klin. Med. 1889. S. 261.

5) Charité-Annalen. 1882. VII. 187. Ref. Centralbl. f. klin. Med. 1889. S. 260 und Virchow's Jahresb. 1882. I. S. 436.

6) Schwere Nephritis nach Einreibung eines Skabiösen mit Perubalsam. Münch. med. Wochenschr. 1904. Nr. 30.

gegenüber Perubalsam hinsichtlich der Nierenreizung an.

Bei 4 an Krätze erkrankten Kindern im Alter von 5—13 Jahren verordnete ein Kurpfuscher eine selbstbereitete Salbe, durch welche die Haut wund wurde. Darauf liess er nach einem Schwefelbade Perubalsam auf die Haut einpinseln. Bei 3 Kindern trat Schwellung der Augenlider, der Hände und der Füsse, sowie eine bedeutende Verminderung der Harnmenge ein. Ein 11jähriger Knabe starb im urämischen Coma; die beiden andern Kinder genasen. Im Urin mässige Eiweissmengen, zahlreiche hyaline und granulierte Cylinder, rote und weisse Blutkörperchen[1]).

Richarz[2]) berichtet über einen Fall von arteficieller, akuter Nephritis nach Schnellkur von Skabies (3 Einreibungen an 1 Tag), der die Pat. erlag. Der Perubalsam wird für den Exitus verantwortlich gemacht. Für die Annahme einer früher schon bestehenden Nephritis seien anatomisch und anamnestisch keine Anhaltspunkte vorhanden gewesen. Da jedoch Richarz, wie Treutlein[3]) bemerkt, weder vor der Anwendung des Perubalsams das Fehlen von Albumen im Urin konstatiert, noch nachträglich eine Bakterienfärbung der Niere gemacht hat, so ist eine Bakteriennephritis nicht auszuschliessen, indem die Möglichkeit der Einschleppung von Bakterien durch die Krätzmilben erwiesen ist. Auch bei andern Fällen von Albuminurie nach der Perubalsamkur der Krätze muss dieses Moment in Betracht gezogen werden, um so mehr, als, wie oben angeführt, namentlich bei Skabiesbehandlung mit Perubalsam über Albuminurie berichtet worden ist.

Lohans[4]) sah einen Fall von tötlicher Vergiftung mit Perubalsam bei einem neugebornen Kinde. Die Mutter, die das Kind selbst stillte, bestrich die Warzen nach jedem Anlegen mit Perubalsam, um dem Auftreten von Schrunden vorzubeugen. Vor dem Stillen wurden die Warzen zwar jeweilen abgewischt, nicht aber gründlich gereinigt. Der Exitus trat unter klonischen Zuckungen der Extremitäten und immer oberflächlicher werdenden Atembewegungen ein. — Autopsie nicht gemacht.

Vamossy[5]), der den Balsam bei chirurgischer Tuberkulose verwendete, glaubt einige Fälle von Cystitis, Pyelitis und einen Fall von Nephritis dem Perubalsam zur Last legen zu müssen.

Demgegenüber mögen die Untersuchungen von Bräutigam und Novak angeführt werden, die 22 Kranken Perubalsam in grösseren Dosen (bis zu 53,8 und 80,0 gr in 21 bezw. 24 Tagen) gegeben und niemals irgendwelche unangenehmen Erscheinungen beobachtet haben. Nach

1) Deutsche med. Zeitung. Nr. 66. 1906. Ref. in Korr.-Bl. f. Schweizer Aerzte. 1906. Nr. 6. S. 205.

2) Münch. med. Wochenschr. 1906. Nr. 19.

3) Ebendaselbst 1906. Nr. 25.

4) Intoxikation durch Perubalsam. Berl. klin. Wochenschr. 1892. XXIX. 130.

5) Zur Therapie der Lokaltuberkulose. Wiener med. Presse. 1889. Nr. 17—20.

diesen Autoren rühren die hin und wieder beobachteten Nierenreizungen von verfälschtem Perubalsam her, der oft reizende ätherische Oele enthält.

Die üblen Nebenerscheinungen sind also, wie gesagt, meist bei Applikation des Balsams auf die äussere Haut (Einreibungen in grösserer Ausdehnung) beobachtet worden. Ueber Schädigungen nach Applikation desselben in Wunden hat nur Vamossy (vide oben) berichtet, und zwar handelt es sich da um tuberkulöse Individuen. Nach Verwendung des Balsams in frischen Wunden ist meines Wissens noch von keiner Seite eine üble Einwirkung des Balsams bekanntgegeben worden. Hingegen sagt Richarz[1]), wahrscheinlich mit Rücksicht auf die bei anderweitiger Anwendung beobachteten Nebenerscheinungen, dass es ihm nicht unbedenklich erscheine, grössere Quetsch- und Risswunden mit reinem Balsam zu verbinden; in solchen Fällen könne doch die Resorption und Schädigung der Nieren recht erheblich sein. Wie man aus der vorliegenden Arbeit ersehen wird, ist diese Befürchtung nicht begründet.

E. Versuche über die Giftigkeit und die Nebenwirkungen des Perubalsams.

Ich habe durch eine Anzahl von Versuchen die für Meerschweinchen letale Dosis festgestellt.

Versuch 1.

Meerschweinchen von 500 gr. Rectaltemperatur 38,1°. Abends 7 Uhr Injektion von 5 cm³ Perubalsam in die Abdominalhöhle. Nachdem das Tier losgeschnallt ist, tritt sogleich ein Zustand von Benommenheit ein. Das Meerschweinchen macht den Eindruck eines Menschen, der aus einer Ohnmacht oder aus der Narkose aufwacht und noch nicht orientiert ist. Nach 10 Minuten ist dieser Zustand ganz ausgesprochen. Rectaltemperatur 35,1°. Herzaktion oberflächlich. Atmung schwach, oberflächlich. Das Tier streckt die Glieder aus; von Zeit zu Zeit Verdrehung des Oberkörpers nach rechts und nach links, leichter Opisthotonus, hie und da Versuche sich aufzurichten. Nach 1½ Stunden wieder etwas lebhafter, frisst etwas von dem ihm vorgelegten Brot. ½11 Uhr Abends schwerer Allgemeinzustand; rührt sich nicht, bietet alle Anzeichen eines nahen Exitus. † im Verlaufe der Nacht (wahrscheinlich ca. 4—5 Stunden nach der Injektion). — Autopsie: Abdomen etwas aufgetrieben, in den Lungen einige subpleurale ekchymotische Herdchen. In der Abdominalhöhle Ueberreste des Balsams, daneben ca. 2 cm³ seröse, hellrote Flüssigkeit. Nieren auf dem Durchschnitt etwas gerötet.

Versuch 2.

Wie Versuch 1. Meerschweinchen 465 gr. Rectaltemp. 37,8°. 4 Uhr

1) Münch. med. Wochenschr. 1906. Nr. 19.

05 Min. Injektion von 5 cm³ Perubalsam in die Bauchhöhle. — 4 Uhr 30 M. Rectaltemp. 37,1°; Tier schwer benommen, liegt auf der Seite, ganz schlaff. — 5 Uhr 15 M. Rectaltemp. 33°. Atmung sehr oberflächlich; Herzaktion ebenso. Reflexe stark herabgesetzt. Bei starkem Kneifen werden die Beine noch etwas in die Höhe gezogen; fällt zusammen, wenn man es aufsetzt. — 7 Uhr 15 M. † (ca. 3 Stunden nach der Injektion). — Autopsie: Im Abdomen viel Balsam, daneben etwas hellgelbe, ölige Flüssigkeit.

Versuch 3.

Meerschweinchen, 419 gr. Rectaltemp. 38,6°. 4 Uhr 20 Min. Injektion von 2 cm³ Perubalsam in die Bauchhöhle. — 4 Uhr 45 M. Rectaltemp. 36,9°. Auch benommen, jedoch weniger, als die beiden Tiere der vorhergehenden Versuche. — 5 Uhr 25 Min. Rectaltemp. 34,4°, apathisch, kriecht jedoch etwas umher. — 8 Uhr Rectaltemp. 34°, kriecht noch mühsam umher. — † im Verlaufe der Nacht. — Autopsie: In der Peritonealhöhle noch Perubalsam; daneben etwas ölige Flüssigkeit. Därme glänzend.

Versuch 4.

Meerschweinchen, 410 gr. Rectaltemp. 37,8°. 5 Uhr abends Injektion von 1 cm³ Perubalsam in die Bauchhöhle. Nach der Injektion ist das Tier langsamer in seinen Bewegungen, etwas apathisch, jedoch bedeutend lebhafter, als die Tiere der früheren Versuche. Rectaltemp. sinkt rasch auf 36,5°. Tier frisst. — † andern Tags morgens 8 Uhr (ca. 15 Stunden nach der Injektion). — Autopsie: In der Bauchhöhle einige cm³ einer glänzenden Flüssigkeit. Därme überall glänzend.

Versuch 5.

Meerschweinchen, 397 gr. Rectaltemp. 38,0°. 4 Uhr 35 Min. Injektion von 0,5 cm Perubalsam in die Bauchhöhle. — 5 Uhr Rectaltemp. 38,4°. Tier lebhaft; zerschlägt das Thermometer. — 6 Uhr 15 M. Rectaltemp. 38,0°. Tier frisst nicht, aber keine schweren Erscheinungen. — 8 Uhr 15 Min. Rectaltemp. 37,7°. Ziemlich lebhaft. — Am andern Morgen ist das Tier ziemlich lebhaft, frisst aber nicht. — Mittags 1 Uhr Rectaltemp. 38,0° (also wie vor der Injektion). Das Tier erholt sich wieder vollkommen und ist nach 1½ Monaten ganz gesund. —

In einem weiteren Versuche mit 1 cm³ Balsam intraperitoneal trat der Exitus unter ähnlichen Erscheinungen wie in Versuch 4 nach 17 Stunden ein. Zwei Tiere mit ½ und eines mit ⅓ cm³ intraperitoneal blieben am Leben.

Diese Versuche zeigen, dass die Injektion von grösseren Quantitäten Perubalsam in die Peritonealhöhle bis zu 1 cm³ herab unter mehr oder weniger schweren Collapserscheinungen den Exitus des Versuchstieres bedingen, und zwar sind die Allgemeinerscheinungen um so schwerer und der letale Ausgang tritt um so rascher ein, je grösser die injizierte Dosis ist. 0,5 cm³ intraperitoneal, in

diesem Falle ungefähr $^1/_{800}$ des Körpergewichts, riefen leichtere Intoxikationserscheinungen hervor, wurden aber vom Tier noch ertragen, während 1 cm³ (ca. $^1/_{400}$ des Körpergewichts) den Tod bedingte. Bei den mit grossen Dosen behandelten Tieren fiel namentlich die oberflächliche Atmung und Herzaktion auf; ferner die Beeinflussung der Körperwärme, indem dieselbe in ganz kurzer Zeit um mehrere Grade sank, so im Versuche 1 (5 cm³ Balsam) nach 20 Minuten um 3 Grad (von 38,1° auf 35,1°), im Versuche 2 (5 cm³ Balsam) innerhalb etwas mehr als 1 Stunde um beinahe 5 Grad (von 37,8° auf 33°); im Versuche 3 (2 cm³ Balsam) innerhalb 1 Stunde um 4 Grad (von 38,6° auf 34,4°).

Bei kleineren Dosen war neben weniger schweren Allgemeinerscheinungen auch das Sinken der Körpertemperatur ein geringeres: im Versuche 4 (2cm³ Balsam) um ca. $1^1/_2$ Grad. Im Versuche 5 endlich (0,5 cm³ Balsam) wurde $^3/_4$ Stunden nach der Injektion sogar eine kleine Erhöhung der Temperatur (von 38,0° auf 38,4°) beobachtet, ca. 2 Stunden nach der Injektion war die Temperatur gleich, wie vor Beginn des Versuches, und erst 4 Stunden nach der Injektion war ein ganz geringer Temperaturabfall um 0,3° zu beobachten. Andern Tags aber war die Temperatur wieder normal. —

Analoge Versuche haben ergeben, dass bei subkutaner Injektion von Perubalsam bedeutend höhere Dosen ertragen werden. Nach Injektion von 50 gr. subkutan tritt der Tod ebenfalls schon nach einigen Stunden ein, jedoch sind die Erscheinungen nicht so ausserordentlich schwere, wie nach intraperitonealer Injektion höherer Dosen. Nach Injektion von 5 cm³ bleiben die Tiere anfangs anscheinend vollkommen gesund, gehen jedoch nach einigen Tagen ebenfalls ein. 3 Gramm wurden gut vertragen.

Es stimmt demnach die von Jullien[1]) gemachte Angabe, dass 2 Gramm Perubalsam, subkutan verabreicht, beim Meerschweinchen letal wirken, mit den Ergebnissen meiner Versuche nicht ganz überein.

Ein Sinken der Körpertemperatur bei subkutaner Perubalsaminjektion habe ich nur bei Dosen von 20 Gramm an beobachtet, es scheint bei dieser Applikationsweise die Beeinflussung der Körperwärme eine bedeutend geringfügigere zu sein.

Von mehreren Autoren war speziell auch eine ungünstige Einwirkung des Perubalsams auf die Nieren erwähnt worden. Es scheint, dass bei intraperitonealer Verabreichung des Balsams in

1) Le baume du Pérou et sa prétendue toxicité. Annales de Dermatologie. Avril 1899. p. 345. Ref. in Virchow's Jahresberichten. 1899. I. S. 401.

Dosen bis zu $^1/_3$ cm³ herab die Nieren wirklich beinflusst werden. In 6 Fällen ist der Urin auf Eiweiss untersucht worden. (Essigsäure—Ferrocyankalium.)

Bei	2 cm³	intrap.	nach 8 Stunden	Spuren von Eiweiss
„	1 cm³	„	nach mehreren Stunden	„ „ „
„	0,5 cm³	„	nach 1 Tage	„ „ „
„	0,5 cm³	„	am 1. Tage kein, am 2. Tage	„ „ „
„	0,3 cm³	„	„ „ „ „ „ „	„ „ „

Die Urinuntersuchungen nach subkutaner Verabreichung von Perubalsam ergaben bei Dosen von 5 cm³ an ein ähnliches Ergebnis.

Ich möchte jedoch betonen, dass es sich immer nur um Spuren von Trübungen gehandelt hat, die nicht hätten titriert werden können. Auch muss man darauf bedacht sein, dass der nach reichlicherer Perubalsamapplikation etwa bräunlich gefärbte Harn, auch ohne dass Eiweiss vorhanden ist, auf Zusatz von Säuren einen Niederschlag liefern kann [Lewin[1])].

Es gehen nämlich aus Balsamen in gewissen Fällen Harzsäuren in genügender Menge in den Harn über, um dann durch die stärkere Säure in Form einer opaleszierenden Trübung ausgeschieden zu werden [Binz[2])].

Die mikroskopische Untersuchung der Nieren mehrerer Versuchstiere ergaben keine gröberen Veränderungen.

Ueber die Harnuntersuchung nach Perubalsambehandlung beim Menschen wird weiter unten berichtet werden. —

F. Experimentelle Untersuchungen über die Eignung des Perubalsams zur Verhütung septischer Wundinfektion.

Bei der experimentellen Untersuchung der Frage, inwiefern der Perubalsam bei Einbringen von Infektionsstoffen in Wunden einen Schutz zu gewähren vermag, verwendete ich als Infektionsmaterial Gartenerde. Es lag mir weniger daran, das Verhalten des Balsams gegenüber irgend einer bestimmten Bakterienspecies, als vielmehr gegenüber einem Material zu prüfen, wie es in der Praxis beim Menschen als Infektionsträger bei accidentellen Verwundungen in Betracht kommt. Gerade die schwersten Verletzungen nun, die durch Ueberfahrenwerden, Verschüttetwerden u. s. w. entstehen — ich habe da vor Allem komplicierte Frakturen im Auge —, bei welchen wir eine septische Wundkrankheit am meisten befürchten

1) Die Nebenwirkungen der Arzneimittel. 3. Aufl. S. 628,

2) l. c.

müssen, sind sehr oft mit Erde und Staub verunreinigt. Erdbestandteile werden bei solchen Verletzungen oft förmlich in die Wunde hineingepresst. Namentlich bei Eisenbahnverletzungen beobachtet man z. B., dass Erdbestandteile oft überall tief zwischen die einzelnen kleinen Knochen der Fuss- und Handwurzel hineingepresst wird, wenn auch diese letzteren keine Verletzungen aufweisen.

Ausserdem ist aus den Versuchen Koch's[1]) und Friedrich's[1]) bekannt, dass Gartenerde ein beim Meerschweinchen beinahe absolut sicher wirkendes Infektionsmaterial darstellt, welches stets eine schwer septische Erkrankung hervorruft, denen die Tiere ausnahmslos nach kurzer Zeit zu erliegen pflegen.

Die in den nachfolgenden Versuchen zur Verwendung gekommene Erde stammte aus dem Insbrucker Spitalsgarten. Sie wurde an der Luft getrocknet, möglichst fein zerrieben und gesiebt und in destilliertem Wasser aufgeschwemmt oder direkt verwendet.

Versuch 6 A.

Meerschweinchen, 520 gr. Abends 6 Uhr 1/2 cm³ Erdaufschwemmung mit Spritze unter die Rückenhaut. Nach 24 Stunden besteht im Befinden ein deutlicher Unterschied gegenüber 6 B. Ist bedeutend weniger lebhaft als letzteres, verändert seinen Platz nicht bei Berührung, winselt bei stärkerer Berührung. Nach 36 Stunden sehr schwach, liegt auf der Seite. Verbreitet einen sehr starken, putriden Gestank, macht den Eindruck eines unter schwerster Sepsis erkrankten Tieres. Exitus ca. 45 Stunden nach der Infektion. — Autopsie: In weiter Umgebung der Infektionsstelle findet sich eine Abscesshöhle mit zerfetzten, nekrotischen Wandungen. Muskulatur des Abdomens und der Brustgegend grünlich verfärbt, ödematös, ausserordentlich stark stinkend.

Versuch 6 B.

Meerschweinchen, 460 gr. Abends 6 1/2 Uhr 1/2 cm³ Erdaufschwemmung + 1/2 cm³ Perubalsam mit Spritze unter die Rückenhaut. Am nächsten Morgen ist das Tier etwas matt, frisst aber und bewegt sich frei. Am zweiten Tag nach der Infektion hat es sich vollkommen erholt, frisst, springt umher, macht im Allgemeinen den Eindruck eines gesunden Tieres. Nach einigen Tagen bildet sich lokal eine cirkumskripte, fluktuierende Schwellung aus. Der Abscess bricht ca. 14 Tage nach der Injektion spontan nach aussen durch. Er enthält grünlichbraunen mit Erdbestandteilen vermischten, dicken Eiter. Das Deckelglaspräparat zeigt zahlreiche Stäbchenbakterien; daneben Tetanusbakterien. Sporenfärbung positiv. Einen Monat nach Beginn des Versuches ist der Abscess voll-

1) Friedrich, Die aseptische Versorgung frischer Wunden. Verhandlungen der deutschen Gesellsch. f. Chir. 1898. II. S. 46.

kommen ausgeheilt. Das Tier wirft 2 gesunde Junge. Nach einem weitern Monat ist das Meerschweinchen neuerdings trächtig.

Versuch 7 A. (Wiederholung von 6 A.)

Meerschweinchen, 505 gr. Abends 6 Uhr 1/2 cm³ Erdaufschwemmung mit Spritze unter die Rückenhaut. Nach 24 Stunden schwer erkrankt. † nach ungefähr 36 Stunden. — Autopsie: Kadaver sehr stark stinkend. Injektionsstelle grünlich verfärbt. Unter der Haut eine stinkende, zerfetzte Abscesshöhle, die die Abdominalmuskulatur durchbrochen hat. Unterhautzellgewebe und teilweise Muskulatur ödematös infiltriert.

Versuch 7 B. (Wiederholung von 6 B.)

Meerschweinchen, 440 gr. Abends 6 Uhr 1/2 cm³ Erdaufschwemmung + 1/2 cm Perubalsam unter die Rückenhaut. Nach 24 Stunden besteht im Befinden ein bedeutender Unterschied gegenüber 7 A. Ist viel lebhafter, als letzteres; springt bei Berührung fort. Nach 2 × 24 Stunden macht dasselbe den Eindruck eines vollkommen normalen Tieres. 5 Tage nach der Infektion, nachdem das Meerschweinchen bis dahin vollkommen gesund gewesen ist und auch nicht die Spur irgend einer septischen Erkrankung gezeigt hat, treten tetanische Symptome auf: Rechtes Hinterbein versteift, schleppt den Hinterkörper am Boden nach, hat Anfälle krampfhafter Zuckungen, die namentlich durch Berührung ausgelöst werden. † unter schwersten tetanischen Erscheinungen. — Autopsie: An der Injektionsstelle eine mit schmieriger, brauner, dicker Flüssigkeit angefüllte Höhle mit zerfetzten Wandungen. Immerhin besteht ein sehr grosser Unterschied gegenüber dem Lokalbefund in den Versuchen 6 A, 7 A, 8 A, indem hier keine Spur des dort vorhandenen stinkenden Oedems der Weichteile vorhanden ist.

Versuch 8 A. (Wiederholung von 6 A.)

Meerschweinchen, 492 gr. Mittags 3 Uhr 1/2 cm³ Erdaufschwemmung mit Spritze unter die Rückenhaut. Am andern Morgen schwer erkrankt. Schüttelfrostartiges Zittern überläuft den Körper. Injektionsgegend angeschwollen, grünlich verfärbt. Nachmittags sehr schwach. Schon seit Mittag deutlich fauliger Geruch an der Injektionsstelle. Deutliche Gaskrepitation. † 24 Stunden nach der Infektion. — Autopsie: Tier verbreitet sehr starken Gestank. Sehr stark stinkende Abscesshöhle. Muskulatur zum Teil nekrotisiert. Starkes Oedem des Unterhautzellgewebes und der Muskulatur.

Versuch 8 B. (Wiederholung von 6 B.)

Meerschweinchen, 471 gr. Nachmittags 3 Uhr mit Spritze 1/2 cm³ Erdaufschwemmung + 1/2 cm³ Perubalsam unter die Rückenhaut. Bis zum 5. Tage nach der Infektion bleibt das Tier vollkommen munter. Am 5. Tage mittags steifer Rücken, tetanische Krämpfe, Abends 4 Uhr †. — Autopsie: In der Gegend der Injektionsstelle ein Abscess mit grauem, dickem Eiter; daneben noch Perubalsam. Keine Spur von Oedem in der Umgebung; in dieser Beziehung besteht wie in den früheren Versuchen

ein ausserordentlich grosser Unterschied gegenüber den Befunden bei 6 A, 7 A und 8 A. Abscesseiter und die Umgebung des Abscesses vollkommen geruchlos.

Aus diesen Versuchen ergiebt sich:

1) Meerschweinchen, denen man eine Aufschwemmung von Erde unter die Rückenhaut injiciert, gehen innerhalb 24—36 Stunden unter den allerschwersten septischen Erscheinungen an einer jauchenden Gasphlegmone zu Grunde. Der Zerfall der Gewebe und die nachfolgende Fäulnis sind so akut, dass die Tiere meist schon bei Lebzeiten einen penetranten Gestank verbreiten. Bei der Autopsie findet sich grüne Verfärbung in weitem Umkreise der Injektionsstelle und namentlich ein sich weit über den Körper ausdehnendes Oedem des Unterhautzellgewebes und teilweise der Muskulatur.

2) Meerschweinchen, denen man gleichzeitig mit einer Erdaufschwemmung genau an die gleiche Körperstelle Perubalsam einbringt, verhalten sich ganz anders. Von einer septischen Erkrankung, wie bei den ohne Balsam mit Erde inficierten Tieren, ist absolut nichts zu bemerken. Die Tiere bleiben anscheinend vollkommen gesund. Der Unterschied im Verhalten der mit und ohne Balsam behandelten Tiere war in allen Fällen ein gewaltiger. Die einen nach 24—36 Stunden stinkende Kadaver, die andern nach dieser Zeit vollkommen gesund und munter.

Die mit Balsam behandelten Tiere verhielten sich nun im weitern Verlaufe verschieden. Eines derselben, 6B, blieb am Leben; die 2 andern erkrankten nach 5 Tagen, nachdem sie bis dahin anscheinend vollkommen gesund gewesen waren, an Tetanus und gingen daran zu Grunde. Bei diesen Tieren war, wie gesagt, nicht die Spur einer akuten Entzündung zu beobachten. Wohl aber bildete sich an der Injektionsstelle ein cirkumskripter Abscess aus, der sich bei dem Tiere 6B das nicht an Tetanus zu Grunde ging, nach einiger Zeit spontan entleerte und ausheilte.

Ich habe diese analogen Versuche später noch mehrfach wiederholt und bin immer zum gleichen Resultate gelangt: Der Perubalsam vermag die bei Meerschweinchen nach Injektion von Erde auftretende septische Gasphlegmone zu verhüten. Die mit Balsam behandelten Tiere bleiben entweder am Leben, oder sie sterben nach einiger Zeit an Tetanus (der natürlich auch durch die eingeführte Erde verursacht wurde).

Damit war die für uns ausserordentlich wichtige Thatsache festgestellt, dass der Perubalsam beim Tiere ge-

wisse septische Wundinfektionskrankheiten mit Sicherheit zu verhüten vermag.

Ich muss hier noch nachtragen — ich habe dies erst später, beim Studium der Litteratur erfahren —, dass bereits im Jahre 1899 Gottstein[1]) Versuche über die Schutzwirkung des Perubalsams gegen Erdinfektion beim Meerschweinchen angestellt hat. Während seine mit Gartenerde geimpften Meerschweinchen immer innerhalb 48 Stunden an malignem Oedem starben, gelang es ihm, 2 Meerschweinchen am Leben zu erhalten, von denen er dem einen eine grosse Hauttasche mit Erde + Sublimatlanolin 1: 5000, dem zweiten mit einer Mischung von Erde und 5 % Perubalsamlanolin angefüllt hatte.

Vom klinischen Standpunkte aus schien nun namentlich geboten, zu untersuchen, ob der Perubalsam auch dann, wenn er nicht gleichzeitig mit der Erde sondern erst einige Zeit später in den Körper eingebracht wurde, im Stande sei, den septischen Process hintanzuhalten.

Ich machte zur Untersuchung dieser Frage 2 Serien von Versuchen, die eine, indem ich den Balsam und die Erde wie in den früheren Versuchen mit der Spritze, aber zu verschiedenen Zeitpunkten injicierte. In einer anderen Versuchsserie inficierte ich die Tiere, indem ich durch Incision eine Wunde schuf, von hier aus eine Hauttasche bildete und dieselbe mit Erde ausfüllte; nach einer gewissen Zeit wurde die vernähte Wunde wieder eröffnet, die Erde so gut wie möglich mechanisch ausgeräumt und Balsam in die Wunde gebracht.

Versuch 9 A. (Kontrollversuch.)

Meerschweinchen, 510 gr. (Dieses Tier war zum Versuche Nr. 5 verwendet worden.) Mittags 12 Uhr Injektion von 1/2 cm³ Erdaufschwemmung unter die Rückenhaut. Verlauf gleich wie in den frühern analogen Versuchen: am folgenden Tage erscheint das Tier sehr krank, matt, grünliche Verfärbung an der Injektionsstelle; verbreitet stinkenden Geruch bei Lebzeiten. Nach ca. 36 Stunden †. — Autopsie: Oedematöse Durchtränkung der Gewebe, grünliche Verfärbung an der Injektionsstelle, stark stinkender Geruch sehr auffallend.

Versuch 9 B.

Meerschweinchen, 635 gr. Mittags 1/2 cm³ Erdaufschwemmung + 1/2 cm³ Perubalsam mit Spritze unter die Rückenhaut. Das Tier bleibt von einer septischen Erkrankung vollkommen verschont, stirbt aber nach scheinbarem vollkommenem Wohlbefinden 8 Tage später an Tetanus.

1) Sublimatlanolin als Antisepticum; ein Beitrag zur Frage der desinfic. Wirkung der Salben. Therap. Monatshefte. 1889. S. 105.

Lokal ein ganz cirkumskripter Abscess. Im Eiter Tetanusbakterien. Ueberimpfen des Abscesseiters auf Meerschweinchen und weisse Ratten erzeugte wieder Tetanus.

Versuch 9 C.

Meerschweinchen, 737 gr. Mittags 1/2 cm³ Erdaufschwemmung mit Spritze unter die Rückenhaut. 3 Stunden später Injektion von 1/2 cm³ Perubalsam möglichst an die gleiche Stelle, wo sich die Erde befindet. Das Tier zeigt in der Folge gar keine Zeichen der septischen Gasphlegmone. Nach 3 Tagen aber Symptome von Tetanus, an welchem dasselbe 4 Tage nach der Infektion zu Grunde geht. — Autopsie: Befund wie bei den andern an Tetanus verstorbenen Tieren. Von üblem Geruch, ödematöser Infiltration der Gewebe oder desgleichen ist gar nichts zu bemerken. Lokal eine mit Erde und Balsam angefüllte Höhle.

Versuch 9 D.

Meerschweinchen, 745 gr. Mittags Injektion von 1/2 cm³ Erdaufschwemmung mit Spritze unter die Rückenhaut (rechts). 6 Stunden später Injektion von 1/2 cm³ Perubalsam möglichst an die gleiche Stelle, wo sich die Erde befindet. Das Tier bleibt gesund. Von einer Allgemeinerkrankung ist gar nichts zu bemerken. 6 Tage nach der Infektion hat sich lokal ein grosser, fluktuierender Abscess ausgebildet. Die mikroskopische Untersuchung des durch Punktion gewonnenen Eiters ergiebt unter Anderm auch das Vorhandensein von tetanusähnlichen Bacillen (Trommelschlägelform). Der Abscess entleert sich bald und ist 11 Tage nach Beginn des Versuches vollkommen ausgeheilt. — Nachdem das Tier in jeder Beziehung wieder gesund erscheint, wird demselben unter die Rückenhaut links (auf der der frühern Injektionsstelle entgegengesetzten Seite) 1/2 cm³ von der bei der ersten Injektion verwendeten Erdaufschwemmung injiciert. Schon nach 24 Stunden tritt unter den allerschwersten Symptomen einer septischen Gasphlegmone der Exitus ein.

Versuch 9 E.

Meerschweinchen, 770 gr. Mittags Injektion von 1/2 cm³ Erdaufschwemmung mit Spritze unter die Rückenhaut. 12 Stunden später Injektion von 1/2 cm³ Perubalsam möglichst an die gleiche Stelle, wo sich die Erde befindet. Der Verlauf ist so, wie wenn nur Erde allein ohne Balsam injiciert worden wäre. † am folgenden Tage an schwerer septischer Gasphlegmone. — Autopsie: Gleicher Befund wie bei 9 A. Es zeigt sich, dass der Balsam nicht ganz an den gleichen Ort injiciert worden ist, wie die Erde und dass er von der letztern durch Gewebsschichten getrennt ist.

Versuch 10 A.

Meerschweinchen. Morgens Incision der Rückenhaut. Einbringen von Erde in eine von der Incisionswunde aus gemachte Unterhauttasche. Schluss der Wunde durch Naht. — 3 Stunden später Wiedereröffnung der Wunde; Einbringen von Perubalsam in die gleiche Tasche. Schluss

der Wunde durch Naht. Das Tier bleibt gesund. Mehrere Monate nach dem Versuche noch am Leben.

Versuch 10 B.

Meerschweinchen. Infektion mit Erde in gleicher Weise wie bei 10 A. Nach 6 Stunden Wiedereröffnung der Wunde. Einstreichen von Perubalsam in die Hauttasche. Naht der Wunde. Nach 24 Stunden vollkommen gesund. Nach 2 Tagen etwas kränklich. † 3 Tage nach der Infektion an Tetanus.

Versuch 10 C.

Meerschweinchen. Morgens Infektion mit Erde in gleicher Weise wie bei 10 A und 10 B. Nach 12 Stunden Wiedereröffnung der Wunde und Einbringen von Perubalsam in die Hauttasche. Naht der Wunde. Abends erscheint das Tier etwas schwach. Andern Tags schwer krank. Gegend der Injektionsstelle stinkt. Nach ca. 28 Stunden †.

Versuch 10 D.

Meerschweinchen. Morgens Infektion mit Erde wie bei den vorhergehenden Tieren. Nach 24 Stunden etwas kränklich. Bei der Wiedereröffnung der Wunde verbreitet sich ziemlich starker Gestank. Einbringen von Perubalsam in die Hauttasche. † ca. 40 Stunden nach der Infektion unter septischen Erscheinungen.

Die beiden Versuchsreihen 9 und 10 zeigen übereinstimmend, dass der Perubalsam auch dann, wenn er nicht gleichzeitig mit der Erdaufschwemmung, sondern erst einige Zeit nach der Infektion dem Tiere einverleibt wird, imstande ist, die schwer septischen Erscheinungen, an denen Tiere bei Infektion mit Erde allein immer zu Grunde gehen, zu verhüten. Die septische Erkrankung blieb in beiden Versuchsserien dann aus, wenn der Balsam innerhalb eines Zeitraumes von 6 Stunden nach stattgefundener Infektion an die gleiche Stelle in den Körper eingebracht wurde.

9 A und 9 B sind Kontrollversuche. Im erstern (Erde allein) stirbt das Tier nach 36 Stunden unter den bekannten septischen Erscheinungen. Im zweiten (Erde + Balsam) bleiben die septischen Erscheinungen ganz aus, das Tier ist anscheinend gesund, erliegt aber nach 8 Tagen dem Tetanus. —

Ein ungefähr gleiches Verhalten, wie bei gleichzeitiger Einbringung von Erde und Balsam beobachten wir bei den Tieren 9C, 9D, 10A, 10B, bei denen der Balsam innerhalb 6 Stunden nach der Infektion mit Erde einverleibt wurde: Die septische Erkrankung bleibt aus. 9D und 10A, bei denen der Balsam 6 bezw. 3 Stunden nach der Erde appliciert wurde, bleiben am Leben, 9C und 9B (ebensolche

Versuche) erkranken nach einiger Zeit an Tetanus und gehen daran zu Grunde.

Die Tiere 9E, 10C, 10D, bei denen der Balsam 12, im letzten Versuche 24 Stunden nach der Erdinfektion eingeführt wurde, verhielten sich so, wie die mit Erde allein behandelten: Sie starben innerhalb 24 bis 40 Stunden unter septischen Erscheinungen. Hievon ist allerdings der Versuch 9E insofern nicht beweisend, als sich bei der Autopsie zeigte, dass der Perubalsam nicht ganz an die gleiche Stelle gelangt war, wie die Erde. Bei dem korrespondierenden Versuche 10C aber trat die Sepsis ein, trotzdem der Perubalsam am richtigen Orte sich befand.

Die beiden Versuchsreihen geben uns eine deutliche Antwort auf die Frage, die wir uns gestellt hatten: Der Perubalsam vermag auch dann, wenn er nicht gleichzeitig mit dem Infektionsmaterial (Erde), sondern erst eine gewisse Zeit später (bis 6 Stunden) an gleicher Stelle eingeführt wird, das Auftreten einer septischen Gasphlegmone, die ohne Balsam immer entsteht, zu verhindern. —

Besonders anschaulich wird wohl die günstige Beeinflussung resp. die Verhütung schwer septischer Processe durch den Perubalsam illustriert durch den Kontrolleversuch 9 D. Das Meerschweinchen, bei dem 6 Stunden nach stattgehabter Infektion einer Wunde mit Erde an gleicher Stelle Perubalsam eingebracht worden war, blieb von einer septischen Erkrankung verschont. Der sich lokal ausbildende Abscess entleerte sich und heilte vollkommen aus. Eine nun neuerdings an einer andern Körperstelle vorgenommene Infektion mit ganz derselben Erde wie im frühern Versuche ohne Perubalsambehandlung verursachte eine äusserst schwere septische Gasphlegmone, an der das Tier schon nach 24 Stunden zu Grunde ging.

Die Thatsache, dass es während der ersten 6 Stunden nach erfolgter Infektion gelingt, durch nachträgliche Perubalsambehandlung die Tiere am Leben zu erhalten, dass aber eine Rettung unmöglich ist, wenn die Perubalsambehandlung erst später einsetzt, steht in vollkommenen Einklange zu den von Friedrich[1]) ausgeführten Versuchen, die er gelegentlich des Studiums der Frage vornahm, wie lange die Wundinfektion ein örtlicher Process bleibe. Friedrich

1) l. c.

benützte zu seinen Versuchen das gleiche Infektionsmaterial, wie ich, und als Versuchstiere ebenfalls Meerschweinchen. Nach Einbringen von Erde in eine Incisionswunde des Musculus triceps ermittelte er, innerhalb welcher Zeiten in der nächsten Nachbarschaft des Infektionsherdes Bakterien im Schnitt und kulturell nachweisbar sind. Zu diesem Zwecke wurde in wechselnden Zeiträumen nach ausgeführter Erdinfektion des Muskels der letztere wieder freigelegt, seine proximale Hälfte in einer Entfernung von 2 mm vom Wundgebiet beginnend in 2 Querscheiben abgetragen, je eine Hälfte einer Querscheibe zum Schnittpräparat, die andere zum kulturellen Nachweis der Keime verwendet. Gewöhnlich gelang es erst nach Ablauf von 8 Stunden, im proximalen Muskelteil Bakterienentwicklung nachzuweisen, nach 6 Stunden nur ein einziges Mal. Nach ungefähr 6—8 Stunden ist also nach Friedrich die Auskeimung (dieses Infektionsmaterials) im Infektionsgebiete als dem Abschlusse nahe, oder als abgeschlossen zu betrachten; es beginnt die Keimaufnahme in die Lymphbahnen und damit ihre Generalisierung im Organismus, oder sie kann beginnen.

Die Grenze für die Möglichkeit, dass nach stattgehabter Erdinfektion die Tiere durch eine nachträgliche Perubalsambehandlung noch gerettet werden können, liegt nach meinen Versuchen zwischen der 6. und 12. Stunde post infectionem. Ich habe die Grenzen nicht enger gezogen. Das Mittel, das ist 8 Stunden, entspricht dem Zeitraume, welchen das Infektionsmaterial in der Wunde zum Auskeimen benötigt, (nach Friedrich), während welchem demnach die Infektion eine rein lokale bleibt.

Was ich mit der nachträglichen Perubalsambehandlung erreichte, erzielte Friedrich auf anderem Wege. Es gelang ihm, die Tiere am Leben zu erhalten, wenn er in einem Zeitraum von ca. 8 Stunden nach erfolgter Infektion die Wunde allseitig 1—2 mm im Gesunden exakt anfrischte. Erfolgte die Anfrischung später, so trat der Tod unter den bekannten septischen Erscheinungen des malignen Oedems ein. Friedrich schliesst aus seinen Versuchen, dass, wenn durchführbar, eine bis zur 6. Stunde bei frischen nicht operativen Verletzungen bewerkstelligte Anfrischung jegliche Infektionsgefahr für den Träger beseitigen muss.

Nach meinen Versuchen muss eine bis zur 6. Stunde eingeleitete Perubalsambehandlung den gleichen Erfolg haben. Die Perubalsambehandlung aber ist entschieden einfacher durchzuführen, als die Friedrich'sche Anfrischung und bietet eine zum

mindesten ebenso sichere Gewähr für die Erreichung des erstrebten Zweckes. Bei unregelmässigen, zerfetzten, weit in die Tiefe, somit schwer zugänglichen Wunden, also gerade bei jenen, bei welchen die Infektionsgefahr eine besonders grosse ist, dürfte eine genaue Friedrich'sche Anfrischung meist unmöglich sein, während mit Hilfe einer Spritze und eines Katheters der flüssige Balsam verhältnismässig leicht in geeigneter Weise eingebracht werden kann; infolge seiner ziemlich flüssigen Konsistenz hat der Balsam selbst die Tendenz, alle Nischen und Buchten der Wunde auszufüllen.

Bei seinen Versuchen, während der Auskeimungszeit durch nicht blutige Behandlungsmassnahmen — solche physikalischer oder chemischer Art — die Auskeimung in einer für den Träger der Verletzung günstigen Weise zu beeinflussen, ist Friedrich zu dem Schlusse gekommen, dass bei sorgfältiger Ausräumung des Infektionsmaterials aus dem Wundgebiet nach verschiedenen Zeiten kein chemisches Verfahren mehr, ja die meisten nicht das Gleiche leisten, als die Einleitung einer mehr weniger das Wundgebiet offenhaltenden Wundbehandlung. Jede Wundinfektion verliere an Heftigkeit, sobald es gelinge, das geschlossene Infektionsgebiet in ein offenes umzuwandeln. Es gelte dies sogar von der verhängnisvollen Meerschweinchen-Infektion mit malignem Oedem, insofern, als Tiere, bei welchen man selbst sämtliches Infektionsmaterial in der Wunde belasse, bei sofort eingeleiteter offener Behandlung mindestens noch einmal so lange, meist länger am Leben zu erhalten seien, als solche, wo der Schluss der Wunde bewerkstelligt werde. Aus dem geht hervor, dass zwar durch die offene Wundbehaudlung eine Verlängerung des Lebens, nie aber ein Erhalten des Lebens der Tiere gelungen ist. Ich habe durch innerhalb 6 Stunden nach erfolgter Infektion eingeleitete Perubalsambehandlung, die mit dem Friedrich'schen Material inficierten Tiere am Leben erhalten, wenn sie nicht an Tetanus erkrankten.

Ferner sagt Friedrich: „Eine grosse Menge experimenteller und klinischer Desinfektionserfolge erledigt sich mit der Klarstellung des Umstandes, dass bei ihnen mit der Desinfektion die partielle oder totale offene Behandlung eingeleitet wurde." In meinen Versuchen ist nie offen behandelt worden. Entweder erfolgte die Einverleibung der Erde und des Balsams durch Injektion mit Pravazspritze, oder es wurden die inficierten Wunden nach

der Inficierung sowohl, wie nach der später erfolgten Einbringung des Balsams wieder durch Naht verschlossen. Die offene Wundbehandlung spielt also bei meinen Versuchen gar keine Rolle. Die Erfolge sind lediglich dem Balsam zuzuschreiben.

Friedrich hat, wie er sagt, viele der landläufigen oder neuerdings empfohlenen Substanzen im Experiment geprüft und ist dabei zu dem schon oben erwähnten Ergebnis gekommen, dass keine derselben mehr, ja die meisten weniger leisten, wie die blosse offene Wundbehandlung, mit der er aber auch nur eine Verlängerung des Lebens, niemals eine Erhaltung desselben erzielte. Ich habe mit Hilfe des Perubalsams (bei gleichen Versuchstieren und gleichem Infektionsmaterial) in allen Fällen die Tiere am Leben erhalten, insofern dieselben nicht nachträglich an Tetanus zu Grunde gingen, was ja aber natürlich bei der Beurteilung des Perubalsams als sepsisverhütendes Mittel irrelevant ist.

Daraus geht ohne Weiteres hervor, dass der Perubalsam bei einer Infektion mit malignem Oedem (Erde) mehr leistet als die blosse offene Wundbehandlung („aseptische" Wundbehandlung) und die verschiedenen landläufigen Antiseptica. Nach den günstigen Ergebnissen dieser Vorversuche beschloss Herr Prof. Schloffer, den Perubalsam nun auch bei der Wundbehandlung des Menschen in Verwendung zu ziehen.

II. Teil.

Klinisches.

Seit Beginn des Jahres 1905 wurde der Perubalsam an der chirurgischen Klinik in Innsbruck mit wenig Ausnahmen bei allen frischen accidentellen Wunden zur Anwendung gebracht.

Die Anwendungsweise des Balsams ist eine höchst einfache. Die Wunde selbst wird in der Regel nicht berührt. Alles Waschen mit Wasser und antiseptischen Lösungen wird unterlassen. Nur wird die Umgebung der Wunde mit Benzin so weit als möglich von grobem Schmutze gereinigt; doch ist diese Reinigung keineswegs notwendig und dieselbe in einem Teil unserer Fälle, wenn grober Schmutz nicht vorhanden war, oder bei starker Schmerzhaftigkeit auch unterlassen worden. Stockum unterlässt die Reinigung der Umgebung stets, doch möchten wir nicht so weit gehen, und dieselbe in der oben angegebenen Weise empfehlen, wenn sie ohne Schädigung des Kranken vorgenommen werden kann. Die

Wunde wird vollständig mit reinem Perubalsam angefüllt und aseptisch verbunden. Nur bei ganz unregelmässigen, zerfetzten Wunden werden Gewebspartien, deren Lebensfähigkeit von vorneherein als ausgeschlossen erscheint, mit der Schere, grobe Verunreinigungen mit der Pincette entfernt. Wir können mit der konservierenden Behandlung, die ja namentlich bei Handverletzungen von grosser Bedeutung ist, ruhig bis zum Aeussersten gehen, indem wir nie befürchten müssen, dass durch absterbende Partien eine Jauchung hervorgerufen werde. Aus diesem Grunde wird es auch vermieden, dass bei der ersten Besorgung und Behandlung Gewebsteile, Knochenfragmente und Fingerglieder, die später für die Funktion von Wichtigkeit sein können, voreilig und unnötigerweise geopfert werden. Was infolge Ernährungsmangels abstirbt, wird später ohne Jauchung eliminiert.

Vor allem wird die Wunde unter keinen Umständen mit irgend einem Desinficiens in Berührung gebracht. Handelt es sich um tiefgehende, buchtige Wundhöhlen, so wird der Balsam mit Hilfe einer Spritze eingebracht. Dies ist namentlich der Fall bei komplicierten Frakturen. Ist die äussere Wunde klein, so ist es ratsam, als Spritzenansatz einen ausgekochten Hartgummikatheter zu verwenden. Auf diese Weise gelingt es wohl stets, sämtliche Nischen und Buchten einer Wundhöhle mit Balsam auszufüllen. Den allfälligen Ueberschuss an Balsam lässt man nachträglich wieder aus der Wunde ausfliessen. — Der erste Verband mit Perubalsam wurde gewöhnlich einige Tage liegen gelassen, die Perubalsamapplikation meist nur beim ersten und zweiten Verbandwechsel wiederholt. Später verwendeten wir dann entweder blosse aseptische Gaze, oder Salbenverbände. Handelt es sich um Wunden mit bedeutender Gewebszerstörung, so muss der stärkern, durch die Elimination abgestorbener Partien bedingten Sekretion wegen, öfters verbunden werden. Es sind dann natürlich nekrotische Teile sekundär abzutragen.

van Stockum empfiehlt bei komplicierten Frakturen den ersten Verband 20 Tage liegen zu lassen, auch dann, wenn in der ersten Zeit Temperatursteigerungen auftreten. Nach Stockum gehören nämlich diese letztern zur Regel. Am 4. oder 5. Tage steige die Temperatur oft bis zu 39° um dann meist rasch abzufallen und normal zu bleiben. Wir haben nicht gewagt, den ersten Verbandwechsel so lange hinauszuschieben, sondern nahmen denselben bei Frakturen gewöhnlich nach 8—12 Tagen vor, wobei wir allerdings

an der Wunde selbst nicht rührten. Der Stockum'sche Vorschlag mag bei kleinen Wunden Berechtigung haben; andernfalls wird auch bei Perubalsambehandlung das im Verband aufgesaugte Sekret übelriechend und maceriert die Haut, so dass es unbedingt vorzuziehen ist, die Verbände nach etwa 10 Tagen zu wechseln, auch dann, wenn keine Fieber- oder Entzündungserscheinungen vorliegen. Bei komplicierten Frakturen erfordert übrigens oft auch die nötige Revision der Stellung der Fragmente einen frühzeitigeren Verbandwechsel, als Stockum vorschlägt.

Erst verwendeten wir unsterilisierten Balsam. Nachdem sich aber gezeigt hatte, dass derselbe unbeschadet für seine Wirkung sterilisiert werden kann, kam nur noch sterilisierter Balsam zur Verwendung. Zur Sterilisierung und Aufbewahrung benützen wir kleine, cylindrische Glasgefässchen (chemische Wägegläschen) mit eingeschliffenem Deckel. Der Balsam wird in Quantitäten von ca. 10 cm^3 in derartige kleine Gläschen abgefüllt, diese letztern wieder in gleiche, grössere Gefässe gestellt. Bei der Sterilisation im Dampfsterilisator werden die Deckel beider Gefässe halb offen gelassen (Fig. 1); der Deckel des inneren, den Perubalsam enthaltenden Gefässchens, wird dann nachträglich mit Hilfe einer ausgekochten Pincette geschlossen. Die Doppelgläschen kommen zur Aufbewahrung in ein grösseres, breites Glasgefäss mit eingeschliffenem Deckel.

Fig. 1.

(3/4 d. nat. Grösse)

Bis zum Ende des Jahres 1906 sind an der Innsbrucker chirurgischen Klinik 562 Fälle von frischen Verletzungen und ausserdem noch 26 frische operative Wunden mit Perubalsam behandelt worden. Davon entfielen 448 auf ambulatorische Patienten.

Ambulatorisch behandelte Fälle (448).

Die 448 Verletzungen verteilen sich in folgender Weise:

1.	Rissquetschwunden, Exkoriationen und ähnliche Verletzungen	265 Fälle
2.	Schnitt- und Stichwunden	148 „
3.	Schussverletzungen oder Verletzungen durch Explosivstoffe (alle die Hand betreffend)	5 „

4. Bisswunden (meist handelt es sich um Hundebisse, 1 mal um einen Bären-, 1 mal um einen Pferdebiss) .	19 Fälle
5. Kratzwunden durch Tierkrallen (1 mal durch die Kralle eines Löwen)	2 „
6. Verschiedene Verletzungen (darunter mehrere Abreissungen von Fingergliedern, oder ganzen Fingern u. s. w.)	9 „
	448 Fälle

In allen diesen Fällen (mit 1 Ausnahme) war der Wundverlauf ein glatter, soweit die Patienten beobachtet werden konnten. Oft aber bleiben die letztern, namentlich wenn sie der Heilung nahe sind, aus der Behandlung weg, verbinden sich selbst oder gehen zu einem Arzte, so dass über das definitive Endresultat oft nicht berichtet werden kann. Immerhin kann wohl aus dem Umstande, dass während der ambulatorischen Behandlung an der Klinik keine Wundkomplikationen beobachtet wurden, sowie daraus, dass nur in einem einzigen Falle ein ambulatorisch mit Perubalsam behandelter Patient nach seinem Wegbleiben aus der ambulatorischen Behandlung, wegen einer Verschlimmerung wieder in Behandlung genommen werden musste, geschlossen werden, dass wohl so ziemlich alle Fälle in Heilung ausgingen. In jenem einen Falle war der Patient aus der Behandlung weggeblieben, hatte sich selbst verbunden und trat dann mit Tetanus auf die Abteilung ein. — Vor allem ist wichtig, zu konstatieren, dass nie irgendwelche septische Wundprocesse auftraten.

Bei weitaus der grössten Zahl der Verletzten trat reaktionslose Heilung ein, entweder per primam, oder, wenn es sich um unregelmässige Wunden handelte, Heilung per granulationem unter geringer Eiterung.

Auf Einzelheiten brauche ich bei der Besprechung dieser ambulatorischen Fälle wohl deshalb nicht einzugehen, weil wir bei der Diskussion über die auf der Abteilung behandelten Patienten, wobei es sich z. T. um weit schwerere Verletzungen handelt, besser Gelegenheit haben werden, die in Betracht kommenden Punkte zu berühren.

Nicht ambulatorische Fälle (114).

Ich habe dieselben in folgende Gruppen eingeteilt:

A. Komplicierte Frakturen der langen Röhrenknochen . .	25
B. Hand- und Fussverletzungen mit offenen Frakturen . .	15
Andere komplicierte Frakturen	5

D. Schussverletzungen und Verletzungen durch Explosivstoffe	10
E. Weichteilverletzungen ohne besondere Komplikationen .	49
F. Weichteilverletzungen mit Sehnendurchtrennung und nachfolgender Sehnennaht	10
	114

Ausnahmsweise (im ganzen 26 Mal) wurde der Perubalsam bei frischen operativen Wunden verwendet.

A. Komplicierte Frakturen der langen Röhrenknochen.

In den Jahren 1905 und 1906 sind im ganzen 25[1]) komplicierte Frakturen der obern und untern Extremität (Hand und Fuss ausgenommen) mit Perubalsam behandelt worden. Von den 25 Patienten ist einer am 2. Tage nach der Verletzung an Pneumonie gestorben. Es hat sich in diesem Falle um mehrfache Verletzungen gehandelt, namentlich auch um eine doppelte Unterkieferfraktur, welche wahrscheinlich mit der Lungenkomplikation in Zusammenhang stand. Da der Fall so früh gestorben ist, hat er für die Frage der Balsambehandlung keine weitere Bedeutung; ich lasse ihn deshalb unten weg. Dasselbe gilt von einem Fall, bei welchem der Perubalsam erst zwei Tage nach der Verletzung, bei bereits septischem Zustande der Wunde appliciert worden war. Bei solchen Wunden wurde sonst der Balsam principiell nicht verwendet. Es handelte sich um eine ausgedehnte Rissquetschwunde des rechten Kniees mit breiter Eröffnung des Gelenkes und Abrissfraktur des Condylus lateralis femoris. Exitus zwei Tage später im Delirium; Körpertemperatur 38,2 °. — Wir applicieren den Balsam, wie schon oben gesagt, nur bei frischen, nicht eiternden Wunden, bei diesen aber stets.

Die übrigen Fälle von komplicierten Frakturen habe ich in drei Hauptgruppen eingeteilt, von denen die erste die Fälle von durch das Trauma bedingter vollständiger Abtrennung der verletzten Ex-

1) Während dieses Zeitraumes wurden im Ganzen 27 Fälle von komplicierten Frakturen aufgenommen. In 2 Fällen ist kein Balsam appliciert worden. Im 1. Falle handelte es sich um eine vollkommene Abtrennung des Unterschenkels durch die Eisenbahn; der sehr zerfetzte Stumpf wurde primär amputiert. Da aus bestimmten Gründen die lokale Applikation von Tetanusserum als indiciert erschien, kam der Balsam nicht in Anwendung. In einem 2. Falle wurde irrtümlicherweise von Seiten des aufnehmenden Arztes die primäre Applikation des Balsams unterlassen. Da es sich aber um eine schwere Zertrümmerung mit konsekutiver Gangrän der Extremität handelte, die alsbald die Amputation erforderte, kam die Balsamanwendung später überhaupt nicht mehr in Frage.

tremität, die zweite die Fälle von primärer Amputation, und die dritte Gruppe die übrigen komplicierten Frakturen umfasst.

Nur in wenigen Fällen war der Wundverlauf ein vollkommen fieberfreier. Meist beobachtete man anfangs eine einen oder mehrere Tage andauernde Temperatursteigerung, die jedoch meist 38° nur um ein Weniges überschritt. In 4 Fällen war auch später noch Fieber zu beobachten, das jedoch nur in einem einzigen Falle (3. Pneumonie, Phlebothrombose) einen septischen Charakter hatte.

I. Traumatische Abtrennungen (2 Fälle).

In einem Falle handelte es sich um eine Verletzung durch Ueberfahrenwerden (Eisenbahn); der eine Unterschenkel war vollkommen abgetrennt, der andere hing noch an einigen Weichteilfetzen. Im zweiten Falle mit gleicher Aetiologie konnte die Entfernung des abgetrennten Unterschenkels ebenfalls mit der Schere vorgenommen werden. Die Wunden wurden mechanisch von Erde und Knochensplittern befreit und mit Perubalsam ausgefüllt. In beiden Fällen war der Wundverlauf, abgesehen von ganz geringen Temperatursteigerungen, glatt; die nekrotischen Fetzen wurden bald abgestossen, sodass in kurzer Zeit reine Wundverhältnisse vorlagen. Beidemale wurden später korrigierende Operationen ausgeführt. Natürlich wird es oftmals, schon mit Rücksicht auf die Gefahr des Tetanus, das Klügere sein, die Primäramputation vorzunehmen. Doch ist es unter der Balsambehandlung immerhin möglich, wenn bestimmte Umstände es wünschenswert machen, die Amputation hinauszuschieben und gegebenen Falles Teile zu schonen, die bei einer Primäramputation wegfallen müssten.

1. R. L., 4 J. (Nr. 485). Abruptio crurum.

2. VI. 05. Ueberfahrenwerden durch Eisenbahn. Sofortiger Eintritt. Der r. und l. Unterschenkel 4 resp. 10 cm unterhalb dem Kniegelenk abgetrennt. Haut zerfetzt, Wunden stark mit Erde und fettiger Wagenschmiere beschmutzt. Abtragung der scharfen Knochensplitter; Perubalsam. Ursache der Temperatursteigerung am 29. VIII. nicht bekannt. 9. IX. rechts Oberschenkelamputation nach Gritti; links hohe Unterschenkelamputation. 27. X. geheilt entlassen (Kurve 1 und 2).

2. A. K., Bauarbeiter, 26 J. (Nr. 934). Abruptio cruris d., Fractura femoris d. subcut.

Am 18. XI. 05 wurde Pat. von einem Eisenbahnzuge überfahren. Eintritt am gleichen Tage. Rissquetschwunde der Kopfschwarte. Der l. Unterschenkel im unteren Drittel bis auf einige Hautbrücken vollkom-

Kurve 1.

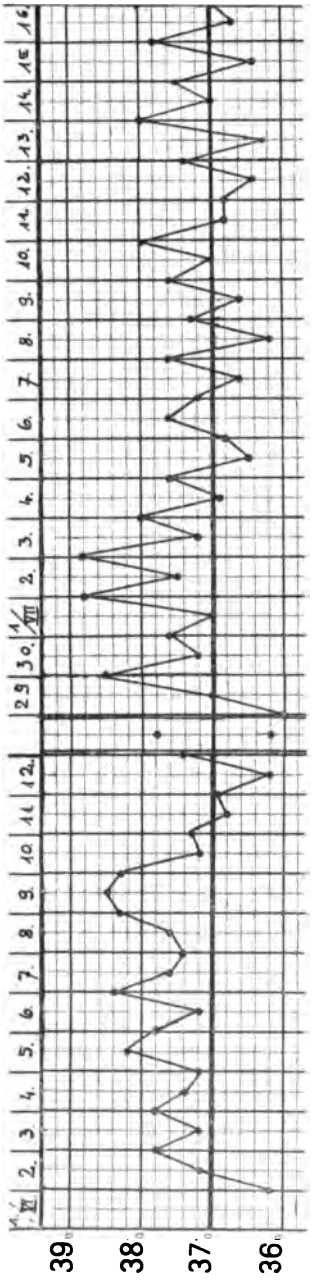

[1])

Kurve 2.

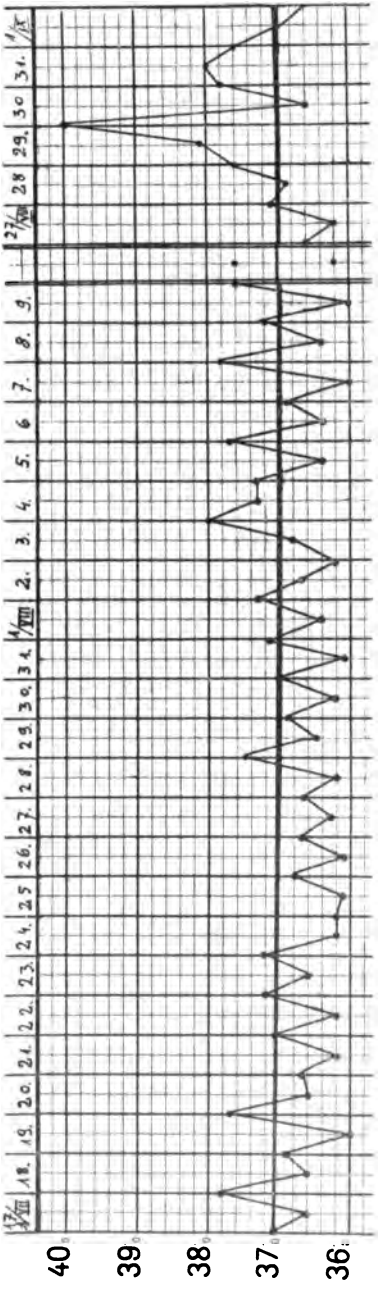

[1])

1) Einige Kurven sind behufs Raumersparnis etwas gekürzt worden; höchste und niederste Temperatur im ausgeschalteten Intervalle sind durch 2 Punkte bezeichnet.

men abgetrennt. Subkutane Fraktur des r. Oberschenkels. Abtragung der heraushängenden zermalmten Muskelstücke und Hautfetzen, Abzwicken der hervorragenden Knochenspitzen der Tibia. Perubalsam; Schiene. Extensionsverband wegen Femurfraktur. 20. I. Abtragen der überwuchernden Granulationen. 29. I. Sekundäre Amputation. Im Anschluss daran leichte Temperatursteigerung. 15. II. geheilt entlassen (Kurve 3 und 4).

Kurve 3.

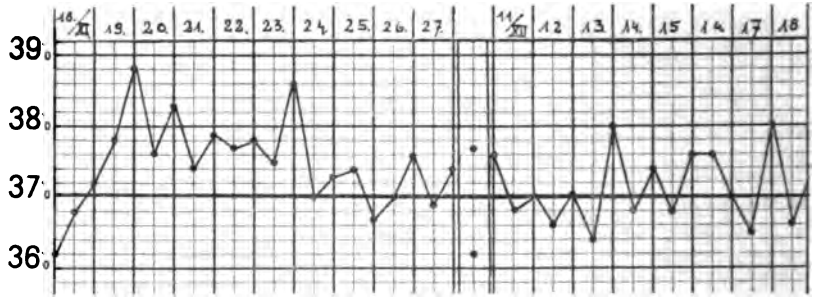

Kurve 4.

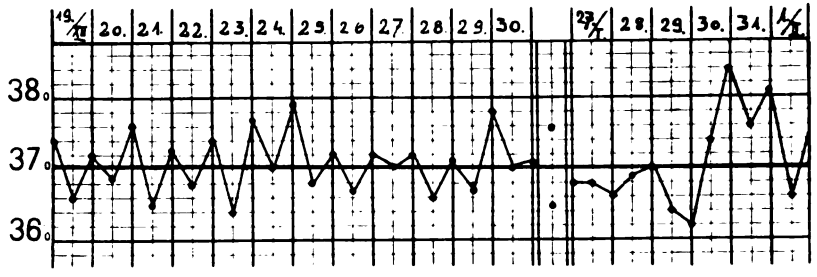

* Sekundärnaht.

II. Primäre Amputation (1 Fall).

Die primäre Amputation haben wir nur ein Mal nach einer Unterschenkelverletzung durch Ueberfahrenwerden von einem Eisenbahnwagen (Fall 3) ausgeführt. Bei der ausgedehnten Knochen- und Weichteilzertrümmerung — es bestand an der Beugeseite nur noch eine ca. 4—5 cm breite, an der Streckseite eine ungefähr handbreite Haut- und Weichteilbrücke — wäre wohl eine sofortige Abtragung indiciert gewesen. Mit Rücksicht aber auf den Umstand, dass die Cirkulation noch nicht vollständig aufgehoben zu sein schien, wurde erst eine abwartende Behandlung versucht; der Unterschenkel jedoch verfiel der Gangrän und musste abgetragen werden. Obgleich diese Abtragung erst am 4. Tage nach der Verletzung stattfand, rechne ich den Fall doch zu den primären Ablationen, namentlich deshalb, weil die Operation durch die eintretende Gangrän, nicht

etwa durch septische Wundkomplikationen — welche ja vorzugsweise die Indikation zu sekundären Amputationen abgeben — vorgenommen wurde. — Der Krankheitsverlauf wurde durch eine schwere Pneumonie kompliciert, die wahrscheinlich im Zusammenhange stand mit einer Venenthrombose am Oberschenkelstumpfe. Es ist dies die einzige Beobachtung bei unseren komplicierten Frakturen, wo wir schwerere septische Erscheinungen (im spätern Verlaufe) erlebten. Es lagen hier aber ganz besondere Verhältnisse vor, die uns nicht erlauben, diesen Fall den übrigen gleichzustellen. Durch die eintretende Gangrän waren Bedingungen geschaffen, die die Wirkung des in die Wunden eingebrachten Balsams illusorisch machten, indem der letztere ja natürlich nicht im Stande ist, die Fernwirkung der Gangrän zu verhindern.

Diese Beobachtung ist aber eine Mahnung, der konservativen Behandlung, zu der man durch die Erfolge mit Perubalsam ermutigt wird, gewisse Grenzen zu ziehen. Bei früherer Entfernung des verletzten Gliedes wären vielleicht die schweren Lungen-

Kurve 5 [1]).

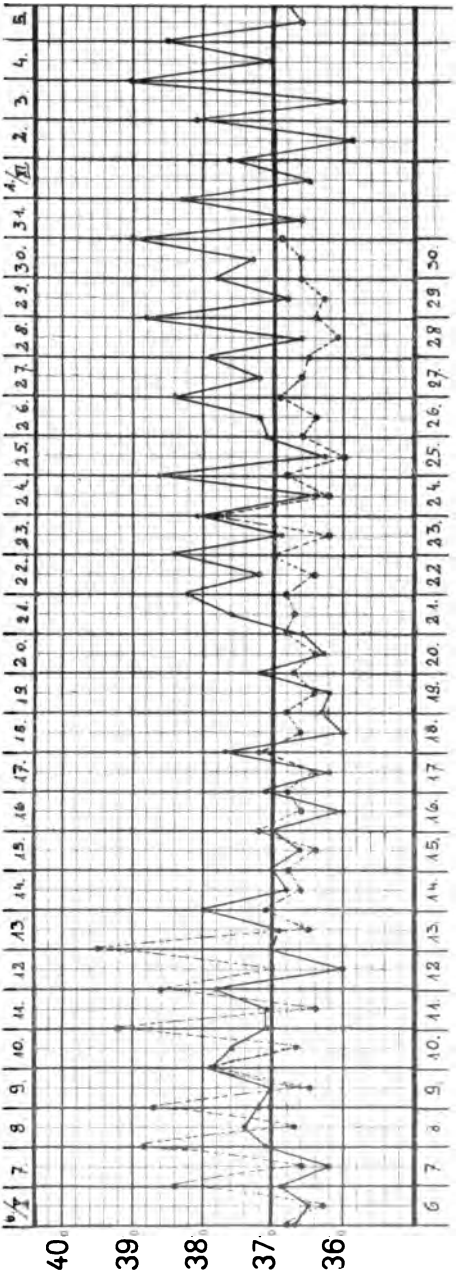

1) Die punktierte Kurvenlinie ist die Fortsetzung der nicht punktierten. Die Daten für die letztere sind oben, diejenigen für die erstere unten angegeben.

komplikationen vermieden worden, welche die Heilung verzögerten.

3. J. G., o. B., 34 J. (Nr. 798). Fractura compl. cruris d.

5. X. 06. Verletzung durch Ueberfahrenwerden mit Eisenbahnwagen. Eintritt am gleichen Tage. Unterschenkel in seiner Mitte vollkommen zerquetscht. Es bestehen nur noch wenige Weichteilbrücken. Der Fuss ist noch warm anzufühlen, Puls aber weder an der Dorsalis pedis noch an der Tibialis post. fühlbar; Blutung gering. Entfernung zahlreicher Knochensplitter. Perubalsam; Schiene. 8. X. Zehen weiss, unempfindlich; Verbandwechsel. An der Kleinzehenseite noch geringe Sensibilität, im übrigen fehlt im ganzen Teil der Extremität distal von der Wunde, jedes Gefühl. Wundstelle selbst reaktionslos. Am 10. X. wird im Bereiche der Frakturstelle der bereits leblose gangränöse Unterschenkel abgetragen. Perubalsam; bis anhin Temperatur normal. 15. X. starke eitrige Sekretion. 17. X. Oberschenkel diffus geschwollen. Im Verlaufe des Gefässnervenstranges und in inguine besteht Druckschmerz (Phlebothrombose). 21. X. Abendtemperatur 38,2. 24. X. Temperatur in den letzten Tagen dauernd über 38. Schwere Pneumonie. 13. XI. Plötzlicher Temperaturabfall. Lungensymptome gehen zurück. Tibiastumpf granuliert gut. 19. I. 07. Reamputation des Stumpfes; fieberfreier Verlauf. 31. I. geheilt entlassen (Kurve 5).

III. Komplicierte Frakturen mit Ausschluss der Abreissungen und primären Amputationen (20 Fälle).

Es sind dies diejenigen komplicierten Frakturen, bei denen wir darauf ausgingen, dem Kranken die Extremität zu erhalten. Die Resultate der Behandlung solcher Frakturen werden, abgesehen von der Frage nach der Mortalität (bei unseren Fällen = 0) am besten beurteilt nach der Zahl der Sekundäramputationen. In keinem dieser 20 Fälle wurde eine sekundäre Amputation notwendig. Alle Patienten sind entweder geheilt, einige wenige (3) auf dem Wege der Heilung und können als geheilt gezählt werden. Wie man aus den Krankengeschichten ersieht, handelt es sich zum Teil um allerschwerste Verletzungen, verursacht durch Ueberfahrenwerden mit einem Rollwagen (18) durch Explosion einer Dynamitpatrone (14) durch explodierenden Gewehrlauf (19), durch Verschüttetwerden (13), durch Steinschlag (20), durch Sturz vom 1. Stockwerk in den Keller (23). In einigen Fällen lagen alle Indikationen zur Primäramputation vor: wenn diese doch nicht ausgeführt wurde, so geschah dies eigentlich nur im Vertrauen auf die sepsisverhütenden Eigenschaften des Perubalsams. Wie die erzielten Resultate zeigen, sind wir in unseren Erwartungen auch nicht getäuscht worden.

Stockum[1]), der vor Kurzem über die Erfolge der Perubalsambehandlung bei komplicierten Frakturen berichtete, hat seine Fälle in 4 Gruppen eingeteilt, solche mit glatter Heilung, solche mit Heilung ohne Eiterung nach Fistelbildung, solche, welche unter Eiterung heilten und solche, bei welchen eine Sekundäramputation notwendig wurde. Ich halte es für besser, die Beurteilung der primär konservativ behandelten komplicierten Frakturen von einem etwas andern Gesichtspunkte aus vorzunehmen.

Ob eine komplicierte Fraktur ganz glatt, wie eine subkutane Fraktur heilt, hängt, abgesehen von der Frage der Infektion, welche ja natürlich die erste Rolle spielt, wesentlich ab vom Grade der Weichteilverletzung. Wir werden also die meisten glatten Heilungen bei den Durchstechungsfrakturen zu verzeichnen haben. Besteht eine grössere Weichteilwunde mit Hautdefekten, so muss dieselbe stets per secundam heilen; sind die Weichteile stark gequetscht, so werden die schlecht ernährten Partien abgestossen. In diesen Fällen wird immer eine mehr oder minder starke Eiterung bestehen und doch kann der Verlauf ein ganz glatter sein, ungefähr so, wie wenn es sich um eine subkutane Fraktur handeln würde, bei der zufälligerweise an der gleichen Stelle noch eine oberflächliche äussere Wunde bestünde.

Ferner giebt es Fälle, wo bei ganz glattem Verlaufe ein sekundärer Eingriff aus rein mechanischen Gründen notwendig wird, um die Fragmente, welche primär nicht reponiert werden konnten, in richtige Stellung zu bringen und eventuell zu fixieren.

Endlich beobachten wir Fälle, in denen zwar der Heilungsverlauf (namentlich der Process des Konsolidation) in normaler Weise vor sich geht, in denen aber längere Zeit eine Fistel bestehen bleibt. Diese letztere wird gewöhnlich durch aus dem Zusammenhange losgelöste, also nicht ernährte Knochenstückchen unterhalten; sie bleibt so lange bestehen, bis der Sequester sich entweder spontan abgestossen hat, oder entfernt worden ist.

Diese verschiedenen Formen des Heilungsverlaufs komplicierter Frakturen stehen einander insofern nahe, als sie doch alle im Grossen und Ganzen einen glatten Verlauf zeigen.

Immerhin ist bezüglich der zuletzt erwähnten unter Fistelbildung heilenden Fälle zu bemerken, dass die Fistelbildung bereits der Ausdruck eines nicht aseptischen Verlaufes ist, da sonst die Knochensplitter einheilen würden. Sie bilden demnach den Uebergang zur

1) l. c.

zweiten Hauptgruppe, nämlich zu jenen Fällen, bei denen infolge von schwerer Eiterung ein sekundärer Eingriff (sekundäres Debridement oder gar die Sekundäramputation) notwendig wird.

α) Frakturen, die glatt oder ohne stärkere Eiterung heilten.

Ganz glatt, wie subkutane Frakturen heilten die Fälle 4, 5, 6, 7, 8, 9, alle in das Gebiet der einfachen Durchstechungsfrakturen gehörend. Mit Ausnahme des Falles 6, wo schon beim Eintritte eine Temperaturerhöhung bestand, die am folgenden Tage wieder zur Norm abfiel, war der Verlauf in diesen Fällen vollkommen fieberfrei. — Unter ganz geringer Eiterung, ohne Sequesterabstossung heilte Fall 43.

In 2 weiteren Fällen mit ebenfalls ganz glattem Verlauf musste aber sekundär eine blutige Reposition der Fragmente vorgenommen werden. Im Falle 10 handelte es sich um einen Flötenschnabelbruch im unteren Tibiadrittel. Eine primäre Reposition des 20 Centimeter weit aus der Wunde hervortretenden oberen Fragmentes war vom Arzte am Tage vor der Spitalsaufnahme versucht worden. Die Fragmente liessen sich aber nicht in richtiger Stellung festhalten. Eine primäre Naht wurde von uns nicht ausgeführt, da es namentlich mit Rücksicht auf die ausgedehnte Weichteilverletzung und den Umstand, dass die Patientin erst am Tage nach dem Unfalle eingebracht wurde, die Verletzung also eine nicht ganz frische war, ratsam erschien, vor der Hand jedes weitere Trauma zu vermeiden. Bei granulierender Wunde wurden später die Fragmente durch Naht vereinigt.

Im Falle 11 lagen die Verhältnisse ähnlich. Die in einander verkeilten Fragmente konnten primär nicht reponiert werden. Einen blutigen Eingriff wagte man primär nicht zu machen. 3 Wochen später, bei reinen Wundverhältnissen, wurde die Reposition in Narkose nachgeholt.

Wenn wir bei diesen zwei Fällen mit Rücksicht auf besondere Umstände, namentlich wegen Verdachts auf infektiöse Verunreinigung der Wunden, erst sekundär definitiv reponierten, beziehungsweise die Knochennaht ausführten, so möchten wir dieses Vorgehen doch nicht als Regel bezeichnen. Selbstverständlich wird die unblutige Reposition immer sofort gemacht, wenn sie möglich ist. Aber auch blutige Eingriffe sollen nicht aufgeschoben werden, denn gerade bei Perubalsambehandlung ist die primäre blutige Reposition resp. die Knochennaht ein ungefährlicher Eingriff.

Im Falle 15 trat nach 11 Tagen Tetanus auf (s. S. 657).

Nur in denjenigen Fällen, die nicht ganz frisch zur Aufnahme kommen, thut man besser, jedes fernere Trauma der Wunde zu vermeiden und eine nur durch blutigen Eingriff zu erzielende Adaptierung der Fragmente erst später — d. h. nach Ablauf der für das Zustandekommen einer Wundinfektion kritischen Zeit — vorzunehmen.

Mit Fistelbildung und Sequesterabstossung, im übrigen jedoch ganz ungestört, verliefen die Fälle 13, 14, 15, 16 und 17. In allen diesen Fällen war, meist anfangs, eine ganz geringe Temperaturerhöhung vorhanden, die aber bald wieder zurückging.

4. F. S., 19 J., Maler (Nr. 1014). Fractura cruris d. compl.

17. XII. 05. Sturz beim Schlittschuhlaufen. Eintritt sofort. Durchstechungsfraktur der Tibia im unteren Drittel. Perubalsam; Schiene. Nach einigen Tagen Gipsverband. Vollständig afebriler Verlauf. 9. III. geheilt entlassen.

5. J. B., Fabrikarbeiter, 31 J. (Nr. 936). Fractura compl. tibiae d.

22. XI. 06. Verletzung durch Axthieb. Im unteren Drittel des Unterschenkels eine 12 cm lange, 3 cm weit klaffende Wunde, in deren Tiefe die frakturierte Tibia frei vorliegt. Perubalsam, Schiene. Verlauf vollkommen afebril. 15. XII. Gipsverband. 6. I. 07. Charnierverband. 27. I. Vollkommene Konsolidation.

6. F. B., Staatsbahnarbeiter, 24 J. (Nr. 857). Fractura cruris sin. compl.

Kurve 6.

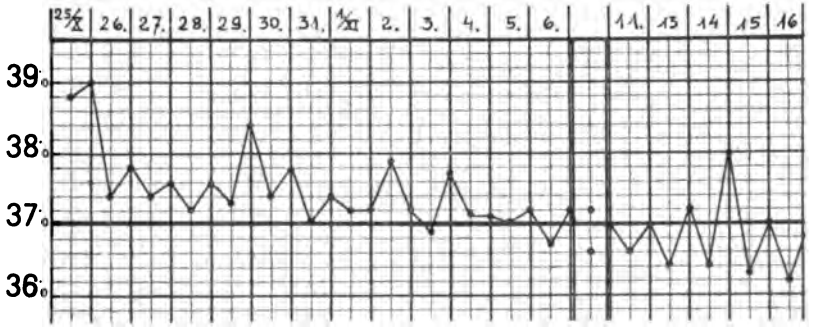

24. X. 06. Sturz vom Eisenbahnwagen auf die Schienen. Eintritt 25. X. Fraktur beider Knochen im unteren Drittel des Unterschenkels. Aeussere Wunde 1 cm lang. Nächste Umgebung stark geschwollen und bläulich verfärbt. Perubalsam; Schiene. 11. XI. Gipsverband. 13. I. 07. Konsolidation noch nicht vollständig. 25. I. mit Gipsverband nach Hause entlassen (Kurve 6).

7. A. M., Taglöhner, 14 J. (Nr. 784). Fractura cruris sin. compl. I. X. 06. Verletzung bei einer Rauferei. Ziemlich starke Blutung, welche durch Umschnürung gestillt wurde. Eintritt am gleichen Tage. Am l. Unterschenkel, oberhalb des Sprunggelenkes, eine 7,5 cm lange, 5 cm weit klaffende Wunde; in derselben die frakturierte Tibia zu sehen. Perubalsam; Schiene. Fieberfreier Wundverlauf. 8. X. Gipsverband. 6. XII. Entlassen.

8. M. F., 11 J. (Nr. 430). Fractura cruris sin. compl. 8. X. 06. Verletzung durch Sturz von einem Wagen, wobei dem Pat. ein Fass auf den Unterschenkel fiel. Aufnahme 9. X. Ueber dem linken inneren Knöchel eine $1^1/_2$ cm lange, quer verlaufende Weichteilwunde. An derselben Stelle Tibia gebrochen (Durchstechungsfraktur). Perubalsam. Fieberfreier Wundverlauf. 20. X. Gipsverband. 4. XII. geheilt entlassen.

9. W. M., Lehrerin, 27 J. (Nr. 332). Fractura cruris sin. compl. 10. VIII. Sturz über ein Schneefeld. Auswärts Sublimatauswaschung und provisorischer Verband mit Jodoformgaze. Eintritt 12. VIII. Im unteren Drittel des linken Unterschenkels eine guldenstückgrosse Wunde; daselbst Tibia frakturiert; kleines, loses Knochenstückchen. Perubalsam; Schiene. Ganz glatter, fieberfreier Verlauf. 21. VIII. Gipsverband. 30. IX. Entlassen.

10. A. H., Magd, 19 J. (Nr. 502). Fractura cruris dextri compl. 23. XI. 06. Rodelverletzung. Der r. Fuss war abgeknickt. Notverband durch Arzt, nachdem er das 20 cm hervorstehende obere Tibiaende reponiert hatte. Eintritt 24. XI. Im unteren Drittel des Unter-

Kurve 7.

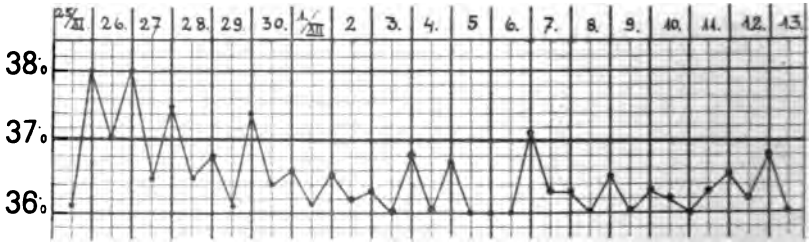

schenkels 3 Wunden, von denen die grösste 8 cm lang ist und 3 cm weit klafft. Daselbst die Tibia frakturiert. Das obere Fragment derselben ragt, vom Periost entblösst, etwas aus der Wunde hervor. ca. 40 cm^3 Perubalsam; Schiene. Temperatursteigerungen zu Beginn. Erster Verbandwechsel nach 14 Tagen. Mässige Eiterung. 31. XII. Resektion des hervorstehenden unteren Endes des oberen Fragmentes. Knochennaht. 3. II. 07. Konsolidation beinahe vollständig (Kurve 7).

11. F. Sch., Arbeiter, 25 J. (Nr. 814). Fractura cruris sin. compl. 33. X. 06. Verletzung durch Hineingeraten mit dem Fuss in eine

Schleudermaschine. Eintritt 12. X. 06. In der Mitte des Unterschenkels eine ca. 5 cm lange Wunde; daselbst Tibia frakturiert. Verkürzung 2½ cm. Perubalsam; Schiene. Stets fieberfrei. Am 2. XI. werden die schlecht stehenden Fragmente blutig reponiert. 24. XII. Mit Gips entlassen.

12. F. K., Gerber, 53 J. (Nr. 249.) Fractura antebrachii d. compl., abruptio dig. III dextri.

29. III. 06. Verletzung in einer Transmission. Eintritt 30. III. Der r. Zeigefinger zerquetscht, der r. Mittelfinger ganz weggerissen. Am r. Vorderarm eine Wunde, aus welcher die gequetschte Muskulatur her-

Kurve 8.

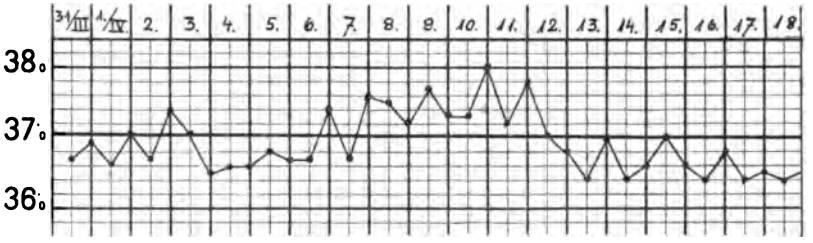

vortritt. An dieser Stelle Fraktur beider Vorderarmknochen. Perubalsam; Schiene. 9. IV. Wunde rein; neuerdings Perubalsam. 17. IV. Mässige eitrige Sekretion aus der Vorderarmwunde. 17. VII. geheilt entlassen (Kurve 8).

13. D. V., Taglöhner, 40 J. (Nr. 387.) Fractura compl. cruris sin.

11. V. 05. Pat. wurde beim Graben eines tiefen Loches von herabfallendem Schottermaterial verschüttet. Eintritt sofort. Der l. Unterschenkel weist zwei 15 cm resp. 10 cm lange, mehrere cm weit klaffende

Kurve 9.

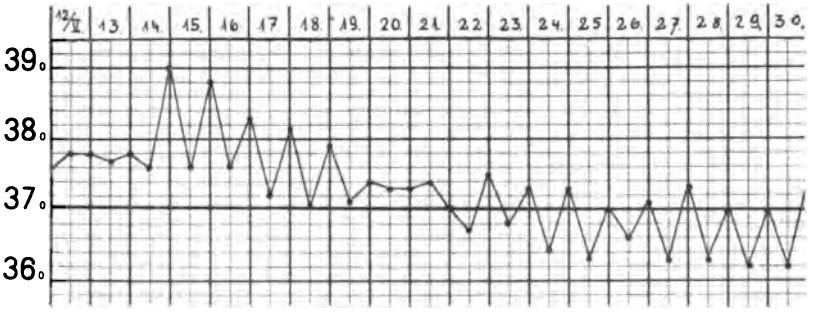

Wunden auf, in denen die Tibia frei vorliegt. Im Bereiche der unteren Wunde sind beide Knochen gebrochen. Perubalsam; Schiene. 3. VI. Entfernung eines Sequesters. 29. VIII. In Gehverband nach Hause entlassen (Kurve 9).

14. F. K., Wegbauarbeiter, 32 J. (Nr. 971). Dynamitverletzung, kompl. Frakturen des Vorderarmes etc.

1. XII. 05. Verletzung durch Dynamitexplosion. Wurde 2 m weit weggeschleudert; während einer Stunde bewusstlos. Eintritt 40 Stunden nach dem Unfall. Zahlreiche Verbrennungen der Haut, namentlich im Gesicht. Am r. Vorderarm 2 ca. handtellergrosse Wunden; derselbe stark

Kurve 10.

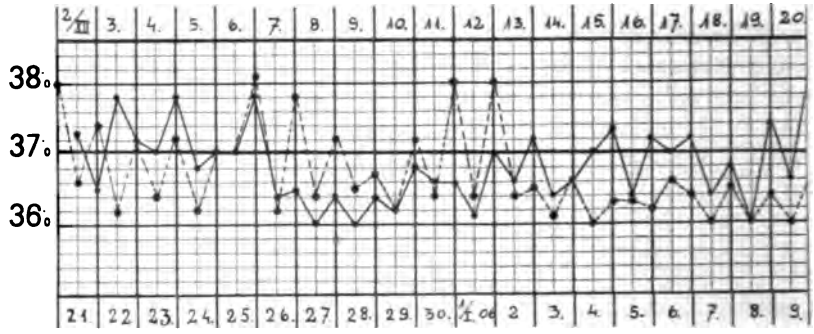

geschwollen. Entsprechend der einen Wunde beide Vorderarmknochen frakturiert. Kompl. Fraktur des r. Mittelfingers. Perubalsam. Länger andauernde Eiterung. Zu verschiedenen Malen müssen Sequester extrahiert werden. 10. III. Fraktur konsolidiert. Länger bestehende Fistel. 18. IV. Auf die Augenklinik transferiert (Kurve 10).

15. A. W., 8 J. (Nr. 504). Fractura compl. cruris sin.

23. VI. 06. Verletzung durch umfallenden Karren. Aufnahme am gleichen Tage. Perubalsambehandlung. Nach 11 Tagen Tetanus, welcher unter lokaler, subkutaner und subduraler Serumapplikation ausheilt. Fieberfreier Verlauf. 1. I. 07. Fraktur seit August letzten Jahres konsolidiert. Es besteht noch eine auf den Knochen führende Fistel, die wahrscheinlich durch einen Sequester unterhalten wird. Der Fall ist in dieser Zeitschrift ausführlich publiciert (Bd. 52. H. 3).

16. M. H., Frau, 32 J. (Nr. 144.) Fractura cruris d. compl.

Kurve 11.

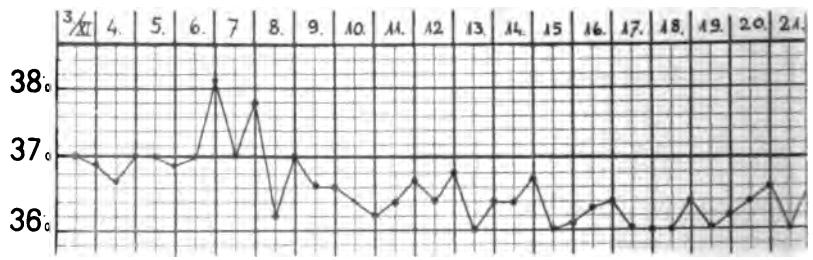

2. II. 06. Verletzung beim Rodeln. Eintritt am folgenden Tage. In der Mitte des r. Unterschenkels eine 2 cm lange und 1½ cm breite

Wunde, durch die man unter der Haut in mehrere tiefe Weichteiltaschen gelangt, an derselben Stelle Tibia sowie Fibula frakturiert. Einspritzen von 30 cm³ Perubalsam; Gipsverband. 3. III. In der Wunde harte Klumpen von mit Blut vermischtem Perubalsam. Sekretion gering. Frakturstelle bereits konsolidiert. 10. IV. Geht in Gipsverband umher. 14. IV. Entlassen. 1. I. 07. Gegen Ende des Jahres besteht immer noch eine Fistel, aus der von Zeit zu Zeit kleine Sequesterchen abgestossen werden (Kurve 11).

17. J. D., Bauer, 38 J. (Nr. 964.) Fractura cruris d. compl.

13. XII. 04. Verletzung durch herabrollenden Baumstamm. Eintritt 14. XII. Fraktur in der Mitte des r. Unterschenkels; kleine Durchspiessungswunde. Perubalsam. 22. XII. Extraktion eines kleinen Knochensequesters. 18. I. Mit Gipsverband entlassen (Kurve 12).

Kurve 12.

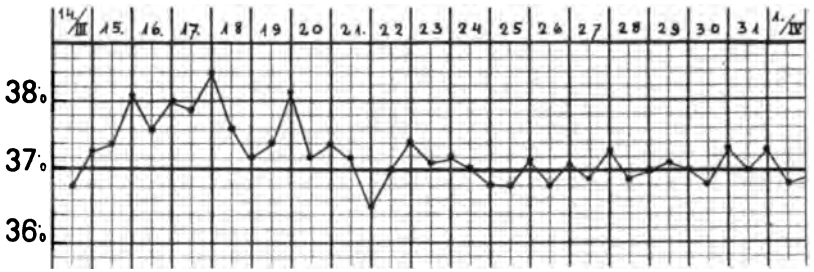

β) Frakturen, bei denen wegen Eiterung ein sekundärer Eingriff notwendig wurde.

Es handelte sich durchweg um schwere Verletzungen, die teilweise wohl eine Primäramputation gerechtfertigt hätten. Dies gilt vor allem vom Falle 20, einer schweren komplicierten Fraktur des Oberarms, und einer ebensolchen des Unterarmes. Daneben bestanden bedeutende Weichteilverletzungen, so namentlich eine ausgedehnte tiefe Wunde der Ellenbeuge (Fig. 2). In diesem Falle hätten wir vor der Zeit der Balsambehandlung zweifellos primär amputiert. Da die Patientin erst 40 Stunden nach dem Unfalle zur Aufnahme gelangte, war sehr fraglich, ob der Perubalsam seine Wirkung noch zur Geltung werde bringen können. Die Heilung verlief denn auch unter ziemlich starker Eiterung mit mässigen Temperatursteigerungen. Zu verschiedenen Malen musste wegen Sekretretention debridiert und ausgiebig drainiert werden. Der Erfolg war aber in Anbetracht der Schwere der Verletzung ein recht guter. Es trat vollkommene Konsolidation der Frakturen (bei beweglichem Ellbogengelenk) ein.

Ebenfalls um eine sehr schwere Verletzung, die erst einige Zeit nach dem Unfalle zur Aufnahme kam, handelte es sich im Falle 19. Durch die in unmittelbarer Nähe erfolgende Explosion eines Gewehrlaufs wurden nebst einer Fraktur des Femur ausgedehnte Weichteilzerreissungen verursacht. Es musste wegen Sekretstauung sekundär incidiert und drainiert werden. Die Eiterung hatte aber ganz benignen Charakter. Nach 3 Monaten konnte Patient in Gehgips entlassen werden.

Im Falle 18 (schwere Verletzung durch Ueberfahrenwerden mit einem Rollwagen) wurde in der 3. Woche nach der Verletzung bei normaler Temperatur ein vereitertes Hämatom und ein Abscess gespalten. Vollkommene Konsolidation.

Ebenfalls bei normalen Temperaturverhältnissen musste im Falle 21 in der 4. Woche nach dem Unfalle eine Tasche, die eitriges Sekret enthielt, eröffnet werden. Es handelte sich um eine Stückfraktur bei einem Deliranten. Die Fragmente waren nicht primär reponiert worden, da man bei dem schlechten Allgemeinbefinden einen primären Eingriff vermeiden wollte. Später sekundäre Knochennaht. Patient ist noch in Behandlung.

Im Falle 23 (Luxationsfraktur der Tibia) war der Verlauf erst ein ganz glatter; die Wunde granulierte. Erst 2 Monate nach der Verletzung, nachdem Patient an Bronchitis erkrankt war, trat stärkere Sekretion auf, welche ein sekundäres Debridement nötig machte. Nach und nach wich der Fuss immer mehr nach aussen ab. 6 Monate später wurde das nekrotische untere Tibiaende reseciert und der Fuss in richtige Stellung gebracht.

Im Falle 22 Incision wegen Sekretretention 2 Wochen nach der Verletzung bei normaler Temperatur.

In diesen letzten 4 Fällen hatte die Eiterung gar keinen septischen Charakter. Es handelte sich um Sekretansammlungen, denen durch sekundäres Debridement Abfluss verschafft werden musste. In den Fällen 19 und 20 ging die Eiterung mit länger andauernden mässigen Temperaturerhöhungen einher. Beides waren aber schwere Verletzungen, die nicht direkt nach dem Unfalle in Behandlung kamen. —

Es ergibt sich die Frage, ob in derartigen Fällen von ausgedehnten Verletzungen, namentlich dann, wenn die Weichteile stark mitbeteiligt sind, nicht ein primäres Debridement mit nachfolgender Perubalsambehandlung indiciert wäre. Die noch wenig zahlreichen Fälle erlauben mir nicht, darüber ein endgiltiges Urteil abzugeben.

Ob in einigen unserer Fälle die abwartende Behandlung eine Verzögerung der Heilung bedingt hat, mag deshalb dahingestellt bleiben. Jedenfalls haben wir in allen, auch in den schwersten Fällen, eine gebrauchsfähige Extremität erhalten können, sind also nie zu einer Sekundäramputation gezwungen worden.

18. G. Th., Bauarbeiter, 23 J. (Nr. 280). Fractura femoris s. compl. 8. IV. 05. Ueberfahrenwerden durch einen Rollwagen. Notverband mit einer gebrauchten Serviette. Eintritt am gleichen Tage. In der Mitte des Oberschenkels eine guldenstückgrosse Wunde, daselbst Femur frakturiert. Einspritzen von 50 g Perubalsam; Schiene. 20. IV. Spal-

Kurve 13.

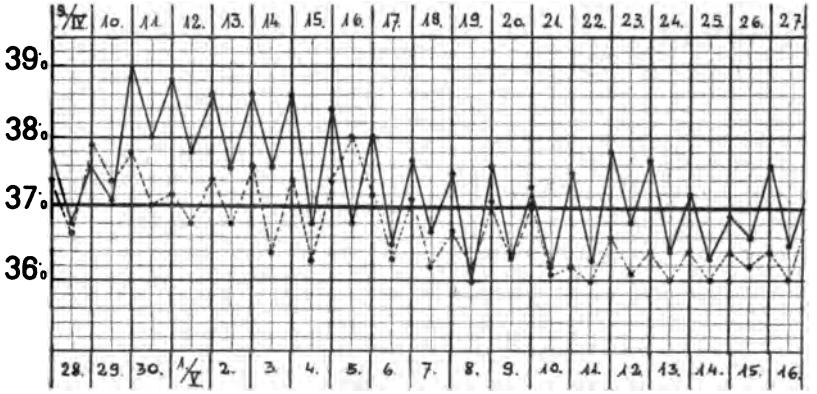

tung eines Hämatoms in der l. Wade. 27. IV. Spaltung eines Abscesses am Oberschenkel in der Nähe der Wunde. Extensionsverband. Heilung nach lange bestehender Fistel. 30. IX. Radikaloperation einer Leistenhernie. 14. X. Entlassung. Fraktur vollkommen konsolidiert. Verkürzung 8 cm (Kurve 13).

19. U. B., o. B., 34 J. (Nr. 137). Vulnus sclopetarium femoris sin. fractura femoris compl.

Verletzung durch explodierenden Gewehrlauf aus nächster Nähe. Eintritt 19. II. 05. Unmittelbar oberhalb des l. Kniegelenkes beginnt an der Innenseite des Oberschenkels eine 13 cm lange, 7 cm breite, trichterförmig in die Tiefe dringende, stark zerfetzte Wunde, welche etwas eiterbelegt ist. Umgebung der Wunde braunschwarz verfärbt. Femur im unteren Drittel gebrochen. In der Kniekehle eine 3 cm lange, $^1/_2$ cm klaffende Wunde. Perubalsam; Extensionsverband. Vom 23. II. ab werden die Wunden drainiert; ziemlich reichliche, eitrige Sekretion. 5. IV. Temperatursteigerung; Incision eines fluktuierenden Abscesses an der Rückseite des Oberschenkels. 11. V. Gehverband. 14. V. entlassen (Kurve 14).

20. M. Sch., Bauersfrau, 30 J. (Nr. 177). Fract. compl. brachii dextri.

Kurve 14.

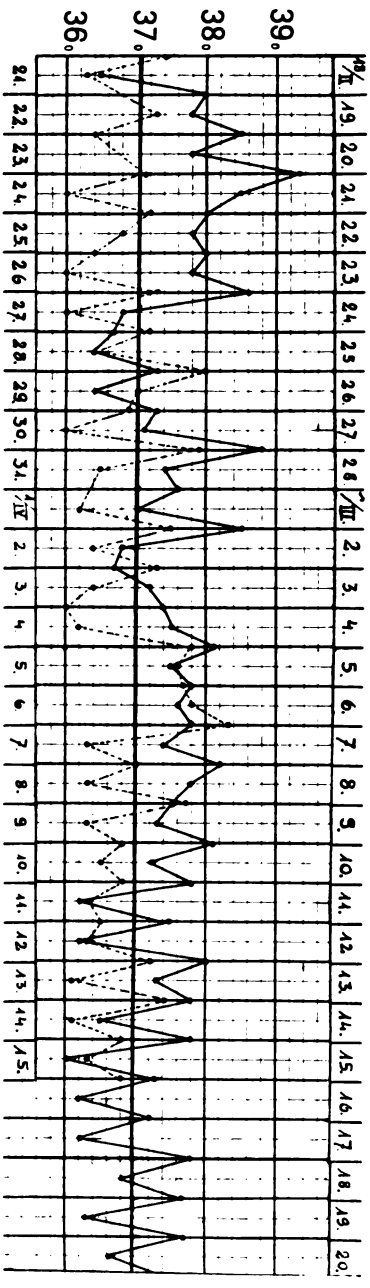

Kurve 15.

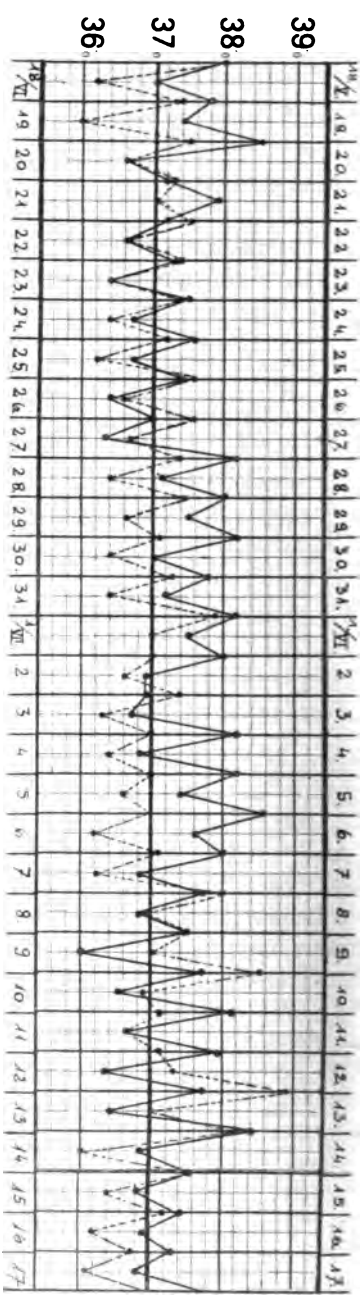

Fig. 2.

3.

4.

15. V. 06. Bei der Arbeit auf einer Bergwiese von Steinschlag getroffen. Nach einigen Stunden Notverband. Pat. wird im Bette erst per Wagen, dann per Bahn (Dauer des Transportes im ganzen 40 Stunden), an die Klinik gebracht. Komplicierte Frakturen des Ober- und Unterarmes mit starker Zerquetschung der Weichteile. Grosse, bis auf die Gelenkskapsel gehende Rissquetschwunde der Ellenbeuge (Fig. 2, 3, 4). Im Gebiete des Medianus und Radialis Anästhesie. Im Ulnarisgebiete Hypästhesie. Perubalsam in sämtliche Wunden. Wegen Eiterretention müssen die Wunden mehrmals erweitert und drainiert werden. 16. VIII. Alle Wunden geheilt. Frakturen konsolidiert. Ellbogengelenk frei, Bewegungen aber nur passiv möglich. 26. XI. Operative Verkürzung der seinerzeit durchtrennten, unter Verlängerung geheilten Bicepssehne. 1. II. 07. Pat. ist im Stande den Ellbogen aktiv beinahe bis zum r. Winkel zu beugen. Lähmung des Radialis. Noch in Behandlung. In Fig. 5 ist der geheilte Arm abgebildet (Kurve 15).

Fig. 5.

21. J. B., 60 J., Buchbinder (Nr. 927). Fractura cruris d. compl. 18. XI. 06. Fraktur des Unterschenkels durch Sturz von einer Stiege. Eintritt am gleichen Tage. Pastöses, gedunsenes Individuum; Wangen schlaff, Muskulatur schwach; Alkoholiker. Komplicierte Fraktur beider Unterschenkelknochen, handbreit über dem Fussgelenke. Aeussere Wunde 3 cm lang, $1^1/_2$ cm breit. Perubalsam; Schiene. 19. XI. bis 21. XI. ausgesprochenes Delirium. 15. XII. Ueber dem Malleolus externus eine fluktuierende Stelle, die gespalten wird und etwas Eiter entleert. 31. XII. mässige Sekretion; unteres Ende der Tibia schaut aus der Wunde hervor. Resektion eines Teiles des oberen, sowie der hervorstehenden Partie des unteren Tibiafragmentes; Entfernung eines 8 cm langen isolierten Knochensplitters; Adaptierung der beiden Fragmente, Vereinigung derselben mit Aluminiumbronzedraht; Gipsverband. Im An-

schluss an die Operation geringe Temperatursteigerungen. 3. II. 07 Konsolidation bereits ziemlich vorgeschritten. Pat. steht noch in Behandlung (Kurve 16).

Kurve 16.

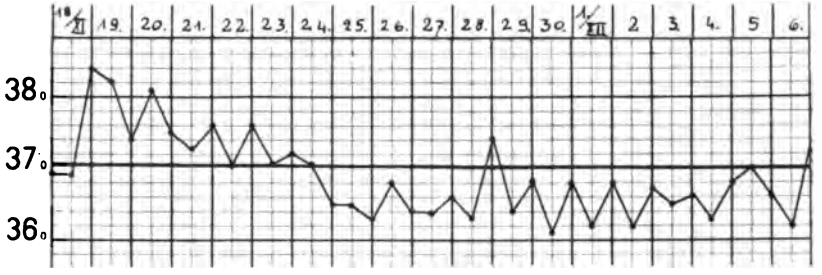

22. B. M., Taglöhner, 22 J. (Nr. 73). Fract. cruris sin. compl.

30. I. 06. Verletzung durch einen infolge Rückstosses zurückgeschleuderten Böller. Eintritt 1. II. Im oberen Drittel des Unterschenkels eine handtellergrosse Weichteilwunde, in der der Knochen frei vorliegt;

Kurve 17.

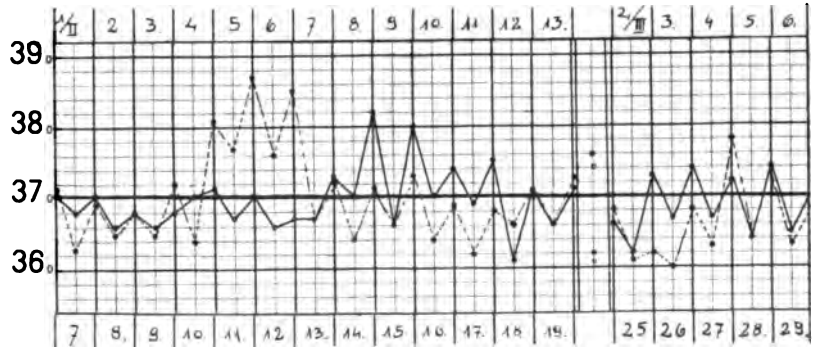

daselbst beide Unterschenkelknochen frakturiert. Perubalsam; Schiene. Im Verlaufe der Wundheilung muss zu zwei verschiedenen Malen wegen Sekretretention sekundär debridiert werden. Ungefähr 5 Monate nach der Verletzung kann Pat. mit Verband herumgehen. 6. X. geheilt entlassen (Kurve 17).

23. J. H., Taglöhner, 50 J. (N. 878). Fractura cruris d. compl.

27. X. 05. Verletzung durch Sturz vom I. Stockwerk in den Keller. Aufnahme am gleichen Tage. Am inneren Knöchel des r. Fusses eine zerrissene Wunde, aus der die Tibia mit abgebrochenem Malleolus internus heraussieht. Perubalsam; Reposition; Gipsverband. Mit Ausnahme von einmaliger Temperatursteigerung auf 38° am Anfang fieberfreier Verlauf. 25. XI. Wunde schön granulierend. Mitte Dezember beginnt die Wunde stark zu secernieren. Pat. erkrankt an einer Bronchitis.

Fuss weicht mehr und mehr nach aussen ab. Ende Dezember müssen wegen Sekretretention 2 Incisionen gemacht werden. Fisteln gelangen nicht zur Ausheilung. 1. VI. 06. Resektion des teilweise nekrotischen unteren Tibiaendes. 2½ Monate nach Operation Charniergips. Ende September Wunde geheilt. Verkürzung des r. Fusses ca. 6 cm. Pat. geht in Schuh mit erhöhter Sohle. 31. X. geheilt entlassen (Kurve 18).

Kurve 18.

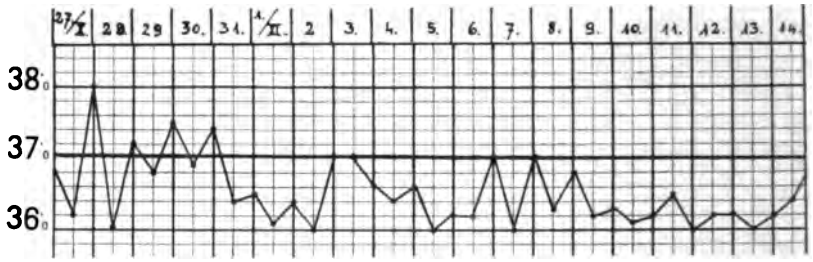

Hier möchte ich noch eine Eigenschaft des Perubalsams erwähnen, die sich speciell in einigen Fällen von komplicierten Frakturen nachteilig bemerkbar gemacht hat. Der Umstand, dass der Perubalsam in der Wunde lange liegen bleibt und nur schwer resorbiert wird, dieses Beharrungsvermögen des Balsams, von dem noch weiter unten die Rede sein wird, kann in gewissen Fällen auch unangenehm werden. In zwei Fällen von komplicierten Frakturen, wo der Balsam mit Hilfe einer Spritze in die Wunde injiciert worden war, haben wir beobachtet, dass sich aus einem Gemisch von Blut und Balsam nach längerer Zeit in der Tiefe der Wunden ziemlich harte Massen bildeten, die beinahe wie Sequester wirkten und als Fremdkörper die Wundheilung verzögerten, indem sie Fisteln unterhielten. Bei länger andauernder Sekretion aus Fisteln — es kommen da speciell die komplicierten Frakturen der langen Röhrenknochen in Betracht — thut man also gut, dieses Moment in Erinnerung zu behalten und mit einer Kornzange nach Sequestern oder derartigen Konglomeraten zu fahnden.

Sollten sich übrigens derartige Beobachtungen öfter wiederholen, so müsste man vielleicht daran denken, in einzelnen Fällen, bei denen der Balsam in Höhlen innerhalb des Körpers eingespritzt werden soll, Verdünnungen anzuwenden, die mit Blut sich zu keinen derartigen festen, als Fremdkörper wirkenden Massen, vereinigen.

Eine Zusammenfassung der von uns bei der Behandlung komplicierter Frakturen erzielten Resultate ergiebt Folgendes:

Bei 21 in Betracht kommenden Fällen (nach Weg-

lassung des mit andern Verletzungen komplicierten Falles, der bereits mit eiternder Wunde eingebracht wurde, und der Abreissungen) haben wir nur 1 Primäramputation (wegen Gangrän nach Eisenbahnverletzung) ausgeführt. Von den übrigen 20 von vornherein konservativ behandelten Fällen sind 14=70 % ohne weitere lokale Komplikationen geheilt, bei 6=30 % musste sekundär wegen Eiterung (meist ohne Temperatursteigerung) operiert werden. In keinem Falle wurde eine Sekundäramputation notwendig. Ernste Störungen der Wundheilung sind bei diesen 21 Fällen nie vorgekommen.

Obschon diese Resultate als sehr gute bezeichnet werden müssen, stehen sie dennoch bedeutend hinter denjenigen Stockum's[1]) zurück, der 95,5 % glatte Heilungen erzielte. Nur in 4,5 % kam es zu Eiterung oder Sekundäramputation. Dabei war die Zahl der von ihm ausgeführten Primäramputationen ebenfalls eine sehr geringe (2 auf 90 Fälle). Der Unterschied mag darin seine Ursache haben, dass wir verhältnismässig mehr sehr schwere Fälle mit ausgedehnten Weichteil-Verletzungen in Behandlung bekommen, während bei Stockum's Material es sich offenbar um einen selten hohen Procentsatz leichter komplicierter Frakturen handelt, unter denen schwere Zertrümmerungen zu den Ausnahmen gehören. Anders wären Stockum's Ziffern gar nicht zu erklären.

Denn dass bei derartigen Verletzungen auch ohne jede septische Komplikation durch die Elimination der nekrotischen Partieen allein eine länger dauernde Eiterung, eventuell Sekretretention und so ein sekundärer Eingriff bedingt sein kann, ist klar. — 3 von unsern 6 unter Eiterung heilenden Fällen kamen erst am 2. Tage, oder noch später, in Behandlung.

Immerhin sind die Endresultate Stockum's und die unsrigen gleich gute und lassen sich dahin zusammenfassen: Keine Mortalität, minimale Anzahl (bei uns keine) von Sekundäramputationen bei einer ganz kleinen Zahl von Primäramputationen.

Aus den letzten Jahren liegen nur wenige grössere Statistiken über die Resultate der Behandlung komplicierter Frakturen vor. Diejenige Franke's[2]) aus der Bramann'schen Klinik kann ich des-

1) l. c.

2) Arch. f. klin. Chir. Bd. 62. S. 660.

halb nicht zum Vergleiche heranziehen, weil darin die Primäramputierten nicht aufgenommen sind.

Aus den Czerny'schen Jahresberichten [1]) der Heidelberger Klinik habe ich folgende Zusammenstellung — unter Weglassung der mit septischen Erscheinungen zur Aufnahme gelangenden Fälle und derjenigen, die gleich im Anschluss an Primäramputationen starben — gemacht: Von 165 Fällen (in einem Zeitraume von 9 Jahren) von komplicierten Frakturen der langen Röhrenknochen wurden 48 primär, 9 sekundär amputiert, 3 starben. Die Behandlung bestand meist in primärem Debridement, Desinfektion und offener Wundbehandlung.

Klauber [2]) veröffentlichte aus der Wölfler'schen Klinik 113 Fälle (das Material der Jahre 1895—1903, nach Abzug der 24 Abreissungen) mit 12 Primäramputationen (nach Abzug von 2 wegen schon bestehender Sepsis ausgeführten Amputationen), 19 sekundären Ablationen und 10 Todesfällen. Von den nicht primär Amputierten wurden ca. 15 % primär debridiert.

Ohne aus unsern geringen Ziffern percentuelle Vergleichszahlen gewinnen zu wollen, glaube ich doch, darauf hinweisen zu dürfen, dass die von uns erzielten Resultate ausnehmend günstige sind, was um so bemerkenswerter ist, als es sich meist um schwerere Verletzungen handelte.

B. Hand- und Fussverletzungen mit offenen Frakturen.

Sehr gut hat sich der Perubalsam bei der Behandlung schwerer Hand- und Fussverletzungen, wie namentlich Maschinenverletzungen, bewährt. Wir haben den Balsam bei 15 derartigen Verletzungen, die alle mit komplicierten Frakturen verbunden waren, zur Anwendung gebracht.

In auffallender Weise macht sich bei diesen Verletzungen die Perubalsamwirkung namentlich in einer Richtung bemerkbar. Mag die Verletzung eine noch so schwere sein — sogar bei eigentlichen Zermalmungen, wobei es sonst so leicht zu fortschreitenden Phlegmonen kommt — so tritt in der Umgebung der Wunde dennoch beinahe keine Reaktion auf. — Die Haut bleibt faltbar; keine Rötung, keine oder nur geringe Schwellung, kurz, das nicht direkt von der Verletzung betroffene Gebiet zeigt beinahe normales Aussehen.

Die Perubalsambehandlung ermöglicht es, in solchen Fällen

1) Diese Beiträge Bd. 24, 26, 29, 31, 36, 39, 43, 46, 52.

2) Diese Beiträge Bd. 43.

sehr konservativ vorzugehen. Wir haben bei solchen Hand- und Fussverletzungen, auch wenn, was oft der Fall war, ausgedehnte Zertrümmerungen mehrerer Phalangen samt der Weichteile vorlagen, primär meist gar nichts, oder dann höchstens Teile, die ganz aus dem Zusammenhang gelöst waren, entfernt, also keine primären Amputationen und Exartikulationen vorgenommen. Die nekrotisch werdenden Partieen wurden nach und nach anlässlich des Verbandwechsels mit Pincette und Schere entfernt. Stets wurden sämtliche Nischen und Buchten gut mit Balsam ausgefüllt und möglichst leicht oder gar nicht tamponiert.

Erst sekundär, im Stadium der Granulation wurden dann Operationen vorgenommen, die die Deckung von Fingerstümpfen, grösseren Hautdefekten der Hand u. s. w. bezweckten, also Resektionen oder Exartikulationen von vorstehenden Phalangealknochen, oder eigentliche plastische Operationen, wie im Falle 35, wo 2 Monate nach der Verletzung ein grosser Hautdefekt des rechten Fusses durch einen gestielten Hautlappen vom linken Unterschenkel gedeckt wurde.

Man kann dieser Behandlungsmethode vielleicht den Vorwurf machen, dass die definitive Wiederherstellung in die Länge gezogen werde. In der That giebt ohne Zweifel ein radikaleres Vorgehen, wobei man gleich primär exartikuliert und reseciert, sehr oft in kürzerer Zeit gleich gute Erfolge, wenn der Wundverlauf ein glatter ist. Aber bei schweren Verletzungen, wo wir ja meist eine stattgefundene Kontamination der Wunde als höchst wahrscheinlich annehmen müssen, ist erstens in vielen Fällen ein derartiges Vorgehen nicht unbedenklich, währenddem die Balsambehandlung eine fast sichere Gewähr für die Vermeidung einer Wundinfektion bietet, und zweitens wird die Verlängerung der Heilungsdauer reichlich aufgewogen durch die Möglichkeit, in denkbarst konservativer Weise vorzugehen, was bekanntlich namentlich bei Handverletzungen von grosser Wichtigkeit ist. Es ist uns oft gelungen, Fingerglieder, ja ganze Finger zu erhalten, deren primäre Entfernung bei jeder andern der gebräuchlichen Behandlungsmethoden unbedingt indiciert erschienen wäre. —

9 von diesen 15 Fällen von Hand- und Fussverletzungen mit komplicierten Frakturen waren durch Maschinen verursacht, so durch Kreissägen, Futterschneidmaschinen, Dreschmaschinen, durch die Rollen eines Aufzuges u. s. w. 1 Mal handelte es sich um eine schwere Verletzung des Fusses durch Ueberfahrenwerden mit einem Eisenbahnwagen, 1 Mal um Steinschlag beim Steinsprengen.

In 9 der 15 Fälle war der Heilungsverlauf ein ganz fieberfreier. In den 6 andern Fällen wurden Temperaturerhöhungen beobachtet. Dieselben waren aber meist unbedeutend, traten in den ersten Tagen nach der Verletzung auf und gingen nach 1—3 Tagen wieder zurück. So beobachteten wir im Falle 32 am 3., 4. und 5. Tage Steigerungen auf 38,7 °, 38,6 ° und 38,5 °, dann nur noch eine einmalige Erhöhung auf 38,0 ° am 13. Tage; im Falle 33 am 3. und 4. Tage auf 38,1 resp. 38,3; im Falle 34 nur eine einmalige Erhöhung am 4. Tage auf 38 °. Höhere, jedoch ganz vorübergehende Temperatursteigerungen wurden nur in zwei Fällen beobachtet. Im Falle 35 39,0 ° und 38,0 ° am 2. und 3. Tage; dann fieberfreier Verlauf. Ferner kam es im Falle 36 ca. 7 Wochen nach der Verletzung zu einer Temperatursteigerung während drei Tagen, nachdem schon seit längerer Zeit kein Balsam mehr appliciert worden war. Es handelte sich um eine beginnende Lymphangitis, ausgehend von einer Sekretretention. Nach Enukleation des zerquetschten Zeigefingers gingen die Erscheinungen sofort wieder zurück.

Mit Ausnahme dieses letzten Falles, bei dem, wie schon gesagt, die Perubalsambehandlung schon seit langer Zeit durch einfache aseptische Verbände ersetzt worden war, haben wir in keinem Falle, obschon zum Teil sehr schwere Verletzungen vorlagen, irgend welche septischen Erscheinungen, sondern stets glatten Wundverlauf beobachtet. In zwei Fällen trat Tetanus auf. Ich habe darüber an einer andern Stelle berichtet (s. S. 657).

Die Hand und Fuss betreffenden Schussverletzungen und Verletzungen und Zertrümmerungen durch Explosivstoffe, welche hieher gehören, habe ich im Zusammenhange mit den übrigen derartigen Verletzungen besprochen.

24. M. Sch., Verschieber, 43 J. (Nr. 349). Vulnus lacero-cont. pedis mit offenen Frakturen.

4. V. 05. Verletzung durch Ueberfahrenwerden mit Eisenbahnwagen. Sofortiger Eintritt. An Stelle der grossen Zehe eine zerfetzte Wunde. Entfernung der zerquetschten 2. Zehe, die nur noch an einigen Hautbrücken hängt; 3. und 4. Zehe frakturiert. An der Vola pedis eine 5 cm lange Risswunde. Perubalsam. Fieberfreier Verlauf. 11. V. Erster Verbandwechsel; Wunde rein, Sekretion gering. 29. V. Abtragen der gangränösen 4. Zehe und einer gangränös gewordenen Hautpartie. 15. VI. Enukleation der 3. und 4. Zehe. 5. IX. geheilt entlassen.

25. Ch. St., Schlosser, 32 J. (Nr. 875). Dilaceratio digit. III. und IV. man. sin. mit offenen Frakturen.

24. X. 05. Maschinenverletzung. Eintritt 25. X. 05. Schwere Rissquetschwunden des 2., 3. und 4. Fingers mit mehrfachen Frakturen dieser Finger. Perubalsam. Fieberfreier Verlauf. 26. XI. In Heilung entlassen.

26. B. P., Metzger, 51 J. (Nr. 526). Dilaceratio manus d. mit offenen Frakturen.

21. VI. 05. Verletzung in einer Fleischmaschine. Sofortiger Eintritt. Offene Frakturen der Endphalange des r. kleinen Fingers und der Mittelphalangen des III. und IV. Fingers. Perubalsam. Fieberfreier Verlauf. 29. VI. Erster Verbandwechsel; spärliche Sekretion. 16. VII. Wunden beinahe vollständig geschlossen. 3. VIII. Entfernung der II. Phalanx und Naht der Strecksehne des II. Fingers. 29. VIII. In ambulatorische Behandlung entlassen.

27. P. N., Taglöhner, 17 J. (Nr. 871). Dilaceratio manus d. mit offenen Frakturen.

23. X. 05. Verletzung in einer Dreschmaschine. Eintritt 24. X. 05. Endglied des l. Zeigefingers und ein Teil des Mittelfingers abgerissen. Endglied und Mittelglied des l. Mittel- und Ringfingers stark gequetscht, Haut zerrissen, Nagel des r. kleinen Fingers abgerissen. Perubalsamverband. Fieberfreier Verlauf. 31. X. mässige Sekretion; Abstossen nekrotischer Teile. 22. XI. gute Granulationen. 1. I. 06. In Heilung entlassen.

28. M. S., Kondukteur, 34 J. (Nr. 563). Dilaceratio dig. II et III manus d.

4. VII. 05. Verletzung durch Sturz vom Eisenbahnwagen. Eintritt 5. VII. 05. Am Zeigefinger eine 6 cm lange Rissquetschwunde; eine ähnliche, etwas kleinere Verletzung am Mittelfinger. Perubalsam. Fieberfreier Verlauf. 14. VII. Wunden schön granulierend. 22. VII. In Heilung in ambulatorische Behandlung entlassen.

29. A. H., Arbeiter, 36 J. (Nr. 276). Dilaceratio manus d. mit offenen Frakturen.

11. IV. 06. Maschinenverletzung. Eintritt am gleichen Tage. Tiefe Rissquetschwunde zwischen Daumen und Zeigefinger. Röntgenbild zeigt Fraktur des II. und III. Metacarpus. Perubalsamverband. Fieberfreier Verlauf. 16. IV. Wunden rein. 28. IV. In Heilung entlassen.

30. F. G., Maurer, 23 J. (Nr. 457). Dilaceratio manus sin. mit offenen Frakturen. 2. VI. 05. Verletzung zwischen den Rollen eines Aufzuges. Sofortiger Eintritt. Der r. Zeigefinger zeigt eine offene Abrissfraktur der Endphalange. Die Endphalange des IV. Fingers nur noch durch schmale Weichteilbrücken mit dem Finger in Zusammenhang. An der Basis dieses Fingers eine 4 cm lange Rissquetschwunde; am kleinen Finger einige oberflächliche Risswunden. Perubalsam. 5. VI. Starke Sekretion. Abtragen einzelner nekrotischer Hautfetzen. Neuerliches Eingiessen von Perubalsam. Fieberfreier Verlauf. 8. VI. Abtragung der abgestorbenen Fingerbeere des IV. Fingers. Ziemlich starke Sekretion; Wunde schön granulierend. 26. VI. In Heilung entlassen.

31. R. S., 12 J. (Nr. 917). Vulnus lacero-cont. indicis sin. mit Gelenkeröffnung.

11. XI. 05. Maschinenverletzung. Eintritt 12. XI. Der Zeigefinger der

Kurve 19.

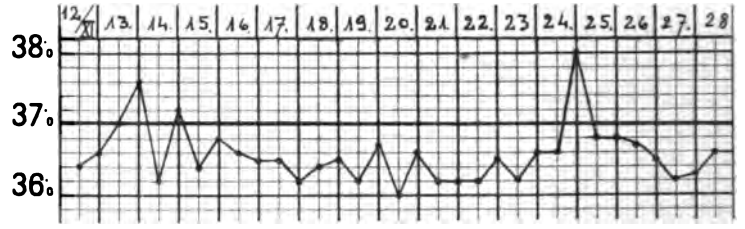

l. Hand im Bereiche der II. und III. Phalange zerquetscht; Gelenk zwischen I. und II. Phalange eröffnet. Die Fingerbeerenkuppe fehlt. Perubalsamverband. Glatter Verlauf. 30. XI. In Heilung entlassen (Kurve 19).

32. J. W., Säger, 24 J. (Nr. 599). Sägeverletzung der l. Hand mit offenen Frakturen.

27. VII. 06. Kreissägenverletzung der l. Hand. Eintritt nach 2 Tagen. An der l. Hand fehlt der III. Finger vollkommen. Vom IV. Finger ist nur noch ein der Weichteile entblösstes Stück der Grundphalange erhalten. Vom V. Finger fehlt die Endphalanx. Der Zeigefinger im Bereiche des Metacarpophalangealgelenkes beinahe vollkommen abgetrennt, nur noch an den Strecksehnen hängend. Perubalsam. 6. VIII. Wunden

Kurve 20.

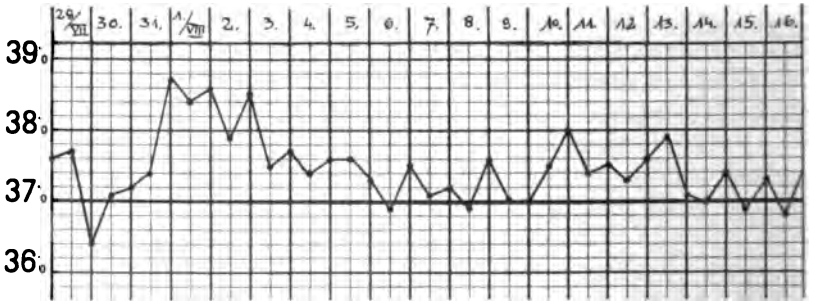

beginnen zu granulieren. Mässige Sekretion. 15. VIII. Entfernung des Restes der Grundphalanx des IV. Fingers. 4. IX. Wunde völlig rein. 13. IX. Resektion der Grundphalanx des Mittelfingers. 17. IX. In Heilung entlassen. — Später Wiedereintritt. 24. XI. Versuch einer Naht der Sehne des flex. indicis. Vereinigung des distalen Endes mit 3 aus der Hohlhand herauspräparierten Sehnenstümpfen. Mit ganz geringer aktiver Beweglichkeit am 20. XII. entlassen (Kurve 19).

33. J. P., Säger, 35 J. (Nr. 605). Dilaceratio manus d. mit offenen Frakturen.

31. VII. 06. Kreissägenverletzung. Wunde wurde vom Arzt mit Perubalsam verbunden. Eintritt 1. VIII. 06. Quer durch die Mitte der r. Hand verlaufend eine Wunde, welche die Weichteile und 4 Metacarpalknochen durchtrennt. Perubalsam. 5. VIII. Erster Verbandwechsel.

Kurve 21.

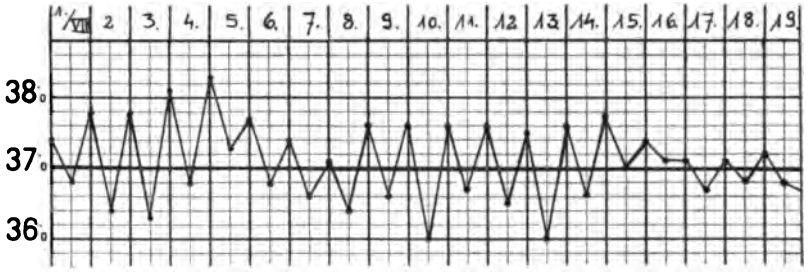

Zeigefinger gangränös; Abtragen desselben. 10. VIII. Wunde ziemlich rein; Perubalsam. 15. VIII. Abstossen einiger nekrotischer Fetzen. 20. IX. Wunde beinahe geheilt; entlassen (Kurve 21).

34. C. P., 9 J. (Nr. 278). Vulnus lacero-cont. manus d. mit offenen Frakturen.

2. VII. 05. Verletzung durch Futterschneidmaschine. Eintritt am gleichen Tage. Endphalange des III. und IV. r. Fingers zerquetscht, End-

Kurve 22.

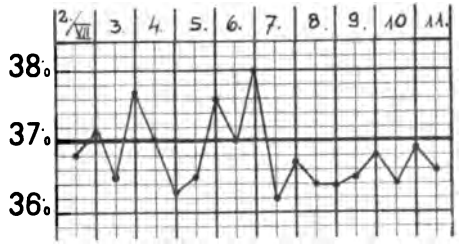

phalange des III. Fingers fast vollkommen abgetrennt. Perubalsamverband. 7. VII. Entfernung der Endphalange des III. Fingers. 12. VII. In Heilung entlassen.

35. A. D. Taglöhner, 22 J. (Nr. 401). Vulnus lacero-cont. pedis d. mit offenen Frakturen (Kurve 22).

16. V. 05. Verletzung beim Steinsprengen durch ein losgetrenntes Steinstück. Aufnahme am gleichen Tage. Am r. Fussrücken eine $1^1/_2$ cm in die Tiefe reichende Rissquetschwunde; Endphalangen der II. und III. Zehe beinahe vollkommen abgequetscht, blau verfärbt; ebenso ein Teil der grossen Zehe. Die ganze Wunde mit Sand stark verunreinigt. Perubalsam. 22. V. Entfernung der Endphalange der II. Zehe. 4. VI. Einige

Hautpartien an der Fusssohle nekrotisch. 19. VI. Gute Granulationen. Deckung der 6—8 cm langen und 2—4 cm breiten Wunde durch einen gestielten Hautlappen vom l. Unterschenkel. 10. IX. Geheilt entlassen (Kurve 23).

Kurve 23.

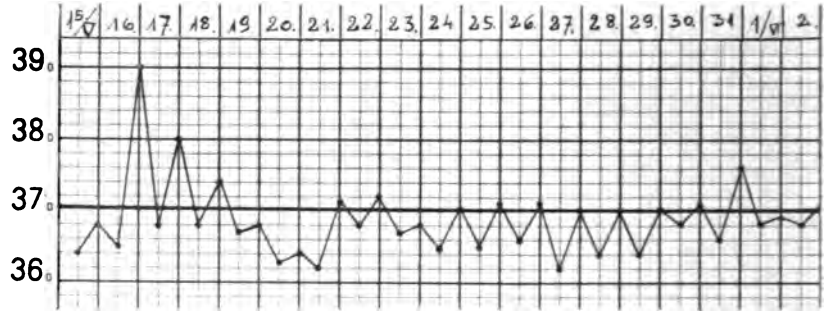

36. A. L., Fabrikarbeiterin, 21 J. (Nr. 364.) Vulnus lacero-cont. manus d. mit offenen Frakturen.

31. VIII. 05. Maschinenverletzung. Eintritt am gleichen Tage. Der III. Finger der r. Hand fehlt vollständig. An seiner Basis eine tiefe Risswunde; Zeigefinger und Daumen zermalmt. Perubalsamverband. 30. IX. Entfernung der Endphalange des Zeigefingers. Ziemlich starke Sekretion. Am 17. X., 7 Wochen nach Eintritt, plötzliche Temperatur-

Kurve 24.

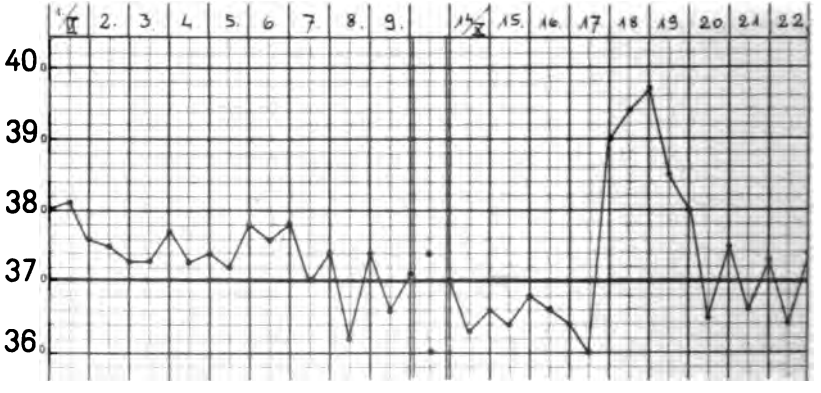

steigerung; aus der Fistel am Zeigefinger entleert sich etwas Eiter; am Unterarme lymphangoitische Stränge. Nach Enukleation des Zeigefingers sofortiger Temperaturabfall. 19. XI. 05. Beinahe völlig geheilt entlassen (Kurve 24).

37. A. B., Taglöhner, 23 J. (Nr. 434.) Dilaceratio hallucis sin. mit offener Fraktur.

Verletzung am 31. V. 06. Eintritt am gleichen Tage. Perubalsambehandlung. 13. VI. Entfernung der Haluxendphalange. 16. VI. Tetanus. Heilung unter lokaler, subkutaner und subduraler Serumapplikation. War immer fieberfrei. — Der Fall ist in dieser Zeitschrift[1]) ausführlich publiciert.

88. B. T., Taglöhner, 44 J. (Nr. 330.) Dilaceratio indicis d.

10. IV. 06. Rissquetschwunde des r. Zeigefingers. Ambulatorische Perubalsambehandlung in der chirurgischen Klinik. Blieb nach einiger Zeit von der Behandlung weg, nahm zu Hause Handbäder. 19 Tage nach Verletzung Tetanus; Aufnahme in die Klinik am 30. IV. Enukleation des Fingers. Heilung des Starrkrampfes unter lokaler, subkutaner und subduraler Serumbehandlung. War immer fieberfrei. — Der Fall ist in dieser Zeitschrift[1]) ausführlich beschrieben.

C. Andere komplicierte Frakturen.

Von zwei Unterkieferfrakturen, welche durch eine nach aussen führende Wunde am Kinn kompliciert waren, heilte die eine glatt, die andere unter Fistelbildung mit Abstossung von Sequestern. Beide Male war der ganze Verlauf fieberfrei. Zwei komplicierte Frakturen des Nasenbeins verliefen glatt.

Mit mehrmaligen Temperatursteigerungen verlief eine durch Sturz von einem Heustadel auf einen Ast entstandene komplicierte Rippenfraktur (Fall 43); lokal konnte aber kein Eiter gefunden werden. Es scheint sich um einen pleuritischen Process gehandelt zu haben. Patient war erst am 2. Tage nach dem Unfalle in Behandlung gekommen. Vollkommene Heilung.

Zwei mit ausgedehnten komplicierten Frakturen der Gesichtsknochen verbundene Verletzungen werden bei den Schussverletzungen besprochen.

39. J. S., Pferdeknecht, 19. J. (Nr. 425). Fractura mandibulae.

23. V. 05. Verletzung durch Pferdehufschlag. Eintritt am gleichen Tage. Am l. Jochbogen eine $1^1/_2$ cm lange, in der Schläfengegend eine etwa 2 cm lange Wunde. Fraktur des Unterkiefers zwischen dem I. und II. Schneidezahn. In der Submentalgegend eine 4 cm lange zerfetzte Rissquetschwunde. Perubalsambehandlung der Wunde. Immobilisierung der Kieferfragmente mit Aluminiumbronzedraht. Fieberfreier Verlauf. 12. VI. in Heilung entlassen.

40. F. R., Dienstmädchen, 42 J. (Nr. 308.) Fractura mandibulae.

26. VII. 05. Verletzung durch Hieb mit Eisenstange. Zahlreiche Exkoriationen. Am Kinn eine 4 cm lange Wunde; daselbst Unterkiefer frakturiert. 29. VII. Fixierung der Kieferfragmente durch Silberdraht. Perubalsambehandlung der Wunde. Fieberfreier Verlauf. Entstehung einer

1) Bd. 52. H. 3.

eiternden Fistel; lang andauernde Abstossung von Sequestern aus derselben. 28. XII. geheilt entlassen.

41. F. B. Fuhrmann, 25 J. (Nr. 267.) Fractura ossium nasi compl.; Fractura fibulae sin.

1. IV. 05. Sturz von einem Wagen, wobei dem Pat. eine Kiste auf das Gesicht fiel. Eintritt am gleichen Tage. Ueber dem l. Augenbrauenbogen eine 5 cm lange Rissquetschwunde; eine gleiche Wunde über dem

Kurve 25.

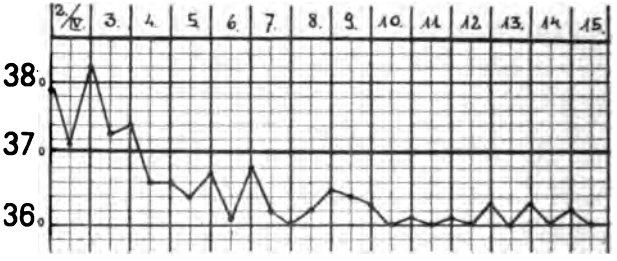

oberen Anteile des Nasenrückens; daselbst Nasenbein frakturiert. Perubalsam. 16. IV. in Heilung entlassen: Nasenwunde vollkommen geschlossen, Stirnwunde rein granulierend (Kurve 25).

42. P. G., Taglöhner, 50 J. (Nr. 949.) Fractura ossium nasi.

26. XI. 05. Verletzungsmodus nicht bekannt. Eintritt am gleichen Tage. In der Mitte der Stirne eine von der Nasenwurzel bis zur Haargrenze reichende Rissquetschwunde, in deren Grund der Knochen frei vorliegt. Der Nasenrücken eingedrückt, Nasenbein frakturiert. Ueber der Nase 2 Wunden. Perubalsamverband. Fieberfreier Verlauf. 1. XII. Mässige Sekretion aus der Stirnwunde, Nasenwunde beinahe geschlossen. 9. XII. Beinahe geheilt in ambulatorische Behandlung entlassen.

43. J. L., Taglöhner. (Nr. 585.) Fractura cost. VII sin. complicata.

10. VII. 05. Sturz von einem Heustadel; Auffallen mit der l. Brustseite auf einen Ast. Eintritt 11. VII. Unterhalb der 9. Rippe in der vorderen Axillarlinie eine etwa $1^1/_2$ cm lange, $^1/_2$ cm breite Wundöffnung, durch welche man mit der Sonde etwa 4 cm unter der Haut gegen das Sternum zu gelangt. Ein zweiter Wundkanal führt zwischen 2 Rippenfragmenten der 7. Rippe in die Tiefe. Die Untersuchung der Brustorgane ergiebt keinen pathologischen Befund. Eingiessen von Perubalsam in die Wunden. 12. VII. Temperatursteigerung. Allgemeinbefinden gut. 19. VII. Neuerliche Temperatursteigerung. Pat. klagt über Schmerzen in der l. Thoraxhälfte. Kein pathologischer Befund. 27. VII. Ausgiebige Incision; trotz genauen Sondierens kein Eiter zu finden. Drainage. Sehr mässige Sekretion. Von nun an Wundverlauf, mit Ausnahme einer ganz geringen Temperatursteigerung an zwei Tagen, fieberfrei. 2. IX. Wunden geschlossen, Patient geheilt entlassen (Kurve 26).

D. Schussverletzungen und Verletzungen durch Explosivstoffe.

Ueber zwei der hieher gehörenden Fälle (14 und 19) habe ich bereits bei den komplicierten Frakturen der langen Röhrenknochen berichtet. In einem dieser Fälle (14) war die Heilung der komplicierten Vorderarmfraktur durch Sequestrierung etwas in die Länge gezogen. Es traten nur wenige geringe Temperaturerhöhungen auf. Im andern (19) lag eine sehr schwere Weichteilverletzung bei komplicierter Femurfraktur vor, die erst mehr als 24 Stunden nach dem Unfalle eingeliefert wurde. Anfangs traten stärkere Temperatursteigerungen auf. Wegen Sekretretention wurde ein sekundäres Debridement notwendig.

In zwei Fällen (44 und 45) handelte es sich um Weichteil-Schussverletzungen mit kleinkalibrigen Projektilen. Einmal (Fall 44) wurde das Geschoss am 2. Tage extrahiert, die Wunde mit Balsam behandelt. In beiden Fällen fieberfreier Verlauf. — Die durch einen Böllerschuss verursachten zerfetzten Weichteilwunden im Falle 46 waren mit einer subkutanen Radiusfraktur kombiniert. Mit Ausnahme einer zweimaligen Temperatursteigerung auf 38° war der Verlauf ganz fieberfrei.

Die 5 schweren, mit offenen Frakturen komplicierten Hand-

Kurve 26.

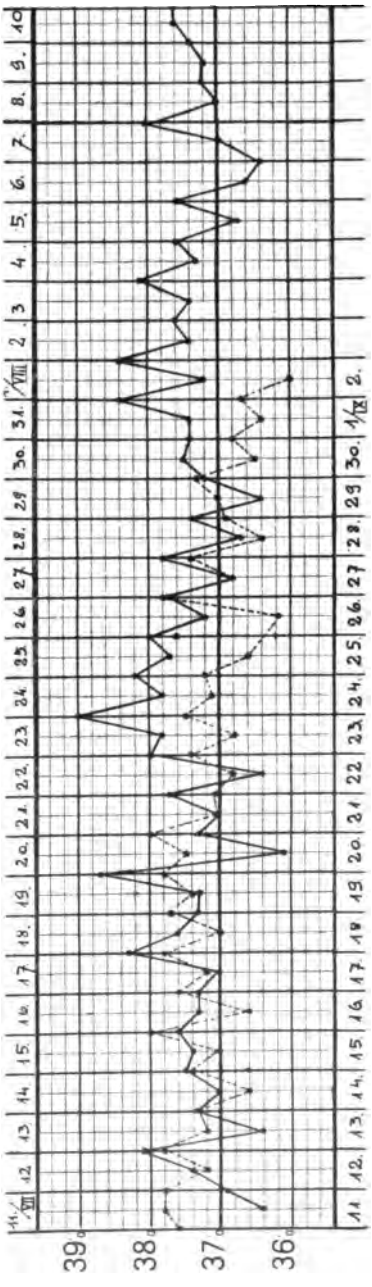

verletzungen waren verursacht durch Explosion eines Gewehrlaufes, resp. einer Jagdpistole und eines Böllers, 1 mal durch einen Sprengschuss, ein anderes Mal durch einen Böllerschuss aus nächster Nähe. 2 mal (47 und 48) war der Wundverlauf, trotzdem es sich um stark zerfetzte und verunreinigte Wunden handelte, ein ganz fieberfreier. Auch in den 3 anderen Fällen (50, 51, 49) wurden nur leichte vorübergehende Temperatursteigerungen beobachtet, in einem Falle in den ersten 3 Tagen bis zu 38,5°, im andern am 8. und 9. Tage bis zu 38,2, resp. 38,0°; im dritten Falle bestand schon beim Eintritt eine Temperatur von 38,2°; am 3. und 4. Tage traten noch Temperaturerhöhungen auf 38,6 resp. 38,0° auf; dann war der Wundverlauf ein ganz fieberfreier.

In allen 3 Fällen lagen sehr schwere Verletzungen vor. 2 derselben kamen erst am Tage nach dem Unfalle in Behandlung.

Auch hier wurde, wie bei der Behandlung komplicierter Frakturen der Hand- und Fussknochen überhaupt, streng konservativ vorgegangen und nur das entfernt, was absolut sicher als verloren gelten konnte. Ganz besonders in diesen Fällen konnten wir die schon oben angeführte Beobachtung machen, dass unter der Perubalsambehandlung die Weichteile so zu sagen keine Reaktion, vor allem beinahe keine Schwellung zeigten. Die Haut war meistens nicht einmal gespannt, sondern eher runzelig und liess sich leicht in Falten abheben.

Endlich sind in dieser Gruppe noch 2 schwere, durch Nahschuss, resp. Explosion einer Dynamitpatrone entstandene Verletzungen mit starker Zertrümmerung der Weichteile und Knochen des Gesichtes zu erwähnen. In einem dieser Fälle (53) war der Verlauf ein ganz fieberfreier, im andern (52) traten ganz wenige, geringfügige Temperatursteigerungen auf. Beide Male war während längerer Zeit eine namentlich durch die Abstossung nekrotischer Partien bedingte starke Sekretion vorhanden. Bei beiden Fällen wurden dann sekundär zur Deckung der Defekte mehrfach plastische Operationen vorgenommen. Allerdings sind gerade diese beiden schweren Fälle nicht besonders beweisend, weil gerade solche Verwundungen meist auch unter Jodoformbehandlung sehr gut heilen. Allerdings ist bei so ausgedehnten Verletzungen die Jodoformbehandlung nicht ganz unbedenklich.

Die von uns bei Schussverletzungen und Verletzungen mit Explosivstoffen mit Perubalsambehandlung erzielten Erfolge sind demnach ausserordentlich zufriedenstellende.

44. M. W., Gewerbeschüler, 14. J. (Nr. 204.) Vulnus sclopetarium manus s.

17. III. 06. Schussverletzung der Hand mit einer Flobertpistole (Kaliber 6 mm). Eintritt sofort. In der l. Hohlhand 8 mm im Durchmesser haltende Einschussöffnung. Keine Ausschussöffnung. 18. III. Extraktion des Geschosses in lokaler Schleich-Anästhesie. Austupfen der Wunde mit Perubalsam; Naht. Pat. wird in ambulatorische Behandlung entlassen. Während seines zweitägigen Spitalaufenthaltes fieberfrei. Glatter Verlauf. Heilung.

45. J. C., Ziegelarbeiter, 23 J. (Nr. 465.) Vulnus sclopetarium manus s.

3. VI. 05. Nahschuss mit Revolver. Weichteilschussverletzung der l. Hohlhand zwischen Metacarpus III und IV, mit Einschussöffnung in der Vola, Ausschussöffnung am Dorsum manus. Letztere 2½ cm lang mit unregelmässigen Rändern. Perubalsam. 8. VI. Wunde reaktionslos. Pat. in Heilung in ambulatorische Behandlung entlassen.

46. G. Z., Taglöhner, 17 J. (Nr. 865.) Böllerschussverletzung der r. Hand; Weichteilwunden und subkutane Radiusfraktur.

Verletzung am 22. X. 05. Eintritt am gleichen Tage. Zwischen I. und II. l. Metacarpalknochen eine etwa 8 cm lange zerfetzte Wunde, die an der Volarfläche beginnt und bis auf den Rücken der Hand reicht.

Kurve 27.

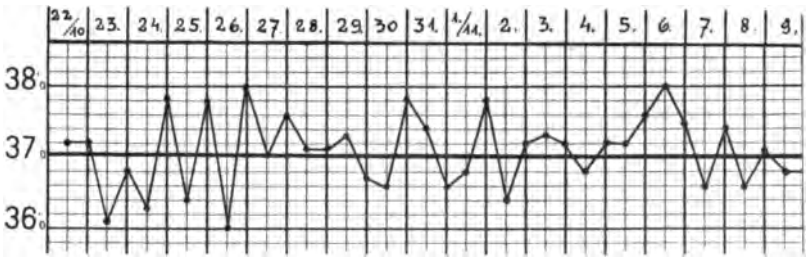

Eine zweite ähnliche Wunde zwischen II. und III. Metacarpalknochen, vorn in der Mitte des Zeigefingers endigend. Volarfläche der Grundphalange des II. Fingers vollkommen der Haut beraubt. Subkutane Radiusfraktur. Perubalsam. Ziemlich starke Sekretion; Schwellung der Hand. 10. XI. Sehne des Zeigefingers nekrotisch. 30. XI. Gute Granulationen. 9. XII. L. Zeigefinger steif, die übrigen Finger beweglich. 26. XII. Wunde vollkommen geheilt; Handgelenk aktiv beweglich; Radiusfraktur geheilt. Entlassung. (Kurve 27.)

47. J. H., Schüler, 12 J. (Nr. 805.) Vulnus sclopetarium manus sin. mit offenen Frakturen.

9. X. 06. Verletzung durch eine in seinen Händen explodierende Jagdpistole. Vom Arzte werden mehrere Knochensplitter entfernt. Eintritt am gleichen Tage. An der l. Hand fehlen: das Endglied am Daumen und Zeigefinger, am III. Finger teilweise auch das II. Glied. Ausgedehnte

Weichteilzerfetzung. Perubalsam. 16. X. Wegen Schmerzhaftigkeit feuchter Verband. Temperatur andauernd normal; keine Schwellung. 19. X. Entfernung der Reste der II. Phalanx des III. Fingers. 1. II. 07. Noch kleine granulierende Stelle an der Spitze des III. Fingers.

48. St. G., Tischler, 22. J. (Nr. 327.) Vulnus sclopetarium manus sin. mit offenen Frakturen.

29. IV. 06. Verletzung durch Explosion eines Gewehrlaufes. Eintritt am gleichen Tage. Daumen bis auf Grund und Endphalange skalpiert, Zeigefinger im Bereiche der Grundphalange beinahe vollständig abgetrennt, nur noch an der Strecksehne und an einigen Hautpartien hängend. Entfernung desselben. Von dieser Wunde aus zieht sich eine lappige Risswunde gegen den Mittelfinger. Knochen der Endphalanx liegt bloss zu Tage. Am Handrücken eine 3 cm lange zerfetzte Wunde. Entfernung einiger zerfetzter Weichteilbestandteile. Abtragen eines Teiles der Endphalanx des III. Fingers. Perubalsam. Fieberfreier Verlauf. 8. V. Erster Verbandwechsel; keine Schwellung; Wunde granulierend; geringe Sekretion; beginnende Ueberhäutung. 9. VI. Wunden bis auf eine hellerstückgrosse Fläche überhäutet. Pat. auf Wunsch nach Hause entlassen.

49. W. B., Arbeiter, 31 J. (Nr. 620.) Böllerschussverletzung der Hand mit offenen Frakturen.

5. VIII. 06. Verletzung. Eintritt 6. VIII. Der r. Daumen vollkommen abgerissen. Der II. Metacarpalknochen steht senkrecht in die Höhe. Weichteile des Handrückens und der Handfläche stark zerfetzt. Wegnahme des herausstehenden Metacarpalknochens. Abtragung eines

Kurve 28.

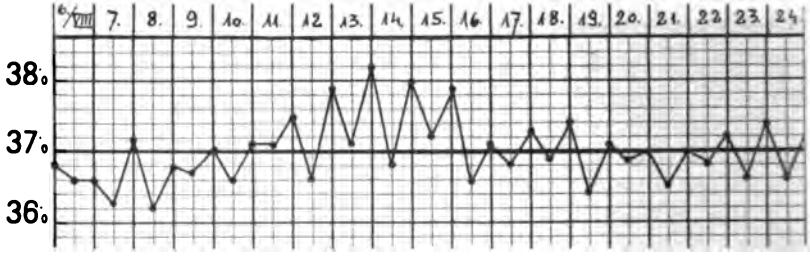

ca. 12 cm langen aus der Hohlhandwunde ragenden Sehnenstückes. Perubalsam. 15. VIII. Entfernung nekrotischer Hautfetzen und gelockerter Knochenfragmente. 26. VIII. Wunde zum grössten Teile rein granulierend. III., IV. und V. Finger ziemlich gut, II. Finger nur minimal beweglich. 20. IX. In Heilung entlassen. (Kurve 28.)

50. D. S., 27 J., Krämer und Organist. (Nr. 430.) Böllerschussverletzung der r. Hand mit offenen Frakturen.

Verletzung am 29. V. 06. Eintritt am gleichen Tage. Temperatur 38,2. An der r. Hand fehlt der Zeigefinger vollständig. Der II. Metacarpalknochen ragt, wie in Fall 49, von den Weichteilen entblösst, senkrecht aus

der Wunde hervor. Weichteile der radialen Handhälfte und des Mittelfingers zerfetzt. Die Haut noch in weiterem Umfange unterminiert. Perubalsam. 5. VI. Der herausragende II. Metacarpalknochen wird mit der Knochen-

Kurve 29.

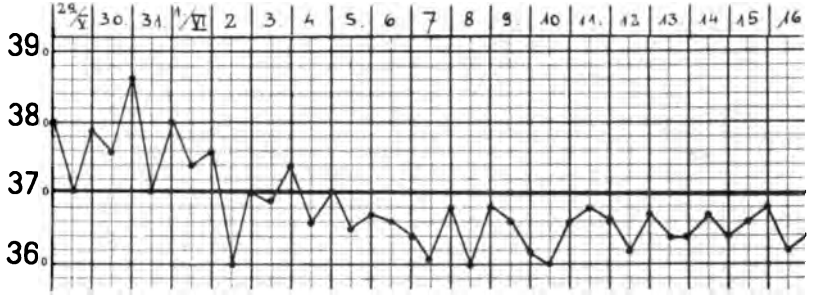

Fig.6.

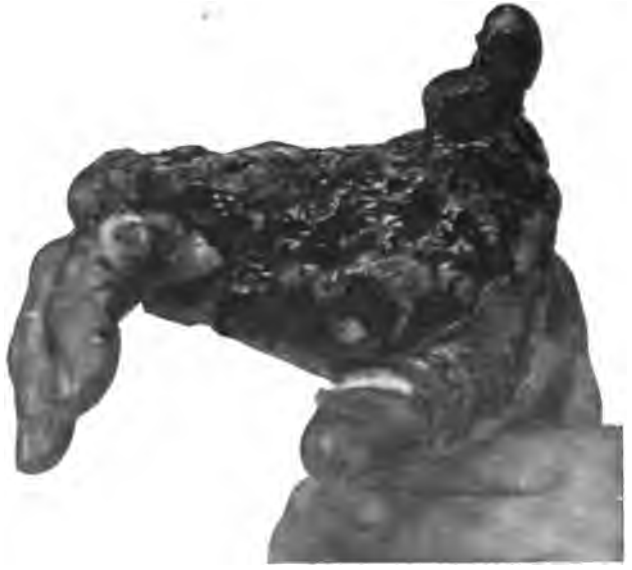

zange entfernt. 30. VI. Sekretion gering; Wunde rein granulierend. 12. VII. Enukleation des Restes des II. Metacarpalknochens. 6. VIII. Wunde beinahe vollkommen geschlossen. In ambulatorische Behandlung entlassen (Kurve 29).

51. H. V., Maurer, 25 J. (Nr. 766.) Sprengschussverletzung der l. Hand mit offenen Frakturen.

13. IX. 05. Verletzung durch einen in unmittelbarer Nähe sich entladenden Sprengschuss. Eintritt 14. IX. Am Rücken der r. Hand eine

breite, zerrissene, schwarz verfärbte Wunde. IV. Metacarpalknochen quer in der Wunde liegend, aus allen seinen Verbindungen gelöst. Die Strecksehnen des III. Fingers sind vollkommen zerstört, die des II. und IV. Fingers in der Wunde als zerfetzte, doch funktionierende Streifen sichtbar. Haut weithin unterminiert. Perubalsam (40 cm³). 20. IX. Starke Sekretion; Abstossung nekrotischer Fetzen; täglich Verbandwechsel. 22. X.

Kurve 30.

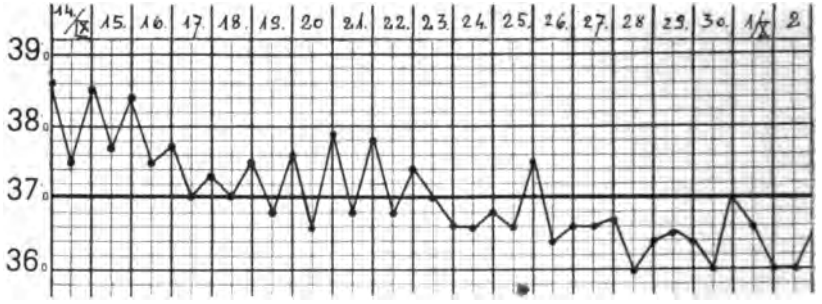

Die ganze Wundfläche mit reinen Granulationen bedeckt. 31. XI. Sekretretention; Incision. 9. XII. In der Umgebung der Incisionsöffnung etwas Schwellung und Schmerzhaftigkeit. 28. XII. Beinahe die ganze Wundfläche epithelisiert. 5. I. Am Handrücken noch eine kleine granulierende Stelle. 24. I. In Heilung entlassen (Kurve 30).

52. J. K., Jäger, 59 J. (Nr. 901.) Dilaceratio faciei.

4. XI. 05. Selbstmordversuch durch Wasserschuss in den Mund. Die untere Gesichtshälfte ist in eine grosse Wundhöhle umgewandelt; dieselbe reicht nach oben bis nahe unter die Augen, an der Seite bis in die

Kurve 31.

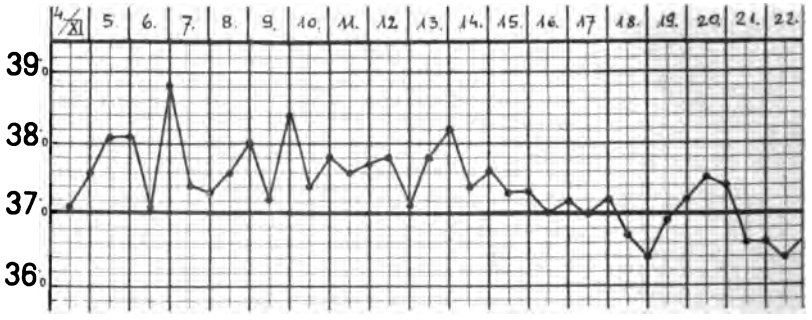

Mitte der Wangen. Beiderseits hängen blutige Wangenfetzen schlaff herunter. Zunge an ihrer Spitze zerfetzt. Der Oberkiefer in seinem mittleren Anteile beiderseits vollkommen zersprengt; die beiden Highmorshöhlen weit eröffnet. Aus der l. Highmorshöhle werden 4 Zähne hervorgezogen. Das knöcherne Gerüst der Nase zersplittert, so dass man freien

Einblick in die Nasenhöhlung hat. Unterkiefer zersprengt. Das vordere mittlere Stück desselben fehlt vollständig. Reinigung der Wunde und deren Umgebung, Entfernung von Knochensplittern, Ausstreichen sämtlicher Nischen und Buchten mit Perubalsam. Ernährung mit Schlundsonde. 5. XI. Entfernung nekrotischer Gewebsfetzen und losgelöster Knochenstücke. 16. XI. Wunden rein, wenig secernierend. Allgemeinbefinden gut. 25. XI. Wunden teilweise epithelisiert, teilweise schön granulierend. Durch mehrere plastische Operationen (Prof. Schloffer) gelingt es, im Laufe des Jahres die grossen Defekte wieder zu schliessen; mit Hilfe einer oberen Prothese (Prof. Mayrhofer) ist Pat. im Stande, vollständig deutlich zu sprechen (Kurve 31).

53. F. T., Feuerwerker, 30 J. (Nr. 367). Dilaceratio faciei.

10. V. 06. Verletzung durch eine in nächster Nähe explodierende Dynamitladung. Eintritt am folgenden Tage. Rechte Gesichtshälfte voll-

Fig. 7.

kommen zerfetzt. Die Nase hängt an einer Hautbrücke, die über das l. Auge hinaufgeschlagen werden kann. Oberkiefer ist mehrfach frakturiert, so dass der Einblick in die r. Highmorshöhle frei ist. Das r. Os zygomaticum frei beweglich. Obere und untere Lippe zum grössten Teile weggerissen. Grosser Defekt der Weichteile in der r. Kinnhälfte. Unterkiefer vom Periost entblösst. Zeigefinger und der Mittelfinger der r. Hand sind im Bereiche der Endphalanx vollständig zertrümmert; in der

Gegend des Metacarpophalangealgelenkes eine quer verlaufende Rissquetschwunde, in der die Beugesehnen bloss liegen. Sämtliche Nischen und Buchten der Wunden werden mit Perubalsam sorgfältig ausgespritzt und ausgetupft. 12. V. Verbandwechsel; Erneuerung des Perubalsams. Pat. trinkt mit Hilfe eines Schlauches, den er zwischen Zunge und harten Gaumen bringt. 13. V. Neuerliche Applikation von Perubalsam. 17. V. Täglich 2 mal Verbandwechsel. 23. V. Wundverlauf vollkommen afebril. Pat. nährt sich gut mit Schlauch und Löffel. 25. VI. Reine Wundverhältnisse; Fingerwunden geheilt. Durch mehrere Operationen (Dr. Suter) gelingt es, die Defekte zu schliessen.

Der Perubalsam würde sich, wie schon Stockum[1]) hervorgehoben hat, jedenfalls sehr gut zur Behandlung der Schussverletzungen im Kriege eignen. Ich denke da namentlich an die mit Knochenfrakturen verbundenen Schusswunden, sowie an die durch Artilleriegeschosse verursachten Verletzungen mit ausgebreiteter Gewebszertrümmerung. Die durch die modernen Kleinkalibergeschosse verursachten nichtkomplicierten Weichteilschüsse heilen ja meist unter einem einfachen Deckverbande anstandslos. Immerhin käme auch hier der Balsam als Deckmittel, zur Verhütung einer Sekundärinfektion — zu welchem Zwecke v. Oettingen[2]) eine Leinöl-Mastixlösung verwendete — in Betracht.

Die Vorteile, welche die Perubalsambehandlung im Kriege bietet, sind nach Stockum folgende:

1) Der Verwundete braucht weder gereinigt noch desinficiert zu werden.

2) Der Chirurg oder Helfer, der den Verband anlegt, braucht seine Hände nicht zu reinigen oder zu desinficieren.

3) Ein steriler Verband ist nicht unbedingt notwendig. Jeder aufsaugende Stoff, der einigermassen elastisch ist, kann in Notfällen angewendet werden: Hemd, wollene Decken, vielleicht Heu.

[Hierzu möchte ich bemerken, dass das nur zu leicht mit Erdbestandteilen verunreinigte Verbandmaterial — nämlich das von Stockum vorgeschlagene Heu — keineswegs angewendet werden darf, da, wie wir oben gesehen haben, gerade eine Tetanusinfektion durch den Balsam nicht immer verhindert werden kann.]

4) Der erste Verband kann lange liegen bleiben, wodurch die ganze Wundbehandlung sehr vereinfacht wird.

5) Derjenige, der den ersten Verband anlegt, braucht nicht Chirurg zu sein.

1) l. c.

2) Centralbl. f. Chir. 1906. Nr. 13. S. 362.

Um Missverständnissen — wie sie im Anschlusse an die Publikation v. Oettingen's[1]) vorgekommen sind — vorzubeugen, sei bemerkt, dass Stockum jedenfalls nicht beabsichtigt, die den Soldaten mitgegebenen Verbandspäckchen abzuschaffen und durch einen direkt auf dem Schlachtfelde angelegten Perubalsamverband zu ersetzen. Nach wie vor bilden die Verbandpäckchen das Immediatverbandmaterial, das, wenn immer möglich, sofort nach der Verwundung die Wunde decken und schützen soll. Die Balsamapplikation kommt, wie wir aus meinen und den Friedrich'schen Versuchen schliessen können, immer noch früh genug, wenn sie nach einigen Stunden einsetzt und wird wahrscheinlich meist auch noch nach Ablauf von 36—48 Stunden von einem gewissen Nutzen sein.

Damit will ich natürlich nicht sagen, dass nicht unter Umständen auch schon auf dem Schlachtfelde, wenn sich Gelegenheit dazu bietet, Balsaminjektionen gemacht werden sollen.

Nach einer Mitteilung Treutlein's[2]) ist die Perubalsambehandlung von Schussverletzungen von den Japanern im letzten russisch-japanischen Kriege bereits angewendet worden. Nach Treutlein verdankten die Japaner die vorzüglichen Resultate, sekundäre Wundinfektionen und speciell Tetanus auf dem Schlachtfelde zu vermeiden, nicht unwesentlich einer rationellen Verwendung von Perubalsam.

E. Weichteilverletzungen mit Ausnahme der Sehnenverletzungen.

Unter den 49 Fällen von Weichteilwunden, die an der Klinik mit Perubalsam behandelt wurden, finden sich zum Teil recht ausgedehnte Verletzungen. In 34 von den 49 Fällen war der Verlauf ein vollkommen fieberfreier. Darunter sind 2 Verletzungen der Kniegelenksgegend mit Eröffnung des Gelenkes (54. 55), ferner eine schwere Verletzung des Oberschenkels durch ein Zahnrad (56) zu erwähnen. Im letztern Falle handelte es sich um eine sehr ausgedehnte, starke zerfetzte und verunreinigte Wunde. In 15 Fällen wurden, meist am Anfang, geringfügige Temperatursteigerungen beobachtet. 9 von diesen Fällen waren erst am 2. Tage oder 3. Tage in Behandlung gekommen. Nur in einem einzigen Falle erreichten diese Temperaturerhöhungen an einem Tage 39°.

1) l. c.

2) Münch. med. Wochenschr. 1906. Nr. 25.

Es handelte sich um ein Individuum (Fall 95), das wegen Erysipel auf der Infektionsabteilung in Behandlung stand, am Entlassungstage in selbstmörderischer Absicht aus dem ersten Stockwerk in den Hof sprang und sich dabei eine schwere Kopfwunde zuzog. Obschon hier die Perubalsambehandlung sofort eingeleitet wurde, traten doch in den ersten 4 Tagen Temperatursteigerungen auf. Es ist möglich, dass die durchgemachte Krankheit mit dieser Erscheinung in einem gewissen Zusammenhange steht. Die Temperatur ging am 5. Tage wieder zurück; nachdem die Wunde anfangs reichlich secerniert hatte, traten bald reine Wundverhältnisse ein.

In einem andern Falle (88) beobachteten wir während längerer Zeit mit ziemlich starker Eiterung einhergehende Temperaturerhöhungen von 38,0°—38,6°. Es handelte sich um eine schwere Verletzung der Kopfschwarte mit Blosslegung des Knochens. Während mehrerer Wochen wurden Tannennadeln und Holzsplitter, mit denen die Wunde verunreinigt war, ausgestossen. Es war der Patient erst mehr als 24 Stunden nach dem Unfalle in unsere Behandlung gekommen. Bei anderen schweren ähnlichen Verletzungen haben wir ganz reaktionslosen Wundverlauf erlebt. Ich erwähne hier nur den Fall 69, wo durch Hackenschläge, die sich die Patientin in selbstmörderischer Absicht beibrachte, die Weichteile in Handtellergrösse vollkommen zerquetscht und zerfetzt waren und der blosse Knochen in ziemlicher Ausdehnung frei vorlag. Ferner den Fall 67, wo der ganze Schädel mit ca. einem Dutzend zum Teil sehr grosser und tiefer, durch Stockhiebe verursachter, zerfetzter Wunden bedeckt war.

Einmal (Fall 96) trat nach anfänglich ganz fieberfreiem Verlaufe am 17. Tage nach der Verletzung eine ganz geringe Temperaturerhöhung von 38,2°, am 19. Tage von 38° auf. Sie hing zusammen mit der Gangrän der verletzten Zehen, die man anfangs zu erhalten getrachtet hatte und ging nach Enukleation der letztern gleich wieder zurück.

In einem Falle (97) von Verletzung des Vorderarmes durch Kuhhornstoss, beobachteten wir am 15. Tage eine plötzliche Temperaturerhöhung auf 39°, verbunden mit einer Rötung in der Umgebung der Wunde, die Verdacht auf Erysipel erregte. Aber schon nach 3 Tagen war die Temperatur wieder normal. Jedenfalls handelte es sich um ein mit der Perubalsambehandlung — der Perubalsam wurde nur bei den ersten Verbänden verwendet — nicht in Zusam-

menhang stehende Sekundärinfektion von benignem Charakter.

Besonders erwähnenswert erscheint mir noch (Fall 89) eine Skalpierung des Fusses bis über die Knöchel hinauf. Der grosse Hautlappen, den man erst zu erhalten trachtete, verfiel der Gangrän; trotzdem nur einmalige Temperatursteigerung auf 38,0°. Bald war der ganze Fuss mit schönen Granulationen bedeckt.

54. A. N., Holzarbeiter, 34 J. (Nr. 491). Vulnus caesum genus s. 10. VI. 05. Verletzung mit Axt beim Holzspalten. Eintritt sofort. An der medialen Seite des l. Knies eine 4 cm lange, 3 cm weit klaffende Wunde; aus derselben ergiesst sich Synovialflüssigkeit. Einspritzen von Perubalsam in Gelenk und Wunde. Fieberfreier Verlauf. 14. VI. Erster Verbandwechsel; Wunde rein; es fliesst immer noch Synovialflüssigkeit ab. 27. VI. geheilt entlassen.

55. L. T., Taglöhner, 20 J. (Nr. 434). Vulnus caesum genus sin. 26. V. 05. Verletzung der Kniegegend mit Axt beim Holzspalten. Die Wunde wurde von Mitarbeitern mit Wasser ausgewaschen und nachträglich vom Arzt genäht und verbunden. 27. V. Eintritt. An der Innenseite der l. Patella eine 5 cm lange, teilweise genähte Wunde. Ausfluss von Synovialflüssigkeit. Einspritzen von Perubalsam; glatter fieberfreier Verlauf. 13. VI. Geheilt. Verbleibt noch wegen einer zu operierenden Leistenhernie in weiterer Behandlung.

56. R. H., 8 J. (Nr. 410). Vulnus lacero-cont. reg. glutaealis d. 17. V. 05. Zahnradverletzung. Eintritt am gleichen Tage. An der Aussenseite des r. Oberschenkels von dessen Mitte aufwärts bis zum Trochanter major eine unregelmässige, stark zerfetzte, verunreinigte, ungefähr 15 cm breite Wunde. Im oberen Teile 4 quer verlaufende, klaffende, je ca. 5 cm lange, durch die Zähne des Rades verursachte Wunden. Abtragen der zerfetzten Ränder. Perubalsamverband. 27. V. Erster Verbandwechsel. Wunde schön granulierend. Fieberfreier Verlauf. 17. VII. In ambulatorische Behandlung entlassen. Heilung.

57. F. G., Kutscher, 29 J. (Nr. 605). Vulnus lacero-contusum cruris s. 15. VII. 05. Verletzung durch Ueberfahrenwerden. Im mittleren Drittel des r. Unterschenkels eine handtellergrosse Wunde mit herabhängenden Hautlappen. Perubalsamverband. Fieberfreier Verlauf. 1. VIII. Deckung der schön granulierenden Wunde durch Thiersch'sche Transplantation. 14. VIII. Thiersch-Lappen angeheilt. Wegen Taenia auf die medicinische Klinik transferiert.

58. A. F., Maurer, 23 J. (Nr. 579). Vulnus lacero-cont. perinei et scroti. 18. VII. 05. Sturz auf einen Pfahl. Eintritt am gleichen Tage. Am Perineum und in der r. Scrotalhälfte eine 8 cm lange, 5 cm weit klaffende Rissquetschwunde. Urethra nicht verletzt. Perubalsam. Fieber-

freier Verlauf. Am 22. VII. mit granulierender Wunde in ambulatorische Behandlung entlassen.

59. A. H., Hausknecht, 38 J. (Nr. 465). Vulnus ictum regionis scapulae.

3. VI. 05. Stichverletzung. In der r. Schultergegend eine 15 cm lange, 4 cm weit klaffende Wunde, mit teilweiser Durchtrennung des Musculus deltoides. Im Gesicht und an der r. Hand mehrere oberflächliche Wunden. Perubalsamverband. Glatter fieberfreier Verlauf. 28. VI. geheilt entlassen.

60. J. L., Taglöhner, 39 J. (Nr. 527). Vulnera icta dorsi.

30. VI. 06. Messerstiche. Starke Blutung. Blieb einige Zeit bewusstlos liegen. Blutspucken. Eintritt am 1. VII. Am Rücken 4 Stichverletzungen von 1/2—2 cm Länge. Eine Sondierung der Wundkanäle wurde unterlassen. Eingiessen von Perubalsam in die Wunden. Glatter fieberfreier Verlauf. 5. X. in Heilung entlassen.

61. M. S., Stubenmädchen, 24 J. (Nr. 403). Vulnus caesum antibrachii et lacero-cont. capitis.

22. IX. 05. Sturz aus dem I. Stock durch ein Glasdach. Eintritt am gleichen Tage. Quer verlaufende, scharfrandige Wunde des Vorderarmes mit Durchtrennung eines grossen Teiles der Muskulatur. Am Hinterhaupte eine Rissquetschwunde. Teilweise Naht der Muskeln. Perubalsamverband. Wundverlauf glatt, stets fieberfrei. 18. X. mit granulierender Wunde entlassen.

62. F. Sch., Commis, 19 J. (Nr. 372). Vulnera lacero-contusa.

13. V. 06. Sturz bei einer Hochtour mit einer Lawine über einen 300 m hohen Abhang. Eintritt spät nachts. Zustand soporös. Puls 56, unregelmässig. Aus dem l. Ohre hat eine Blutung stattgefunden. Am Kopfe zahlreiche, mehr oder weniger tiefe Abschürfungen. Ausserdem in der behaarten Kopfhaut 2 unregelmässige Rissquetschwunden, von denen die grössere 3 cm lang ist. Perubalsam. Fieberfreier Verlauf. 17. V. Wiederkehr des Bewusstseins. 25. V. mit reinen, granulierenden Wunden entlassen.

63. J. B., Maurer, 49 J. (Nr. 157). Vulnus lacero-contus. capitis.

3. III. 06. Verletzung durch Fall auf ebener Erde. Am Hinterhaupte eine 5 cm lange, bis zum Periost reichende, klaffende Wunde. Wegen Blutung 3 Umstechungen der Art. occipitalis. Perubalsam. Glatter fieberfreier Verlauf. 5. III. in ambulatorische Behandlung entlassen.

64. B. B., Krämerin, 35 J. (Nr. 377). Vulnus lacero-cont. capitis (Commotio cerebri).

8. IX. 05. Pat. wird aus einem in rascher Fahrt befindlichen Wagen herausgeschleudert. Mehrfache Exkoriationen im Gesichte; am r. Hinterhaupt eine 5 cm lange, 1/2 cm breit klaffende Wunde, die bis auf das Periost reicht. Pat. benommen, zeitweise ganz bewusstlos. Leichter Blutaustritt aus beiden Ohren. Perubalsam. Fieberfreier, glatter Verlauf. 17. IX. in Heilung entlassen.

65. L. A., Handlanger, 45 J. (Nr. 419). Vulnus lacero-cont. capitis. 23. V. 05. Verletzung durch einen herabfallenden Ziegelstein. Die Wunde wurde vom Arzt genäht und verbunden. Eintritt am gleichen Tage. In der Mitte des Hinterhauptes eine 6 cm lange Wunde. Wegnahme der Nähte. Im unteren Wundwinkel liegt der vom Periost entblösste Knochen vor. Perubalsamverband. Fieberfreier Verlauf. 28. V. Wunde rein. 15. VI. geheilt entlassen.

66. P. R., Bauführer, 33 J. (Nr. 622). Vulnus lacero-contusum capitis.

6. VIII. 06. Hufschlagverletzung. War eine Zeit lang bewusstlos. Eintritt am gleichen Tage. In der l. Scheitelbeingegend 2 Rissquetschwunden, 2,5 und 4,5 cm lang. In der einen Wunde liegt der von Periost entblösste Knochen vor. Perubalsam. Glatter fieberfreier Verlauf. 8. VIII. in Heilung entlassen.

67. N. R., Taglöhnerin, 56 J. (Nr. 180). Vulnus lacero-contusum capitis.

9. V. 05. Verletzung durch Stockhiebe. Blieb 1½ Stunden bewusstlos liegen. Im Bereiche der behaarten Kopfhaut 11 zum Teil bis auf den Knochen reichende Rissquetschwunden, deren Länge von 2—8 cm variiert. Ausserdem zahlreiche Exkoriationen und Sugillationen im Bereiche des Gesichtes; am Thorax mehrere oberflächliche Wunden. Perubalsam. Glatter, fieberfreier Verlauf. 19. VI. sämtliche Wunden vollkommen verheilt. Entlassung.

68. J. M., Taglöhner, 30 J. (Nr. 1025). Vulnera lacero-contusa capitis.

20. XII. 05. Verletzung im Streit durch Schlag mit Steigeisen. Eintritt am gleichen Tage. Ueber dem vorderen Teil des Schädels 2 bis auf das Periost reichende, diffus blutende Rissquetschwunden, die eine 5, die andere 4 cm lang; eine 2 cm lange, ähnliche Wunde über dem hinteren l. Scheitelbein und eine 2 cm lange Wunde in der l. Temporalgegend. Perubalsamverband. Fieberfreier Verlauf. 24. XII. Wunden reaktionslos granulierend. 27. XII. geheilt entlassen.

69. R. P., Arbeiterin, 44 J. (Nr. 30). Vulnus lacero-contusum capitis.

3. II. 06. Verletzungen mit einer Hacke, die sich Pat. in selbstmörderischer Absicht beibrachte. Eintritt am gleichen Tage. Ueber dem Stirnbein sind die Weichteile in Handtellergrösse vollkommen zerquetscht und zerfetzt, Knochen frei zu Tage liegend. Perubalsam. Fieberfreier Verlauf. 7. II. 06 Entfernung einiger nekrotischer Weichteilpartien. 1. III. in Heilung entlassen.

Die nächsten 18 Fälle bieten nichts Besonderes, weshalb ich von der Wiedergabe der Krankengeschichten abstrahiere und nur die Art der Verletzung anführe. Sie sind alle glatt und fieberfrei verlaufen.

70. J. W., Buchhalter, 42 J. (Nr. 883). Vulnus lacero-cont. capitis.

71. F. U., Taglöhner, 52 J. (Nr. 1042). Vulnera contusa capitis.

Kurve 32.

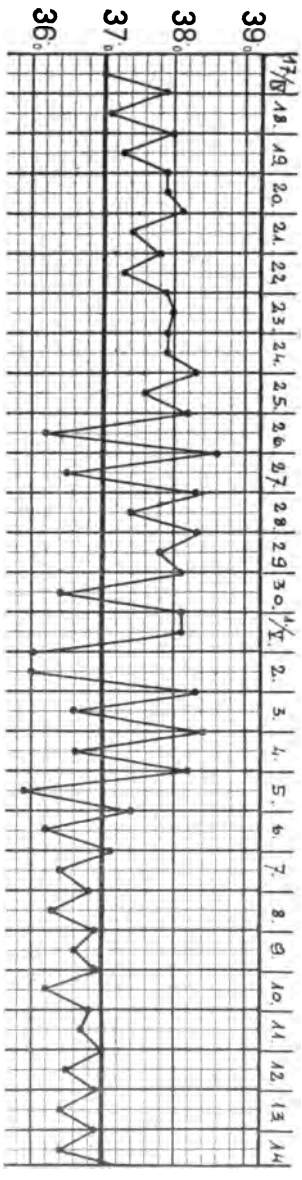

72. E. P., Bauarbeiter, 30 J. (Nr. 552). Vulnus lacero-cont. capitis.

73. J. P., Aufseher, 32 J. (Nr. 736). Vulnus lacero-cont. capitis et manus.

74. E. H., Metzger, 33 J. (Nr. 396). Vulnus lacero-cont. capitis.

75. Th. H., 38 J. (Nr. 746). Vulnus lacero-contusum capitis.

76. R. M., Taglöhner, 37 J. (Nr. 1027). Vulnus contusum faciei.

77. H. H., Arbeiter, 30 J. (Nr. 264). Vulnera scissa antibrachiorum et vulnera icta thoracis (Tentamen suicidii).

78. K. G., Schmied, 20 J. (Nr. 817). Vulnera scissa faciei et manus. Vulnus ictum dorsi.

79. F. W., Säger, 30 J. (Nr. 720). Vulnus lacero-cont. manus d.

80. F. V., Taglöhner, 45 J. (Nr. 676). Vulnus lacero-cont. pedis d.

81. A. M., Taglöhner, 28 J. (Nr. 826). Vulnus caesum ped. d.

82. J. P., Taglöhner, 29 J. (Nr. 725). Vulnus ictum pedis d.

83. W. Sch., 6 J. (Nr. 338). Vulnera morsa faciei.

84. M. H., Taglöhner, 24 J. (Nr. 970). Vulnus lacero-contusum manus d.

85. H. K., Verschieber, 28 J. (Nr. 503). Vulnus lacero-cont. brachii d.

86. A. K., Buchdrucker, 19 J. (Nr. 732). Vulnus lacero-cont. manus d.

87. M. D., Taglöhner, 29 J. (Nr. 503). Vulnus femoris d.

88. E. T., 20 Monate (Nr. 296). Vulnus lacero-cont. capitis.

16. IV. 05. Sturz aus 6 m Höhe. Eintritt am 17. IV. Ca. 20 cm lange, 3 cm weit klaffende bis aufs Periost reichende Wunde der Kopfschwarte mit zerfetzten Rändern, die mit Dermatol und Jodoformpulver bedeckt ist. Perubalsamverband. 22. IV. mässige Eiterung. Aus der Tasche unter

dem Hautlappen werden während längerer Zeit Tannennadeln und Holzsplitter entfernt. 24. IV. Incision eines in der Gegend der Fontanelle gelegenen kleinen Abscesses, der Fremdkörper enthält. Drainage. 30. IV. an einzelnen Stellen liegt der blosse Knochen vor. 7. V. Entfernung einzelner kleiner nekrotischer Knochenblättchen. 20. V. lebhafte Granulation. 18. VII. geheilt entlassen (Kurve 32).

89. W. G., Praktikant, 17 J. (Nr. 374). Vulnera contusa.

13. V. 06. Bei einer Hochtour Sturz über eine 300 m lange Schneefläche. War längere Zeit bewusstlos. Eintritt nachts 2 Uhr. Temperatur 38,2, Puls 120. Das ganze Gesicht der oberflächlichen Hautschicht beraubt, bildet eine grosse Erosionsfläche. Rissquetschwunden am Hinterhaupte, oberhalb des l. Auges, im l. unteren Augenlid, in der l. Ellenbogen- und Kniegelenksgegend. An der Rückseite beider Hände und Vorderarme zahlreiche Erosionen. Perubalsamverbände. 14. V. Temperatur wieder normal, Puls 116. Fieberfreier Verlauf. 25. V. in Heilung entlassen.

90. K. Sch., Techniker, 25 J. (Nr. 555). Vulnus lacero-cont. capitis.

1. VI. 05. Sturz von einem Motorrad auf den Kopf. Eintritt 2. VI. 05. Temperatur 38,0. An der Stirne eine ca. $1^1/_2$ cm lange Rissquetschwunde mit zerfetzten Rändern, stark mit Schmutz verunreinigt. Augenlider suffundiert. Perubalsamverband. Am folgenden Tage Temperatur 36,6. 4. VI. 05 in Heilung entlassen.

91. A. Z., Ziegelarbeiter, 35 J. (Nr. 441). Vulnus ictum thoracis; Pneumothorax.

28. V. 05. Verletzung durch 2 Messerstiche. Eintritt 29. V. Allgemeinbefinden gut. Im 11. Intercostalraume neben der Wirbelsäule, eine 5 cm lange Weichteilwunde mit scharfen Rändern. Bei Respirationsbewegungen hört man die Luft durch diese Wunde ein und ausstreichen. Atmungsgeräusch über der r. Thoraxhälfte aufgehoben Perkussionsschall daselbst schachteltonartig. Perubalsamverband. Am folgenden Tage einmalige Temperatursteigerung auf 38,3°; sonst fieberfreier Verlauf. 20. VI. Wunde vollständig geschlossen. Deutliches Atmen über der r. Thoraxhälfte. Entlassen.

92. E. H., Oberinspektor, 40 J. (Nr. 226). Vulnus lacero-cont. capitis.

13. VIII. 06. Sturz über eine steile Wand. Eintritt 14. VIII. Ueber dem rechten Scheitelbeinhöcker ein handtellergrosser Hautlappen nach rückwärts aufgeschlagen. Hinter und oberhalb vom Processus mastoideus eine 5 cm lange klaffende Risswunde. Eine ebenso lange Wunde am l. Stirnbeinhöcker. Ausserdem zahlreiche kleine Substanzverluste über den ganzen Schädel verstreut. An beiden Händen und Vorderarmen und über dem l. Unterschenkel und Knie zahlreiche Exkoriationen. Alle Wunden stark mit Holzresten und kleinen Steinchen verunreinigt. Perubalsamverband. Am 18. VIII. Temperatursteigerung auf 38,4°, sonst fieber-

freier Verlauf. Ziemlich starke Sekretion. 10. IX. Entlassung mit teils geschlossenen, teils schön granulierenden Wunden.

93. A. G., Maler, 54 J. (Nr. 398). Vulnera contusa capitis et faciei.

17. oder 18. V. 06. Verletzungen im Streit durch Fusstritte. Eintritt 19. V. Ueber dem l. Scheitelbeine eine bis auf das Periost reichende, oberhalb des r. Auges eine 4 cm lange Rissquetschwunde. Perubalsamverband. Am 20. V. Temperatursteigerung auf 38,2°, sonst fieberfreier Verlauf. 24. V. in Heilung in ambulatorische Behandlung entlassen.

94. M. H., Binder, 30 J. (Nr. 115). Vuln. lacero-cont. capitis (fractura patellae).

18. II. 06. Verletzung durch Sturz. Eintritt 19. II. An der Stirne eine ca. 10 cm lange Rissquetschwunde; Fraktur der r. Patella. Perubalsam. Naht der Patella in Spinalanästhesie. Am 19. und 27. II. Temperatursteigerungen auf 38,0°, sonst fieberfreier Verlauf. 2. IV. Entlassen. Stirnwunde seit längerer Zeit vollkommen geheilt; Beweglichkeit im Knie noch etwas beschränkt.

95. E. N., Schneider, 46 J. (Nr. 422). Vulnera lacero-cont. capitis et fract. radii utriusque lateris.

29. IV. 06. Verletzung durch Sturz aus einem Fenster des I. Stockwerkes. Eintritt am gleichen Tage. Subkutane, doppelseitige Radius-

Kurve 33.

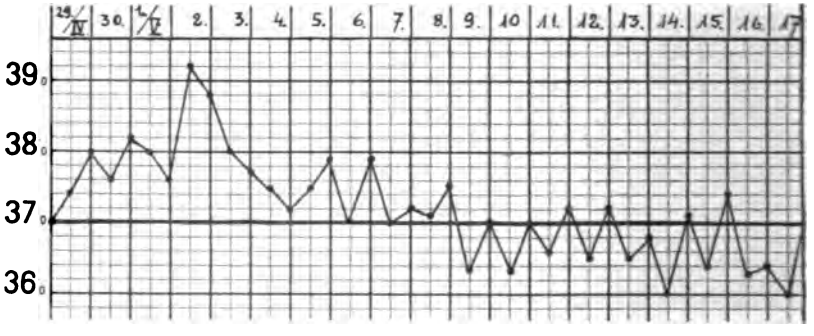

fraktur. Ueber dem r. Stirnbein eine ca. handtellergrosse lappenförmige Hautwunde mit gequetschten und zerfetzten Rändern. Zahlreiche Exkoriationen des Gesichtes und des Thorax. Perubalsam. Erst reichliche Sekretion der Kopfwunde. Bald schön granulierende Wundfläche. 17. VI. Hautlappen sekundär mobilisiert und mit einigen Nähten nach oben fixiert. 8. VII. Wunde bis auf einen schmalen, granulierenden Streifen geheilt. Fraktur vollkommen geheilt. Entlassen. (Kurve 33).

96. J. G., Taglöhner, 37. J. (Nr. 535.) Dilaceratio pedis d.

24. VI. 05. Verletzung durch einen schweren Stein. Quer über den Fussrücken ziehende Rissquetschwunde, daneben einige Exkoriationen. Fuss geschwollen, bläulich verfärbt. Perubalsam. 10. VII. Zehen gan-

gränös, Chopart. Mit Ausnahme einer zweimaligen Temperatursteigerung am 10. und 12. VII. auf 38,2° resp. 38,0° fieberfreier Verlauf. 19. XII. geheilt entlassen.

97. P. D., Taglöhner, 64 J. (Nr. 693). Dilaceratio antebrachii.

18. VIII. 05. Verletzung durch Kuhhornstoss. Wunden werden durch den Arzt genäht. Eintritt 19. VIII. 05. Linker Unterarm blau verfärbt; im mittleren Drittel desselben eine grosse Rissquetschwunde. Enfernung der Nähte, Wiedereröffnung der Wunde. Perubalsam. 25. VIII. Abstossen zahlreicher nekrotischer Fetzen, geringe Sekretion. 3. IX. Wundverlauf bisher vollkommen afebril. Heute plötzliche Temperatursteigerung. Geringe Rötung des äusseren Wundwinkels. 4. IX. Wegen Verdachtes auf Erysipel auf die Infektionsabteilung (innere Klinik) transferiert. Wurde an der Infektionsabteilung schon am 9. IX. geheilt entlassen, nachdem nur am 1. und 2. Tage des dortigen Aufenthaltes leichte Temperatursteigerungen beobachtet worden waren. Es kann sich also wohl nur um eine ganz leichte Sekundärinfektion gehandelt haben. Erysipel fraglich (Kurve 34).

Kurve 34.

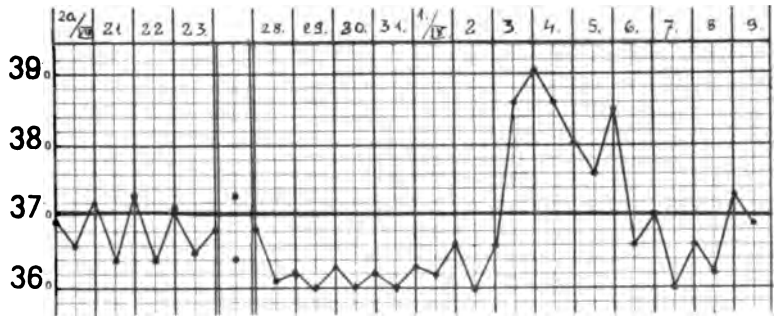

* Erysipel?

98. W. T., Weichensteller, 55 J. (Nr. 14). Abruptio cutis pedis.

5. I. 06. Skalpierung des Fusses durch Einklemmen der Ferse zwischen Rad eines Eisenbahnwagens und Schiene. Eintritt am gleichen Tage. Die Rückenfläche des l. Fusses bis über die Knöchelgegend vollständig von Haut entblösst. An allen Zehen fehlen Haut und Nägel. Planta pedis ebenfalls beinahe vollständig skalpiert. Der ganze Hautlappen hängt nur noch mit einigen dünnen Strängen an der Fusssohle und geht mit einem ca. 3 cm breiten Stiel in die Haut der Rückseite des Unterschenkels über. Ränder der Haut bläulich verfärbt, teilweise nekrotisch. Perubalsam. Mit Ausnahme einer Temperatursteigerung am 7. I. auf 38,0 fieberfreier Verlauf. 9. I. Abtragung des mortificierten Hautlappens. 20. I. Bald schöne Granulationen. Amputation im unteren Drittel des Unterschenkels. Heilung per secundam mit einmaliger geringer Temperatursteigerung. 2. IV. Granulierende Wunde. Reamputa-

tion. Heilung p. p. Später, nachdem Pat. während einiger Zeit mit Prothese herumgegangen ist, Druckgeschwür durch Tibiastumpf; nochmaliges Abtragen eines Tibiastückes. Heilung p. p.

99. R. L., Taglöhner, 14 J. (Nr. 156). Vulnus reg. axillae e cornu vaccae.

24. II. 05. Verletzung der r. Axillargegend durch Kuhhornstoss. Eintritt am gleichen Tage. In der Mitte der r. Achselhöhle eine ca. 5 cm lange, 4 cm breite, ziemlich scharfrandige Wunde, die ungefähr 5—7 cm in die Tiefe führt. Perubalsam. Mit Ausnahme einer einmaligen Temperatursteigerung auf 38,0° am 26. II. fieberfreier Verlauf. 10. III. In Heilung entlassen.

100. F. St., Taglöhner, 39 J. (Nr. 954). Vulnus lacero-cont. capitis.

28. XI. 05. Sturz vom II. Stockwerk. Eintritt am gleichen Tage. Am Hinterhaupte eine 6 cm lange Lappenwunde. Wundränder gequetscht und zerfetzt. Perubalsam. Mit Ausnahme einer einmaligen Temperatur-Steigerung auf 38,2° am 29. IX. fieberfreier Verlauf. 9. XII. Wunde rein, bildet eine kronenstückgrosse Granulationsfläche. 11. XII. In Heilung in ambulatorische Behandlung entlassen.

101. J. M., Dolmetscher, 36 J. (Nr. 138). Vulnus lacero-cont. pedis d.

27. II. 06. Sturz von Trambahn. Eintritt am gleichen Tage. Am Fussrücken eine 6 cm lange, 4 cm breite Rissquetschwunde. I. Metatarsalknochen liegt frei vor. Perubalsamverband. Am Abend des Eintrittstages 38,0°, am 28. II. 38,2°, sonst stets fieberfrei. 19. III. In Heilung entlassen.

102. F. C., Kupferschmied, 54 J. (Nr. 699). Vulnus lacero-contusum manus d.

3. IX. 06. Verletzung der r. Hand durch eine explodierende Syphonflasche. Eintritt am gleichen Tage. 6 cm lange, scharfrandige Weichteilwunde des Mittelfingers. Eine ca. 12 cm lange, ähnliche Wunde über dem Handrücken, bis in die Hohlhand verlaufend. Ziemlich starke Blutung. Perubalsam. Abends wegen starker Blutung Erneuerung des Verbandes. Glatter Verlauf. Am 8. IX. 38,0, sonst stets fieberfrei. 12. IX. In Heilung entlassen.

F. Weichteilverletzungen mit Sehnendurchtrennung.

Bei Sehnenverletzungen sind wir in verschiedener Weise vorgegangen. In einem Teil der Fälle machten wir primäre Sehnennähte, nachdem wir 1—2 Tage beobachtet hatten, ob Infektionserscheinungen auftraten. Gleich beim Eintritt wurde die Wunde mit Perubalsam ausgegossen, ebenso nach der Operation vor der Hautnaht. Auf diese Weise haben wir unter anderm 2 sehr schwere Verletzungen mit gutem Erfolge zur Heilung gebracht. Im Falle 112 waren durch Verletzung in einer Futterschneidmaschine beinahe alle

Sehnen durchtrennt; dabei war das Handgelenk vollkommen aufgeklappt. Die Hand hing nur noch durch eine schmale Weichteilbrücke mit dem Arme zusammen.

Trotz der sehr schweren Verletzung wurde ein recht gutes, funktionelles Resultat, vor allem auch ein ziemlich bewegliches Handgelenk, erzielt. Um eine ebenfalls sehr schwere Verletzung mit komplicierten Frakturen des II. und III. Metacarpalknochens und der kleinen Handkochen, sowie Eröffnung des Handgelenkes, handelte es sich im Falle 111. Auch hier wurde ein ziemlich bewegliches Handgelenk erzielt. — In einem reaktionslos verlaufenden Falle trat am 11. Tage unter Erscheinungen von Angina eine plötzliche Temperatursteigerung auf 39,8° auf. Patient wurde wegen Verdacht auf Diphtherie auf die Infektionsabteilung transferiert, wo das Fieber sogleich wieder abfiel.

In einigen Fällen haben wir die Sehnennähte nicht primär, sondern erst einige Zeit nach der Verletzung (7 Tage bis 2 Monate) später vorgenommen. Es betrifft dies vorzugsweise Fälle, die nicht ganz frisch einkamen, oder bei denen man wegen starker Weichteilverletzungen gegen eine primäre Naht Bedenken haben musste. Primär wurden die Wunden mit Perubalsam behandelt. In allen diesen Fällen war der Heilungsverlauf bis zur Operation ein fieberfreier. Nach der sekundären Sehnennaht trat in 1 Falle an 1 Tage eine Temperatursteigerung auf 38° auf, dann fiel die Temperatur wieder zur Norm ab.

Mehrmals haben wir bei sekundärer Naht dann, wenn wir bei noch nicht ganz verheilter, sondern noch granulierender Wunde operierten, die Operationswunde mit Perubalsam ausgetupft. Dem Balsam scheint aber in solchen Fällen, wo doch die Gewebe bis zu einer gewissen Tiefe von schlummerndem Bakterienmaterial durchdrungen sind, eine besondere, günstige Einwirkung auf den Heilungsverlauf nicht zuzukommen. Denn trotz Anwendung von Perubalsam fand bei den meisten sekundär genähten Fällen keine Heilung per primam statt, vielmehr secernierte die Wunde eine Zeit lang, um dann per granulationem zu heilen.

Die funktionellen Resultate waren dennoch stets zufriedenstellende. Bei einem Falle (108) mit Durchtrennung aller Flexorensehnen, sowie des Nervus medianus, ist die erzielte Bewegungsfähigkeit noch eine geringe; derselbe steht gegenwärtig noch in Behandlung.

Die sekundäre Sehnennaht hat verschiedene schwerwiegende Nachteile. Zunächst wird die Heilungsdauer sehr in die Länge ge-

Nr.	Name, Alter, Datum, Protokollnummer.	Art der Verletzung.	Durchtrennte Sehnen.	Verlauf. Höchste Temperatur.	Resultat.
103	K. F., 14 J., Pr.-N. 178, 4. III. 05.	Handverletzung in Futterschneidmaschine.	Extens. digit. III. sin.	Glatt; 37,8.	Gute Funktion.
104	A. H., 22 J., Pr.-N. 609, 31. VII. 06.	Kreissägenverletzung des r. Vorderarmes.	Alle Extensoren mit Ausnahme des Extens. poll. brev.	Glatt; 37,8.	Gute Funktion.
105	F. T., 24 J., Pr.-N. 663, 6. VIII. 05.	Stichverletzung des l. Vorderarmes.	Extens. dig. comm., Extens. poll. long.	Geringe Eiterung; 37,9.	Gute Funktion.
106	A. L., 16 J., Pr.-N. 595, 12. VII. 05.	Sensenverletzung des l. Handrückens.	Extens. carpi rad. long., brev., Extens. poll. long., Extens. dig. comm. 2, 3, 4, 5.	Geringe Eiterung; 37,6.	Gute Funktion.
107	H. K., 17 J., Pr.-N. 818, 14. X. 06.	Schnittverletzung des r. Vorderarmes.	Sämtliche Beugesehnen mit Ausnahme der des Flex. dig. comm. (Nerv. median. und ulnar.).	Mässige Eiterung; 37,6.	Mässige Beugungsfähigkeit der Finger; steht noch in Behandlung.
108	K. H., 21 J., Pr.-N. 836, 18. X. 06.	Kreissägenverletzung der r. Hand.	Flexor dig. 2 u. 3.	Glatt; 37,4.	Beugung der Finger nur bis zur Mittelstellung möglich.
109	J. F., 22 J., Pr.-N. 1052.	Schnittverletzung des r. Vorderarmes.	Extens. carpi ulnar., Extens. dig. comm., Extens. poll. long.	Mässige Eiterung; 38,0.	Mässige Beweglichkeit der Finger.

zogen. Die Hauptsache aber ist die alte Erfahrung, dass die Heilungsbedingungen für durchtrennte Sehnen in einer frischen Wunde bessere sind, als dann, wenn die letzteren bereits in wenig vaskularisiertes Narbengewebe eingebettet und die Stümpfe mit diesem verwachsen sind.

Aus diesen Gründen ist es ratsamer, wenn immer die Umstände es erlauben, möglichst frühzeitig zu nähen; nur dann, wenn es sich um schwerere, zerfetzte Wunden handelt, bei denen die Infektionsgefahr im Vordergrunde steht, würde sich eine abwartende Behandlung empfehlen. — Nach Ausführung der primären Naht wird die Wunde mit Balsam ausgegossen, und die Haut bis auf eine Drainageöffnung geschlossen.

(Siehe Tabelle S. 652.)

110. C. U., 17 J. (Nr. 95). Vulnus caesum antebrachii sin. (Sectio tendinum).

2. III. 05. Hackenverletzung; starke Blutung. Aufnahme am gleichen Tage. Quer verlaufende Wunde am Vorderarme. Durchtrennung

Kurve 35.

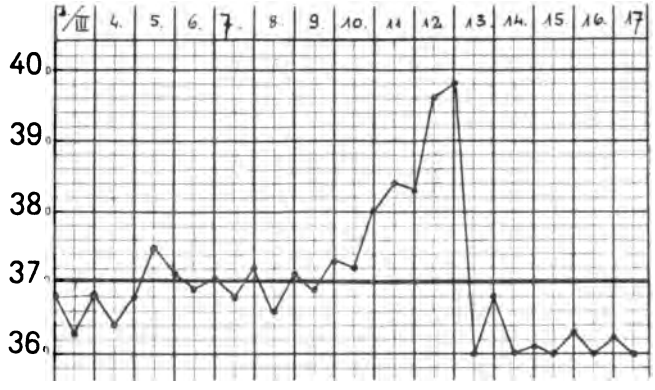

* Angina.

der Arteria radialis, der Sehnen des Extensor pollicis brevis und des abductor pollicis longus. Perubalsam. 4. III. Naht der genannten Sehnen. 12. III. Temperatur 39,8. Schluckbeschwerden; graue Beläge auf den Tonsillen. Wegen Verdacht auf Diphtherie auf die Infektionsabteilung transferiert. Schon vom folgenden Tage an Temperatur normal. 18. III. Pat. entlassen; hat sich nicht mehr auf der chirurgischen Abteilung vorgestellt. Wahrscheinlich in Heilung (Kurve 35).

111. J. M., Taglöhner, 40 J. (Nr. 126). Vulnus caesum manus d. (Sectio tendinum.)

14. II. 05. Verletzung mit Hacke durch einen anderen Arbeiter beim Baumfällen. Eintritt am gleichen Tage. Auf der Rückseite der r. Hand in der Gegend des Handgelenkes eine klaffende Schnittwunde, welche ungefähr $^3/_4$ des Handgelenksumfanges umfasst. Das Handgelenk selbst ist eröffnet, die Basis des II. und III. Metacarpalknochens abgetrennt. Ebenso Verletzung des Os capitatum und des Os hamatum. Es sind die Sehnen folgender Muskeln durchtrennt: Abductor longus pollicis, Extensor brevis pollicis, Extensor proprius indicis, Extensor digitorum communis 2 und 3; die Sehnen des Extensor carpi radialis longus, Extensor carpi radialis brevis haften an den abgeschnittenen Basalteilen des II. und III. Metacarpalknochens. Vom Extensor carpi radialis longus ist ein kleines Stückchen an der Insertionsstelle abgetrennt. 15. II. Naht der oben genannten durchschnittenen Sehnen. Ausgiessen der ganzen Wunde und namentlich auch des Handgelenkes mit Perubalsam. Adaptation der Knochenschnittflächen durch starke Dorsalflexion. Naht der Gelenkskapsel.

112. J. F., 3 J. (Nr. 427). Vulnus caesum carpi manus d. (Sectio tendinum).

24. V. 05. Verletzung des Handgelenkes in einer Futterschneidmaschine. Eintritt 25. V. 05. Das r. Handgelenk ist vollständig eröffnet. Die ganze Hand hängt nur noch durch eine $2^1/_2$ cm breite ulnare Weichteilbrücke mit dem Vorderarme zusammen, in welcher die Arteria ulnaris, die zum III., IV. und V. Finger gehenden Sehnen des Flexor digitorum communis und diejenige des Flexor carpi ulnaris enthalten sind. Alle übrigen Sehnen, sowie die Arteria radialis sind durchtrennt. 26. V. Vereinigung der durchtrennten Sehnen. Unterbindung der Arteria radialis. Eingiessen von Perubalsam in die Wunde. Hautnaht. 7. VI. Täglicher Verbandwechsel; mässige Sekretion. Wundverlauf afebril, mit Ausnahme einer zweimaligen Steigerung auf 38,1 resp. 38,0° am 27. V. und 11. VI. 11. VIII. Spaltung eines Ligaturabscesses. 30. VIII. Wunde vollständig geschlossen; vermag sämtliche Finger in normaler Weise zu bewegen mit Ausnahme des Daumens, dessen letztes Glied unvollkommen extendiert wird. Entlassung.

Verwendung des Perubalsams in operativen Wunden.

Mehrfach haben wir den Perubalsam bei Operationen verwendet, so, wie schon oben bemerkt, einigemale bei sekundären Sehnennähten. 3 Mal wurde nach Exstirpation des carcinomatösen Rectum die Wunde im kleinen Becken mit Perubalsam ausgetupft; 1 Mal kam der Balsam nach Excision eines Rectalpolypen in Verwendung, immer mit gutem Erfolge. In 2 dieser Fälle trat nach der Operation eine Cystitis auf (vide unten!) 1 Fall von abdominaler Rectumamputation ging 8 Tage nach der Operation an Embolie der

Pulmonalarterie (nach glattem, fieberfreiem Wundverlaufe) zu Grunde.

Ferner verwendeten wir den Perubalsam öfters bei Operationen von Carcinomen der Lippen, der Nase u. s. w., meist mit ganz gutem Erfolge. Einen Misserfolg erlebten wir bei derartigen Fällen nur 1 Mal, nach Exstirpation eines ulcerierten Lippencarcinomes; die Wunde ging auf und musste sekundär genäht werden.

Im allgemeinen scheint sich aber der Perubalsam bei Wunden, die mit der Mundhöhle kommunicieren, weniger zu empfehlen, oder zum mindesten ist er nicht im Stande, bei diesen das altbewährte Jodoform zu verdrängen. Insbesondere macht man bei solchen Wunden, im Gegensatze zu den Erfahrungen, die man sonst bei Peru sammelt, die Beobachtung, dass sich der Balsam nur ganz kurze Zeit hält; der für ihn charakteristische Geruch ist schon sehr bald verschwunden. Wenn ausgedehnte Gewebsnekrosen vorliegen, tritt bald putrider Geruch auf, ohne dass aber dadurch die Heilung beeinträchtigt würde.

Ueber die Wirkung des Perubalsams bei accidentellen und operativen Wunden, wolche von Urin berieselt werden, haben wir keine Erfahrung.

Wir applicierten den Balsam auch einige Male nach Fremdkörperentfernung (Nadeln, Geschosse) in die Wunden, vorzugsweise in Fällen, in denen die Operation längere Zeit in Anspruch genommen hatte, und eine Kontamination der Wunde wahrscheinlich erschien. In einem Falle von Nadelextraktion aus dem Oberarm, die sehr mühsam war, entwickelte sich im Anschluss an die Operation eine Pneumonie mit Temperatursteigerungen während 6 Tagen, auch lokal bestanden Schmerzen und Schwellung, sowie stärkere Sekretion. Patient war schon 3 Wochen früher anderorts behufs Extraktion der Nadel operiert worden, trat mit granulierender, mit einer Borke bedeckten Operationswunde ein und hatte vor der Operation an der Klinik eine Furunkulose überstanden, derentwegen die Operation längere Zeit aufgeschoben werden musste.

Einen teilweisen Misserfolg ergab auch folgender Fall: Ein 25-jähriger Maschinist hatte sich eine schwere komplicierte Fraktur der Ulna zugezogen, mit Durchtrennung der ganzen Beugemuskulatur sowie des Nervus ulnaris. Er trat erst 2 Monate nach dem Unfalle mit eiternden Fisteln ein, die mehrere operative Eingriffe erforderten, bis sie ausheilten Hierauf Naht der narbig veränderten Muskeln sowie des Nervus ulnaris; Ausfüllen der ganzen Wunde mit Perubalsam. Bald nach der Operation traten Temperatursteigerungen

auf, die im ganzen 7 Tage anhielten und ein Mal sogar 39,0° erreichten; daneben ziemlich reichliche Sekretion, mit nur geringfügigen Entzündungserscheinungen in der Umgebung der Wunde. Später allerdings dann glatter Wundverlauf mit guter Granulation. — Aehnliche Beobachtungen haben wir gelegentlich noch mehrere gemacht, insbesondere bei Operationen an Stellen, wo eine vor längerer Zeit erfolgte, noch nicht, oder eben erst verheilte Verletzung vorlag, unter anderm auch, wie oben erwähnt, bei einigen sekundären Sehnennähten.

Ferner erinnere ich an den jedenfalls auch in dieses Gebiet gehörenden, schon auf S. 642 besprochenen Fall von Verletzung nach abgelaufenem Erysipel, wo trotz sofort eingeleiteter Perubalsambehandlung eine starke Temperatursteigerung, verbunden mit beträchtlicher Eiterung, beobachtet wurde.

Der Grund, warum die Balsambehandlung in derartigen Fällen keine besonderen Erfolge erzielt, liegt wohl darin, dass die bereits in den Geweben vorhandenen Keime der Balsamwirkung entrückt sind.

Der Perubalsam eignet sich also bei Operationen weniger, oder nicht, für diejenigen Fälle, wo das Infektionsmaterial bereits vor der Operation in den Geweben verteilt ist; er kommt also nur für solche Operationen in Betracht, bei denen es sich darum handelt, eine von aussen kommende Kontamination unschädlich zu machen.

Die gleichen Gründe dürften wohl die Ursache sein, dass die Wirkung des Balsams bei bereits eiternden Wunden viel weniger zur Geltung kommt, als bei frischen Verletzungen.

Zusammenfassung.

Wenn ich zum Schlusse kurz die mit Perubalsam erzielten klinischen Resultate zusammenfasse, so komme ich zu dem Ergebnis, dass sich der Perubalsam bei allen frischen Verletzungen als sehr gutes Wundbehandlungsmittel bewährt hat.

Bei den 552 offenen accidentellen Verletzungen, welche wir mit Perubalsam behandelten, beobachteten wir nur in ganz wenigen Fällen eigentliche septische Erscheinungen. Ich will dieselben nachfolgend kurz rekapitulieren:

1) Fall (3) von Unterschenkelzertrümmerung durch Eisenbahnwagen. Gangrän des Unterschenkels; Amputation. Phlebothrom-
es Oberschenkels und septische Pneumonie ca. 14 Tage nach
fall. — Heilung. Der Fall ist weiter oben genauer be-
t.

2) (43) Perforierende Thoraxverletzung (komplicierte Rippenfraktur) durch Fall auf einen Ast. Eintritt erst am Tage nach dem Unfalle. Länger andauernde Temperatursteigerungen (nur 1 Mal bis 39°); wahrscheinlich pleuritische Infektion.

3) In 2 Fällen wurden leichte Sekundärinfektionen beobachtet: Im Falle 36 trat 7 Wochen nach der Verletzung eine rasch vorübergehende Lymphangitis auf (s. S. 626).

Im Falle 97 15 Tage nach Verletzung lokale Rötung, Fieber. Nach 3 Tagen Temperatur wieder normal. Erysipel? (s. S. 642).

4) Im Falle 110 am 15. Tage Angina mit Temperatursteigerung auf 39,8°. Lokal keine Komplikation.

In den übrigen Fällen beobachteten wir wohl öfters, namentlich bei den Verletzungen mit ausgedehnter Weichteilzertrümmerung, geringere Temperatursteigerungen und lokale Eiterung; doch hatte diese letztere stets einen benignen Charakter und war meist bedingt durch die Elimination zerstörter, nekrotischer Gewebsteile. Hieher gehören die Fälle 19, 20, 1, 88.

Zum Schlusse möchte ich noch erwähnen, dass wir in drei Fällen nach Perubalsambehandlung Tetanus beobachteten. Ich verweise diesbezüglich auf meine in diesen Beiträgen (Bd. 52. H. 3) erschienene Arbeit, in welcher diese 3 Fälle ausführlich besprochen sind. Ich will nur wiederholen, dass der Perubalsam in keinem kausalen Zusammenhange steht mit dem Tetanus; er leistet eben dem Tetanus gegenüber nicht mehr, als die übrigen gebräuchlichen Wundbehandlungsmittel.

Perubalsam bei chirurgischer Tuberkulose, Osteomyelitis und Geschwüren.

Der Vollständigkeit halber muss ich erwähnen, dass wir den Perubalsam auch bei einigen Fällen von chirurgischer Tuberkulose und Sequestrotomien bei Osteomyelitis versuchten. Unsere Erfahrungen sind aber diesbezüglich noch geringe und zum Teil sich recht widersprechende. Während wir in einzelnen Fällen recht gute Resultate erzielten, fielen sie in anderen wieder vollkommen negativ aus. Dass der Perubalsam specifisch antituberkulöse Eigenschaften besitze, wie dies Landerer angenommen hat, scheint nach unseren Erfahrungen nicht der Fall zu sein.

Der Grund, warum die Resultate der Perubalsambehandlung bei chronisch eitrigen Processen, speciell bei der Tuberkulose, ganz ungleichmässige und unsichere sind, ist wohl auch in dem Umstande

zu suchen, dass trotz gründlicher chirurgischer Entfernung der krankhaft veränderten Gewebe, dennoch in der Umgebung der Wunde oft Bakterienmaterial zurückbleibt, welches der Balsamwirkung entzogen ist. Nur insofern als die durch den Perubalsam bewirkte Leukocytose und die Stimulierung zu lebhafterer Granulationsbildung eine günstige Beeinflussung des Krankheitsprocesses auszuüben vermögen, mag die Balsamwirkung in Betracht kommen.

Diese Eigenschaft scheint aber bei gewissen oberflächlichen, torpiden Geschwüren von Bedeutung zu sein. Denn hier wird der Krankheitsprocess weniger durch das Vorhandensein gewisser Bakterien, als vielmehr durch den Mangel an Lebensenergie der Gewebe, welcher namentlich in dem Fehlen einer guten Granulationsbildung seinen Ausdruck findet, unterhalten. Es erscheinen deshalb die in neuerer Zeit wieder mehrfach gemachten Empfehlungen des Perubalsams zur Behandlung des Ulcus cruris (Aronheim[1]), Petretto[2]), Frank[3]) eine gewisse Berechtigung zu haben.

Immerhin möchte ich ganz besonders betonen, dass unsere Erfahrungen sich nur auf die Verwendbarkeit des Perubalsams bei frischen Wunden erstrecken und wir deshalb nicht in der Lage sind, denselben in irgend einer anderen Richtung zu empfehlen. Ich lege deshalb besonderen Wert darauf, dies hervorzuheben, um einer kritiklosen Verwendung des Perubalsams möglichst vorzubeugen, indem namentlich bei einer zur allgemeinen Anwendung desselben bei allen Wunden, auch bei den eiternden, dieses für frische accidentelle Wunden so brauchbare Mittel in Misskredit kommen könnte.

Urinuntersuchung nach Perubalsamapplikation.

Nachdem in der Litteratur mehrfach über Reizung der Harnwege durch Perubalsam berichtet worden war, waren wir von Anfang an bestrebt, diese Frage des Genaueren zu prüfen. Wie ich schon im 1. Teile dieser Arbeit bemerkt habe, kamen die durch Balsam verursachten Schädigungen vorzugsweise nach kutanen Einreibungen, bei Krätzekur zur Beobachtung.

Von den 112 auf der Klinik behandelten Fällen von frischen Verletzungen ist 57 Mal eine genaue Urinuntersuchung nach der ersten Balsamapplikation gemacht und dann mehrere Male (bis zu 14 Tagen nach der Balsamapplikation) wiederholt worden. Dazu

1) 2) 3) l. c.

kommen 5 der ambulatorisch Behandelten, also im Ganzen 62 Fälle. In keinem einzigen dieser Fälle ergab die nachträglich mehrfach ausgeführte Urinuntersuchung das Vorhandensein von Eiweiss, obschon bei komplicierten Frakturen Quantitäten von 30—50 cm^3 zur Anwendung gelangt waren.

Hingegen entwickelten sich zweimal nach Rectumoperationen, bei welchen man die Wunden mit Perubalsam austupfte, Cystitiden. Das eine Mal wurde bei einem 61jährigen Manne nach der abdominalen Rectumexstirpation die grosse Wundhöhle mit 5—6 Gramm Perubalsam bestrichen. 9 Tage lang war der Urin eiweissfrei; vom 10. Tage an war er infolge einer Cystitis eiweisshaltig.

Im 2. Falle wurde nach Exstirpation eines Rectalpolypen bei einem 73jährigen Manne die Wunde mit Perubalsam bestrichen. Am 5. Tage nach der Operation Eiweiss, Cystitis.

Es sind dies die beiden einzigen Fälle, in denen wir nach Perubalsamapplikation Störungen im Gebiete des Urogenitalsystems beobachteten. Gewiss sind diese Cystitiden nicht etwa durch den Perubalsam verursacht worden, sondern stehen in beiden Fällen zweifellos mit dem nach der Operation notwendig gewordenen Katheterismus in Zusammenhang. Uebrigens ist mit dem Rückgang der Cystitis beidemal auch der Eiweissgehalt des Urins vollkommen verschwunden.

Wie gesagt, sind nicht in allen Fällen Urinuntersuchungen nach der eingeleiteten Balsambehandlung gemacht worden. Es ist also möglich, dass in einem oder dem anderen der nicht untersuchten Fälle Albuminurie bestand. Auf der anderen Seite steht aber fest, dass es nie zu ernstlichen Störungen infolge einer Nierenreizung durch Perubalsam gekommen wäre, wie solche im Anschlusse an Krätzebehandlung mit Perubalsam beobachtet worden sind.

Aus diesem Grunde bin ich geneigt, der Ansicht von Bräutigam und Novak beizupflichten, die — wie schon früher erwähnt — auf Grund zahlreicher Erfahrungen glauben, dass die gelegentlich beobachteten Nierenreizungen nur durch verfälschten Perubalsam verursacht werden, der oft reizende ätherische Oele enthält. Es wäre demnach vor allem darauf zu achten, dass für die Wundbehandlung nur ganz reiner Balsam zur Verwendung kommt.

Der Umstand, dass die üblen Nebenwirkungen des Perubalsams speciell bei Einreibungskuren beobachtet wurden, lässt vielleicht auch die Vermutung gerechtfertigt erscheinen, dass die Resorption

bei dieser Applikation eine viel intensivere ist, als bei der Einbringung des Balsams in Wunden.

Immerhin ist es klar, dass dieser Frage ganz besondere Aufmerksamkeit geschenkt werden muss. Sollte es sich in der Zukunft zeigen, dass auch bei der Perubalsambehandlung accidenteller Wunden hie und da ernstere Störungen auftreten, so würde dadurch natürlich die Verwendbarkeit des Balsams in Frage gestellt. Hingegen möchte ich gleich jetzt schon bemerken, dass man, wenn es sich nur um ganz seltene, geringfügige und bald vorübergehende Albuminurien handeln sollte, deswegen allein die Balsambehandlung — bei der unzweifelhaft grossen Bedeutung, die ihr namentlich bei komplicierten Frakturen zukommt — doch gewiss nicht aufgeben dürfte.

III. Teil.

Bakteriologisches.

(Die bakteriologischen Versuche wurden im Innsbrucker hygienischen Institute des Herrn Prof. Lode ausgeführt.)

Die antibakteriellen Eigenschaften des Perubalsams.

Versuche, welche die Wirkung des Perubalsams auf Bakterien feststellen, sind bis jetzt nur wenige publiciert worden. Es sind dies die Arbeiten von Riedlin [1]), Bräutigam und Nowak [2]), welche Ende der achtziger Jahre erschienen und in neuerer Zeit diejenige von Piorkowski [3]).

Riedlin untersuchte das Verhalten des Perubalsams gegenüber Choleravibrionen und typhusähnlichen Bacillen.

Zu diesem Zwecke wurden 3 mit Choleravibrionen inficierte Gelatinen auf Platten gegossen und nach dem Erstarren eine Platte mit Perubalsam in Kreuzform bestrichen und gemeinsam mit der zweiten, auf welcher sich kein Balsam befand, unter derselben Glocke bei 22° C. aufgestellt. Die 3. Platte diente als Kontrolle.

1) Riedlin, Versuche über die antiseptische Wirkung des Jodoforms, der ätherischen Oele und einiger anderer Substanzen und über das Eindringen gasförmiger Substanzen in Gelatine. Arch. f. Hygiene. 1887. Bd. 7. S. 330.

2) Bräutigam und Nowak, Ueber die antibazilläre Kraft des Perubalsams. Centralbl. f. klin. Med. 1889. Nr. 24.

3) Piorkowski, Ueber die antibakteriellen Eigenschaften des Perubalsams. Centralbl. f. Bakteriolog. 1. Abteil. 1903. XXXIII. Referate. S. 34.

Auf der ersten Platte gingen überhaupt keine Kolonien auf, auf der zweiten, dem Dunste des Balsams ausgesetzten Platte, entwickelten sich erst nach 3 Tagen zahlreiche, äusserst kleine Kolonien, die Kontrollplatte aber war mit sehr vielen, schon nach 2 Tagen die Gelatine verflüssigenden Kolonien besetzt.

Ein auf gleiche Weise, wie mit den Choleravibrionen angestellter Versuch führte für den typhusähnlichen Bacillus zu wesentlich verschiedenem Ergebnis. Hier war kein Unterschied zwischen der separierten Kontrollplatte und der dem Balsamdunst ausgesetzten Platte betreffs der Zahl und der Grösse der Kolonien zu bemerken. — Die mit einem Kreuz von Balsam versehene Platte zeigte Aufhebung des Wachstums unter dem Balsamstreifen bis zu 8 mm vom Rande desselben. Dann folgten kleine, dünn gesäte Kolonien, die aber dann mit weiterer Entfernung vom Balsam immer grösser und dichter wurden und schliesslich dasselbe Aussehen boten, wie die auf der Kontrollplatte.

In einer Platte, auf welche die mit Balsam gemischte Gelatine gegossen war, lag derselbe, da er sich mit der verflüssigten Gelatine nicht inniger mischen lässt, in Gestalt von grössern und kleinern Tropfen in der starren Gelatine eingeschlossen. Da, wo nur wenige und keine Balsamtropfen lagen, waren viele, mehr weniger gut entwickelte Kolonien; häuften sich aber an einer Stelle grössere und kleinere Tropfen an, so war nichts gewachsen. Mikroskopisch liess sich deutlich erkennen, dass an einem solchen Balsamtropfen direkt keine Kolonien lagen, ja, dass überhaupt in einem gewissen Umkreis keine Vegetationen zur Entwicklung gekommen waren, bis dann, über diesen Dunstkreis hinaus, erst wenige, sehr kleine, dann immer grössere und kräftigere Kolonien auftraten.

Riedlin gelangt zu dem Schlusse, dass dem Perubalsam ausser seinen antiparasitären auch nicht unbeträchtliche antibakterielle Eigenschaften zukommen; besonders energisch sei seine Wirkung gegen Choleravibrionen.

Bräutigam und Nowak benützten zu ihren Versuchen eine 33⅓% Mutteremulsion, deren einzelne Kügelchen, mikroskopisch betrachtet, die Grösse eines Blutkörperchens nicht übertrafen. Nach Neutralisation und Sterilisierung verteilte man sie in Reagensgläser mit je 5 gr einer schwach alkalisch reagierenden, sterilisierten, noch heiss-flüssigen Nährgelatine derart, dass eine Stufenfolge von 2-, 4-, 6-, 8- und 10% Perubalsamgelatine entstand. Die Gläser wurden tüchtig geschüttelt und auf Eis rasch zum Erstarren gebracht. Die zur Verwertung gelangenden Kulturen waren: 1) grüner Eiter, 2) Milzbrand, 3) Cholera, 4) roter Kieler, 5) Subtilis, alle leicht erkenntlich entweder infolge ihrer Farbe, oder weil sie Nährgelatine verflüssigen.

Bräutigam und Nowak kamen zu dem Resultate, dass selbst ein Zusatz von 15 und 20% Perubalsam zur normalen Nährgelatine ausser einer sehr geringen Wachstumsverlangsamung weder eine Entfärbung der Kulturen zu bewirken, noch die Verflüssigungskraft zu beeinflussen vermochte. Die am Ende jeder Versuchsreihe ausgeführte Ueberimpfung ergab in jedem einzelnen Falle typische Reinkulturen der betreffenden Bakterien.

Ein höheres Procentverhältnis von Nährgelatine und Perubalsam haben Bräutigam und Nowak namentlich aus technischen Gründen nicht verwendet, dann auch deshalb, weil dadurch die Zusammensetzung des Nährbodens allzusehr gestört würde.

Hingegen prüften Bräutigam und Nowak noch die Wirkung des reinen Perubalsams. Ein Tropfen desselben wurde zwischen zwei sterilisierte Uhrschälchen gebracht und in ihm mit sterilisierten Platinnadeln geringe Mengen der genannten Kulturen verrieben. Nach 24 Stunden wurden aus jedem Uhrschälchen drei Stich- und Strichkulturen auf reiner Nährgelatine angelegt. Sämtliche Impfungen ergaben dabei ein negatives Resultat.

Das Ergebnis der Bräutigam-Novak'schen Versuche lautet also:

1) Reiner Perubalsam vermag Mikroorganismen binnen 24 Stunden zu vernichten.

2) In Emulsion entbehrt er bis zu einer Koncentration von 20% jeder specifischen Wirkung auf Entwicklung und Wachstum jener Kulturen.

3) Die erzielten günstigen Erfolge der Perubalsambehandlung sind vielleicht am besten auf eine Vernichtung der Ptomainwirkung zurückzuführen. —

Die neuesten Versuche über die antibakteriellen Eigenschaften des Perubalsams sind diejenigen von Piorkowski[1]).

Zur Untersuchung gelangten 7 verschiedene Balsame, das Peruol, eine 25proc. Peruscabinlösung, Cinnameïn, Zimmtsäure und Styracin.

Der Balsam wurde in der zur Verwendung gelangenden Gelatine oder in Agaragar entweder als solcher durch Schütteln möglichst gleichmässig verteilt, nachdem die Nährböden mit den verschiedenen Bakterien, von denen namentlich Staphylokokken, Streptokokken und Pyocyaneus-Kulturen angewendet wurden, verimpft waren, und es wurde dann eine

1) Ueber die antibakteriellen Eigenschaften des Perubalsams. Centralbl. f. Bakt. 1. Abt. 1903. XXXIII. Referate. S. 34.

schnelle Erstarrung auf Eis bewerkstelligt. Ebenso wurde mit den Emulsionen und dem Peruol verfahren — oder es wurden die betreffenden Platten nach ihrer Inokulation mit den verschiedenen Bakterien resp. dem Eiter zur Erstarrung gebracht und auf ihrer Oberfläche mit Kreuz- und Querstrichen des Balsams versehen. Die andern Substanzen wurden z. T. heiss gelöst (Zimmtsäure) oder durch Schmelzen (Cinnameïn bei 39°, Styracin bei 44°) in den heissen Nährboden verteilt und nach dem Abkühlen auf 37—38° schnell inficiert und zu Platten ausgegossen. In ähnlicher Variation wurde eine grosse Anzahl der verschiedenen Nährmedien verwendet und endlich wurde auch der genuine Balsam benutzt. Für diesen Zweck wurde er in dicken Tropfen in einer sterilen Petri-Schale untergebracht und in diese Tropfen das Infektionsmaterial, zumeist Pyocyaneus-Kultur, eingetragen. Nach verschiedenen Zeiträumen wurden dann Spuren hieraus auf Gelatine oder Agar verimpft und bei den resp. Temperaturen der Beobachtung ausgesetzt.

In keinem Falle war Ausbleiben des Wachstums zu beobachten, selbst nicht bei Zugabe des Balsams bis zu 20 %; aber auch wenn eine Reinkultur von Pyocyaneus bis zu 24 Stunden in dem Perubalsam verweilt hatte und nachträglich auf Nährböden übertragen wurde, war immer noch eine gewisse Keimfähigkeit zurückgeblieben. Das kreuzweise Ueberstreichen des Balsams blieb überhaupt ohne Einfluss. Nicht viel besser erging es mit Cinnameïn und Styracin. Mit ersterem konnte bis zu 1,5 % keine Sterilität erreicht werden, mit letzterem nicht bis zu 4 %. Und die Zimmtsäure wirkte bereits bei 2 % entwicklungshemmend, bei 4 % sicher abtötend. Nach Piorkowski wäre also eine antibakterielle Kraft des Perubalsams so gut wie ausgeschlossen und die geringfügige Wachstumshemmung wäre einzig und allein der im Balsam enthaltenen Zimmtsäure zuzuschreiben.

Die genannten Autoren sind demnach mit ihren Untersuchungen zu ziemlich verschiedenen Resultaten gelangt. Riedlin hält den Perubalsam für ein ziemlich kräftig antibakteriell wirkendes Mittel, Bräutigam und Nowak finden, dass der Balsam Mikroorganismen erst nach 24 Stunden zu vernichten vermöge und Piorkowski endlich hält eine antibakterielle Kraft des Perubalsams für so gut wie ausgeschlossen.

Angesichts dieser sich zum Teil widersprechenden Ergebnisse erschien es angezeigt, neuerdings Versuche über die antibakteriellen Eigenschaften des Perubalsams anzustellen, da mit Rücksicht auf den absolut feststehenden günstigen Einfluss des Balsams zur Verhütung septischer Processe im Tierexperimente sowohl, wie auch bei der

Wundbehandlung beim Menschen, sich ohne weiteres die Frage ergiebt, ob dem Balsam eine direkt antibakterielle Kraft zukommt, oder ob es andere Eigenschaften des Balsams sind, die die septische Infektion verhüten, oder endlich, ob antibakterielle und andere Faktoren zusammenwirken.

Zur Entscheidung dieser Frage habe ich eine Reihe von Versuchen gemacht. Es wurden dieselben zum grössten Teile im hygienischen Institute des Herrn Prof. Lode unter der Leitung desselben und mit der freundlichen Unterstützung des Herrn Regimentsarztes Dr. Ballner ausgeführt.

In den nachfolgenden Versuchen wurden Balsame verschiedener Provenienz geprüft. Ich untersuchte Balsame, welche uns von zwei deutschen Firmen, die eine Garantie für reine Produkte bieten, geliefert wurden. In den Versuchen bezeichne ich diese Balsame verschiedener Provenienz als Balsam α und Balsam β.

Prüfung des Perubalsams auf Sterilität.

Vor allem handelte es sich darum, zu untersuchen, ob der im Handel vorkommende Perubalsam an und für sich steril ist.

Versuch 11.

Von einer längere Zeit bewahrten Perubalsamprobe (Balsam α) wurden kleine Mengen, wie sie jedesmal beim Eintauchen einer Platinnadel auf ca. 1/4 cm in den Balsam an der Nadel haften bleiben, in 23 Röhrchen mit leicht alkalischer Rinderpeptonbouillon verimpft. Alle Röhrchen blieben steril. Desgleichen ergab sich kein Wachstum in den Bouillonröhrchen, wenn grössere Quantitäten des Balsams (Balsam β) — mehrere Oesen und mehrere Tropfen — ohne Verreiben in den Nährboden hineingebracht wurden.

Da ich durch einen später ausgeführten, weiter unten zu beschreibenden Versuch festgestellt hatte, dass der Keime enthaltende Balsam nach seiner Uebertragung in Bouillon ein verschiedenes Verhalten zeigen kann, je nachdem der Balsam unzerteilt in die Nährflüssigkeit gebracht, oder durch Zerreiben fein verteilt wird, habe ich noch zwei weitere Versuche zur Prüfung der Sterilität ausgeführt.

Versuch 12.

In 10 Bouillonröhrchen wird je 1 Oese Balsam (α) gebracht in der Weise, dass der Balsam an der Wandung des Röhrchens durch Reiben mit der Oese möglichst fein zerteilt und mit der Bouillon vermischt wird. Es kam auch in diesem Falle in keinem der Röhrchen zum Wachstum.

Der Perubalsam erweist sich demnach unter gewöhnlichen Verhältnissen als steril.

Prüfung des Perubalsams auf entwicklungshemmende Wirkung.

Versuch 13.

Für diesen Versuch wurden verschiedene Mengen von Perubalsam (ohne Zerreibung desselben) in Bouillonröhrchen übertragen. Der Balsam fiel sogleich auf den Grund des Röhrchens und blieb dort liegen. In sämtliche Röhrchen wurde später je 1 Tropfen einer 24stündigen Bouillonkultur eines Stammes von Staphylococcus pyog. aureus, welcher 2½% Creolin durch 5 Minuten ausgehalten hatte, gebracht

a) Balsam α.

Menge des verwendeten Perubalsams.	1 Nadel-Spitze	2 N.-Sp.	1 kleine Oese	2 kleine Oesen	1 grosse Oese	2 grosse Oesen	3 grosse Oesen	1 Tropfen	2 Tr.	3 Tr.	4 Tr.	5 Tr.	6 Tr.	7 Tr.	8 Tr.	9 Tr.	10 Tr.	1 cm³
Effekt nach 8tägig. Stehen in den mit Staphylococcus geimpften Bouillonröhrchen	+[1]	+	+	+	+	+	+	+	+	+	+	+	+	+	+	+	+	+

b) Balsam β.

Menge des verwendeten Perubalsams.	1 Nadel-Spitze	1 Oese	2 Oesen	1 Tropfen	5 Tr.	1 cm³
Effekt nach 8tägigem Stehen in den mit Staphylococcus geimpften Bouillonröhrchen	+	+	+	+	+	+

Der Versuch 13 zeigt, dass Balsammengen bis zu 1 cm³, welche ohne Zerreiben in die Bouillonröhrchen (10 ccm) gebracht werden, keine Hemmung des Wachstums der gleichzeitig zugesetzten Staphylokokken bewirken.

Es lag nun nahe, zu untersuchen, ob vielleicht bei sofortiger inniger Mischung des Balsams mit dem flüssigen Nährboden eine Wachstumshemmung oder Abtötung erzielt werden könne.

Versuch 14.

Es wird in 3 Bouillonröhrchen je 1 cm³ Perubalsam α eingebracht

1) In diesem wie in den nachfolgenden Versuchen bedeutet + = Wachstum, 0 = Ausbleiben des Wachstums.

+ 1 Tropfen einer 24stündigen Bouillonkultur des Staphyl. aur. Die Röhrchen werden mit Kautschukstöpsel verschlossen und 1/4 Stunde lang tüchtig geschüttelt, sodass eine Emulsion entsteht. 3 Tage später werden von jedem der 3 Röhrchen je 5 Oesen in Bouillon übertragen. Die geimpften Röhrchen bleiben steril.

Bei einem weiteren Versuche wurden mehrere Bouillonröhrchen zuerst mit je 1 Tropfen 24stünd. Staphylococcuskultur, hierauf mit verschiedenen Quantitäten des Balsams β beschickt und wie im früheren Versuche nach Verschluss mit Kautschukstöpsel tüchtig geschüttelt. Das Resultat dieses Versuches ist aus nachstehender Tabelle zu entnehmen. Die Uebertragung aus den geschüttelten Bouillonröhrchen in frische Nährbouillon erfolgte nach 2 Tagen.

Mengen des verwendeten Perubalsams.	1 Oese	3 Oesen	1 Tropfen	3 Tropfen	1 cm³
Die Bouillonröhrchen, die nach 2 Tagen mit je 5 Oesen aus dem Inhalte der ersten Röhrchen beschickt wurden, zeigten nach mehrtägigem Stehen folgende Wachstumsverhältnisse.	+	+	+	+	0

Der Versuch 14 zeigt demnach, dass kleinere Perubalsammengen, auch wenn direkt eine innige Mischung mit der Nährflüssigkeit herbeigeführt wird, nicht baktericid wirken, dass dies aber wohl der Fall ist, wenn grössere Mengen Balsam (1 cm³ auf ca. 10 cm³ Bouillon) verwendet werden.

Ferner ergab sich die Frage, ob vielleicht nach längerem Verweilen von Balsam in der Nährflüssigkeit, ohne Mischung durch Schütteln, nicht auch Substanzen in Lösung gehen, welche das Wachstum zu hindern vermögen.

Versuch 15.

Es werden eine Anzahl Bouillonröhrchen mit je 1 cm³ Perubalsam α beschickt und in den Brutofen gestellt. Nach verschiedenen Zeiten wird in die Röhrchen je 5 Oesen einer 24stündigen Bouillonkultur von Staphyl. aur. übertragen. Diejenigen Röhrchen, die nach 6tägigem Stehen im Brutofen mit Staphylokokken versetzt wurden, blieben steril, während in den Röhrchen, in denen der Balsam nur 1—3 Tage verweilt hatte, Wachstum auftrat.

Eine Wiederholung dieses Versuches mit Perubalsam β ergab ein völlig gleiches Resultat.

Der Versuch 15 zeigt, dass beim blossen Stehenlassen von 1 cm³ Balsam mit Bouillon (wobei der Balsam gleich nach dem Einbringen direkt zu Boden sinkt) der Balsam nach 6 Tagen soviel antibakte-

rielle Substanzen an die Bouillon abgiebt, dass ein Wachstum der zugesetzten Staphylokokken ausbleibt.

Versuch 16.

Zur Entscheidung der Frage, wie viel Perubalsam nötig ist, um ein gewisses Quantum Bouillon nach längerem Stehenlassen für das Wachstum von Bakterien ungeeignet zu machen, benützte ich 8 Bouillonröhrchen, die ca. 5 Wochen vorher mit verschiedenen Balsammengen beschickt worden waren. In diese 8 Röhrchen wurden je 2 Oesen einer 24stündigen Bouillonkultur von Staphylococcus pyog. aureus gebracht.

	Am 6. XI. 06 waren je 10 cm³ Bouillon mit folgenden Mengen Perubalsam β beschickt worden.							
	1 Nadel	2 Nadeln	1 Oese	2 Oesen	3 Oesen	1 Tropfen	2 Tropfen	5 Tropfen
Am 11. XII. 06. Nach 5 wöchentlichem Stehen zeigten diese Röhrchen nach Zusatz von je 2 Oesen 24stünd. Bouillonkultur von Staphylococcus aur. folgende Wachstumsverhältnisse.	+	+	+	+	+	+	0	0

Nach Uebertragung von je 1 Oese der 2 letzten, klar gebliebenen Röhrchen in frische Bouillonröhrchen, trat kein Wachstum ein.

Es hatte also die verhältnismässig geringe Menge von zwei Tropfen es bewirkt, dass die ausgesäten Mikroorganismen abgetötet worden waren. Dies konnte entweder dadurch geschehen, dass so viele baktericide Stoffe in die Bouillon übergegangen waren, dass hiedurch eine Abtötung bewirkt wurde, oder dass die Flüssigkeit, indem sie durch die Gegenwart entwicklungshemmender Stoffe ein Wachstum unterdrückte, die ausgesäten Staphylokokken etwa so zur Abtötung brachte, wie es bekanntlich destilliertes Wasser vermag.

Fasse ich die Versuche 13—16 kurz zusammen, so ergiebt sich, dass der Balsam entwicklungshemmende Eigenschaften besitzt. Die entwicklungshemmenden Substanzen treten aber (wenn man nicht Balsam und Nährlösung vermischt) nur langsam in die Nährflüssigkeit über; durch sofortige innige Mischung kann der Uebertritt beschleunigt werden. Bei längerm Stehenlassen genügen verhältnismässig geringe Mengen Balsam, um eine Hemmung, resp. vollkommene Abtötung der Keime zu erzielen.

Prüfung der baktericiden Eigenschaften des Perubalsams.

Versuch 17. 2 cm³ Perubalsam α werden in steriler Reibschale mit 5 Oesen einer 24stündigen Agarstrichkultur von Staphyl. pyog. aur.

gut verrieben. Hernach wird nach verschiedenen Zeiten (siehe Tabelle) je 1 Oese der Mischung in Bouillonröhrchen übertragen und der Tropfen an der Wandung des Röhrchens gut verrieben.

A. Vorversuch.

Die Uebertragung aus der Reibschale erfolgte nach folgenden Zeiten	15′	30′	2 h	3 × 24 h
Sterilisationseffekt nach 8tägiger Beobachtungszeit (Perubalsam α) [1]	+	+	—	0

B.

Die Uebertragung aus der Reibschale erfolgte nach folgenden Zeiten		15′	30′	60′	2 h	16 h	24 h	48 h
Sterilisationseffekt nach 8tägig. Beobachtungszeit	Balsam α	+	+	+	0	0	0	0
	Balsam β	+	+	+	+	0	0	0

Weitere Versuche zeigten immer Abtötung nach 24 Stunden mit Ausnahme eines Versuches des Balsam β, der erst nach 2tägigem Verweilen der Staphylokokken im Balsam Abtötung ergeben hatte. Die Röhrchen jenes Materiales, welches mehrere Stunden im Balsam verweilt hatte und doch wuchs, zeigten Verzögerung des Wachstums.

Es soll nicht verschwiegen werden, dass die Technik dieser Versuche eine schwierige ist, indem es sich (bei Balsam β) trotz sorgfältigen Zerreibens mehrfach ereignete, dass nach mehreren sterilen Proben ein oder das andere Röhrchen Wachstum zeigte. Als ich später lernte, Balsam und Mikroorganismen inniger zu zerreiben, blieben diese Fehler aus.

Das Gesamtresultat der bisherigen Versuche auf die baktericide Wirkung des Perubalsams kann dahin zusammengefasst werden, dass die zur Verwendung gekommenen Staphylokokken der direkten Einwirkung des Balsams meist mehrere Stunden, in einem Falle sogar 24 Stunden zu widerstehen vermochten.

Der Perubalsam besitzt demnach deutlich ausgesprochene, wenn auch nur schwache, baktericide Eigenschaften.

Dass bei diesen geringen baktericiden Eigenschaften des Perubalsams gegenüber vegetativen Formen die Wirkung desselben auf versportes Material noch geringer sein dürfte, war vorauszusehen. Die Versuche haben diese Annahme bestätigt. Ich habe sowohl Balsam α, wie Balsam β in dieser Hinsicht geprüft.

1) + = Wachstum, 0 = Ausbleiben des Wachstums.

Versuch 18.

2 cm³ Balsam werden in einem sterilen Porzellanmörser mit 3 Oesen einer versporten Waizenagar-Milzbrandkultur gut verrieben und davon je 2 Oesen in Bouillonröhrchen gebracht indem der Balsam an der Wandung des Röhrchens gut verrieben und mit der Bouillon vermischt wird. Nach einigen Tagen werden nach tüchtigem Schütteln der Bouillon je 4 Oesen auf schiefen Agar übertragen.

Nach 4wöchigem Verweilen im Balsam waren die Milzbrandsporen nicht abgetötet worden.

Da jedoch selbst die 5 % Karbolsäure Milzbrandsporen nach 40tägiger Einwirkung nicht abzutöten vermag, ist dieses Ergebnis leicht begreiflich [1]).

Wir haben aus früheren Versuchen ersehen, dass der Perubalsam, der längere Zeit in verschlossenen Gefässen aufbewahrt wurde, schon an und für sich steril ist.

Mit Rücksicht aber auf die unreine Gewinnungsart des Balsams, ferner auf seine geringen baktericiden Eigenschaften gegenüber versportem Material, müssen sich dem Chirurgen Bedenken aufdrängen, ein Mittel, das nicht alle Garantien bakterieller Reinheit in sich birgt, für die Wundbehandlung im unsterilisierten Zustande zu verwenden. Aus diesem Grunde habe ich auch die Frage geprüft, in

1) Obschon dies vielleicht überflüssig erscheinen mag, wollte ich doch untersuchen, ob eine 1¼stündige Sterilisation des Perubalsams im Dampfsterilisator genügt, um sehr widerstandsfähiges Bakterienmaterial abzutöten.

Versuch 19.

In 2 cm³ Perubalsam werden 3 Oesen einer vollkommen versporten Weizenagar-Milzbrandkultur im Porzellanmörser gut zerrieben. Hierauf direktes Uebertragen von je 2 Oesen Balsam in 1 Bouillonröhrchen unter guter Zerreibung des Balsams an der Wandung des Röhrchens. Der Balsam wird hernach im Dampfsterilisator 1¼ Stunden sterilisiert, worauf neuerdings Uebertragung von je 2 Oesen Balsam in 3 Bouillonröhrchen. Die Bouillonröhrchen werden 4 Tage im Brutschrank gehalten, worauf aus jedem Röhrchen 4 Oesen auf schiefen Agar übertragen werden. — Der Versuch wurde sowohl mit Balsam α als auch mit Balsam β ausgeführt. In beiden Fällen ergab sich Wachstum in den mit der unsterilisierten Balsammischung beschickten Röhrchen, während alle mit sterilisierter Balsammischung geimpften Röhrchen steril blieben.

Dieser Versuch zeigt, dass Perubalsam, auch wenn er Milzbrandsporen enthält, durch 1¼stündiges Sterilisieren im Dampfsterilisator vollkommen keimfrei gemacht werden kann.

welcher Weise der Balsam ohne Schädigung seiner Heilkraft sterilisiert werden kann. Der Balsam wurde in der im klinischen Teile dieser Arbeit beschriebenen Weise im Dampfsterilisator unserer Klinik sterilisiert.

Die Firma Gehe in Dresden war so freundlich, von mir sterilisierten Balsam einer chemischen Prüfung zu unterziehen und mir darüber Folgendes mitzuteilen: Es wurden 3 Balsame untersucht: unsterilisierter, 1 Stunde im Dampfsterilisator sterilisierter Balsam und 2 Stunden auf gleiche Weise sterilisierter.

Es wurden Verseifungszahl, Cinnameïngehalt und Esterzahl bestimmt und folgende Werte gefunden:

	Verseifungszahl	Esterzahl	Cinnameïn
unsteril. Balsam	238,68	132,98	56,96%
1 Stunde in Dampf steril. Balsam	238,68	132,98	56,96%
2 Stunden in Dampf steril. Balsam	233,06	132,65	56,12%

Aus dieser Untersuchung ergiebt sich, dass der Balsam durch die Sterilisation in Wasserdampf (bei geöffnetem Gefäss!) nach 1stündigem Sterilisieren keine, nach 2stündiger Sterilisation nur ganz unbedeutende Veränderungen aufweist, soweit die wenigen bestimmten Zahlen Schlüsse zulassen.

Es ist das Ergebnis der oben mitgeteilten chemischen Untersuchungen recht verständlich, wenn man bedenkt, dass der Perubalsam zum grössten Teil nicht flüchtige Stoffe und nur geringe Mengen von ätherischen Oelen enthält.

Der Siedepunkt der beiden Hauptbestandteile des Perubalsams ist recht hoch. Derjenige des Benzoësäurebenzylesters bei 9 mm Druck 173°, derjenige des Zimmtsäurebenzylesters bei 9 mm Druck 213—214° [1]).

Um mich aber auch zu vergewissern, dass der Balsam in seinem Verhalten gegenüber Bakterien durch die Sterilisation keine Veränderung erleidet, habe ich einige der frühern Versuche mit sterilisiertem und unsterilisiertem Balsam wiederholt. Ich verwendete dazu Balsam, der 2 Stunden in Dampf und solchen, der 2 Stunden im Wasserbad mit Rückflusskühler sterilisiert worden war. Was die letztere Art der Sterilisierung anbetrifft, so kommt sie für die Praxis wohl aus dem Grunde kaum in Betracht, weil der Balsam bei der gewöhnlichen Sterilisierung im Wasserdampf sozusagen keine Veränderungen erleidet, die Anwendung des Rückflusskühlers also wohl überflüssig ist.

1) Erdmann, l. c.

Versuch 20.

1 cm³ Perubalsam wird mit 3 Oesen einer 24stünd. Agar-Strichkultur von Staphyl. pyog. aur. in sterilem Porzellanmörser gut verrieben und davon je 1 Oese in Bouillonröhrchen überimpft unter guter Zerreibung des Balsams an der Wandung des Röhrchens.

Die Uebertragung aus der Reibschale erfolgte nach folgenden Zeiten:			1	2	4	8	14	24	24	24	24	24	36	36	36	36	36	48	48	48	48	48	72
			Stunden																				
Sterilisationseffekt nach 8tägiger Beobachtungszeit[1]).	Balsam α	1. unsteril. Balsam	+	+	+	0	0	0	0	0	0	0	0	0	0	0	0	0	0	0	0	0	0
		2. im Dampf sterilisiert. Balsam	+	+	+	+	0	0	0	0	0	0	0	0	0	0	0	0	0	0	0	0	0
		3. im Rückflusskühler sterilisiert. Balsam	+	+	+	+	+	0	0	0	0	0	0	0	0	0	0	0	0	0	0	0	0
	Balsam β	1. unsteril. Balsam	+	+	+	+	0	0	0	0	0	0	0	0	0	0	0	0	0	0	0	0	0
		2 im Dampf sterilisiert. Balsam	+	0	0	0	0	0	0	0	0	0	0	0	0	0	0	0	0	0	0	0	0
		3. im Rückflusskühler sterilisiert. Balsam	+	+	+	0	0	0	0	0	0	0	0	0	0	0	0	0	0	0	0	0	0

Die Zeit, die der Balsam zur Abtötung gebraucht, wechselt, wie wir es in den früheren Versuchen schon gesehen haben, auch hier ziemlich stark. Eines aber geht aus dem Versuche 20 dennoch hervor, dass die desinficierende Kraft des Balsams durch die Sterilisation nicht gelitten hat. Im Versuche 20, α, 3 haben wir allerdings nach 14 Stunden noch Wachstum. Die Versuche 20, β, 2 und 3 würden aber wieder zu Gunsten des sterilisierten Balsams sprechen. Ich glaube jedoch, dass man diese Resultate nicht in zu detaillierter Weise interpretieren soll; wir wollen uns damit begnügen, zu konstatieren, dass im Versuch 20 die Abtötung der Kokken in einem Zeitraum stattgefunden hat, der geringer ist, als 24 Stunden, und zwar sowohl bei Verwendung von sterilisiertem, wie von unsterilisiertem Balsam.

Piorkowski[2]) schreibt die von Riedlin erreichte antiseptische Wirkung auf Choleravibrionen einem wahrscheinlich mit ätherischen Oelen verunreinigten Balsam zu. Ich glaube, dass wir eine derartige Erklärung der baktericiden Eigenschaften in unsern Versuchen ausschliessen können, da der 2 Stunden in strömendem Wasserdampf

1) + = Wachstum, 0 = Ausbleiben des Wachstum.

2) l. c.

sterilisierte Balsam, bei welchem doch wohl allfällig vorhandene Spuren ätherischer Oele entwichen sein müssten, nicht minder kräftig antibakteriell wirkte, als der unsterilisierte.

Fasse ich zum Schlusse das Ergebnis dieser bakteriologischen Untersuchungen kurz zusammen, so ergiebt sich:

1. Die beiden Perubalsamproben α und β waren von Haus aus steril.

2. In Mengen bis zu 1 cm^3 zu 10 cm^3 Bouillon zugesetzt vermochten diese Balsamproben die Entwicklung von zugesetzten Staphylokokken nicht zu hemmen.

3. Dagegen blieb das Wachstum der Staphylokokken aus, wenn nach Zusatz von mindestens 1 cm^3 Balsam die Bouillon kräftig geschüttelt wurde.

4. Durch das längere Verweilen des Balsams in der Bouillon scheinen Substanzen in Lösung überzugehen, die das Wachstum von Staphylokokken hemmen.

5. Selbst geringe Balsammengen (2 Tropfen auf 10 cm^3 Bouillon) reichen hin, um nach längerem Verweilen in Bouillon Entwicklungshemmung zu erzeugen.

6. Bei direktem Kontakt der Staphylokokken mit dem Perubalsam trat (mit Ausnahme 1 Falles) in allen Proben vor 24 Stunden Abtötung ein.

7. Milzbrandsporen vermag der Perubalsam durch innigen, 4 Wochen lang dauernden Kontakt nicht abzutöten.

8. Der Perubalsam lässt sich sterilisieren, ohne dass er dabei nennenswerte Veränderungen durchmacht. Der sterilisierte Balsam verhält sich gegenüber Staphylokokken ganz gleich, wie der unsterilisierte.

IV. Teil.

Wirkungsweise des Perubalsams.

Ueber die verschiedenen Eigenschaften des Perubalsams, welche dessen Wirkung als Wundheilmittel erklären.

Bis jetzt haben nur wenige Autoren sich mit der Wirkungsweise des Perubalsams beschäftigt. Ich habe deshalb die Frage einem etwas genaueren Studium unterzogen.

Dass die Ansichten über die desinficierende Kraft des Balsams auseinandergehen, haben wir schon früher, in der Einleitung zu den bakteriologischen Versuchen, gesehen.

Im Anschlusse daran möchte ich noch die wenigen Erklärungsversuche der Balsamwirkung, die ich in der Litteratur gefunden habe, kurz anführen.

Landerer[1]) sucht die Erklärung für die günstige Beeinflussung tuberkulöser Processe vorzüglich in einer durch den Balsam bewirkten aseptischen Entzündung, die wir wohl mit der später zu besprechenden Leukocytenanziehung zu identificieren haben.

Nach Stockum[2]) ist eine Abtötung der Bakterien, oder eine Verminderung ihrer Virulenz durch den Balsam, ausgeschlossen, da derselbe so gut wie keine baktericiden Eigenschaften besitze. Er glaubt vielmehr, dass es sich nur um eine Unterstützung der natürlichen Verteidigungskräfte des Körpers, ungefähr in dem von Landerer angenommenen Sinne handelt.

Moritz Mayer[3]) ist der Ansicht, dass viele Digestivmittel (worunter Terpentinöl, Perubalsam, Elemi, Myrrha, Storax, Copaivabalsam, Galbanum, Ammoniacum, Benzoë und Aloë) als Wundheilmittel in erster Linie durch ihre chemotaktischen Eigenschaften wirken. „Sie erzeugen einen keimfreien Eiter, der in frischem Zustande für Eiterkokken deletär ist."

Auch Bräutigam und Novak[4]) glauben, die günstige Wirgung intravenöser und intrapulmonaler Injektionen von Perubalsam nicht etwa auf eine antibacilläre Kraft, sondern vielmehr auf eine durch die Perubalsamemulsion angeregte „aseptische Entzündung" zurückführen zu müssen, oder aber auf die Vernichtung gewisser Ptomainwirkungen.

Dieser Anschauung pflichtet auch Piorkowski[5]) bei. — Die Wundheilungen aber mittelst Perubalsam will dieser Autor einzig und allein auf die „Deckfähigkeit" des Balsams zurückführen. Vermöge seiner specifischen Dichtigkeit, seiner dickflüssigen nicht austrocknenden Beschaffenheit, sei der Balsam ein hervorragendes Deckmittel und garantiere so eine Reinhaltung der Wunde von Luft und Kontaktinfektion. Er sei so im Stande, den chemischen Zersetzungen der Wundflüssigkeiten, welche Entzündung, Eiterung und Fäulnis erregen und welche zumeist auf das Eindringen von Bakterien von aussen her zurückzuführen seien, vorzubeugen. Nur von diesem Standpunkte aus sei der Gebrauch des Perubalsams für die Zwecke

1)—5) l. c.

der Heilung von Wunden zu rechtfertigen. — Dieser Abschluss nach aussen kann wohl eine spätere Infektion der Wunde verhüten, darin hat Piorkowski recht; er kann aber die Entwicklung der schon in die Wunde eingedrungenen Bakterien nicht verhindern. Denn es ist ja bekannt, dass auch aerobe Bakterien im lebenden tierischen Gewebe trotz Abschluss nach aussen zu leben und sich zu entwickeln vermögen, da ihnen vom Blute Sauerstoff zugeführt wird. Wir werden weiter unten sehen, dass es nicht sowohl der durch den Balsam bewirkte Abschluss der Wunde nach aussen ist — obwohl derselbe natürlich zur Verhütung einer späteren Infektion auch einen gewissen Wert hat — dem wir die Hauptwirkung des Balsams verdanken, als vielmehr einem besonderen Verhalten des Balsams gegenüber den Bakterien, das vorzugsweise durch dessen Konsistenz bedingt ist.

Diese wenigen Erklärungsversuche stimmen im Allgemeinen namentlich darin überein, dass den baktericiden Eigenschaften des Perubalsams keine oder nur geringe Wichtigkeit beigemessen wird.

Bei der geringen desinficierenden Kraft des Perubalsams erschien es auch mir von vornherein höchst wahrscheinlich, dass neben dieser Eigenschaft bei der Beeinflussung des Processes der Wundheilung noch andere Faktoren mitspielen. — Wir sind nämlich, wie schon öfters erwähnt, durch unsere klinischen Erfahrungen zur festen Ueberzeugung gekommen, dass die Heilung inficierter Rissquetschwunden unter Perubalsambehandlung eine glattere ist, als bei der Verwendung der gebräuchlichen antiseptischen Mittel, die ungleich stärker baktericid wirken. Die geringen baktericiden Eigenschaften des Perubalsams allein können demnach unmöglich seine günstige Einwirkung auf den Wundverlauf ganz erklären. Es müssen also noch andere Faktoren eine Rolle spielen. In der That scheinen eine ganze Anzahl von Momenten, die ich im Nachfolgenden der Reihe nach besprechen werde, in Betracht zu kommen.

1. Abgabe von baktericiden Substanzen an die Umgebung.

Frage der Fernwirkung des Perubalsams.

Erwähnenswert ist zunächst die Thatsache, dass der Balsam, abgesehen von der baktericiden Kontaktwirkung, auch im Stande ist, baktericide Substanzen an die Umgebung abzutreten, wie die Versuche 15 und 16 gezeigt haben. Es geht diese Abgabe von anti-

bakteriellen Körpern allerdings recht langsam vor sich; es genügt dafür aber ein sehr kleines Quantum Balsam, um eine verhältnismässig grosse Menge Nährflüssigkeit für das Bakterienwachstum ungeeignet zu machen.

Wahrscheinlich spielt diese Abgabe von baktericiden Stoffen an die Umgebung auch bei der Wundheilung eine Rolle, wenn ich ihr auch wegen der Langsamkeit, mit der sie vor sich geht, keine besondere Wichtigkeit beimessen möchte. Immerhin ist zu bedenken, dass, während bei den Versuchen im Reagensglase die Abgabe von Stoffen an die Nährflüssigkeit von einer sehr kleinen Oberfläche aus stattfindet, die in Betracht kommende Balsamoberfläche in einer Wunde eine viel grössere ist, was wohl zur Folge haben dürfte, dass vom gleichen Quantum Balsam in der Zeiteinheit mehr baktericide Stoffe abgegeben werden können.

Der Perubalsam bildet also gewissermassen ein Reservoir antibakteriell wirkender Stoffe, die langsam an die Umgebung abgetreten werden, wodurch diese letztere in einer gewissen Zone antibakteriell beeinflusst wird. — Die Riedlin'schen[1]) Versuche zeigen, dass diese antiseptische Wirkung in einem gewissen Umkreise des Balsams auch bei festen Nährböden in Betracht kommt. In der mit Perubalsam vermischten Gelatine gelangen (siehe die eingangs erwähnten Versuche Riedlin's) in einem gewissen Umkreise der einzelnen Balsamtropfen keine Vegetationen zur Entwicklung, dann kamen „über diesen Dunstkreis hinaus" erst wenige, sehr kleine, dann immer grössere und kräftigere Kolonien.

Nachdem einmal eine Beeinflussung der nächsten Umgebung durch Abgabe von antibakteriellen Substanzen erwiesen war, lag es nahe, zu untersuchen, ob dem Balsam nicht auch eine Fernwirkung in weiterem Sinne zukomme. Es war ja nicht undenkbar, dass kleine Partikelchen des Balsams in das Blut übergehen und so auch auf entfernter gelegene Körperstellen zu wirken vermöchten. Diese Vermutung erschien um so gerechtfertigter, als ja schon Landerer[2]) bei der Behandlung der Tuberkulose mit dieser Art von Fernwirkung zu rechnen schien, indem er durch intravenöse Balsaminjektionen tuberkulöse Lungenprocesse zu beeinflussen trachtete. Ich versuchte meinerseits, experimentell festzustellen, ob eine inficierte Wunde durch die Einverleibung von Perubalsam an einer entfernten Körperstelle günstig beeinflusst werden könne.

1)—2) l. c.

Versuch 21 A.

Meerschweinchen, 555 gr. Nachmittags 5 Uhr rechts hinten $^1/_2$ cm^3 Erdaufschwemmung mit Spritze unter die Rückenhaut. Gleichzeitig links vorn $^1/_2$ cm^3 Perubalsam mit Spritze unter die Rückenhaut. † unter schwer septischen Erscheinungen nach 45 Stunden. — Autopsie. Tier sehr stark stinkend, Abdomen aufgetrieben. Aus der Injektionsöffnung fliesst stinkende rötliche Flüssigkeit. Starkes Oedem des Unterhautzellgewebes und der Haut. Unter der Haut stark fauliger Zerfall.

Versuch 21 B. (Kontrollversuch.)

Meerschweinchen, 625 gr. 5 Uhr Nachmittags rechts hinten $^1/_2$ cm^3 Erdaufschwemmung mit der Spritze unter die Rückenhaut. † nach $2^1/_2$ Tagen, unter etwas weniger hochseptischen Erscheinungen, als dies sonst bei mit Erde allein behandelten Tieren der Fall ist. — Autopsie. An der Injektionsstelle stinkende, eitrige Masse. Umgebung mässig ödematös infiltriert.

Versuch 21 C. (Kontrollversuch.)

Meerschweinchen, 540 gr. Nachmittags 5 Uhr rechts hinten unter die Rückenhaut mit Spritze gleichzeitig $^1/_2$ cm^3 Erdaufschwemmung $^1/_2$ cm^3 Perubalsam. Das Tier bleibt vollkommen gesund. Lokal nach 4 Tagen Abscess, der spontan ausheilt. Einer $1^1/_2$ Monate nach Beginn des Versuches gemachten Injektion vom gleichen Erdmateriale ohne Balsam (bei vollkommenem Wohlbefinden des Tieres) erliegt das Meerschweinchen schon nach 24 Stunden unter schwer septischen Erscheinungen.

Eine Wiederholung dieses Versuches ergiebt ganz ähnliche Resultate:

Versuch 21 α.

Meerschweinchen, 535 gr. $^1/_2$ cm^3 Erdaufschwemmung injiciert wie bei Versuch 21 A. † nach ca. 36 Stunden unter schwer septischen Erscheinungen. — Autopsie. Stark stinkender Kadaver. Starkes Oedem. In weiter Umgebung der Injektionsstelle fauliger Zerfall.

Versuch 21 β.

Meerschweinchen, 520 gr. $^1/_2$ cm^3 Erdaufschwemmung + $^1/_2$ cm^3 Perubalsam injiciert an verschiedenen Stellen wie in Versuch 21 B. † nach ca. $2^1/_4$ Tagen unter septischen Erscheinungen. — Autopsie. Fauliger Geruch, Eiterung in der Umgebung der Injektionsstelle, sowie Oedem weniger stark wie bei 14 A.

Versuch 21 γ.

Meerschweinchen, 475 gr. $^1/_2$ cm^3 Erdaufschwemmung + $^1/_2$ cm^3 Perubalsam injiciert an gleicher Stelle, wie in Versuch 21 C. Nach 4 Tagen fluktuierender Abscess an der Injektionsstelle, der sich nach 3 Tagen spontan öffnet und entleert und nach 14 Tagen ausgeheilt ist. Ca. $1^1/_2$ Monat nach Beginn des Versuches noch ganz gesund.

Diese Versuche ergeben mit grosser Uebereinstimmung, dass der günstige Einfluss des Perubalsams auf die Wundheilung einer rein lokalen Wirkung zuzuschreiben ist, indem diejenigen Tiere, bei denen der Balsam entfernt von der mit Erde verunreinigten Wunde dem Körper einverleibt wurde unter genau den gleichen Erscheinungen erkrankten und starben, wie diejenigen, bei denen gar kein Balsam verabreicht wurde.

2. Das Beharrungsvermögen des Balsams.

Während die gewöhnlichen Wundantiseptica infolge ihrer Löslichkeit in der Wunde resorbiert, beziehungsweise mit den Wundsekreten eliminiert werden, bleibt der Perubalsam lange an Ort und Stelle liegen. Dieser Umstand ist von Bedeutung, da der Balsam seine Wirkung während längerer Zeitdauer zur Geltung bringen kann, was bei den leicht löslichen Wundbehandlungsmitteln nicht der Fall ist.

Ich habe beobachtet, dass, wenn man Meerschweinchen grössere Mengen Balsam injicierte, noch nach mehreren Wochen Spuren desselben nachzuweisen waren.

Dass dieses Beharrungsvermögen auch gewisse Nachteile mit sich bringt, habe ich schon im klinischen Teile dieser Arbeit besprochen (s. S. 622).

3. Chemotaktische Eigenschaften des Perubalsams.

Der Perubalsam hat in hervorragendem Grade die Eigenschaft, Leukocyten anzuziehen. Bringt man Perubalsam in die Körpergewebe (ich injicierte Meerschweinchen den Balsam subkutan und intramuskulär mit Hilfe einer Pravazspritze), so findet man nach einiger Zeit in nächster Umgebung desselben eine massenhafte Ansammlung von weissen Blutkörperchen. Diese letztere ist so bedeutend, dass rings um den Balsam ein mächtiger Leukocytenwall entsteht. In gefärbten Präparaten ist derselbe schon makroskopisch als dunkelgefärbter Ring leicht zu erkennen.

Auf Taf. XVI—XVII sind einige Mikrophotographieen von Präparaten reproduciert, welche diese Verhältnisse zur Anschauung bringen[1]). Fig. 1 zeigt den Leukocytenwall, der sich 3 Tage nach der Einverleibung rings um einen subkutanen Perubalsamherd gebildet hat.

1) Die Mikrophotographieen wurden von Dr. Wopfner, Assistenten der Augenklinik Prof. Bernheimer's, in dankenswerter Weise angefertigt.

Man erkennt rings um die centrale Höhlung, in der noch Ueberreste von Balsam liegen, einen dunklen Streifen. In Fig. 2 ist eine Partie dieser dunklen Zone in stärkerer Vergrösserung reproduciert. Die Leukocyten sind so zahlreich, dass das übrige Gewebe durch dieselben ganz verdeckt wird. Gegen die Höhlung hin, welche den Perubalsam enthält, ist der Leukocytenwall scharf abgegrenzt. Die Leukocyten liegen am dichtesten ganz in der Nähe des Balsams.

In Fig. 3 ist ein zum Teil intramuskulär, zum Teil im Fettgewebe gelegener Perubalsamherd abgebildet. Innerhalb der Muskelschicht ist der Leukocytensaum sehr stark, im Fettgewebe bedeutend schmäler. Ueberreste des Perubalsams sind in Form kleiner Kristalle deutlich zu erkennen.

Fig. 4 giebt eine Vergrösserung aus dem in Fig. 3 reproducierten Leukocytenwalle wieder. Unten rechts bemerkt man einen kristallförmigen Körper, der sich aus Bestandteilen des Balsams gebildet hat.

Auch hier ist, wie im vorigen Präparate, die Ansammlung der Leukocyten am dichtesten unmittelbar in der Nähe des Perubalsams.

Da ja jeder in die Gewebe eingeführte Fremdkörper eine mehr oder minder starke Leukocytose in seiner Umgebung bewirkt, habe ich vergleichende Versuche angestellt, indem ich einen Fremdkörper (Seidenfaden) das eine Mal ohne, das andere Mal mit Balsam in die Körpergewebe einbrachte. Immer zeigte sich, dass da, wo mit dem Fremdkörper zugleich auch Balsam eingeführt worden war, die Leukocytenansammlung eine ungleich stärkere war. In Taf. XVI—XVII, Fig. 5 ist die Höhlung dargestellt, welche den blossen Faden enthielt, in Fig. 6 diejenige, in welche gleichzeitig mit dem Faden auch Perubalsam eingeführt worden war. Der Unterschied der in diesen beiden Fällen bewirkten lokalen Leukocytenansammlung ist leicht zu erkennen: In Fig. 2 findet sich nur an ganz wenigen Stellen eine stärkere Ansammlung weisser Blutkörperchen, die jedoch nirgends auch nur im entferntesten den Grad erreicht, wie in dem in Fig. 6 abgebildeten Präparate. In den übrigen Partien der Höhlenwandung ist zumeist nur eine geringe kleinzellige Infiltration zu bemerken.

Diese Versuche zeigen, dass der Perubalsam in ganz bedeutendem Grade positiv chemotaktische Eigenschaften besitzt. Die lokale Leukocytose aber ist für den Process der Heilung inficierter Wunden sehr wahrscheinlich von Bedeutung, denn nicht nur

wird der Vorgang der Phagocytose, d. h. die Aufnahme und Abtötung der Bakterien durch gewisse Zellen, vorzugsweise durch Leukocyten bewirkt, sondern es stehen die letzteren höchst wahrscheinlich auch mit der Bildung der baktericiden Substanzen der Körpersäfte, der Alexine, in innigem Zusammenhang.

Metchnikoff[1]) sieht in den baktericiden Substanzen sogar nichts anderes, als ein Diffusionsprodukt der Leukocyten. Nach Buchner[2]) sind sie ein Sekretionsprodukt der letztern.

Sind aber die Leukocyten wirklich die oder auch nur eine Quelle der Alexine, so ist es recht wahrscheinlich, dass durch eine Stimulierung der ersteren auch die Quantität der letztern vermehrt werde.

Demnach erscheint es wohl gestattet, der durch den Perubalsam in der nächsten Umgebung der Wunde bewirkten kolossalen Leukocytenansammlung eine gewisse günstige Einwirkung auf den Wundheilungsprocess zuzuschreiben.

4. Das Einhüllungsvermögen des Perubalsams gegenüber den Bakterien.

Auf eine wichtige Eigenschaft des Perubalsams ist meines Wissens noch nie hingewiesen worden: Der Balsam ist im Stande, Bakterien einzuhüllen, gewissermassen gefangen zu halten und auf diese Weise deren Einwirkung auf die Wunde zu verhüten. Diese rein physikalische Eigenschaft des Balsams bekommt im Vereine mit dessen, wenn auch geringen, baktericiden Kraft eine hohe Bedeutung; denn infolge dieses Einhüllungsvermögens ist den im Balsam enthaltenen baktericiden Substanzen Gelegenheit geboten, während längerer Zeit auf die Bakterien einzuwirken und so schliesslich doch eine Abtötung der Keime herbeizuführen. Zu dieser Anschauung hat mich namentlich das Ergebnis des folgenden Versuches geführt:

Versuch 22.

2 cm³ Balsam α werden mit 5 Oesen einer 24stündigen Agarstrichkultur von Staphylococcus aureus im sterilen Mörser gut verrieben. Hierauf werden 6 Bouillonröhrchen mit je 1 grossen Oese dieser Mischung beschickt, und zwar in der Weise, dass der Balsamtropfen ganz unzerteilt in die Bouillon gelangt, in welcher er sofort zu Boden sinkt. Es wird zu diesem Zwecke die mit Balsam gefüllte Oese bis dicht über das

1) Cit. nach Tavel, Chirurgische Infektion etc. Moderne ärztliche Bibliothek. Heft 22/23. Berlin 1905.

2) Lexer, Allgemeine Chirurgie.

Niveau der Bouillon ins Röhrchen eingeführt und mit einer Platinnadel durch die Oeffnung der Oese durchgegangen, worauf der Balsam an die Spitze der Nadel fliesst und von hier in toto abfällt. Auf diese Weise ist die Uebertragung des Balsams ohne jede Schüttelbewegung möglich.

Anderseits werden nun 3 Bouillonröhrchen mit ebendemselben Balsam beschickt, wobei aber, wie in den frühern Versuchen, der Balsam an der Wandung des Röhrchens gut verrieben wird.

	Am 2. XII. werden folgende Bouillonröhrchen mit je 1 Oese der Perubalsam-Staphylokokkenmischung beschickt.									
		Ohne Verreibung des Balsams.						Mit Verreibung des Balsams.		
		Nr. 1.	Nr. 2.	Nr. 3.	Nr. 4.	Nr. 5.	Nr. 6.	Nr. 1.	Nr. 2.	Nr. 3.
Wachstum in den Röhrchen	am 3. XII. morgens.	0	0	0	0	0	0	+	+	+
	3. XII. abends.	0	0	0	0	0	+			
	4. XII.	+	0	0	+	0	+			
	5. XII.	+	+	0	+	0	+			
	7. XII.	+	+	0	+	0	+			

Am 7. XII. wird von den 2 klar gebliebenen Röhrchen des Versuches 22 die Bouillon abgeschüttet und in das gleiche Röhrchen frische sterile Bouillon hinzugefügt. Der am Grunde liegende Perubalsamtropfen wird mit einer Platinöse heraufgeholt und an der Wandung des Röhrchens gut verrieben, wie dies bei 3 Röhrchen gleich von Anfang an geschehen war. Nach mehrtägigem Stehen im Brutschrank ist in keinem der beiden Röhrchen Wachstum eingetreten.

Aus diesem Versuche ergiebt sich, dass der Balsam unter Umständen Bakterien so lange in sich zurückzuhalten vermag, bis dieselben abgetötet sind. In den 3 Kontrollröhrchen, wo durch feines Zerreiben des Balsams und Mischung mit der Nährflüssigkeit eine grössere Anzahl von Bakterien frei gemacht worden waren, war schon am folgenden Tage Wachstum eingetreten. In den andern Proben aber, wo man den Balsamtropfen unzerteilt in die Bouillon brachte, trat das Wachstum entweder verspätet ein oder es blieb ganz aus.

Wenn hier im Experiment dieses teilweise Zurückgehaltenwerden der Bakterien für den Endeffekt von geringerer Bedeutung ist, indem auch bei Uebertritt von nur wenigen lebensfähigen Keimen in die Bouillon schliesslich doch Wachstum eintritt, so liegen im lebenden Organismus die Verhältnisse wesentlich anders. Während die Bouillon

ein vollkommen wehrloser Nährboden ist, verfügt der lebende Organismus über eine Anzahl Verteidigungsmittel; diese letzteren werden um so mehr Aussicht haben, mit Erfolg in Aktion zu treten, je geringer die Menge der in Betracht kommenden Keime ist.

In einer verunreinigten Wunde nun, in der alle Nischen und Buchten mit Perubalsam ausgefüllt sind, werden nach einiger Zeit, wenn auch nicht alle, so doch wohl der grösste Teil der in die Wunde gelangten Verunreinigungen von Balsam umflossen und so gewissermassen als Infektionsträger für den Organismus ausgeschaltet sein. Diese vor der Hand rein mechanische Ausschaltung wird nach einiger Zeit zu einer definitiven, indem die eingeschlossenen Keime nach Verlauf einer gewissen Zeit — in den meisten Fällen wohl schon vor Ablauf von 24 Stunden — abgetötet sein werden. —

Dass bei der Einwirkung des Perubalsams auf Bakterien vor allem ein mechanisches Moment in Betracht komme, erschien mir gleich zu Beginn meiner Versuche sehr wahrscheinlich, dass es mir in einigen Fällen mit andern, nicht baktericid wirkenden Körpern, namentlich mit Olivenöl, gelungen war, bei Meerschweinchen die nach Erdinfektion auftretende septische Erkrankung zu verhüten. Ich injicierte 3 Meerschweinchen $^1/_2$ cm^3 in Olivenöl aufgeschwemmte Erde. Eines der Tiere blieb vollkommen gesund, ein anderes blieb von Sepsis verschont, starb aber an Tetanus, das dritte ging unter septischen Erscheinungen am 4. Tage zu Grunde.

Herr Prof. Schloffer hat diese Versuche am Chirurgenkongress 1905 erwähnt[1]).

Einer im Jahre 1906 erschienenen Arbeit[2]) entnehme ich, dass Glimm bei Koli-Peritonealinfektion mit Olivenölinjektion ähnliche sepsisverhütende Erfolge erzielte. Glimm konnte den tödlichen Ausgang nach intraperitonealer Injektion einer Kultur von Bakterium coli (tödliche Dosis) verhüten, wenn er den Tieren vor der Infektion, gleichzeitig mit derselben, oder direkt nachher, Olivenöl in die Peritonealhöhle einbrachte. Er fand, dass bei solchen Tieren keine, oder ganz bedeutend weniger Bakterien im Blute nachzuweisen waren, als bei denjenigen, die nicht mit Oel behandelt worden waren. Glimm kam zu dem Schlusse, dass das Olivenöl eine Verlangsamung der Bakterienresorption bewirke. Diese letztere sei die Folge einer durch das Oel verursachten Verengerung oder Verstopfung der Lymphbahnen.

1) Verhandlungen der deutschen Gesellsch. f. Chir. 1905. II. S. 409.
2) Deutsche Zeitschr. f. Chir. Bd. 83. S. 254.

Die Ergebnisse der Glimm'schen Versuche stimmen also mit den unsrigen überein, indem sie die Thatsache sicherstellen, dass Olivenöl in gewissen Fällen gegenüber einer septischen Infektion Schutz zu gewähren vermag. In der Interpretation dieser Schutzwirkung aber weiche ich etwas von Glimm ab. Es mag ja sein, dass die vollständige oder teilweise Verlegung der Lymphbahnen eine Rolle spielt. Daneben kommt aber gewiss ein anderer Faktor ebensosehr in Betracht, der Umstand nämlich, dass — wie ich sogleich ausführen werde — das Oel an und für sich, aus rein mechanischen Gründen, im Stande ist, Bakterien einzuhüllen und gefangen zu halten. Dadurch wird ein grosser Teil des Infektionsmateriales für den Organismus ausgeschaltet; die Schutzkräfte des Körpers haben um so mehr Aussicht, mit Erfolg in Aktion zu treten.

Für eine derartige durch das Olivenöl bewirkte rein mechanische Hemmung spricht namentlich folgender Versuch.

Versuch 23.

a) 5 Oesen einer 24stündigen Staphylokokkenkultur werden in steriler Reibschale mit 2 cm^3 reinsten Olivenöles gut verrieben. (Das Oel war auf etwaige baktericide Eigenschaften geprüft worden; nach 8tägiger Einwirkung auf Staphylokokken waren die letzteren noch vollkommen lebensfähig.) Nun werden 3 Bouillonröhrchen mit je 1 Tropfen dieser Mischung beschickt, wobei man den Tropfen mit grosser Vorsicht an die Bouillon abgiebt, und jedes Schütteln vermeidet. 3 weitere Bouillonröhrchen werden mit der gleichen Oelmischung beschickt, unter tüchtiger Verreibung des Oels an der Wandung des Röhrchens.

b) 5 Oesen der gleichen Staphylokokkenkultur werden in gleicher Weise mit 2 cm^3 Bouillon zerrieben, hierauf 3 Bouillonröhrchen mit je 1 Tropfen der Bouillonmischung beschickt unter Vermeidung von Schütteln.

Mehrmalige Wiederholung dieses Versuches ergab stets, dass in den mit Oelmischung beschickten Röhrchen das Wachstum um einige Stunden später auftritt, als in den mit Bouillonmischung beschickten; ferner dass dann, wenn durch Verreibung der Oelmischung an der Wandung des Röhrchens mehr Keime freigemacht werden, das Wachstum stärker ist als dann, wenn der Oeltropfen unter Vermeidung jeder Mischung mit der Nährflüssigkeit übertragen wird. Die Wachstumsverzögerung kommt also sehr wahrscheinlich dadurch zu Stande, dass ein grosser Teil der Bakterien im Oeltropfen zurückgehalten wird.

Was ich anlässlich des Versuches 22 S. 679 gesagt habe, gilt auch hier: Im Bouillonröhrchen ist es für den Endeffekt gleich-

gültig, ob anfangs mehr oder weniger Keime in die Nährflüssigkeit gelangen, es tritt schliesslich doch immer Wachstum ein. In lebenden tierischen Geweben aber ist dieser Umstand aus den oben dargelegten Gründen von Bedeutung; es kann dadurch eine Infektionskrankheit unter Umständen verhütet werden.

Eine Verwendung harziger Körper zum Zwecke der mechanischen Hemmung von Bakterien ist — in anderer Weise allerdings — von W. v. Oettingen[1]) beschrieben worden. Um Schusswunden vor einer nachträglichen Infektion zu bewahren, benützte dieser Autor im russisch-japanischen Krieg eine Mastixlösung. Ohne die Umgebung der Wunde zu waschen, zu rasieren oder zu desinfizieren wurde in einem Umkreise von einem Handteller die Harzlösung aufgetragen, die Wunde mit einem Wattebausch bedeckt (der fest haften blieb) und das Ganze noch mit einer Binde fixiert. v. Oettingen spricht von einer durch diesen Verband bewirkten „Bakterienarretierung.

Es handelt sich hier allerdings nicht etwa um eine Behandlung der Wunde selbst mit dieser Mastixlösung, denn diese letztere wird ja nur in der Umgebung der Wunde aufgetragen. Immerhin aber bezweckt und erreicht dieses Verfahren in der Umgebung der Wunde etwas Aehnliches, wie der Perubalsam in der Wunde selbst, eine „Bakterienarretierung", wie sich v. Oettingen ausdrückt.

5. Das Einhüllungsvermögen des Perubalsams gegenüber toten Gewebspartien.

Das Einhüllungsvermögen des Perubalsams kommt nicht nur gegenüber den in der Wunde vorhandenen Bakterien, sondern namentlich auch gegenüber toten oder absterbenden Gewebspartien zur Geltung. Der Balsam hüllt die aus dem Zusammenhange ganz oder teilweise losgelösten Gewebsteile, die wegen mangelnder Ernährung der Nekrose verfallen sind, ein und verhindert, indem es die Fäulnisbakterien zurückhält, deren Verjauchung.

In dieser Eigenschaft des Balsams beruht vorzugsweise seine fäulniswidrige Wirkung. Durch einen recht einfachen Versuch kann man diese letztere zur Anschauung bringen. Aus frischem Ochsenfleisch werden eine Anzahl kubischer Stückchen zurechtgeschnitten. 2 solcher Fleischwürfel bringt man in eine Glasschale. Der eine dieser Würfel wird allseits mit einer dünnen Schicht Perubalsam bestrichen. Nach einigen Tagen geht der nicht mit Balsam behan-

1) Centralbl. f. Chir. 1906. Nr. 13. S. 362.

delte Fleischwürfel in Fäulnis über und fällt unter teilweiser Verflüssigung nach und nach in sich zusammen, er verfault. Der Perubalsamwürfel jedoch bleibt beinahe unversehrt, schrumpft etwas zusammen, trocknet später mehr und mehr ein, zeigt aber auch nach mehreren Wochen keine Spur von Fäulnis. Die Beschaffenheit der beiden Würfel, ungefähr 14 Tage nach Beginn des Versuches, ist auf Tafel III wiedergegeben.

Noch auffallender tritt diese mächtige fäulniswidrige, konservierende Kraft des Balsams zu Tage, wenn man ein und dasselbe Fleischstück nur in seiner einen Hälfte mit Perubalsam bestreicht. Nach ungefähr 10 Tagen war in einem solchen Versuche die nicht bestrichene Hälfte stark verwest, grünlich verfärbt, herabhängend matsch, die Perubalsamhälfte jedoch von der Fäulnis verschont.

Dass den stärksten Wundantiseptica in den Koncentrationen, wie sie für die Wundbehandlung eventuell noch in Betracht kommen könnten, diese Kraft abgeht, habe ich durch analoge Versuche dargetan. Fleischstückchen, die mit 1% Sublimatlösung oder mit 3% Lysollösung mehrmals bestrichen wurden, faulten beinahe in ganz gleicher Weise wie die zur Kontrolle in die Glasschalen gebrachten unbestrichenen Fleischwürfel.

Durch Bestreichen mit 10% Formol habe ich während einiger Zeit Konservierung erzielt; aber auch da trat gewöhnlich nach mehr oder weniger langer Zeit Wachstum von Schimmelpilzen auf. Hingegen war der Erfolg durch Bestreichen mit Vaseline ein bedeutend besserer, als der mit den genannten Antiseptica erzielte, jedenfalls ein Beweis dafür, dass bei diesen Vorgängen rein mechanische Momente eine grosse Rolle spielen.

Die fäulniswidrigen Eigenschaften der Balsame im Allgemeinen und des Perubalsams im Speciellen sind schon längst bekannt und auf sie ist immer und immer wieder hingewiesen worden. Ich bin bereits in der Einleitung kurz darauf zu sprechen gekommen. Schon die Alten verwendeten balsamische Mittel zur Konservierung der Leichen. Später wurde auch der Perubalsam speciell zu diesem Zwecke verwendet. So giebt Walther [1]) im Jahre 1837 eine Vorschrift an, wonach alle Höhlen und Einschnitte in die Weichteile reichlich mit Perubalsam auszupinseln sind. Auch das Zweckdienliche der Verwertung dieser fäulniswidrigen Eigenschaften des Perubalsams in zerfetzten Wunden ist schon längst bekannt gewesen,

1) Walther, Jäger und Rodius, Handwörterbuch der gesamten Chirurgie Leipzig 1837 unter „Einbalsamieren".

aber wieder in Vergessenheit geraten. Rust sagt in seinem im Jahre 1830 erschienenen Handbuch der Chirurgie: „Ferner hält man den Gebrauch (der balsamischen Mittel) bei gequetschten Wunden angezeigt. Hier verhüten sie auch das Brandigwerden des schon halb Getöteten."

Die fäulniswidrigen Eigenschaften gaben wohl seinerzeit die Veranlassung, den Perubalsam bei der Ozaenabehandlung (Rosenbach-Ebstein[1]), zu verwerten.

Wenn ich aus dem Gesagten meine Ansichten über die Wirkungsweise des Perubalsams bei der Wundbehandlung zusammenfasse, so gelange ich zu dem Schlusse, dass vor allem eine Trias ganz verschiedener Eigenschaften des Balsams in Betracht kommt, nämlich

1. die Fähigkeit des Balsams, Bakterien mechanisch einzuschliessen, und auf diese Weise für den Organismus unschädlich zu machen.

2. die baktericide Kraft des Balsams, die zwar an und für sich gering ist, die aber in Verbindung mit der sub 1 genannten Eigenschaft Bedeutung erlangt.

3. die chemotaktische Eigenschaft.

Dabei ist von grösster Wichtigkeit, dass der Balsam diese Eigenschaften zur Geltung bringen kann, ohne den Körpergeweben zu schaden und ohne üble Allgemeinerscheinungen hervorzurufen, sowie dass er dieselben infolge seiner Unlöslichkeit und Beständigkeit während längerer Zeit zur Geltung bringt. Ist diese Auffassung der Wirkungsweise des Perubalsams richtig, so ist es klar, dass Versuche, mit einzelnen Bestandteilen, „dem wirksamen Princip" das gleiche, wie mit dem Perubalsam als Ganzem, zu erreichen, keine grosse Aussicht auf Erfolg haben, da ja das Resultat durch das Zusammenwirken mehrerer, verschiedener Bestandteile erzielt wird. So kommt die bakterieneinhüllende Eigenschaft wohl vor allem dem harzigen Bestandteile zu, währenddem die schwach antiseptische Kraft vielleicht vorwiegend auf Rechnung der Zimmtsäure zu setzen ist. Die Leukocytose scheint wahrscheinlich auch vorzugsweise durch die harzigen Körper verursacht zu werden, sodass von vorneherein anzunehmen ist, dass die Zimmtsäure für sich allein den Balsam als solchen nicht zu ersetzen vermöchte. Hingegen wäre ja denkbar, dass man auf empirischem Wege dazu kommen könnte, synthetisch ein Gemenge herzustellen, das, in ähnlicher, vielleicht noch in besserer

1) l. c.

Weise, als der Perubalsam, die Wundheilung zu beeinflussen vermöchte.

Vorerst käme einmal die synthetische Herstellung des Perubalsams selbst in Frage. Dadurch wäre verschiedenen Uebelständen, welche die Perubalsambehandlung jetzt noch bietet, abgeholfen. Ich meine dabei weniger die Variabilität seiner Zusammensetzung, die doch zu gering ist, um ernstlich ins Gewicht zu fallen. Weit wichtiger ist die Möglichkeit seiner Verfälschung, die auf der einen Seite störende Nebenwirkungen (Nierenreizung), auf der andern Seite möglicherweise eine Beeinträchtigung seines Wertes als Wundheilmittel zur Folge hat.

Erklärung der Abbildungen
auf Taf. XVI—XVIII.

Taf. XVI—XVII.

Fig. 1—4 Schnitte durch Depots von Perubalsam im Gewebe. (Fig. 1 im Unterhautzellgewebe, Fig. 3 im Muskel- und Fettgewebe. Fig. 2 und 4 = stärkere Vergrösserung einer Partie des Leukocytenwalles aus Fig. 1 resp. 3).
a = äussere Haut
b = Leukocytenwall
c = Höhlung mit Ueberresten von Perubalsam
d = subkutanes Gewebe
e = Fettgewebe
f = Muskelgewebe.

Fig. 5 Fremdkörper (Seidenfaden) im Gewebe ohne Perubalsam.
a = äussere Haut
b = geringfügige Leukocytenansammlung
c = Höhlung, in der Faden ohne Balsam gelegen hatte
f = Muskelgewebe.

Fig. 6 Fremdkörper (Seidenfaden) im Gewebe mit Perubalsam
b = Leukocytenwall
c = Höhlung, in der Faden + Perubalsam gelegen hatten
d = subkutanes Gewebe.

Taf. XVIII.

2 Fleischwürfel, von denen der eine (rechts) mit Perubalsam bestrichen wurde, 14 Tage nach Beginn des Versuches.

F. Reichhold Lithogr. Kunstanstalt München

XVII.

AUS DER

ZÜRICHER CHIRURGISCHEN KLINIK

DIREKTOR: PROF. DR. KRÖNLEIN.

Ueber Dornfortsatz-Frakturen durch Muskelzug nebst Bemerkungen zur Lumbago traumatica.

Eine klinisch-unfallstechnische Studie.

Von

Dr. **Karl Henschen,**
Assistenzarzt der Klinik.

(Hierzu Taf. XIX.)

Die neuartigen Interessen und Fragestellungen der heutigen socialmedicinischen Gesetzgebung, durch welche die unglücklichen „Opfer der Arbeit" vor der nackten Misère eines invaliden Lebens bewahrt bleiben, im Verein mit dem durch die Radiographie neu zugeführten Erfahrungsmaterial haben vor die Notwendigkeit geführt, eine Revision und Kritik unserer Anschauungen über die Knochenbrüche vorzunehmen. Viele fast dogmatisch festgelegte und eingewurzelte Ansichten mussten bei dieser Reform und „Umwertung" der bishin geltenden Anschauungswerte aufgegeben oder wenigstens gründlich revidiert werden. Dieser generelle Vorgang wiederholt sich im Kleinen bei jedem einzelnen Frakturtypus. Ein bisher besonders stiefmütterlich bedachtes oder mindestens mit einer gewissen Einseitigkeit bearbeitetes Kapitel der Frakturenlehre bildet jene interessante Gruppe von Knochenbrüchen, welche einer übertriebenen Muskelthätigkeit ihr Entstehen danken. Seit Malgaigne

und den gründlichen, eingehenden Arbeiten Gurlt's ist wenig Neues mehr darüber beigebracht worden. Und doch sind auch hier in der Aera der Unfallmedicin, wo weittragende, einschneidende Existenzinteressen vom Diktum, vom Anschauungs- und Urteilskreis des Arztes abhängig gemacht sind, neue Gesichtspunkte und Perspektiven zu gewinnen.

Den Gegenstand der folgenden Arbeit bildet eine dieser Bruchkategorie zugehörige, anscheinend unwichtige Abart der Brüche der Wirbelsäule, die, bis dahin kaum bekannt und beachtet, doch in klinischer und unfallstechnischer Hinsicht unser Interesse anziehen muss: die durch eine brüske Muskelaktion entstehenden Brüche der Wirbeldornen. Auch diese Verletzungen haben wie so mancherlei andere traumatische Zustände im Lichte der Unfallheilkunde ein neues, eigenes Gesicht bekommen.

I.

Frakturen durch innere Gewalteinwirkungen, im Besondern im Anschluss an eine vehemente überdosierte Muskelaktion, haben gegenüber dem Gros der Brüche, die durch äussere Gewalteinwirkungen (Druck, Stoss etc.) entstehen, von jeher als Seltenheiten gegolten. So ergiebt sich nach P. Bruns[1]) aus einer vergleichenden Zusammenstellung mehrerer Statistiken für die durch sog. innere Gewalt (übermässigen Muskelzug) zu Stande kommenden Frakturen eine Frequenz von $^1/_2$—1% aller Knochenbrüche. In Wirklichkeit dürfte diese Ziffer jedoch nicht unwesentlich zu tief gegriffen sein. Dabei sind natürlich in diese Kategorie nur jene Fälle einzustellen, bei welchen nach sorgfältiger Analyse der Verletzungsmechanismen eine jähe, forcierte, den regulierenden Intentionen entzogene Muskelaktion als alleinige Ursache der Fraktur eines vorher gesunden Knochens angeschuldigt werden muss, während alle sog. spontanen oder pathologischen Knochenbrüche, denen eine primäre Erkrankung der Knochensubstanz (Osteopsathyrosis congenita, Osteoporosis senilis, Tabes, Syringomyelie, Lues, Tuberkulose, Osteomyelitis, Osteomalacie, Rhachitis, Tumoren) vorausgeht, ausscheiden. Denn hier genügt das alltägliche gewöhnliche Spiel der Muskeln, ein Zerbrechen des Knochens auf vorbereitetem Terrain zu bewirken. Doch sind in manchen Fällen, die kurzweg unter den Muskelzugbrüchen subsumiert werden, noch andere, gewichtige mechanische Momente an der Konti-

1) v. Bruns, Die Lehre von den Knochenbrüchen. Deutsche Chirurgie. Lief. 27. 1886. S. 62—64.

nuitätstrennung mitbeteiligt und mitschuldig; ich nenne nur die Schwer- und Centrifugalkraft, das Trägheitsmoment etc. Der Einblick in den Ablauf des mechanischen Geschehens wird dadurch zuweilen ausserordentlich schwierig. Die Konkurrenz dieser mechanischen Faktoren bedingt es dann, dass durch abnorme Muskelgewalten Kontinuitätstrennungen der Knochen auftreten, wo unter andern Verhältnissen — wenn diese Momente nicht mitwirken — bei gleicher oder ähnlicher Aktion der betreffenden Muskeln Frakturen nicht veranlasst werden.

Die ältern Autoren kennen unter dieser Bruchkategorie fast nur die pathologischen Spontanbrüche. Noch in Malgaigne's[1]) klassischem Frakturenwerk findet sich bei Abhandlung dieser muskulären Genese einzelner Knochenbrüche die Angabe: „D'après ce que j'ai vu, il me paraît qu'il faut alors ou bien quelque altération préalable du tissu osseux qui ait diminué sa résistance ou bien un accroissement anormal de la puissance musculaire, comme dans les convulsions et l'épilepsie." Prüft man daraufhin das in der Litteratur niedergelegte Beobachtungsmaterial, so überzeugt man sich bald von der Thatsache, dass die Annahme des erfahrenen Frakturenklassikers, wonach Brüche durch Muskelaktion sich nur bei primärer pathologischer Strukturänderung der Knochensubstanz, auf Grund einer wechselnden pathologischen Disposition, oder bei den ungeordneten konvulsiven Muskelkontraktionen ereignen, nicht mit der klinischen Erfahrung zusammenpasst. Im Gegenteil. Sieht man von den pathologischen Knochenbrüchen von vorneherein ab, da die Muskelaktion dabei nur die zufällige Veranlassung bildet, so kommen nicht gar selten Frakturen durch Muskelgewalt an gesunden, nicht destruierten Knochen vor. Es handelt sich dabei meist um gesunde, ausserordentlich muskelstarke, ja oft herkulische Männer, wie denn auch Knochenbrüche diesen Ursprungs nur ganz ausnahmsweise beim weiblichen Geschlecht oder bei Kindern auftreten. Auch bei dem forcierten, ungefesselten und übertriebenen Muskelspiel des Epileptischen während seiner Attaquen entstehen solche Brüche doch auffallend und unverhältnismässig selten; ist doch bekannt, wie wenig häufig Bewusstlose überhaupt (Betrunkene, Eklamptische etc.) Knochenbrüche acquirieren. Mit Hamilton[2]) unterstreicht denn

1) J. F. Malgaigne, Traité des fractures et luxations. T. I. 1847. S. 29.

2) F. H. Hamilton, Knochenbrüche und Verrenkungen. Deutsche Uebersetzung von Rose. 1877. S. 6.

auch besonders Gurlt[1]) die Erfahrung, dass „an ganz gesunden Knochen gesunder und sogar sehr kräftiger Individuen durch starke Muskelaktion Frakturen entstehen können, welche sich meistens ebenso verhalten wie die durch äussere Gewalt an der entsprechenden Stelle hervorgerufenen".

Die zum Bruche führende Gewalt wird durch jähe, übermässig forcierte Bewegungen des Körpers oder seiner Einzelteile selbst gestellt (plötzliche reflektorische Muskelkontraktionen; mit ungewöhnlicher Kraft, in ungewohnter Weise und Richtung geübte Muskelbewegungen) oder durch eine dem Körper völlig fremde, von aussen her einwirkende Kraft, wobei die Muskeln nur die Rolle von Krafttübermittlern und Krafttransformatoren spielen (ausserordentliche Kraftleistungen, die kräftige Männer im Vertrauen auf ihre Muskelkraft unternehmen etc.). Entweder handelt es sich dann um eine urplötzliche, enorme Ueberdehnung und passive Spannung des Muskels bis zu seiner maximalen Elongationsfähigkeit, wobei gleichzeitig reflektorisch oder durch Willensimpuls die grösste aktive Spannung ausgelöst wird, so dass der Knochen am fixen, seltener am mobilen Ansatzpunkt des Muskels abgerissen oder letzterer selbst im Muskel- oder Sehnenteil rupturiert wird; oder es lag dabei eine vehemente, in der Dosierung weit übergriffene aktive Kontraktion des Muskels vor, wie sie bei der Uebertreibung und Ueberdosierung zweckmässiger, automatischer Schutz-, Flucht- und Abwehrbewegungen angesichts einer drohenden Gefahr ausgeführt wird. Mit Hilfe dieser nutzdienlichen, eingeübten und gelernten Automatismen wirkt ja unser Muskelsystem als Schutzapparat, der gefahrbringende, von aussen andringende Gewalten in ihrer weitern deletären Wirkung auf Skelett und Organe lahmzulegen oder abzuschwächen hat.

Begünstigt wird das mangelhafte und ungenügende Funktionieren dieser instinktmässigen Schutzautomatismen durch die unzweckmässige oder überhaupt nicht einsetzende Thätigkeit der nervösen, centralen Regulatoren. Denn es giebt dabei nicht allein das Heftige, Plötzliche, den Muskel Ueberraschende der Kontraktion den Ausschlag, sondern vor allem auch die übermaximale, überdosierte und inkoordinierte Innervation der zur Aktion gerufenen Muskeln und auch ihrer Antagonisten unter der Einwirkung des Schrecks. Da unter dessen Einfluss offenbar eine Reihe

1) E. Gurlt, Handbuch der Lehre von den Knochenbrüchen. 1862. 1. Teil. S. 228 u. ff.

zweckmässiger Regulationen und Hemmungen in der nervösen Centralstation ausgeschaltet bleiben oder lahmgelegt sind, unter deren Mitwirkung sonst die Muskelthätigkeit ohne Kraftvergeudung zu einem planmässigen Akt koordiniert würde, gewinnt die Muskelaktion etwas Uebertriebenes, über das zweckmässige Ziel Hinausschiessendes, woraus wohl weniger eine asynchrone, als vielmehr eine inäquale Funktion innerhalb einer synergistischen Muskelgruppe oder in den verschiedenen Portionen auch nur eines Muskels resultieren muss. Es ist aus der Physiologie bekannt, dass die Grosszahl der Muskeln ihre motorischen Nervenfasern aus mehreren aufeinanderfolgenden Wurzeln bezieht, weswegen häufig nur partielle, sozusagen „radikuläre" Kontraktionen des Muskels wie im physiologischen Experiment, so auch beim gewöhnlichen zweckmässigen, regulierten Muskelspiel unter Einwirkung des centralen Nervensystems vorkommen, ein Moment, das die Inkoordination der „Schreckaktion" auch innerhalb eines einzigen Muskels verständlich macht.

Alle diese Ausführungen gelten zunächst nur für jene abnorme Muskelbethätigung, als deren Endäusserung ein querer oder axialer Zug auf den zugehörigen Knochen resultiert, wobei letzterer sich gewissermassen passiv verhält und nur als Widerstandskraft wirkt.

Gurlt[1]) hatte, noch unter teilweiser Anlehnung an den Malgaigne'schen Standpunkt, diese Brüche unterschieden in solche, welche die Folge einer ungewöhnlich starken willkürlichen Muskelzusammenziehung sind, gegenüber andern, die sich bei unwillkürlichen spastischen Kontraktionen ereignen. Eine befriedigendere und begründetere Gruppierung ergiebt sich jedoch aus einer muskelphysiologischen Betrachtungsweise. Eine Unterscheidung der Muskelzugbrüche der Knochen in solche, die durch eine aktive, nach dem physiologischen Sprachgebrauch isotonische, wenn auch inkoordinierte Muskelkontraktion zu Stande kommen, gegenüber einer zweiten Gruppe, wobei die Knochentrennung durch eine passive Ueberdehnung und aktive Spannungssteigerung des Muskels bewirkt wird, holt sich aus folgenden physiologischen Gesichtspunkten ihre Berechtigung.

Wir wissen durch die schönen Untersuchungen von A. Fick, dass es zwei verschiedene Funktionen der Muskelthätigkeit giebt, die isotonische und die isometrische, dass ferner Verkürzung und Span-

1) E. Gurlt, Ueber Knochenbrüchigkeit und über Frakturen durch blosse Muskelaktion. Deutsche Klinik 1857. S. 259.

nung eines Muskels sich in ganz entgegengesetztem Sinne ändern können. Sind die der Kontraktionsphase der Muskelthätigkeit entgegenstehenden Widerstände kleiner als die Kontraktionsenergie des Muskels, so tritt eine Verkürzung des Muskels ein (isotonische Muskelaktion); unter mässiger Zunahme der Spannung kann die Kontraktion, namentlich als „Schreck- und Schutzkontraktion", bis zu einer solchen Intensität sich steigern, dass besonders bei einer ungenügenden und gleichfalls inkoordinierten Thätigkeit der Antagonisten und beim Versagen des ganzen weitern Widerstandsapparates der Widerstand in dem so wie so weniger elastischen Knochen gebrochen werden kann; letzterer kommt zur Fraktur.

Reizt man jedoch einen an beiden Enden fixierten Muskel, so kann, ohne dass eine Verkürzung des Muskels eintreten kann und überhaupt möglich ist, die Spannung im Muskel bis zu einem so hohen Grade anwachsen, dass wieder die Knochenwiderstände überwunden werden können (isometrische oder Spannungsaktion). Diese Bedingung wird bei der grösstmöglichen Ausdehnung eines Muskels durch eine ausziehende und überdehnende, direkt oder indirekt auf diesen Muskel einwirkende Kraft bei gleichzeitiger centraler Erregung durch einen raschen, der Abwehr und dem Schutze dienenden reflektierten Willensimpuls oder einfachen Reflex auch im Organismus nicht so selten realisiert sein, so dass das myographische Experiment nachgeahmt und auf das Studium der Verletzungsmechanismen ohne weiteres übertragbar ist. Auch hier ist die Plötzlichkeit und Ueberdosierung der Spannungsänderung massgebend. Der passiv ausgezogene und überstreckte Muskel, der an seiner Verkürzung durch eine seiner physiologischen Aktion entgegenwirkende äussere oder innere Gewalt oder Last gehindert ist, befindet sich dabei im Zustande einer maximalen oder übermaximalen Erregung, wobei die Spannung, resp. die Summe der verschiedenen Einzelspannungen enorm viel höher ist als im Ruhetonus des Muskels. Es hängt dann von dem absoluten oder relativen Missverhältnis zwischen Gewalt und Widerständen, von den Festigkeitsverhältnissen im Knochen, der Intensität und dem Zeitmass der Krafteinwirkung ab, ob diese eine Gewebslösung im Knochen, wie gewöhnlich, oder im Muskel, wie seltener, bewirkt. Im Allgemeinen lässt sich sagen, dass der gesunde lebende Muskel im Zustande der Kontraktion und Höchstspannung einer Trennung und Zerreissung eher Widerstand leistet als die Sehne oder gar der Knochen. Diese Zerreissungsskala und Reihenfolge gilt nur für das lebende, gesunde Gewebe; denn beim Kadaverexperiment lässt sich für das tote Gewebe direkt das umgekehrte Verhältnis feststellen: an der Leiche reisst eher der Muskel als der Knochen.

Diese verschiedene Aktionsweise des Muskels scheint auch die mechanische Wirkung auf den Knochen, das mechanische Geschehen bei der Frakturentstehung verschieden zu beeinflussen und zu bestimmen. Gröbere Knochenabbrüche scheinen mehr durch die (iso-

metrische) Spannungsaktion, kleinere kortikale Abreissungen, die eigentlichen Rissfrakturen, mehr durch die (isotonische) Schreckkontraktion der Muskeln bedingt zu sein. Immerhin möchte ich mich nur mit einer gewissen Reserve auf diesen Schluss festlegen.

Die hier vorgetragene Betrachtungsweise trägt bewusst und absichtlich etwas Schematisierendes an sich, doch wird dadurch ein Verständnis und eine Erklärung für den Ablauf und den Mechanismus dieser Verletzungen möglich. Freilich sind die experimentellen Bedingungen der Isotonie und Isometrie bei den gewöhnlichen Muskelbethätigungen selten rein dargeboten; vielmehr handelt es sich je nach der zeitlichen Einschaltung der Widerstände und deren Grösse um eine Kombination oder ein abwechselndes Spiel der isotonischen und der isometrischen Funktion. So wird in den meisten Fällen, wenn die einwirkende Kraft nicht schon von vornherein mit ihrem Maximalwert einsetzt, der Muskel schon in einem gewissen Stadium der Kontraktionsphase mit deren Maximaleffekt belastet und beansprucht, so dass erst dann die maximale Spannungssteigerung auftritt ev. unter gleichzeitiger Ausstreckung des Muskels usque ad maximum.

Knochenbrüche, die mit Bestimmtheit auf eine perverse Muskelaktion als einzige veranlassende Ursache zurückzuführen sind, ereignen sich nun nicht allein an den Knochenfortsätzen und den kleinen und langen Knochen der Extremitäten, die zunächst nach der gewohnten Alltagserfahrung dazu privilegiert erscheinen („Fractures par arrachement"), sondern auch an den Knochen des Rumpfes, hier und namentlich an der Wirbelsäule immerhin als seltene Vorkommnisse.

Bruns[1]) berichtet darüber: „Was die Wirbelsäule betrifft, so war die Ursache stets eine übermässig forcierte Extension der Wirbelsäule durch die Streckmuskeln und zwar beim starken Hintenüberbeugen des Kopfes. In mehreren Fällen war die Veranlassung ein Kopfsprung ins Wasser, wobei der Kopf heftig zurück übergeworfen wurde, um mit demselben nicht auf den Grund zu stossen. Der Bruch hatte stets seinen Sitz am 4. oder 5. Halswirbel" [Schede[2])].

Gurlt's Sammeleifer konnte aus der Weltlitteratur nur 2,

1) l. c.

2) Verhandl. der Deutschen Gesellschaft f. Chir. X. Kongress 1881. I. S. 113 (eine eigene Beobachtung, 3 Fälle aus der Litteratur).

Schede später im ganzen 4 Fälle von Wirbelfraktur durch Muskelaktion zusammentragen, alle durch forcierte Streckung des Kopfes entstanden und alle an der genannten Schede'schen Prädilektionsstelle.

Den auffälligen Widerspruch mit der Thatsache, dass die Wirbelbrüche sonst nur durch enorme Gewalteinwirkungen veranlasst werden und dann gewöhnlich durch einen entgegengesetzten Mechanismus (übermässige Zusammenknickung der Wirbelsäule nach vorn) behebt Gurlt mit einer interessanten Erfahrung der Tierärzte: bei Pferden wird ein solches Zusammenbrechen der Wirbelsäule im Anschluss an eine übermässige Kontraktion der Streckmuskeln nicht selten beobachtet, wenn sie (namentlich junge muskelstarke Tiere) bei den zu operativen Eingriffen notwendigen Fesselungsmanövern sich durch eine plötzliche Streckung der Wirbelsäule zu befreien suchen, wobei dann unter lautem Krachen eine Fraktur eines oder mehrerer Wirbel erfolgt.

Man sieht, die Aktion der um die Wirbelsäule gelagerten Muskelmasse kann bei abnormer Bethätigung, wie sie sonst dem Körper fremd ist, so gewaltig übertrieben und gesteigert werden, dass sie eine Frakturierung durch Zug, Abknickung, Kompression wohl bewirken kann; der Bruchmechanismus, der mechanische Vorgang ist dabei ein sehr wechselnder (Zerreissung, Biegung, Torsion, Abscherung oder Kombination dieser Mechanismen).

In Analogie mit jenen bekannteren, durch reflektierte oder willkürliche, aber brüske Muskelthätigkeit so häufig veranlassten Brüchen, die durch übermässige Traktion sehr kräftiger Muskeln oder Ligamente an kleinen kurz gebauten Knochen und namentlich Knochenfortsätzen entstehen, wäre von vorneherein zu erwarten, dass ähnliche An- und Abbrüche auch an der mit Knochenzacken so reich ausgestatteten Wirbelsäule nicht selten auftreten müssen. Denn hier ist das Missverhältnis zwischen dem Energiewert der maximal kontrahierten oder angespannten Muskeln und der bei der Kleinheit und teils auch Gracilität der Fortsätze relativ geringen Knochenfestigkeit am auffälligsten. Freilich besteht hier gegenüber den andern Rumpfknochen und namentlich gegenüber dem Gliedmassenskelett der Unterschied, dass Ursprungs- oder Insertionsbereich eines Muskels sich auf eine Reihe von Knochen resp. -fortsätzen erstreckt und ausdehnt, so dass bei normalem Muskelbetrieb ein Fortsatz allein nicht für das Vollmass der Muskelwirkung beansprucht wird, vielmehr der Maximaleffekt einer Gewalt sich im

Allgemeinen mehr oder weniger gleichmässig auf eine grössere oder kleinere Strecke der knöchernen Insertionssphäre verteilt; anders dort, wo der Insertionsort eines Muskels sich meist auf einen Knochen beschränkt, der demnach für die ganze Traktionswirkung belastet wird.

Bei Einsicht in die dieses Thema abhandelnde Litteratur erhält unsere aprioristische Voraussetzung von der Häufigkeit solcher Knochenabrisse keine Bestätigung. Reine und eindeutige Fälle, wo eine übermaximale Muskelspannung oder eine überdosierte, inkoordinierte Schreckkontraktion eines oder mehrerer Muskeln bestimmt die einzige brechende Gewalt bildete, sind unter den Brüchen der Gelenk- und Querfortsätze, soweit ich die Litteratur durchmustern konnte, keine angeführt, vielleicht mit einziger Ausnahme der bei Gurlt[1]) citierten Lasalle'schen Beobachtung (Bruch des l. Seitenfortsatzes des 6. Halswirbels, Diastase zwischen 5. u. 6. Halswirbel bei einem 36jährigen muskelkräftigen Geisteskranken, entstanden durch starkes Hinten- und Vornüberwerfen des Kopfes bei Befreiungsversuchen aus einer Zwangsjackenfesselung; Sektionsbefund). Weiterhin giebt Thiem[2]) an, unzweifelhafte Anbrüche der Querfortsätze der Lendenwirbelsäule nach schwerem Heben beobachtet zu haben. Ueber die analogen, in der Litteratur nur in der Dreizahl registrierten Brüche der Dornfortsätze weiter unten.

Wenden wir uns nach diesem allgemeinen Exkurs den Brüchen der Wirbeldornen[3]) zu. So häufig diese kombiniert mit Brüchen der Wirbelbogen und -körper sich vorfinden, so selten sind die isolierten, „reinen" Brüche eines oder mehrerer Dornfortsätze. Hält man sich richtig an den streng anatomischen Begriff, so dürfen eigentlich nur solche Abbrechungen der Spinae hier mitgezählt werden, wobei der Bogen in seiner Kontinuität intakt, nicht frakturiert, der Wirbelkanal demnach nicht miteröffnet ist. Doch ist diese, klinisch und praktisch so wichtige Ausscheidung in der Kasuistik nirgends genau durchgeführt, und es laufen auch Bogenbrüche promiscue unter der Diagnose von Dornfortsatzbrüchen mit unter. Für die klinische und prognostische Beurteilung macht es

1) Cit. nach Gurlt, l. c. S. 252.

2) C. Thiem, Handbuch der Unfallerkrankungen. Deutsche Chirurgie. Lief. 67. 1898. S. 345.

3) Vgl. Hyrtl, Lehrbuch der Anatomie des Menschen. 1881. S. 317: „Processus spinosus, eine wahrhaft unsinnige Benennung, da „spinosus" dornenreich und dornenbesetzt ausdrückt. Spina vertebrae wäre richtig zu sagen".

natürlich einen wesentlichen Unterschied aus, ob die das Rückenmark schützende Skelettspange durchbrochen ist, d. h. ob eine „penetrierende" Fraktur vorliegt oder nur eine einfache Abreissung mit Intaktlassen des knöchernen Schutzkanals. Auch Wagner und Stolper [1]) urteilen in ihrem grossen standard work über die Verletzungen der Wirbelsäule dahin, dass eigentlich nur die Brüche der Bogen und ihrer Wurzeln wirkliche „Frakturen der Wirbelsäule" darstellen, denen die Brüche der Dornen nur als unwesentliche Absprengungen gegenüberstehen. Unwesentlich freilich nur dann, wenn nicht gleichzeitig das Einschlussorgan mitverletzt ist. So berichtet Arnott [2]) über einen merkwürdigen Fall, wo der abgebrochene 2. Dornfortsatz unter dem Einfluss direkter Gewalt zwischen die Bogen der nächstuntern Wirbel dislociert und eingekeilt worden war; das eingetriebene Fragment hatte die Medulla komprimiert. Schliesslich hinterlassen auch diese „reinen" Dornbrüche bei heterotoper Einheilung des dislocierten und dislociert gebliebenen Fragments gewisse Dauerbeschwerden.

Soweit die Litteratur über diese solitären oder „reinen" Brüche sich auslässt, sind bei Analysierung der zur Fraktur führenden Vorgänge und Mechanismen nur die direkten, tangential, seltener vielleicht in der Dornfortsatzachse angreifenden äussern Gewalteinwirkungen gewürdigt und berücksichtigt, während das übertriebene brüske Spiel der Muskeln unter den veranlassenden Ursachen als quantité négligeable gilt. So verzeichnen Kocher [3]), Wagner und Stolper [4]) und Henle [5]) als einzig dastehende Beobachtung eines Dornbruches durch Muskelzug diejenige Terrier's [6]), die ich mir im Original nicht zugänglich machen konnte. Später berichtete dann Schulte [7]) über einen merkwürdigen Fall von „isoliertem Bruch

1) Wagner und Stolper, Die Verletzungen der Wirbels. und des Rückenmarkes. Deutsche Chirurgie. Lief. 40. 1898.

2) Cit. nach Wagner und Stolper, l. c. S. 410.

3) Th. Kocher, Die Verletzungen der Wirbelsäule. Mitteil. aus den Grenzgebieten der Med. u. Chir. Bd. 1. 1896. S. 426.

4) l. c.

5) Handbuch der prakt. Chirurgie. Bd. 2. S. 711.

6) Vgl. Kirmisson, Traité de chirurgie de Duplay et Reclus. 1898. (Cit. nach Kocher, l. c.) — Vielleicht gehört hierher noch eine Mitteilung von Lodd: „Fracture of the spinous process of the fifth cervical vertebrae caused by a sudden strain" (Boston med. and surg. Journ. 1852), über die mir jedoch Mangels des Originals gleichfalls eine Kontrolle unmöglich ist.

7) Schulte, Deutsche militärärztl. Zeitschr. XXXI. 1902. S. 484—488. — Vgl. Hoffa's Referat in Hildebrand's Jahresberichten. VIII. 1902. S. 1211.

des Dornfortsatzes des 3. Lendenwirbels durch Muskelzug", den ich in kurzer Skizze reproduciere, da der Mechanismus wesentlich abweicht von dem des hier geschilderten Bruchtypus:

Ein früher gesunder, muskelstarker Kanonier verunglückte 2 Tage vor seiner Aufnahme im Lazarett beim Turnen (Langspringen über den Bock): beim Aufkommen auf den Boden hatte er sich übermässig stark rückwärts überbogen und sofort einen heftigen Schmerz in der Lendengegend verspürt. Befund: Keine Sugillationen und Weichteilschwellung; bei Körperbewegungen Schmerzen in der Lendengegend. Von Anfang an hohes Fieber, bis 40,3°. Konstante Druckempfindlichkeit und Krepitation am 3. L.W. Nach 15 Tagen Abscess l. von der Lendenwirbelsäule; Incision entleert Staphylo-Streptokokkeneiter sowie ein prismatisches maceriertes Knochenstück, das am Dorn des 3. L.W. einem Defekt gleicher Grösse entsprach; Lig. interspinos., an der Ansatzstelle am 3. L.W. kurz abgerissen, hing noch restweise am 4. L.W. und trug noch eine kleine vom 3. L.W. abgerissene Cortikalislamelle. Tod an Sepsis nach 22 Tagen. — Sektion: Multiple Organabscesse; Abscess in der Umgebung der l. Proc. lat. des 5. H.W.; Spina des 3. L.W. fehlt zu $^2/_3$ ihrer Länge; supradurale Eiteransammlung; alte Blutgerinnsel unter dem tiefen Fascienblatt vom 9. B.W. bis 5. L.W.

Schulte gelangt per exclusionem zu der Auffassung, dass die Fraktur des Dornfortsatzes durch Muskelzug entstanden sein müsse mit sekundärer hämatogener Infektion der Verletzungsstelle von einem andern abgelegenen Infektionsherd aus. Wie er sich den anatomisch-mechanischen Vorgang bei der Frakturbildung denkt, bleibt dabei ungewiss. Nun betont schon Gurlt, dass ein bei subkutanen Brüchen sonst selten zu beobachtender Ausgang, die sekundäre (metastatische) Eiterung an der Bruchstelle, bei Wirbelbrüchen häufiger vorzukommen scheine; so sieht man nicht zu selten eine Verletzung des Wirbelskeletts, gefolgt von einer akuten Osteomyelitis (Müller, Halm, Russell) oder einer tuberkulösen, luetischen oder aktinomykotischen Knochenerkrankung. Indes könnte wohl ein Scheinschluss im Sinne des post hoc ergo propter hoc vorliegen und die Reihenfolge der Erscheinungen eine umgekehrte sein, indem ein schon osteomyelitisch erkrankter Wirbel zum Anbruch kam. Vor Allem aber ist die Auffassung des mechanischen Geschehens eine unklare und irrtümliche. Nach der Darstellung ist eine Frakturierung durch Muskelzug unverständlich. Vielmehr muss in Analogie zu den erwähnten Schede'schen und veterinärmedicinischen Ueberstreckungsbrüchen angenommen werden, dass durch die über-

maximale Extension der Wirbelsäule und die Schreckkontraktion der Rumpfstrecker, der schwächste der übermässig gegen einander angestemmten Dornfortsätze abgeknickt wurde.

Als eine den Rupturen der Rückenmuskeln äquivalente Knochenverletzung teilte dann noch Maydl [1]) einen hier unterzustellenden Fall mit:

Ein 49jähriger Taglöhner war beschäftigt, aus einem Bassin Wasser in Eimer zu schöpfen und Strassenübergänge damit zu begiessen; da der Wasserstand im Bassin ein ausnahmsweise niedriger war, musste er sich sehr stark bücken, um die Eimer zu füllen. Als er, mit jeder Hand einen haltend, sich aufrichten wollte, verspürte er Krachen und brennenden Schmerz im Rücken. Seitdem unfähig zur Arbeit und zu grössern Exkursionen in der Brustwirbelsäule. Befund: mässiger Tastschmerz am 2. Brustwirbeldorn neben deutlicher Krepitation; laterale und vertikale Verschieblichkeit des an seiner Basis ca. $1^1/_2$—2 cm breiten Fragments.

Maydl deutet diese Fraktur als „Rissfraktur des Dornfortsatzes des 2. Brustwirbels, indem die Kontraktion der Wirbelsäule, intendiert behufs Aufrichtung des Rumpfes, von der (mittelst der Arme) am vorgebeugten obern Teil des Rumpfes aufgehängten Last überwunden wurde". Eine anatomische Prädisposition dieser Gegend findet er in Folgendem: Ausser den kleinen, zwischen Dorn-, Quer- und Gelenkfortsätzen je eines untern und den Fortsätzen des nächstobern Wirbels ausgespannten Muskeln und jenen von entfernteren Querfortsätzen zu den Spinae gehenden (Interspinales, Multifidus, Semispinalis) giebt es einen Muskelkomplex der reinen Strecker (Spinalis dorsi et cervicis), welcher von den Dornfortsätzen einerseits der untersten Brust- und obersten Lendenwirbel, anderseits von den Spinae der obern Halswirbel entspringt und an den obersten Brustdornen ansetzt. „Es befinden sich folglich die obersten Brustwirbel in einem Zustande der höchsten Spannung in zwei entgegengesetzten Richtungen, wenn der Rumpf aufgerichtet wird; und es ist eine Kontinuitätstrennung in dieser Gegend bei Mehrbelastung, insbesondere des stark vorgebeugten obern Rumpfteiles, wohl erklärbar." Deutung und Auffassung des Autors sind anfechtbar und irrig; diese Maydl'sche Fraktur gehört vielmehr nach Hergang, Lokalisation etc. durchaus zu dem durch eine forcierte Trapeziustraktion zu Stande kommenden Bruchtypus, dessen Mechanismus später des Genaueren erörtert werden soll.

1) Maydl, Ueber subkutane Muskel- und Sehnenzerreissungen etc. Deutsche Zeitschr. f. Chir. Bd. 17. 1882. S. 335.

Bourgougnon[1]) skizzierte im Jahre 1875 eine von ihm auf eine Zerreissung der tiefen Cervikalmuskeln zurückgeleitete eigenartige und typische Verletzung, die von ihm namentlich bei Erdschauflern, die Schaufeln voll Schutt auf Wagen hinaufzuwerfen hatten, beobachtet wurde: Unter krachendem Geräusch tritt ein jäher, heftiger Schmerz tief im Nacken auf, die Schaufel entfällt dem Verletzten, der seinen Kopf ängstlich steif hält, jede Drehung meidet, Schultern und Arme nicht mehr heben kann, ängstlich die Ellbogen dem Rumpf andrückt; die Bewegungen der Hände und Vorderarme bleiben ungestört. Der von den Erdarbeitern und Lastträgern in ihrem Jargon für diese Verletzung gebrauchte vulgäre Name „le mouton" bezeichnet in drastischer, trefflicher Kürze die charakteristische Haltungsanomalie des Verletzten: der Kopf wird tief und ängstlich zwischen die Schultern eingezogen, wie wenn er einen Hammel auf dem Nacken forttrüge. Die Aehnlichkeit und ins Detail getreue Uebereinstimmung dieser „Mouton"-Affektion bezüglich Hergang, des so charakteristischen klinischen Bildes und last not least auch der Berufsart der Verletzten mit den in dieser Arbeit dargestellten Bruchtypen ist so auffällig und verblüffend, dass der Gedanke und die Möglichkeit nicht abzuweisen sind, dass der Kognition entgangene Dornbrüche unter der Bezeichnung des „Mouton" mit untergelaufen sind.

Da demnach die reinen und eigentlichen Muskelzugbrüche der Wirbeldornen so gut wie unbekannte Affektionen sind, rechtfertigt sich der Zweck dieses Aufsatzes von selbst, auf Grund der folgenden klinischen Belege den ganzen Gegenstand auf breiterer Unterlage abzuhandeln.

1. Fractura proc. spinos. dorsal. I. et II.

A. C., ein 22jähriger italienischer Erdarbeiter, verunglückte am 22. VI. 04: Als Handlanger bei Ausgrabarbeiten eines Neubaus beschäftigt, hatte er die Bedienung der bekannten, zum Transport von Steinen und Erdmaterialien benützten, auf schmalem Geleise rollenden eisernen Kippwagen zu besorgen und die randvollen Schwebekessel an der Ablagerungsstätte auszuleeren. Wie er nun den mit Steinen übervoll geladenen Hängekübel in gewohnter Weise umkippen wollte, riss ihm der der Muskelkraft seiner Arme sich entziehende, plötzlich umkippende Eisenkessel den rechten Arm so rasch und heftig mit nach, dass er augenblicks zwischen den Schulterblättern ein mit einem mässigen Schmerz verbundenes hörbares Krachen verspürte. Da der Schmerz zunächst er-

1) Thèse de Paris. 1875. Nr. 340.

träglich blieb, arbeitete er den Nachmittag noch zu Ende, gegen Abend jedoch nahmen die Schmerzen in der genannten Gegend wesentlich zu, namentlich beim Heben der Arme; am folgenden Morgen konnte er den rechten Arm nicht mehr heben, da bei jedem Versuch immer am gleichen Ort ein unerträglicher Schmerz, ein schmerzhaftes „Krachen" auftrat.

Aufnahme in die Klinik 23. VI. 04: Gesunder, kräftiger, sehr muskelstarker Mann; innere Organe gesund. Kopf leicht auf die r. Seite geneigt, wird etwas steif und fixiert gehalten, da stärkeres Vorn- und Hintenüberbeugen sowie rasch ausgeführte Drehbewegungen an einer umschriebenen Stelle der obern Brustwirbelsäule, dem 1. und 2. Dornfortsatz entsprechend, einen heftigen, stechenden Schmerz auslösen. Gleicher Schmerz an gleicher Stelle bei Abduktion, Elevation und Hintenübergreifen des r. Armes hinter dem Rücken, weswegen diese Bewegungen ängstlich gemieden, der r. Arm schlapp hängen gelassen wird. Brustkorb unverletzt. Ueber dem untern Schulterblattwinkel r., hart am Innenrand, eine ca. wallnussgrosse, äusserst druckempfindliche Schwellung unter normal aussehender Haut (partielle Ruptur des Cucullaris). Im Bereich der Halsbrustwirbelsäule keine Hautsugillationen, keine abnorme Prominenz oder grob sichtbare Ausweichung der Spinosilinie. Abtastung der Halsdornen, Stauchungsdruck auf den Kopf, ruckweises Abwärtsdrücken der Schultern nicht schmerzhaft. Weichteile über den Dornen des 7. Hals-, des 1. und 2. Brustwirbels mässig angeschwollen. Palpation ermittelt am 1. und 2. Brustdorn intensiven Druckschmerz, Krepitation, abnorme Beweglichkeit und laterale Verschieblichkeit bei seitlich dislocierendem Fingerdruck, alles am deutlichsten und verblüffensten am 1. Dornfortsatz. Der bei diesen Untersuchungsmanövern manuell verschobene Dornfortsatz des 1. Brustwirbels schnellt nach Wegnahme der dislocierenden Finger sofort wieder in Reih und Glied der übrigen zurück. Bei forcierter passiver Verziehung der r. Skapula an dieser Stelle ein à distance hörbares Knacken. Am übrigen Wirbelskelett keine tastbaren Läsionen; keine Erscheinungen seitens der Medulla.

Röntgenbild: An der Wirbelsäule ausser einem wenig auffallenden dextrolateralen Heraustreten des 1. und 2. Brustdorns nichts Abnormes, Frakturlinien sind an den suspekten Dornfortsätzen nicht zu erkennen, doch bot die klinische Beobachtung der Diagnose eine sichere Unterlage.

3 Wochen nach der Verletzung sind die frakturierten Dornen noch so druckempfindlich, dass Pat. bei der Abtastung zusammenzuckt; Krepitation, Dislocierbarkeit noch nachzuweisen; Bewegungen des r. Armes bereits ungestört. — $5^1/_2$ Wochen nach der Verletzung bestehen Krepitation und abnorme Beweglichkeit nicht mehr, doch immer noch Druckschmerz, der bis zur Entlassung am 6. IX. 04 fortbesteht. Schwächegefühl im r. Arm; bei unversehens übertriebenen Bewegungen soll an der Bruchstelle immer noch ein schmerzhaftes „Krachen" auftreten. Weitere Kontrolle unmöglich, da Pat. in seine Heimat zurückreist.

2. Fractura proc. spinos. cervical. VII., dorsalis I. et II.

A. S., 33jähriger italienischer Handlanger. Belastung auf Tbc. Früher Gonorrhoë und linksseitige Pleuritis. Unfall am 22. VIII. 06: Beim Schaufeln von Steinen und Sand (bei Terrainausgrabungen), wobei er die Erdmassen ca. 2 m in die Höhe werfen musste, fühlt er nach einer übermässigen brüskierten Schleuderbewegung mit der Schaufel einen plötzlichen Schmerz in der obern Rückengegend, „wie wenn er von einer Axt getroffen worden wäre“; im selben Moment lässt er die Schaufel fallen, sinkt vor Schmerz zusammen, so dass ihn seine Mitarbeiter heraufziehen müssen; in der Nacht heftige Schmerzen zwischen den Schultern.

Aufnahme in die Klinik 29. VIII.: Ziemlich kräftig gewachsener Mann. Kopf leicht nach vorn gebeugt und rechts geneigt, starr gehalten; Seitenbewegungen des Kopfes frei, Bewegungen nach hinten, namentlich aber nach vorn, ebenso Stauchungsdruck auf die Schultern sehr schmerzhaft; die Schmerzen werden in die Höhe des 7. Hals- und der beiden obersten Brustwirbel verlegt. Beweglichkeit des l. Armes frei, der rechte jedoch kann kaum bis zur Horizontalen gehoben werden. Bei passiven Bewegungsmanövern fühlbares Krepitieren an den Dornen des 7. Hals- und des 1. Brustwirbels. Weichteile über diesen Knochen mässig aufgeschwollen, Haut unverändert. Intensiver Tastschmerz an den Dornfortsätzen des 7. Hals-, der beiden obersten Brustwirbel, besonders rechts von der Mittellinie; an den beiden ersten Krepitation und abnorme Beweglichkeit. Energisches passives Verziehen des r. Schulterblatts an gleicher Stelle schmerzhaft, gleiches Manöver links schmerzlos. Schulterheben geschieht nur langsam und ruckweise; Armpendeln beim Gehen vermieden. Beugt man den Kopf passiv nach hinten, so wird er langsam und vorsichtig wieder in Anteflexion zurückgebracht, wobei das Kinn nur 2 Finger breit vom Jugulum absteht. Bei jeder Bewegung des r. Armes entsteht ein à distance hörbares Knacken. Keine Rückenmarkserscheinungen.

Im Röntgenbild (vergl. Taf. XIX.; ich verdanke das Bild dem liebenswürdigen Entgegenkommen von Herrn Dr. med. G. Bär in Zürich) erkennt man in der Höhe des queren Pfeils scharf gezeichnet die centrale dreieckige Abbruchfläche am Dorn des 1. Brustwirbels, während das periphere Fragment nach unten verschoben ist. Auch der Dorn des 7. Halswirbels steht etwas zu tief, doch sind Bruchflächen und -linien weder hier noch am Dorn des 2. Brustwirbels zu erkennen.

Nach 3 Wochen Krepitation noch vorhanden, Schmerzen bei Bewegungen des Kopfes und des r. Armes. — Am 20. IX. indirekte Krepitation bei maximaler Anteflexion des Kopfes, Schmerzen und Knackgeräusch bei Seitenelevation des r. Armes. Direkte digitale Krepitation nicht mehr vorhanden; gebrochene Dornen noch druckempfindlich. Ausstrahlung der Schmerzen in die r. Schulter und den Rücken entlang. Geht nach Italien zurück, weiteres Schicksal darum unbekannt.

Diese beiden Fälle, von denen der eine den andern bezüglich des Mechanismus der Bruchentstehung und der klinischen Erscheinungen bis in feine Einzelzüge kopiert, sind gewiss Repräsentanten eines wohl charakterisierten „Frakturtypus", der wahrscheinlich bei denselben oder ähnlichen Gelegenheiten wie hier nicht so selten zu Stande kommt. So teilte mir Dr. G. Bär (Zürich) mit, dass ihm in seiner umfänglichen Unfallpraxis mehrere hier unterzustellende Beobachtungen vorgekommen sind. Manche Fälle, die frisch nicht in chirurgisch geschulte Beobachtung, geschweige denn unter radiographische Kontrolle gelangen, laufen unter allgemeineren unbestimmten Diagnosen wie Distorsionen etc.; insonderheit scheinen sie als „professionelle Brüche" bei bestimmten, mit grober und schwerer Muskelarbeit betrauten Berufszweigen (bei Erdschauflern, Handlangern, Maurern, Lastträgern etc.) vorzukommen. Die reinen Muskelzugbrüche sind ja ähnlich den funktionellen Muskelrupturen dem muskelstarken, kräftigen mittleren Lebensalter reserviert und zwar vorwiegend dem muskulösen männlichen Geschlecht, dem eigentlichen „Muskelmenschen". Diese Ableitungen werden bestätigt durch das geradezu Typische und Charakteristische des Sitzes dieser Brüche, denen die Dornen des 7. Hals- und der obersten, so schlank gebauten Brustwirbel besonders ausgesetzt erscheinen.

Zunächst interessieren die intimeren Vorgänge bei der Bruchentstehung, für welche bei dem reinen eindeutigen Befund, der so genau eruierbaren anamnestischen Sachlage wohl nur eine Erklärungsmöglichkeit zulässig ist. Im Allgemeinen tritt eine Trennung der Knochenkontinuität dann ein, wenn eine an irgend einer Stelle des Knochens angreifende äussere oder innere Kraft oder die Resultante einer ganzen Reihe von Kräften das Uebergewicht erlangt über alle physiologischen Gegenkräfte und Hemmungsvorrichtungen, die im Knochen-Bänder-Muskelapparat der Wirbelsäule enthalten und wirksam sind oder richtiger, im Augenblick der Gewalteinwirkung in Aktion gerufen werden. Die mannigfachen, nach Art, Stärke, Richtung der Gewalteinwirkungen so tausendfältig variierten Wirkungsweisen der verletzenden Kräfte wie auch die dementsprechend reich nüancierten und wechselnden Arten und Formen der Gegenkräfte, Widerstände und Schutzvorrichtungen, deren einzelne Komponenten teils die angreifenden Kräfte parieren und lahmlegen, teils sich ihnen superponieren, bedingen den erstaunlichen Formenreichtum der Knochenbrüche. Die Variation, die Abweichung vom „reinen Typus", einer theoretischen Abstraktion, gilt darum für

alle Knochenbrüche als Regel. Dass auch bei der Aktion aussergewöhnlicher, vehementer Muskelgewalten bei anscheinend gleicher Wirkungsweise und gleicher Gelegenheit so verschiedene Verletzungseffekte gesetzt werden, bald Distorsionen oder Luxationen, bald Frakturen oder Muskelzerreissungen, darf nicht verwunderlich sein bei einem Gebilde, das aus einer Vielheit von Knochen, Bändern und Gelenken zu einem in seinen Einzelteilen oder als Ganzes so sinnreich funktionierenden Apparat zusammengefügt ist, einem vielgegliederten Knochenschaft, der für seine eigenen Zwecke ein so kompliciertes Muskelsystem benötigt, der einem zweiten, mächtigen, weit ausgreifend zu den Extremitäten gehenden Muskelsystem zur Anheftung und Wirkungsbasis dient. Die Rückwirkung einzelner oder mehrerer Muskeln auf das Skelett wird demnach bei brüsker, übermaximaler Aktion eine sehr komplexe sein.

Es steht ausser Frage, dass der beschriebene Bruchtyp nur durch Muskelzug unter dem Einfluss einer übermaximalen Muskelspannung (isometrische Muskelfunktion) entstanden sein kann. Von der Gruppe der spino-humeralen, an den Dornfortsätzen angehefteten Muskeln, die bei übertriebener Aktion einen Muskelzugbruch bewirken können, wobei bei Einwirkung der Gewalt am Arm das Schulterblatt das kraftübertragende Vermittlungsglied bildet, kommen einzig in Betracht der Kappenmuskel und die beiden Rautenmuskeln. Die doppelte, vom äussern Accessoriusast und Fasern des Plexus cervicalis übernommene Nervenversorgung des erstern macht eine Unstimmigkeit und Ungleichmässigkeit der Muskelaktion bei einer überdosierten „Schreckinnervation" leicht verständlich. Um den Ablauf der mechanischen Vorgänge zu verstehen, muss man sich an die anatomisch-funktionelle Dreigliederung des Kappenmuskels erinnern: in eine occipito-cervikale (clavikulare), mehr weniger steil und schräg abwärts verlaufende, phylogenetisch dem Kopfnicker nahestehende Portion; in einen mittleren (skapularen), mit seiner Faserung horizontal laufenden, vom Nackenband, den Dornfortsätzen des 7. Hals- und der obersten Brustwirbel entspringenden Abschnitt, welcher zugleich die kürzesten Muskelfasern enthält; in einen dritten, etwa von den 7—8 untersten Brustdornen abgehenden Teil, der wieder längere, schräg aufsteigende Fasern hat. Gerade in der Gegend der beiden untersten Hals- und der zwei obersten Brustwirbel bilden die starken, sehnigen Ursprungsfasern das bekannte, dreieckige, seitlich ausgedehnte Sehnenfeld. Wirkt an dem zur oder über die Horizontale gehobenen Arm eine über-

mässige, ausziehende, zerrende centrifugale Kraft (Traktion an der festhaltenden Hand wie im 1., die Centrifugalkraft wie im 2. Falle), so wird unter Vermittelung der Scapula vor Allem die mittlere, mit den kürzesten Muskelbündeln versehene Portion des Kappenmuskels ad maximum gedehnt und gespannt, während der obere und untere Abschnitt des Muskels noch die Fähigkeit der isotonen Contraktion haben. Es begreift sich so einmal im Sinne meiner einleitenden muskelphysiologischen Betrachtungen die physiologische Perversion der Muskelaktion bei dieser Wirkungsweise, dann auch das Privileg der genannten Dornen zur Frakturierung. Die Dornfortsätze sind ja als Hebelarme aufzufassen, deren Länge unter normalen Verhältnissen die Thätigkeit der Muskeln erleichtert. Wollten die Verletzten ihre schwere Arbeit handwerksgemäss ausführen, so musste im selben Augenblick die Wirbelsäule durch das Aufgebot ihres Muskelbandapparats zu einem starren Stab fixiert sein, der den exekutierenden Armen Stütze und Widerhalt bot. Die übermaximale Aus- und Anspannung des kurzbündeligen mittleren Kappenmuskelteils wirkte auf die knöchernen Ursprünge zurück, bis eine Abbiegungsfraktur der durch ihre Muskelbeziehungen am meisten gefährdeten Knochenteile erfolgte. Diese muskelmechanische Analyse gewinnt um so mehr an Wahrscheinlichkeit, als im 1. Fall gleichzeitig eine partielle subkutane (funktionelle) Ruptur im Kappenmuskel nahe dem Ansatz der Querbündel an der Spina scapulae konstatiert werden konnte.

Dass ceteris paribus die Aktion der rechtsseitigen Muskeln eine stärkere Gefährdung der Dornfortsätze bedingen muss, erhellt aus anatomischen Verhältnissen. Die Dornen der obersten Brustwirbel liegen selten in der sagittalen Symmetrieebene, sondern weichen etwas nach rechts von ihr ab. Diese oft nur einem plastischen Sinne wahrnehmbare, häufig nur auf eine rechtsseitige Abweichung der Dornfortsätze selbst beschränkte Dextrokurvatur des obern Brustsegments wird veranlasst durch den linksseitigen Aortenverlauf, vor Allem aber durch den formbestimmenden, modellierenden Einfluss der Muskelwirkung infolge des vorwaltenden stärkeren Gebrauchs des rechten Armes, Rechtshändigkeit des betreffenden Individuums natürlich vorausgesetzt. Die das Schulterblatt dirigierenden Muskeln nehmen ihre Ursprünge nur an den Dornfortsätzen; die vorherrschende Tätigkeit und Beanspruchung bedingen beim Rechtshänder neben einem muskulären Uebergewicht gegenüber der Gegenseite die erwähnte dextrolaterale Abbiegung der Dornen. — Dazu kommt

ein Weiteres. Bei den schwer körperlich arbeitenden Berufszweigen (Maurern, Erdarbeitern, Schmieden etc.) kommt es unter Einfluss des Leistungsreizes (selbstregulatorische Funktion der Muskeln nach Roux) zu einer excessiven Ausbildung der Muskelmasse, mit der die Festigkeitszunahme an den Knochen nicht Schritt hält, so dass ein Missverhältnis zwischen Muskelkraft und Knochenfestigkeit, d. h. eine Präponderanz der erstern resultiert.

Nachdem wir den Ablauf des mechanischen Geschehens am aktiven, motorischen System analysiert haben, interessieren die Vorgänge am Knochen. Auf dem Wege physikalisch-mathematischer Deduktion hat Zuppinger[1]) eindringlich darauf hingewiesen, als welch bedeutsames kausales Moment der lebendige Muskelzug und -auflagedruck bei Entstehung und weiterem Schicksal der Frakturen einzuschätzen ist. Er entfällt bei allen experimentellen Kadaveruntersuchungen, die darum auch nicht annähernd die Vorgänge am Lebenden kopieren können, und spielt namentlich im muskelstarken mittleren Alter eine gewichtige Rolle. Lebendiger Muskelzug und -druck bedingen nach Zuppinger neben dem Blutdruck und der vitalen Temperatur die grössere Fragilität der lebenden Knochensubstanz. Die Bedeutung dieser Gedankengänge für die Frakturenlehre leuchtet ein. Auf die Wirbelsäule, welche als statischer Grundpfeiler die Basis unserer mechanischen Körperfunktionen bildet, wirken Druckbelastungen, muskulärer Auflagedruck und Muskelzugspannungen von erstaunlich hohen Werten. Diese Druck- und Zugspannungen, die bei Ruhe des motorischen Systems bloss als ruhende Spannung wirken, wachsen bei Einwirkung lebendiger Kraft rasch und stattlich an und reducieren ganz wesentlich die Festigkeit dieses mechanisch so stark beanspruchten Achsenstabs trotz sinnreicher, Starrheit und schlangenhaft geschmeidige Biegsamkeit so wunderbar vereinigender Architektur, zumal Zug und Druck sich dabei superponieren. Der zum Zustandekommen einer Fraktur notwendige genügend starke Gegenzug, unter dessen Mitwirkung überhaupt erst Spannungen im Knochen sich bilden (Zuppinger), wird bei unsern Dornbrüchen geleistet und übernommen durch die mächtige Muskulatur, die teils den eigenen mechanischen Leistungen der Wirbelsäule dient, teils sich weit nach Rippen und Extremitäten hinausspannt, durch die straffen, starken Bänder und das statische Moment der als Belastung wirkenden Kraft.

1) Zuppinger, Warum bricht der lebende Knochen leichter als der tote? Anatom. Hefte. Bd. 23. 1904. S. 611.

Der Kappenmuskelzug wirkt quer zur Längsachse des Wirbeldorns im Sinne einer Abbiegung. Gurlt hatte den Entstehungsmechanismus der von ihm beschriebenen Muskelzugbrüche „beinahe in allen Fällen auf die Wirkung eines einarmigen Hebels zurückgeführt; der Bruch würde an der Stelle der einer Last entgegenwirkenden Kraft oder zwischen den Angriffspunkten beider erfolgen". Diese Auffassung bedarf einer Erweiterung. Ob die angreifende Kraft eine Kontinuitätstrennung des Wirbeldorns nahe seiner Basis am Bogen, in seiner Mitte oder näher der Spitze oder gar nur eine „cortikale" Abreissung oberflächlicher Apexlamellen bewirkt, hängt von mehreren Momenten ab. Länge des Hebelarms (des Radiusvektors), Grösse dieser Kraft resp. deren Produkt, das statische Moment der einwirkenden Gewalt geben weniger den Ausschlag als das zeitliche Ausmass, der Zeitablauf dieser Einwirkung. Bei genügendem Zeitmass entstehen nach Zuppinger höchste Spannung und anschliessend die Fraktur an der „gefährlichen Stelle" des Knochens, die der elastischen Deformierung den geringsten Widerstand leistet: diese „gefährliche Stelle" liegt an Hals- und Brustdornen etwa in deren Mitte, wo auch das Röntgenbild unseres 2. Falles den Abbruch erkennen lässt (Biegungsbruch). Lässt der zu rasche zeitliche Ablauf des Traumas nicht die notwendige Zeit zum „Abfliessen der Spannung" im ganzen Knochen, so erfolgt der Bruch an der Stelle des Angriffspunktes selbst oder dicht dabei. In diesem Falle entstehen kleine cortikale Abrissbrüche der Dornspitzen, welche bei der Häufigkeit solcher abnormer Muskelgewalten sicherlich gewöhnliche Dinge sind. Weiss doch jeder Frakturpraktiker, wie oft unter ähnlichen Verhältnissen cortikale Abbrüche an so vielen andern Knochen sich ereignen, wie selten demgegenüber reine Band-, Sehnen- und Muskelrisse sind. Diese Erfahrung wird dadurch nicht erschüttert, dass es in den grosso modo angestellten Versuchen des Leichenexperimentators eher zu einer Band- oder Muskelzerreissung als zu einem Knochenbruche kommt.

Der Rest der zum Bruche führenden Gewalt bewirkt nach Kompletwerden der Fraktur die mehr weniger grosse primäre Fragmentverlagerung, die bei diesen muskulären Dornbrüchen nicht erheblich sein wird, da nach dem Abbrechen neue, starke Widerstände und Gegenzüge seitens Muskeln und Bändern (Lig. interspinosum) sich einschalten; Art und Angriff der verletzenden Kraft sind zudem andere geworden.

Ein Analogon haben diese Brüche auf Seite der Luxationen in jenen seltenen einseitigen Halswirbelluxationen (Kocher's isolierte Wirbelluxationen), welche durch aktive muskuläre Rotation, seltener durch Ueberstreckung, also gleichfalls durch brüskiertes Muskelspiel zu Stande kommen. Völker[1]) konnte 15 Fälle dieser sicher vorkommenden Verletzungen sammeln; ihre Entstehung liesse sich nach ihm auf eine übermässige plötzliche Kontraktion besonders des Kopfnickers der einen Seite zurückführen, wodurch eine Art Schleuderbewegung des Kopfes bewirkt werde.

Bei der Lage der Bruchstelle unmittelbar unter der Körperoberfläche sind die klinischen Erscheinungen dieser Brüche meist unverkennbar. Die Geschichte dieser Rückgratverletzungen reicht denn auch mit ihren Anfängen bereits in das Hippokratische Zeitalter hinauf. Hippokrates hat schon mit bewundernswertem Beobachtersinn und klinischer Präcision in dem meisterhaft abgehandelten Kapitel „περὶ ἄρθρων" das Symptomenbild dieser Brüche gezeichnet. Diese berühmte und merkwürdige, auch bei Malgaigne citierte Stelle lautet in der eleganten und klaren Uebersetzung Littré's[2]), des berühmten Hippokrateseditors: „Quand donc quelqu'une de ces apophyses épineuses, soit une, soit plusieures, éprouve une fracture considérable, l'endroit lésé se déprime au-dessous du niveau du reste; c'est ce qui les médecins trompe et leur persuade que les vertèbres se sont enfoncées en avant. Les attitudes du bléssé contribuent encore à leur faire illusion; s'il cherche à se courber en avant, il éprouve de la douleur, parce que la peau se tend là où est la lésion et que, dans cette position, les fragments de l'os blessent davantage les chairs; au contraire, s'il se tient dans une attitude cambrée, il est plus à l'aise, parce que la peau devient plus lâche à l'endroit de la lésion, et parce que les fragments osseux lui font moins de mal; de plus, si on y porte la main, il cède et se cambre et l'endroit lésé semble, au toucher, vide et mou. Toutes ces circonstances contribuent à induire les médecins en erreurs: quant aux bléssés, ils guérissent d'eux-mêmes promptement et sans accident; car le cal se forme rapidement dans tous les os qui sont spongieux."

Diese klassische Skizze des grossen Koërs hat die neuere Zeit nur durch wenige Striche noch ergänzen müssen. Neben dem

1) Deutsche Zeitschr. f. Chir. Bd. 6. 1876. S. 424.

2) Oeuvres complètes d'Hippocrate. Traduits par E. Littré. Tome IV. Paris 1844. p. 198—201.

Hippokratischen Phänomen (Schmerz bei Vorwärts-, Schmerznachlass bei Rückwärtsbeugung) liegen die gewöhnlichen Frakturanzeichen vor: Weichteilschwellung; ev. Sugillationen der Haut; fixer Tastschmerz bei Abtastung der Dornlinie; abnorme Verschieblichkeit des Fragments; Krepitation, die der Verletzte als schmerzhaftes Krachen mitpercipiert; Fragmentverlagerung zur Seite, nach oben oder unten; instinktive Einschränkung der Bewegungen des betroffenen Wirbelsäulensegments, Schiefhaltung des Kopfes nach der „Verletzungsseite" hin zur Entspannung des das Bruchstück verziehenden Kappenmuskels, Beeinträchtigung der Armbewegungen dieser Seite. Es ist dabei an die motorischen Aufgaben des Cucullaris und die weite Auseinanderspannung seiner Anfangs- und Endpunkte zu erinnern: jede Verrückung der Insertionsstelle am Arm muss durch Zerrung auf die abgerissenen Ursprungsbündel und das von ihnen mitgenommene Fragment zurückwirken.

Ganz im Sinne der schönen Erhebungen, die Gaupp[1]) bei einer Analyse der Einzelphasen der Bewegungen des menschlichen Schultergürtels über die Gelenk- und Muskelmechanismen anstellte, geben unsere klinischen Beobachtungen eine Uebersetzung dieser anatomischen Analyse ins Klinische. Infolge der reflektorischen Ausserdienststellung der Kappen-Rautenmuskelgruppe bestehen bei unsern Verletzten Funktionsdefekte folgender verschiedener Bewegungsexkursionen: 1) des Schulterhebens (beteiligte Muskeln: Kopfnicker; Clavicular- und Scapularportion des Trapezius; levator scapulae); 2) der Rückwärtsbewegung der Schulter (Muskelkräfte: Rautenmuskel; mittlerer und unterer Trapeziusteil; Latissimus); 3) der Schultercirkumduktion (Kombination der beiden ersten Bewegungen); 4) der Seitenelevation des Armes [Fixation des Schulterblatts durch den Cucullaris während der 1. Phase. der Horizontalelevation; während der 2. Phase, der Erhebung zur Vertikalen, „liegt der Schwerpunkt der Trapeziuskontraktion in der adduktorischen Wirkung, die er auf die Scapula und damit den ganzen Schultergürtel ausübt, und durch die das Schulterblatt auf die Fläche des Rückens gezogen und seine Drehungsebene mehr der Frontalen genähert wird". In dieser Stellung, einem Ergebnis der Trapeziuswirkung, giebt das Akromialgelenk die grösste Ausgiebigkeit für die seitliche Aussendrehung der Scapula]; — 5) der Neigung des Kopfes nach der „Verletzungsseite." Aus

1) E. Gaupp, Ueber die Bewegungen des menschlichen Schultergürtels. Centralbl. f. Chir. 1894. S. 793. — Ibidem S. 1220.

der Mitbeteiligung des Trapezius an der Verletzung ergeben sich für das klinische Bild dieser Brüche komplexe primäre Funktionsstörungen der Arm- und Schulterbewegungen, die jedoch verhältnismässig bald, nach ca. 3—4 Wochen, verschwinden.

Der Grad der Dislokation und der Mitzerreissung der angrenzenden Muskel-Sehnenteile bestimmen es, ob die Fragmentverschiebung bei der Ausheilung fixiert wird, womit eine dauernde Defiguration in der Dornlinie resultiert, oder ob das Bruchstück wieder von selbst an seine Stelle zurückschnappt. Diese spontane Reduktion des abgewichenen Fragments, das (wie im 1. Fall) unter Wirkung des elastischen Zuges der angehefteten Band-Muskelzügel, namentlich unter Mithilfe zweckmässig agierter, instinktiver Rumpfbewegungen, von selbst in seine natürliche Stellung zurückstrebt, haben auch Malgaigne[1]) und Aurran[2]) an je einem Falle beobachten können. Ausser dem schon von Paulos Aiginetes und Duverney empfohlenen diagnostischen Fingergriff zum Nachweis der Krepitation, der abnormen Verschieblichkeit und der Fragmentverlagerung wird, wenn diese sichern Frakturphänomene fehlen, die indirekte Krepitationsprüfung durch extremes passives Lateralziehen des Schulterblatts oder passive Seitenelevation des Armes, namentlich aber eine sorgfältige perkutorische und auskultatorische Absuchung der Wirbelsäule zum Ziele führen. Diese letztere Methode wurde neuestens von Ludloff[3]) mit Erfolg zur Diagnose der Arthritis deformans der Wirbelgelenke und gewisser Beckenbrüche wieder aufgenommen. Man wird so vielleicht auch die sonst schwer erkennbaren cortikalen Abrisse entdecken können durch Nachweis eines knirschenden oder krachenden, bei einiger Uebung von blossen Muskelgeräuschen gut differenzierbaren Krepitationsgeräusches.

Ein weiteres anamnestisches Phänomen darf vom Untersucher nicht missachtet werden, ich meine jenes charakteristische knackende oder krachende Geräusch, das beim Eintritt des Abbruchs dem Verletzten durch Gehör und Gefühl zur Perception gelangt. Es ist

1) l. c.

2) Cit. nach Malgaigne, l. c. T. I. p. 412 (1771).

3) Ludloff, Die Auskultation der Wirbelsäule, des Kreuzbeins und des Beckens. Münch. med. Wochenschr. 1906. S. 1197. — Uebrigens hatte schon Lisfranc (Clinique chirurgicale de l'Hôpital de la Pitié. Paris 1841. 8. p. 51) im Jahre 1823 die Knochenauskultation mittelst des Sthetoskops zum Nachweis fraglicher Frakturen bei leisem, dem unbewaffneten Ohre nicht wahrnehmbaren Krepitationsgeräusch empfohlen.

fast pathognomonisch für alle durch brüske Muskelaktionen bewirkten Knochentrennungen, da hier nicht, wie bei äusserer Gewalteinwirkung, die Aufmerksamkeit des Patienten davon abgelenkt ist. Dieses meist sehr laute, sehr oft auch à distance und der Umgebung wahrnehmbare Bruchgeräusch, dem in ähnlicher Klangnüance nur noch bei der Zerreissung von Sehnen, Bändern und Muskeln (Regeard) begegnet wird, ist ein um so wertvollerer Fingerzeig, als diese letzgenannten Verletzungen seltener sich ereignen als Knochenabbrüche und durch die weitere Untersuchung sich wohl bald ausschliessen lassen.

Der skeptische und vorsichtig reservierte Standpunkt, den bekanntlich Wagner und Stolper gegenüber der radiographischen Darstellung der Wirbelbrüche einnehmen, erscheint, exakte Technik vorausgesetzt, bei dem geschilderten Bruchtypus angesichts des positiven Ausfalls des Verfahrens, der sich mit dem klinischen Bilde eindeckt, nicht begründet. Erforderlich ist Blendentechnik und genaueste sagittale Einstellung des Objekts. Infraktionen und genau koaptierte komplete Brüche führen wohl seltener als solche mit Bruchstückverlagerung vor ein positives Ergebnis. Die Schwierigkeiten der radiographischen Kontrolle in der allgemeinen Praxis, der diese Brüche wegen der nicht beängstigenden Erscheinungen wohl meist zugegangen sind, sind wohl mit ein Grund, dass man sie bishin übersehen hatte.

Prognostisch wird man kaum ernstere Störungen zu erwarten haben. Sind es doch nur ganz seltene Verletzungskuriosa, wo das Fragment derart nach vorne eingetrieben und eingespiesst wird, dass eine ernste Verletzung des Einschlussorgans oder der von ihm abgehenden Nervenstränge hinzutritt. Bogenbrüche mit primärer Miteröffnung des Knochenkanals dabei immer ausgenommen. Aber diese Ausnahmen vom Typischen, wie Arnott's merkwürdiger Fall (s. o.), ziehen das Interesse des Chirurgen besonders an, da bei der unschwierigen operativen Zugänglichkeit der Bruchstelle und dem absoluten Zwang zu einem blutigen Einschreiten seine Kunst hier einen schönen unbedingten Triumph feiern könnte, indem die Operation die Ursache dieser neurospinalen Verletzung leicht und rasch beheben kann. Beachtung verdient noch der Warnruf von Wagner und Stolper, wonach Dornbrüche zuweilen nur als Teilerscheinungen anderweitiger, abgelegener Wirbelverletzungen anzutreffen sind.

Die Anheilung des Dornfragments geht, wie schon

Hippokrates feststellte (s. o.), bei fehlender oder geringer Verlagerung in Kürze durch synostale Callusbildung vor sich. Doch bildet die knöcherne Konsolidation durchaus nicht die Regel, wie Hippokrates annahm, und Heilung mit Pseudarthrose durch fibrösen Bindegewebscallus oder durch isolierte Vernarbung der Bruchflächen und damit mit bleibender Deformation sind keineswegs ungewöhnlich. Das ist nicht verwunderlich: da diese Brüche so oft misskannt, die Verletzten sich selbst überlassen und ohne Instruktionen bleiben, verhindern vorzeitige Belastung und das gewohnte Muskelspiel eine ruhige knöcherne Verheilung, besonders wenn sich noch abgerissene Band- und Muskelfetzen interponieren. Bei erheblicher Verschiebung geschieht weder ein spontanes Zurückschnellen des Fragments an seine Ursprungslage, noch lässt sich das passiv wieder zurückgebrachte Stück dauernd angefügt halten. Jeder Versuch der Dauerreposition wird durch die Menge der auf den Wirbeldorn einwirkenden Muskeln vereitelt (Hyrtl). Es liegt nahe, die heterotope Einheilung des seitlich oder nach unten abgewichenen Dornstückes für das Nachbleiben mehr weniger erheblicher Beschwerden anzuschuldigen, indem das verlagerte Bruchfragment unter Mitwirkung des angehefteten Muskels als dauerndes Irritament wirkt und einen schmerzhaften Reizzustand in der unmittelbaren Weichteilumgebung setzt. Auch an ein mechanisches Einklemmen des Fragments zwischen nächstobern und nächstuntern Wirbelbogen und -dorn bei gewissen Bewegungen ist zu denken.

Es sollen an der Bruchstelle sogar wahre posttraumatische Gelenkbildungen, eigentliche Nearthrosen gefunden worden sein[1]).

1) Gurlt fand in der Litteratur folgende Fälle vollkommener Gelenkbildungen an den Dornfortsätzen, wobei Knorpelüberzüge, Gelenkkapsel und synoviale Innenmembran vorhanden waren: 1. W. G. Kelch (Beiträge zur path. Anat. Berlin 1813. 8. S. 7). Bewegliche Spitze des Stachelfortsatzes des VII. Halswirbels. — 2. Aston Key (A. Cooper, Dislocations and Fractures. 1842. 8. p. 532. Cit. bei Malgaigne und Hyrtl): Kadaverbefund; veritable Gelenkbildung am Dornfortsatz des III. Brustwirbels. — 3. M. Heiland (Ephemerid. Acad. Caes. Leop. Nat. Curios. 1699 und 1700, Observ. 158). Sektionsbefund an weiblicher Leiche: „In cadavere feminino vertebrae lumborum sex aderant, quarum quarta conformationis vitio laborabat; processus enim eijus spinosus non symphysi erat junctus reliquae vertebrae, sed jungabatur arthrodia." — 4. Hebenstreit (Rariora ossium momenta. Lipsiae 1740): Gelenkbildung an einem Dornfortsatz des Kreuzbeins. — 5. Otto („Brüche der Wirbelbeine durch regelwidrige Gelenke geheilt", in „Seltene Beobachtungen zur Anatomie" etc. Berlin 1824): Gelenkbildung an einem Sakraldorn.

Auffällig bei diesen Bildungen ist schon, dass es fast nur zufällige Kadaverbefunde sind, so dass eine Kontrolle bezüglich ihrer traumatischen Genese von vorneherein unmöglich ist. Anatomische Befunde und Ueberlegungen bringen darauf, dass es sich wahrscheinlich nicht um Gebilde traumatischen Ursprungs handelt, sondern um im Entwicklungsablauf entstehende Bildungsanomalien (Hemmungsbildungen, Bildungsfehler). Diese Auffassung erhält Unterstützung durch embryologische Argumente.

Hat sich der Knorpelwirbel aus dem häutigen Vorstadium von 4 Verknorpelungspunkten aus im 3. Embryonalmonat an der Brust, im 4. in den übrigen Segmenten vollkommen ausgebildet, wobei aus der dorsalen Wachstumselongation jeder knorpligen Bogenhälfte je ein primitiver knorpliger Dornfortsatz sich entwickelt, der dann mit dem anderseitigen verschmilzt zu einem unpaaren, dorsal weiterwachsenden Fortsatz, so beginnt die Verknöcherung im 3.—4. Fötalmonat im Knorpelinnern von 3 Ossifikationscentren aus: je eines liegt rechts und links in der Basis der obern (Neural-)Bogen, das dritte im Innern des Wirbelkörpers. Schliesslich setzt sich der seiner Verknöcherung entgegengehende Wirbel dann aus 3 Knochenstücken zusammen, die durch breitere Knorpelfugen an den Basen der Bogen, die eigentlichen Epiphysenlinien der Wirbel, und eine schmälere, an der mediandorsalen Konfluenz der rechten und linken Bogenhälfte gelegene Knorpelschicht längere Zeit noch von einander getrennt bleiben. Neben andern tritt dann in einem relativ späten Alter, etwa im 8.—15. Lebensjahr (Schwegel), in Ein- oder Zweizahl ein Nebenknochenkern in der Spitze der Dornfortsätze auf; erst um das 25. Jahr erfolgt eine Verschmelzung mit der Hauptmasse des Wirbels, der demnach erst von dieser Zeit an einen einheitlichen, kompakten Knochen bildet. Bei einer Störung und Ablenkung der dabei sich abspielenden Ossifikationsvorgänge ist eine Entstehung und Ausbildung abnormer Gelenke nicht unwahrscheinlich. Gleiche Gelenkbildungen wurden zuweilen an den Basen der Wirbelbogen, ebenfalls fast ausschliesslich im Lumbosacralsegment, beobachtet und schon von J. F. Meckel[1]) als Hemmungsbildungen und atavistische Reminiscenzen an die Wirbelarchitektur der Reptilien aufgefasst, bei welchen diese gelenkigen Verbindungen der Bogen zeitlebens bestehen können. Hyrtl[2]) bringt folgende Angaben: „Auch an der Wurzel zweier Dornfortsätze der Lendenwirbel wurden von Mayer Gelenke gesehen und als Diarthrosis obliqua accessoria beschrieben. Zu den seltensten Vorkommnissen jedoch

1) J. F. Meckel, Handbuch der path. Anatomie. Bd. 1. Leipzig 1812. S. 382.

2) Hyrtl, Topographische Anatomie. Bd. 2. 7. Aufl. 1882. S. 311.

gehören die von Mayer[1]) und Lambl beobachteten Gelenke oder Synchondrosen, welche am Bogen des 5. Lendenwirbels paarig vorkommen und dem dadurch beweglich gewordenen Dornfortsatz erlauben, gehoben und gesenkt zu werden, ohne dass der Wirbel selbst an dieser Bewegung Anteil hat." Mayer nahm mit Howship und Otto, die ähnliche Beobachtungen berichteten, an, dass diese „falsche Gelenkbildung nicht als ursprünglicher Bildungsfehler, sondern als Folge einer äussern gewaltsamen Einwirkung anzusehen sei" (Bruch par contrecoup), ohne freilich eine ausreichende Begründung beizubringen.

Jedenfalls besteht im Lumbosacralsegment, wahrscheinlich auch im Bereich der untersten Hals- und der obersten Brustwirbel, eine gewisse Neigung zur Ausbildung accessorischer Gelenkformationen, was teils mit der funktionellen Beanspruchung dieser Abschnitte zusammenhängen mag, teils als atavistischer Rückschlag deutbar ist. Hyrtl bemerkt: „Das Stemmen der Dornfortsätze der Lendenwirbel führt bei grosser, durch Uebung erworbener Beweglichkeit zu einem Abreiben ihrer Enden, welche sich glätten und mit Synovialhäuten überzogen werden, wodurch neue Gelenke entstehen sollen, bei welchen ein knopfförmiger Höcker am obern Dorn in eine sphärische Grube am untern Dorn eingreift. Da man diese Gelenke zuerst an Soldatenleichen beobachtete, so wurden sie „Exerciergelenke" genannt". Damit stimmen die Beobachtungen von Fick[2]) zusammen, dass die übereinanderliegenden Lendendornen namentlich im höhern Lebensalter von einer Gelenkkapsel umgebene Artikulationsflächen zeigen. Luschka fand sogar nicht selten zwischen den Lendendornen in der interspinalen Bandmasse eine dem Annulus fibrosus der Zwischenwirbelscheibe ähnliche Faserknorpelansammlung und in ihr eine einheitliche oder mehrkämmerige „Gelenkhöhle". Ueber arthrodische Verbindung der Quer- und Gelenkfortsätze mit dem Wirbelkörper, gleichfalls im Lendenteil, berichteten Rosenmüller und Ungebauer (cit. n. Mayer, l. c.). Alle diese Analogiebefunde erhärten die Auffassung, dass auch die sog. posttraumatischen Nearthrosen der Wirbeldornen als accessorische Gelenkbildungen, als Bildungsanomalien zu erklären sind. Summarisch zusammengefasst sprechen folgende Momente dafür: Es handelt sich ausschliesslich um Kadaverbeobachtungen, hauptsächlich im Lumbosakralsegment; Fehlen traumatischer Residuen am gleichen oder den Nachbarwirbeln; anatomisch vollkommenste Ausbildung aller ein Gelenk bildenden Bestandteile; allgemeine Tendenz dieses Wirbelsäulenteils zur Produktion accessorischer Gelenke; vergleichend-anatomische Analoga (artikulierte Einfügung der Dornfortsätze bei den Knochenganoiden).

1) Mayer, Virchow's Arch. Bd. 16. S. 65.

2) R. Fick, Handbuch der Anatomie und Mechanik der Gelenke. 1904. S. 75. — Testut, Traité d'anatomie humaine. T. I. 1899. p. 92.

Die Behandlung der reinen Dornbrüche ist eine gegebene: Manuelle Einpassung des verlagerten Bruchstücks unter Zuhilfenahme zweckmässiger Bewegungen (die Neigung zur Spontanreduktion beweist den Erfolg solcher zweckdienlichen instinktiven Muskelbewegungen); Ruhigstellung des beteiligten Armes; Anfangs strenge Ruhe; Massnahmen zur Beseitigung der Weichteilschwellung etc. Malgaigne (und mit ihm Hyrtl) wendet sich energisch gegen das schon von Paulos Aiginetes im Anfang des 7. Jahrhunderts empfohlene blutige Vorgehen (Extraktion des Fragments durch eine Incision): „Cette opération, ainsi conseillée d'une manière générale, serait tout à fait irrationelle." Das aktive Verfahren des glänzenden Byzantinerchirurgen, an das sich in der aseptischen Operationsära keine funesten Zufälle mehr knüpfen können, beschränkt sich demnach auf drei Hauptindikationen: Auf jene seltenen isolierten Dornbrüche, die mit einer Anspiessung des Rückenmarkes durch die Fragmentspitze einhergehen; dann auf jene Fälle, wo eine Behinderung der Rumpfexkursionen eine mechanische Einklemmung des Knochenstückchens bei bestimmten Bewegungen vermuten lässt: eine Entzündung und Abscessbildung um das irritierende Fragment zwingt als dritter Eventualfall ohnehin zum Einschnitt.

II.

Auf dem Boden dieser klinischen Beobachtungen eröffnen sich noch weitere, neue Perspektiven, da in ihnen Elemente liegen, die zur Klärung eines vielberufenen traumatischen Krankheitszustandes beitragen, den man gemeinhin als traumatische Lumbago bezeichnet. Dieses Thema bleibt als wichtige unfallstechnische Frage immer von aktuellem Interesse für jeden zur Begutachterthätigkeit berufenen Arzt.

Schon aus der rein symptomatischen Benennung erhellt, dass es nur Sammel- und Verlegenheitsausdruck ist für einen Komplex von Erscheinungen und Beschwerden nachweislich traumatischen Ursprungs, dem noch die reelle anatomische Unterlage mangelt. Ich verzeichne hier eine Aeusserung Ludloff's, der wohl als einer der ersten für einzelne der durch die verschiedensten Ursachen ausgelösten, vagen vertebrospinalen Schmerzsensationen eine genauere klinische Analyse mit Erfolg angebahnt hat: „Während über den Kopfschmerz in jeder Diagnostik leicht eine Zusammenstellung nachzusehen ist, habe ich eine zusammenfassende Darstellung über Genick-, Rücken- und Kreuzschmerzen nicht gefunden; man ist gezwungen, sich einzelne Daten zerstreut zusammenzulesen, und doch lohnte es sich, allein über den Kreuzschmerz eine Monographie zu schrei-

ben". In der That, da fast jeder dritte Unfallverletzte sich dem Arzt mit der monotonen Klage über „Kreuz- und Rückenschmerzen" präsentiert, lohnte es sich wohl, das Studium der leichteren traumatischen Affektionen der Wirbelsäule und des in ihr geborgenen Organs einlässlich zu betreiben und für die klinischen Erhebungen besonders in Fällen mit kurz voraufliegendem Trauma das pathologisch-anatomische Substrat festzustellen.

Der gedankenlose Unfug, den Laien und Aerzte mit den „Kreuzschmerzen" treiben, ist auch mit Schuld daran, dass ein Teil solcher Fälle als Simulation, der andere, grössere als „Neurasthenia spinalis" (Beard, Rockwell) oder als „Spinalirritation" oder endlich als „traumatische Neurose" (Charcot, Oppenheim) kurzer Hand abgetan wurde, indem nebelhafte, anatomisch nicht belegbare Begriffe an die Stelle kalter Kritik über Ursache und Wirkung gesetzt wurden. Vorträge und Diskussion, die darüber noch an der letzten 78. Versammlung deutscher Naturforscher und Aerzte in Stuttgart geboten wurden, bewiesen schlagend, wie divergent und grundverschieden die Ansichten über dieses Thema noch sind, da Chirurg, Psychiater und Neurologe jeweilen von abweichenden Prämissen und Gesichtspunkten dazu herantreten. Mit besonderer Schärfe hat Kocher gegen die Abstraktion verschwommener Verlegenheitsdiagnosen Front gemacht: „Seit der Erfindung des „Railway-spine" durch Erichson, seit der verhängnisvollen Ausbildung der Lehre von der „traumatischen Neurose" durch Charcot und seine Schüler ist man ungemein geneigt, in diesen grossen Topf eine ganze Reihe von Beschwerden hineinzuwerfen. Und doch ist es ein offenes Geheimnis, dass eine erkleckliche Zahl dieser Fälle sich nach Abklärung der Entschädigungsfrage als reine Simulation entpuppen; ein anderer, nicht weniger bekannter Teil dagegen kommt gerade auf Rechnung derjenigen Veränderungen, welche sich an Wirbelsäuleverletzungen als solche ohne Beteiligung des Markes und der grössern Nervenstämme anschliessen." Positives ist auch hier nur durch eine Erweiterung unserer Kenntnisse über den pathologisch-anatomischen Effekt des Traumas zu erreichen; erst dann wird das kritische Verständnis für die klinischen Folgeerscheinungen innerhalb der zur Ausmessung und Aburteilung der Unfallsfolgen berufenen Kreise gerecht und segensvoll sich geltend machen im Interesse jener Teilinvaliden, denen der depravierende Vorwurf der Simulation oder Uebertreibung anhaftete.

Als Lumbago (Hexenschuss, Lendenschmerz, Lendenlähme, Tour de rein) bezeichnet man eine plötzlich und überraschend auftretende heftige Schmerzempfindung in der Lenden- und untern Rückengegend mit gleichzeitiger Bewegungshinderung[1]). Aehnliche

1) Cf. Artikel „Lumbago" in Eulenburg's Realencyklopädie der ges. Heilkunde. 2. Aufl. Bd. 12. 1887. S. 133. (Seeligmüller.)

Schmerzsensationen kommen übrigens ceteris paribus auch an den höher gelegenen Rückenabschnitten vor. Während die deuteropathische Form der Lumbago nur die lumbosakrale Schmerzausstrahlung tieferliegender Organkrankheiten im Sinne der Head'schen Untersuchungen darstellt (Tabes, Nieren-, Utero-Ovarialleiden, Gicht etc.), entsteht die protopathische Form (idiopathische, essentielle Lumbago) im Anschluss an Erkältungen (L. rheumatica) oder an Traumen (L. traumatica). Die Analyse und Kritik der pathologisch-anatomischen Möglichkeiten dieser traumatischen Abart wird uns hier ausschliesslich beschäftigen.

Nach Art, Sitz, Dauer, Stärke, Ausstrahlungssphäre der Schmerzen ist diese Affektion ausserordentlich wechselnd und variantenreich; denn man muss sich immer vor Augen halten, dass es eine rein symptomatische Sammelbenennung eines Syndroms von Erscheinungen ist, deren anatomische Ursache sehr verschieden sein kann. Die funktionellen Störungen brauchen der organischen Läsion nicht unmittelbar auf dem Fusse zu folgen, es kann vielmehr vor deren Auftreten ein kürzeres oder längeres Intervall sich einschalten. Schon das spricht gegen die noch abzuhandelnde Muskeltheorie. Ist die Verletzung leichterer Art — und um solche wird es sich meist handeln, da schwerere Traumen meistens weniger diskutable, gröbere Folgen an Skelett und Einschlussorgan nach sich ziehen — und datiert das Trauma schon einige Zeit zurück, so erwachsen dem Untersucher einer alten Verletzung immer grössere Schwierigkeiten, die objektiven Erscheinungen, die organische Läsion, von den funktionellen Störungen abzutrennen. Zudem sind die Beziehungen zwischen Grösse der Gewalt und ihrem anatomischen Effekt durchaus nicht mathematisch formulierbare; ebenso viel spielt hier die anatomische Individualität des Verletzten mit. Mit Bähr ist hier schon einleitend eine Einschränkung zuzugeben: Es kann vorkommen, dass eine latente oder schon früher vorhandene rheumatische Lumbago anlässlich schwerer körperlicher Anstrengung das erste Mal offenbar wird oder recidiviert; doch handelt es sich hiebei um Individuen mit schon länger bestehender „rheumatischer Diathese", denen eine antirheumatische Kur rasch Linderung bringt. Weiter ist auch möglich, dass Recidive, Nachschübe eines frühern traumatischen Lendenrückenschmerzes auf Rechnung einer neuen, wenn auch noch so unbedeutenden Verletzung gesetzt werden.

Bei einem so vieldeutigen und artenreichen Krankheitsbilde

drängt sich umso mehr die Theorie, der hypothetische Erklärungsversuch hervor; es wird darum zunächst dienlich sein, die strittigen Punkte durch ein Nebeneinanderreihen der Ansichten herauszuheben.

Nach Gubler[1]) ist der Hexenschuss immer die Folge einer Muskelruptur infolge einer asynchronen Kontraktion einzelner Muskelportionen. Auf den gleichen Boden stellen sich auch Alling[2]) und Regeard[3]).

Etwas vorsichtiger äussert sich Maydl[4]), der diesen Ursprung wenigstens nur einem Teil der Lumbagofälle reserviert wissen will: „Die Rückenmuskulatur ist nicht selten Sitz von Zerreissungen. Ist es auch nicht möglich, speciell diesen oder jenen Muskel als ausschliesslich betroffen zu bezeichnen, ja, bleibt auch die Affektion, als Ruptur gedeutet, in den meisten Fällen immer noch anfechtbar, so scheint dennoch nach einzelnen, wohl seltenen Beobachtungen letztere Diagnose sehr wahrscheinlich, wo man nämlich in den Fällen von sog. „Hexenschuss" ausser den üblichen Zeichen an der schmerzhaften Stelle in der Lendenmuskulatur auch noch eine Ekchymose und deutliche Vertiefung konstatieren konnte. Auch die Gelegenheit, bei der jene Affektion plötzlich, manchmal sogar unter Krachen auftritt, spricht dafür; es sind dies jähe, gewaltsame Muskelanstrengungen, nach denen der Komplex von Symptomen verschieden, je nach dem Sitz in dem obern oder untern Teile der Rückenmuskeln auftritt."

Auch Lorenz[5]) fasst den traumatischen Hexenschuss als reine Myalgie auf der Basis partieller oder nur fascikulärer funktioneller oder direkt traumatischer Muskelrupturen: Infolge ungewohnter Anstrengungen kommt es zu übermässigen Zerrungen der Muskeln und Sehnen, zu Zerreissungen einzelner Muskelbündel oder auch nur einzelner Fasern, namentlich der kleinen tiefgelegenen Muskeln. Die dann nachbleibenden kleinen, der Kognition unzugänglichen Narben sollen bei jeder energischen Zerrung wieder schmerzempfindlich werden; diese bei mangelnder Schonung umfänglicher sich ausbildenden Muskelschwielen sind Ursache einer

1) Gubler, De la kinésalgie dans la diastasis muscul. etc. Journ. de Thér. 1874. T. I. p. 722 et 627.

2) Bull. gén. de Thér. 1869. p. 113.

3) Thèse de Paris. 1880.

4) l. c. S. 335.

5) H. Lorenz, Die Muskelerkrankungen. Wien 1898. (Nothnagel: Spec. Path. u. Ther.) S. 17—39.

gewissen umschriebenen Muskelschwäche und der bei Ueberanstrengung, Erkältung etc. auftretenden Schmerzen, zumal die Wiederholung der Zerrungen gleichzeitig entzündliche Vorgänge auszulösen scheine. Jedoch gesteht Lorenz selbst, dass für diese allgemein herrschende Ansicht anatomische Befunde derzeit noch nicht vorliegen; jedenfalls sind auch seine Ausführungen über diese traumatischen Myalgien unklar und unbefriedigend. Er widerspricht sich selbst, indem er an einer andern Stelle zugiebt, dass diese Schwielenbildungen nur selten Beschwerden und Funktionsbehinderung hinterlassen.

Hyrtl [1]) trifft in seiner drastischen Art den schwachen Punkt dieser Muskeltheorie: „Teilweise Zerreissungen des Latissimus dorsi, sowie des Splenius capitis und Sacro-lumbalis wurden als Folgen heftiger Anstrengungen diagnosticiert, obwohl, da keine Autopsien darüber vorliegen, das wirkliche Vorkommen derselben damit nicht bewiesen ist." Hyrtl's Aeusserung gilt auch heute noch: der anatomische Beweis ist noch völlig ausstehend. So lässt sich denn diese Theorie nicht leicht widerlegen, vor allem aber auch nicht — beweisen.

Als Anhänger einer „Bindegewebstheorie" tritt W. Gowers [2]) auf: Anatomisch liege den traumatischen Lumbagofällen eine „traumatische Fibrositis" (wie den rheumatischen eine „rheumatische Fibrositis") zu Grunde, da der die sensiblen Muskelspiralen enthaltende fibröse Gewebsteil der Muskeln der erkrankte sei. Die ganze Auslassung Gower's schwebt jedoch als haltlose, unbegründete, kausal völlig unbefriedigende Hypothese zu sehr im Unklaren.

Gegenüber der grossen Partei der Anhänger der Muskeltheorie versucht C. Heldenbergh [3]) (Gent) eine Lösung der Frage von einem andern Gesichtspunkt aus, indem er der myalgischen Lumbagotheorie eine arthralgische entgegenstellt; nach ihm ist die „typische" Lumbago zurückzuführen auf ein „entorse de l'articulation sacro-vertébrale". Er fand konstant einen schmerzhaften Druckpunkt dicht unter dem Dorn des letzten Lendenwirbels entsprechend der Hinterfläche des verstauchten Gelenks.

Zwischen diesen beiden Extremen vermittelt Thiem [4]): Es ist

1) l. c. S. 292.

2) William R. Gowers, Lumbago, its lesions and analogues. Brit. med. Journ. Jan. 16. 1904.

3) Semaine médicale. XVII. 1897. p. 24.

4) Thiem, l. c. S. 336.

ganz sicher, dass kleine Einrisse und „Muskelzerrungen" die verschiedenartigsten Rückenmuskeln betreffen können, doch werden ähnliche Krankheitserscheinungen, wie die durch Muskelzerrung und Muskeleinriss bedingten, durch Gelenk- und Knochenverletzungen herbeigeführt. Aehnlich Jurka[1]): Es handelt sich entweder um Zerrungen, Quetschungen oder Anrisse von Muskeln und Sehnen (Leistungsunfähigkeit der Bewegungsstränge), oder um Verletzungen sensibler Nerven, oder drittens um Insulte der Gelenke oder Knochen der Wirbelsäule.

Der traumatische Hexenschuss, der immer mehr zu einer undefinierbaren Rubrik geworden ist, die alle in der untern Rückengegend sitzenden schmerzhaften traumatischen Leiden aufzunehmen hat, die anderweitig in der klinischen Klassifikation nicht unterzubringen sind, bildet sich aus im Anschluss an direkte Quetschungen der Kreuz-Lenden-Rückengegend, sehr viel häufiger noch entsteht er als indirekte Verletzungsfolge durch Mechanismen innerer Gewalteinwirkungen, durch überdosierte, die physiologische Aktionsbreite der Muskeln weit überschreitende Muskelbethätigungen (forciertes Ueberbiegen, Ueberstrecken, Anheben schwerer Lasten, übertriebene Drehbewegungen etc.), oft in gezwungenen, unnatürlichen Körperpositionen und sehr oft auch bei erheblicher Belastung. Das Eintreten einer Verletzung giebt sich im Augenblick der Anstrengung subjektiv kund durch einen intensiven, mit einem Gefühl von Krachen und Reissen verbundenen Schmerz, gewöhnlich in den untern Teilen des Rückens; der Verletzte ist wie gelähmt, kann sich weder aufrichten noch bücken, oft kaum gehen, meidet alle Rumpfbewegungen ängstlich, geht mühsam, vornübergebeugt, mit steif gemachter Wirbelsäule, gleicht alle den Körper treffenden Erschütterungen aus durch federnde Nachgiebigkeit in den Knie- und Hüftgelenken. Diese steife, reflektorische Schonstellung ähnelt der, wie wir sie bei der Bechterew'schen Krankheit treffen. Rückenlage, Niedersitzen, absolute motorische Ruhe schaffen sofort Linderung. In den hochgradigeren Fällen fehlt nie das Gefühl des Zerreissens, sowie ein krachendes und knallendes Geräusch, in den leichtern, rasch abklingenden besteht oft nur ein mässiger in mehreren Tagen weichender, nur bei bestimmten Bewegungen wiederkehrender Schmerz.

Die beliebte Muskeltheorie leitet diesen plötzlich auftretenden

1) Jurka, Ueber die Quetschungen und Weichteilszerrungen der Lenden- und Kreuzbeingegend. Monatsschr. f. Unfallheilk. 1. Jahrg. 1894. S. 232.

Schmerz auf Zerrungen und Einrisse der Rückenmuskeln zurück. Sicher ist, dass auch die traumatische Lumbago kausal kein einheitliches Krankheitsbild ist. Die myalgische Theorie hat eine fundierte Einsicht in die ganze Gruppe dieser nur symptomweise zusammengefassten Affektionen jedoch nicht eröffnet und es würde meiner Ansicht nach einen wesentlichen Fortschritt in der Erkenntnis dieses für den Begutachter so bedeutsamen Kapitels vom traumatischen Lumbal- und Rückenschmerz bedeuten, wenn die Anschauung vom muskulären Ursprung dieser Krankheitsbilder zurückgenommen würde vor der Einsicht, dass tieferliegende Läsionen und Verletzungsfolgen vor allem des Skeletts, bald der Gelenke, bald der Knochen und Bänder der Wirbelsäule (vielleicht auch der untersten freien Rippen) — mit oder ohne primäre oder sekundäre Beteiligung des Markes oder der Spinalnerven — dabei die Hauptrolle spielen. Die Muskeltheorie scheint zwar bequem und plausibel, ist jedoch von allen Seiten her anfechtbar; ich stelle kurz nur folgende Einwände zusammen:

Hyrtl's anatomische Gegenargumentation, die oben angeführt ist, bedarf keines Kommentars. Schon über den Sitz dieser hypothetischen Muskelverletzung besteht bei den Verfechtern dieser Meinung weitgehende Unstimmigkeit: Nach der Mehrzahl der Autoren (Gubler, Regeard u. A.) ist es der Sacrolumbalis im Muskelteil oder in seinem sehnigen Ansatzabschnitt an der Crista, nach Thiem besonders der viereckige Lendenmuskel, während nach Lorenz gerade die kleinen, in der Tiefe gelegenen Muskeln betroffen werden. Die Lokalisation und Ausbreitung der Schmerzen entspricht jedoch bei genauem Zusehen meist nicht dem Gebiet und der Aktionssphäre des angeschuldigten Muskels: eine methodische Untersuchung der Druckpunkte, der Wirbelhaltung, der aktiven und passiven Beweglichkeit, des Tonus und Kontraktionszustandes der einzelnen Muskeln, Dehnungsversuche des betreffenden Muskelgebietes, Auskultation der schmerzenden Stellen versprechen bessere, anatomische Aufklärung über Sitz und Art des Leidens und führen vor Schlüsse, die der Muskeltheorie grell widersprechen. Uebrigens sind klinisch sichere und einwandsfreie Beobachtungen von Zerreissungen der Lumbalmuskeln (Regeard[1])) und des Erector trunci (Regeard[1]), Leibold[2]), Golebiewski[3]) bis jetzt so wenig mitgeteilt, dass dies in keinem Einklang zur

1) l. c.

2) u. 3) Arch. f. Unfallheilk. Bd. II. 1898. S. 57 u. 67.

Häufigkeit der Lumbago steht. Auch die tägliche Erfahrung des Chirurgen bei Nephrektomien, Strumektomien, Laparotomien etc. greift hier beweisend ein; so schafft die operative Durchtrennung der Muskelfaserung bei diesen Operationen niemals Beschwerden von solcher Dauer und Nachhaltigkeit. — Weiter ist von der Extremitätenchirurgie her bekannt, wie viel häufiger Knochenbrüche, cortikale Abreissungen, Bandzerreissungen durch ähnlich wirkende Mechanismen entstehen, als Einrisse der beteiligten Muskeln. Als welch bedeutsamer Faktor beim Zustandekommen von Knochenan- und -abbrüchen die durch intendierte oder nicht intendierte Muskelarbeit bedingten Zug- und Druckwirkungen einzuschätzen sind, ist bereits des Genaueren dargestellt. Diese Werte steigen bei den überdosierten jähen Muskelaktionen, die bei imminenter Gefahr zu deren Abwehr notwendig werden, in kürzester Zeit zu so erstaunlichen Zahlengrössen an, dass a priori das Eintreten von Distorsionen schwererer oder leichterer Art oder von Abbrüchen an den zum Ursprung benützten Knochenzacken wahrscheinlicher ist als eine Ruptur der Muskeln. Diese letztern, schon an den Traumen so besonders exponierten Extremitäten so selten und dann unter Ausnahmebedingungen entstehend, treten bei Einriss eines grössern Teils des Muskelquerschnitts mit einem unverkennbaren klinischen Bilde hervor (Diastase, Extravasat, Funktionsausfall), können aber, wenn nur wenige Fasern und Bündel zerreissen, nicht für Beschwerden von ähnlicher Intensität und Hartnäckigkeit Anlass und Ursache sein.

Dieser kurzen kritischen Besprechung der Anschauungsgrundlagen und der zur Diskussion stehenden Theorien soll eine summarische Erörterung der anatomischen Möglichkeiten angereiht sein, die lumbagoähnliche Folgezustände nach sich ziehen können.

Es können natürlich grundverschiedene Verletzungszustände eine dorsolumbale Schmerzausstrahlung in einem und demselben sensiblen Nervenrayon zur Folge haben. Der Kombination von Traumen und rheumatischen Einflüssen, welche die Diagnosenstellung so verwirren können, ist schon gedacht worden.

1. Kontusionen der Wirbelsäule durch äussere, meist tangential, oder indirekte, in der Wirbelsäulenachse angreifende Gewalten. Die anatomische Konsequenz dieser Gewalteinwirkungen kann sein: Sprengung oder Lockerung der Textur der Zwischenknorpel, Verschiebungen und Verdichtungen der Spongiosabälkchen der Wirbelkörper, Infraktionen, ev. Markverletzungen verschiedenen Grades (Zerrungen, Blutungen etc.). Wagner und Stolper er-

wähnen, dass auch durch Muskelaktion eine Kompression der Wirbelsäule (axiale „Kontusion") mit erheblichen Folgen sich ereignen kann. Privilegiert dafür ist das Brust-Lendensegment. Schwere der anatomischen Wirkung, klinisches Bild und Folgezustände decken sich dabei oft nicht entsprechend ein. In den leichteren Fällen müssen neben genauer Analyse des Mechanismus und ev. radiographisch fixierbaren Anhaltspunkten lokalisierter Bewegungs- und Stauchungsschmerz (Druck auf Kopf und Schultern) sowie Abänderungen in der Dornlinie als wertvollste objektive Erscheinungen gelten. — Die anatomische Heilung dieser Verletzungen (Resorption der losgelösten Knochenteilchen, Sklerose der Corticalis und Spongiosa, Verknöcherung der angrenzenden Kapsel- und Bänderteile, ev. mit Kompression der Nerven an ihren Austrittsstellen, ausgedehnte Schrumpfungen und Verkürzungen am ligamentösen Abschnitt des lädierten Wirbelsäulenteils, namentlich auch an den so zahlreichen zugehörigen Muskeln) benötigt lange Monate. Deformitäten der Wirbelsäule können sich so teils primär durch die unmittelbare Knochendestruktion, teils sekundär durch narbige Schrumpfung des Band-Muskelapparats herausbilden. Reizerscheinungen seitens der Medulla können zu Beginn und im Ausheilungsstadium völlig fehlen, örtlicher Spontan- und Belastungsschmerz das einzige objektive Dauersymptom sein. In der Folge entwickeln sich mehr weniger deutliche Uebergänge und Anklänge an jenes Krankheitsbild, das seit Kümmel als Spondylitis traumatica bekannt ist. Auch eine sekundär angesiedelte Tuberkulose kann sich anschliessen. Dauernde Folgezustände unter dem Bilde der Lumbago scheinen in diesen Fällen vor Allem dann ausgelöst zu werden, wenn durch den Knochen- und Bindegewebscallus in der Umgebung der Verletzung die spinalen Nerven ins Gedränge kommen (Kompressionsneuritis) und in dauernden oder intermittierenden Reizzustand gesetzt werden. Es resultiert daraus die so vielfach hervorgehobene metamere taktile und thermästhetische Ueberempfindlichkeit im adnexen Hautbezirk. Thiem, der vor allem auf die reflektorische instinktive Wirbelversteifung dieser Patienten aufmerksam macht, mit der sie gewisse schmerzhafte Bewegungen der Wirbelsäule zu vermeiden und auszuschalten suchen, betont nachdrücklich und sicher mit Recht, dass monatelanges Bestehen solcher Beschwerden gewiss den Verdacht eines latenten Körperbruchs der Wirbelsäule herausfordern muss; frühzeitige Belastung, das ewig rege Muskelspiel führen hier noch mehr als bei andern Kompressions-

brüchen zu organisatorischen Störungen in der Callustextur, zu Erweichungen, Rarefaktion und Einschmelzung der Callusmasse. Weitere Ausführungen überschreiten den Kreis meines Themas.

Die praktisch so bedeutsame Frage, ob durch ähnliche Mechanismen, namentlich durch das einmalige Anheben schwerer Lasten eine Verletzung des Rückenmarks folgen kann, wird von Wagner und Stolper bejaht oder doch wenigstens als möglich hingestellt. Es müsste dann eine vorübergehende aber spontan reparierte Wirbeldislokation durch Muskelgewalt vorausgesetzt werden.

Bei dem auch von einem darauf eingeschulten Untersucher so schwer fixierbaren objektiven Befund werden die Dauerinvaliden dieser Gruppe oft als Simulanten abgetan und es ist für den Begutachter solcher von einer Begutachtungsstelle zur andern gewiesenen Patienten eine schwierige Aufgabe, für die das ganze Heer neurasthenischer Klagen mitumfassenden Beschwerden eine objektive Unterlage aufzudecken, wenn man nicht auf einer officiellen Darstellung des Hergangs und des frischen Verletzungsbildes basieren kann. Jedenfalls deuten Formveränderungen (Prominenzen der Dornlinie, Haltungsanomalien etc.) mit Sicherheit auf eine stattgehabte Frakturierung hin.

2. Distorsionen der Wirbelsäule: Derselbe, wenn auch graduell schwächer einwirkende Mechanismus, der in seiner Fortwirkung zu einer Luxation geführt hätte, kann an dem gelenkreichen Wirbelskelett gleich wie an den Extremitäten Distorsionen veranlassen. Was diese Verletzungen an der Wirbelsäule ernster macht und ihnen darum tieferes Interesse sichert, ist, dass einmal im Augenblick der Entstehung eine oft irreparable Mitverletzung des nervösen Einschlussorgans vorkommen, dass ferner sekundär eine vollständige Ausrenkung nachfolgen kann. Anatomisch findet sich dabei eine mehr weniger ausgedehnte Zerreissung einer oder mehrerer Gelenkkapseln, der angrenzenden Bänder und Muskeln, zuweilen unter Mitnahme und Absprengung kleiner Knochen- und Knorpelstücke. Die Verschiebung der Gelenkflächen ist dabei nur eine teilweise, rasch vorübergehende, die sich spontan durch eine zweckmässige, automatische muskuläre Gegenaktion repariert.

Nach Blasius sollen Distorsionen im Lumbalsegment nur selten vorkommen, Kocher räumt ihnen eine selbständige Bedeutung überhaupt nicht ein, während Thaden und Shaw sie hier am häufigsten gesehen haben wollen. Bei diesem Auseinandergehen der Ansichten darf eine Notiz von Wagner und Stolper um so mehr

Beachtung beanspruchen, dass „gerade an diesem Teil der Wirbelsäule öfter Bänder- und Kapselzerreissungen ohne Knochenläsion vorkommen. Auch Thiem gesteht direkte oder indirekte Insulte der Wirbelgelenke als Ursache lumbaginöser Störungen zu. Die einseitige arthralgische Theorie Heldenbergh's, der als Lumbago nur die traumatische Arthralgie des Lumbosakralgelenks bezeichnet haben will, ist schon erwähnt worden.

Eine ins Einzelne gehende Erörterung des frischen Verletzungsbildes liegt ausserhalb des Rahmens dieser Betrachtung, die nur die Spätfolgen berücksichtigen soll. Bemerkenswert erscheint nur eine Erfahrung Kocher's, dass der Schmerz sowohl im Beginn wie später im Ausheilungsstadium gewöhnlich grösser ist als bei der kompleten Luxation.

In der Weichteilumgebung der Distorsionsstelle werden gleichfalls eine Reihe von Mitverletzungen und Irritamenten gesetzt, aus denen im Ablaufe der Heilung eine mehr weniger ausgedehnte bindegewebige Narbenbildung hervorgeht. Dazu treten besonders bei Verletzten älterer Jahrgänge sekundäre, chronisch-arthritische, deformierende Processe (Spondylarthritis deformans traumatica). Beide Vorgänge sind anatomisch für die wechselnden, geringeren und erheblicheren Nach- und Dauerbeschwerden verantwortlich zu machen. Bedingen diese re- und degenerativen Umwandlungsprocesse der provisorischen in die dauernde Narbe schon an den Extremitäten bei ungünstigem Sitz und einiger Ausdehnung zuweilen nicht geringe funktionelle Störungen, so darf dies an der für komplicierte Bewegungen so mannigfach beanspruchten Wirbelsäule um so weniger auffallen. Die bindegewebige narbige Sklerosierung der Weichteile, atrophische Vorgänge an den beteiligten Muskeln und die genannten arthritischen Processe bewirken die sekundären Haltungsanomalien und Beweglichkeitsstörungen. Die betroffenen Gelenke können entweder durch eine Narbenschrumpfung der mitzerrissenen Bänder und Muskeln oder durch eine deformierende Spondylarthritis in ihren Bewegungen so festgelegt und eingeschränkt sein, dass an der empfindlichen Balanciereinrichtung, die durch ein feines Spiel und Zusammenwirken zahlreicher Gelenke und Muskeln besorgt sein muss, schon nach anscheinend geringen Verletzungen merkliche Betriebsstörungen auftreten, die freilich vorübergehend oder dauernd, teilweise oder ganz, durch sekundäre statische Umbiegungen der Wirbelsäule kompensiert werden können.

Die Auskultation der Wirbelsäule nach Ludloff bringt über

solche Fälle auch in ihrer Spätzeit eine unerwartete Aufklärung. Bei methodischer Durchprüfung dieser seiner Methode fand Ludloff bei Bewegungen der Wirbelsäule in manchen lumbalen und dorsalen, namentlich häufig aber in den lumbosakralen Gelenken scharf umschriebene Gelenkgeräusche, denen klinisch und radiographisch eine deformierende Gelenkentzündung zu Grunde lag. Letztere, bekanntlich so häufig auf vorausgegangene Traumen gegründet, ist nach ihm eine gewöhnliche Ursache dumpfer Kreuzschmerzen und eigentlicher Lumbosakralneuralgien. Es stimmt dies gut mit Heldenbergh's Theorie zusammen.

3. Frakturen der Wirbelfortsätze (An-, Ab-, Rissbrüche): Es fallen hier wohl namentlich die Dorn- und Querfortsätze in Betracht; Frakturen dieser Wirbelzacken sind besonders in Gestalt des cortikalen Rissbruchs [Fracture esquilleuse (Malgaigne); Fracture par arrachement; Abreissung oder Absplitterung eines kleinen Fragments (Gurlt)] wahrscheinlich bedeutend häufiger, als bishin angenommen wurde, entziehen sich jedoch meist wegen der massigen Muskelvorpolsterung, ihrer tiefen Lage etc. der Erkenntnis. Während Malgaigne diesen Bruchtypus den unvollständigen Brüchen unterstellt (l. c. pag. 52), weil die Solidität und Kontinuität des Knochens im Ganzen unberührt bleibe, betrachten sie Gurlt, Bruns, Bardenheuer mit Recht als den kompleten Brüchen zugehörig. Wird auch nicht der ganze Querdurchmesser des Knochens betroffen, so findet schliesslich doch die Gewebstrennung in der Knochensubstanz statt. Die Grösse des losgetrennten Fragments wechselt von dünnen, rein cortikalen Lamellen bis zur Gesamtmasse des betreffenden Knochenfortsatzes.

Die cortikale Abreissung wird an den Dornfortsätzen noch durch Eigenheiten der anatomischen Struktur begünstigt. Die abgerundeten Kanten und der Apex der Dornen werden nämlich auch im Spätalter noch von einer dünnen Lage resistenten Faserknorpels bedeckt; dieser Knorpelstreifen setzt sich nach Fick noch eine Strecke weit in das Lig. supraspinale nach abwärts fort, verknöchert dabei häufig und frühzeitig, so dass die Dornfortsätze eine griffelartige Verlängerung erhalten.

Die Mechanismen, die eine Abtrennung eines grösseren oder kleineren Teils des Wirbelfortsatzes bewirken, sind verschiedene und wechseln für die verschiedenen Fortsätze je nach dem exponierten Wirbelsäulensegment:

a) Der Knochenfortsatz kann durch eine direkte äussere Gewalt

abgequetscht und zertrümmert werden. Exponiert sind fast sämtliche Wirbeldornen, während die transversalen und vollends die Gelenkfortsätze durch ein als Puffer dienendes mächtiges Muskelpolster geschützt sind.

b) Die Trennung erfolgt durch gewaltsamen Zug in der Achse (Distraktionsbrüche) oder senkrecht zur Achse der Fortsätze (Abbiegungsbrüche). Dieser forcierte Zug wird bewirkt durch eine aussergewöhnliche willkürliche Muskelkontraktion oder gewöhnlicher durch eine plötzliche Spannungsaktion des passiv gedehnten Muskels (Projektion des Mechanismus der Muskelruptur auf die Muskelansatzstelle). Hierher gehören die im ersten Teil beschriebenen Dornbrüche im untern Hals- und obern Brustabschnitt, ferner Abbiegungsbrüche der lumbalen Querfortsätze durch eine forcierte Thätigkeit der Psoasmuskeln (beim Heben schwerer Lasten; beim Versuch, sich vor Hintenüberfallen zu schützen etc.). Thiem macht bei Besprechung der Psoasrisse die Bemerkung, dass die beiden von ihm beobachteten Fälle wahrscheinlich mit Anbrüchen der zum Ursprung benützten Querfortsätze verbunden waren, und es ist mehr als wahrscheinlich, dass der sog. traumatischen Myalgie des Ileopsoas solche komplikatorischen Knochenverletzungen zu Grunde liegen. In einem bei Maydl citierten Falle verspürte der Verletzte ein tiefes Krachen in der Höhe der rechten Flanke. Eigentümlich scheint diesen Verletzungen das Zutreten einer mehr weniger heftigen Entzündung und sogar Vereiterung (Infektion vom Colon her?). In der Folge kann sich eine Verdickung und Kontraktur des Psoas mit sekundärer Verbiegung der Wirbelsäule ausbilden.

c) Der Bruch entsteht durch Absprengung oder Abknickung der gegeneinanderstossenden und aneinander gestemmten Fortsätze: Ueberstreckungsbrüche der lumbalen Wirbeldornen (Fall Schulte, s. o.); Abbrüche der Querfortsätze der Lendenwirbel, wenn bei stark seitlich geneigter Rumpfhaltung ein Schlag, Stoss oder eine übermässige Belastung auf die gegenseitige Schulter einwirkt [1]).

d) Durch übermässige Torsion des Rumpfes kann es zu Absprengungen und Abtrümmerungen kleinerer oder grösserer Knochenpartikel namentlich an den Gelenkfortsätzen kommen (Distorsionsbrüche).

1) Vgl. Helferich, Verletzung der Wirbelsäule bei seitlich geneigter Haltung. Arch. f. Orthop., Mechanotherapie etc. Bd. II. H. 1. Ref. Centralbl. f. Chir. 1904. S. 750.

Was bei Beurteilung dieser Miniaturbrüche ins Gewicht fällt, ihre Bedeutung ausmacht und ihr Wesen charakterisiert, ist das, dass einmal bei der Kleinheit und tiefen Lage der Miniaturfragmente die Verletzung nicht erkannt und darum vernachlässigt wird, dass weiterhin auch bei einer richtigen Deutung der Verletzung eine synostale Anheilung nicht erreichbar ist. Die mehr weniger erhebliche Fragmentverlagerung, vor Allem aber der Mangel an Ruhe, das unruhige Muskel- und Gelenkspiel lassen meist nur eine fibröse Vereinigung zu. Macht auch das losgetrennte Stück nur einen kleinen Teil der Knochentotalität aus, so wirkt es doch auf die Weichteile als ständiges, entzündungerregendes Irritament, Ursache genug für eine Reihe von Nachbeschwerden. Bedeutung gewinnt dabei auch der muskuläre Funktionsdefekt, wenn er auch nur die Aktionssphäre der sich an der betreffenden Zacke anheftenden Muskelpartie angeht.

4. Cortikale Distraktionsbrüche des Darmbeinkamms und direkte Abbrüche der Spina ilei post. sup.

Hamilton (l. c. S. 342) berichtet über folgende Beobachtung: 19jähr. Mädchen fiel vom Pferd rücklings zur Erde; kleines mobiles Fragment vom hintern obern Darmbeindorn abgebrochen und ca. 1½ cm gegen die Wirbelsäule hin verlagert; das Fragment konnte manuell eingepasst werden, schnappte dann aber sofort wieder in die Verlagerung zurück. „Die verletzte Hüfte schmerzte und fühlte sich zuweilen taub. Bevor ich die Kranke sah, hatte sie an Spinalirritation gelitten."

5. Abbrüche der untersten Rippen durch direkte Gewalt oder eine gewaltsame passive Ausspannung namentlich des breiten Rückenmuskels, der ja mit einigen ansehnlichen Bündeln an diesen Rippen entspringt, vielleicht auch im Anschluss an eine forcierte Thätigkeit des Quadratus lumborum oder an eine gemeinsame gegensinnige Aktion dieser beiden Muskeln.

Ich lege aus unsern „Lumbago"-Krankengeschichten eine kurze Skizze eines einschlägigen Falles bei: Ein 26jähr. italienischer Handlanger verunglückte beim Ausladen eines mit Schutt gefüllten Rollwagens; beim Anstemmen beider Arme (genauerer Mechanismus nicht eruierbar!) verspürte er plötzlich ein schmerzhaftes Krachen in der rechten Rücken-Lendengegend. Danach intensive Schmerzen beim Bücken, das behutsam, steif, Hände auf die Kniee gestützt, ausgeführt wird, beim tiefen Atmen, Armheben, Rumpfdrehen; lokalisiert wird der Schmerz in die Gegend der 12. rechten Rippe. Die äussere Hälfte der letztern fühlt sich leicht ver-

dickt an, ist nahe ihrem peripheren, freien Ende äusserst druckempfindlich. Keine Skoliose; rechte Lunge respiratorisch verschieblich. Kommt zur Begutachtung erst ca. 1 Jahr später in die Klinik.

Weiter beobachtete ich Oktober 1906 in der Poliklinik eine Muskelzugfraktur der rechten 8. und 9. Rippe, die bei einem 44jähr. Manne beim Ausleeren einer mit Trauben gefüllten Weintause entstanden war.

Im ersteren Falle war nach dem langen Zeitraum eine genauere klinische Präcisierung fast unmöglich, doch giebt auch Bähr an, dass Brüche der untern Rippen im Gegensatz zu denen der obern länger Störungen durch Zug der Bauchmuskeln verursachen können, auch an die Möglichkeit von sekundären Neuralgien und Pleurodynien ist zu denken.

Gurlt stellte 14, Bähr weitere 20 Fälle von Rippenbrüchen durch reine Muskelaktion (ohne materielle Veränderung der Knochensubstanz) zusammen; veranlassende Momente waren Husten, plötzliches Umdrehen im Bette, Besteigen eines unruhigen Pferdes, schweres Heben (Stetter), Versuch, beim Ausgleiten das Körpergleichgewicht zu behalten. Der Bruch sass fast ausnahmslos in der Nähe des Rippenknorpels: „Es waren vorzugsweise die untern Rippen (7.—11.), an welchen die durch Muskelaktion entstandenen, fast durchweg den vordern Umfang der Rippe einnehmenden Brüche beobachtet wurden."

Aus dieser fragmentarischen Skizzierung ergiebt sich die Notwendigkeit, die Folgen von Skelett- und Gelenkverletzungen an und um die Wirbelsäule aus dem unbestimmten, dehnbaren Rahmen der Lumbago auszuscheiden. Die immer einlässlicher betriebene radiographische Abmusterung des Wirbelskeletts unter Heranziehen normaler Vergleichsbilder wird auch manche Spätfälle noch aufhellen können. Bei der Bedeutung der ersten sachkundigen Untersuchung empfiehlt sich in Zweifelsfällen Anstaltsbeobachtung und -behandlung, dann wird der Kautschukbegriff der „Lumbago" mehr und mehr vor anatomischen Diagnosen zurücktreten. Jedenfalls müssen länger anhaltende Schmerzen und funktionelle Störungen im Gebiet der Wirbelsäule immer den Verdacht auf schlecht geheilte, weil zu früh belastete Brüche der Wirbelkörper oder ihrer Fortsätze (mit Calluserweichungen, Pseudarthrosenbildungen etc.) erwecken.

Da in der Litteratur nur wenige Stimmen über diese Themen sich äussern, schien mir eine Sichtung und Sonderbetrachtung der Lumbagofrage ein Bedürfnis. Vielleicht bringen diese Ausführungen die Diskussion über die strittigen Punkte aufs Neue in Fluss.

Beiträge zur klinischen Chirurgie. LIII.

H. Laupp'sche Buchhandlung in Tübingen.

XVIII.

AUS DER

AMSTERDAMER CHIRURGISCHEN KLINIK

DIREKTOR: PROF. DR. LANZ.

Makroskopische Färbung von Tumoren.

Von

Dr. **J. H. Zaayer.**

(Hierzu Taf. XX.)

Am letztjährigen holländischen Aerztekongress in Arnhem habe ich eine kurze Mitteilung über eine Untersuchungsmethode gemacht, die namentlich zu didaktischen Zwecken für klinische Demonstration geeignet ist, der aber in gewissen Fällen auch ein praktischer Wert zukommt. Das Hauptgewicht bei meiner Mitteilung verlegte ich naturgemäss auf die Demonstrationen, von welchen die hier beigefügte Abbildung auf Taf. XX (um die Hälfte vergrössert) einen Begriff geben soll.

Die mikroskopische Uebersicht über einen grösseren Tumor bleibt immer etwas mangelhaft. Schneidet man nun aus der gehörig fixierten Geschwulst flache Scheiben und färbt man diese ganz gleich wie mikroskopische Schnitte mit Hämatoxylin, worauf man sie mit Salzsäurealkohol entfärbt und mit Wasser wieder entsäuert, so bekommt man auf einfachste Weise ein deutliches Bild vom Chromatinreichtum der verschiedenen Teile des Präparates. Dies führt durch Vergleichung mit mikroskopischen Präparaten kleinerer Stücke nicht nur zu einer sichereren pathologisch-anatomischen Diagnose, sondern wird auch — der mikrospischen Untersuchung

vorausgeschickt — die Wahl der für die letztere geeignetsten Stücke erleichtern.

Zur Demonstration der Beziehungen zwischen Geschwulst und umgebendem Gewebe giebt diese Methode der makroskopischen Färbung ab und zu sehr schöne Bilder. Es ist selbstverständlich, dass diese desto prägnanter sind, je grösser die Unterschiede im Chromatingehalt zwischen den verschiedenen Teilen des Präparates sind. Und diese Unterschiede sind wohl am ausgesprochendsten bei Tumoren der Mamma.

Bei solchen sind die Bilder öfters so charakteristisch und scharf, dass die makroskopische Färbung bereits während der Operation eine so gut wie sichere Diagnose gestattet, während eine solche am ungefärbten Präparate vielleicht gar nicht, jedenfalls aber weniger sicher gestellt werden kann. Damit kommt der Methode auch ein gewisser praktischer Wert zu. Einen besonderen Vorteil sehe ich darin, dass mit derselben innerhalb 15 Minuten ein genügendes Resultat erreicht wird: man hat einfach eine dünne Gewebsscheibe während einiger Minuten in 5% Sublimatlösung zu fixieren, diese Scheibe dann während einiger weiterer Minuten in warmer Hämatoxylinlösung zu färben, sie mit Wasser abzuspülen, unter Ansäuerung desselben mit Salzsäure je nach Bedarf. Viel schöner werden allerdings die Bilder von Präparaten, die längere Zeit gehärtet worden sind.

Natürlich wird dadurch die mikroskopische Untersuchung nicht etwa überflüssig, da die makroskopische Beurteilung eines derartigen Präparates auch dem geübten patholog. Anatomen nicht immer möglich ist.

Ein Beweis für das, was mit dieser Methode erreicht wird, findet sich in der Abbildung eines Nierenpräparates in meiner Mitteilung über „akute Anurie“ (Mitteilungen aus den Grenzgebieten der Med. und Chir. Bd. XII. Heft 5) und in der beigegebenen Abbildung eines zellreichen gewöhnlichen Mammacarcinoms (Taf. XX).

F. Reichhold Lithogr. Kunstanstalt München.

XIX.

AUS DEM

STÄDTISCHEN KRANKENHAUS HEILBRONN.

CHIRURG. ABTEILUNG: CHEFARZT DR. MANDRY.

Beitrag zur Serumtherapie des traumatischen Tetanus.

(Bericht über 10 mit Behring'schem Antitoxin behandelte Fälle von Wundstarrkrampf.)

Von

Dr. **Gustav Mandry.**

1899 erkrankte ein junger, sonst gesunder Bauernbursche, bei dem ich wegen eines alten, mit sehr starker Verkürzung geheilten Unterschenkelbruches die Osteotomie gemacht hatte, an Wundstarrkrampf. Das Antitoxin war damals schon seit mehreren Jahren bekannt — Behring's[1]) Veröffentlichung über das Tetanusheilserum und seine Anwendung auf tetanuskranke Menschen war 1892 erschienen —, die in der Litteratur mitgeteilten Fälle waren zwar nicht unbestritten [Rose[2])], im Ganzen aber doch eher hoffnungsvoll, so dass ich in diesem überaus traurigen Fall das Serum versuchen zu sollen glaubte, leider ohne den gehofften Erfolg.

1. 18j. Bauer. Vor 1 Jahr komplicierter Bruch des linken Unterschenkels, der mit Verkürzung von 5—6 cm geheilt war und ein sehr schlechtes Gehen bedingte. 13. X. Osteotomie, Resektion der Fragmentspitzen, Zugverband. 21. X. Kieferklemme. 22. X. Nackensteifigkeit,

1) Behring, Die Blutserumtherapie II. Leipzig. Georg Thieme. 1892.

2) Rose, Der Starrkrampf beim Menschen. § 151. Deutsche Chirurgie. Lief. 8. 1897.

abends Einspritzung von 50 A.E. unter die Haut, ohne sichtlichen Erfolg, am späten Abend Exitus.

In den nächsten Jahren kam ein Fall von Wundstarrkrampf zur Krankenhausaufnahme und einen Fall sah ich in der Privatpraxis: beide Fälle wurden nicht mit Serum behandelt und verliefen tödlich.

38 j. Fabrikarbeiter. 2. IV. 01. Krankenhausaufnahme. War vor 8 Tagen auf die Nase gefallen und hatte sich Schürfungen im Gesicht zugezogen, seit einigen Tagen Kieferklemme, leichte Nackensteifigkeit, Atembeschwerden, hochgradiger Trismus, Ernährung mittelst eines durch eine Zahnlücke eingeführten Gummirohres. Subkutane Morphiumgaben: am 3. IV. keine Anfälle; am 4. IV. starke Anfälle und Erstickungstod in einem Anfall.

39 j. Frau. 1. X. 02 Abends 9 Uhr subkutane Gelatineeinspritzungen (je 50 gr einer 1%igen Lösung) in beide Oberschenkel wegen hochgradiger Magenblutung infolge Lebercirrhose und Herzklappenfehler. In der Nacht vom 2. auf den 3. Trismus, stirbt im Coma am 3. X. morgens.

Der ungünstige Verlauf dieser beiden Fälle bewog mich, die Antitoxinbehandlung wieder aufzunehmen: namentlich auf Grund der guten Erfahrung, die wir mit dem Diphtherieheilserum gemacht hatten, brachte ich von Haus aus der Behandlung mit Behring'schem Serum grosses Vertrauen entgegen[1]).

Da nach den Mitteilungen Behring's alles auf eine frühzeitige Anwendung ankam, so hielt ich die für die erste Einspritzung nötige Menge im Krankenhaus vorrätig und erklärte mich den Kollegen der Umgegend gegenüber zu sofortiger Lieferung im Bedarfsfall bereit. Die Bedenken, dass das Serum bei längerer Aufbewahrung unwirksam werden könnte, fielen weg, als die Höchster Farbwerke ein festes Präparat herstellten und abgaben, das unbegrenzt haltbar bleibt und durch Auflösen in der 10fachen Menge sterilisierten Wassers in kürzester Zeit gebrauchsfertig gemacht werden kann.

Gemäss den anfänglichen Ausführungen Behring's, dass das Tetanus-Serum nur von der Blutbahn aus wirke, haben wir zunächst ausnahmslos die Applikation subkutan vorgenommen, teils an den allgemein empfohlenen Stellen (Mohrenheim'sche Grube. Oberschenkel) teils in der Umgebung der Wunde bezw. in das am

1) Im Heilbronner Krankenhaus wurden nach einer von Assistenzarzt Dr. Schüz gemachten Zusammenstellung von 1895—1904 348 Diphtheriefälle eingespritzt, von welchen 49 = 14,1% starben. Tracheotomiert wurden 169, also nicht ganz die Hälfte. Von den Tracheotomierten starben 37 = 21,9%, von den nicht Tracheotomierten 12 = 6,7%.

Meisten von Tetanus ergriffene Glied. Benützt wurde ausschliesslich das Behring'sche Tetanusheilserum, bezogen durch die Farbwerke vorm. Meister Lucius & Brüning Höchst a. M.

Die Fälle sind folgende:

2. Christian S., lediger Weingärtner. 11. X. 01. Schwere Schussverletzung der Hand im Weinberg; Behandlung im Weinsberger Bezirkskrankenhaus bis 1. XI., dann ambulatorische Weiterbehandlung. Die Heilung ging anscheinend günstig vor sich; am 12. XI. stellten sich die ersten Erscheinungen ein, die den Ausbruch von Wundstarrkrampf befürchten liessen; letzterer trat am 16. XI. deutlich auf. Am 18. XI. Consilium, am 19. XI. Einspritzung von 100 A.E. unter die Haut; nach derselben kein Nachlass der Krämpfe. Unter Bädern und Morphium vom 5. XII. ab allmählicher Rückgang der Krämpfe, im weiteren Verlauf stösst sich an der Hand noch ein nekrotischer Knochen ab; am 27. XII. geheilt aus der Behandlung entlassen.

3. 19j. Bauer. Hat sich vor 14 Tagen mit einem Beil die linke Daumenspitze abgegipfelt und den Gipfel mit Leim wieder angeklebt und die Wunde seither mit Leimverbänden selbst behandelt; arbeitet aber weiter. Vor 2 Tagen fiel seinen Angehörigen eine Veränderung in seinem Wesen auf, er konnte nicht mehr ordentlich arbeiten, gestern konnte er den Mund nicht mehr recht öffnen, klagte über Kreuz- und Nackenschmerzen und legte sich ins Bett. Im Laufe des Tages verschlimmerte sich der Zustand, heute, am 20. IV. 03, wurde der Arzt gerufen, der Wundstarrkrampf feststellte und die sofortige Krankenhausüberführung anordnete. Aufnahme 3 Uhr Mittags: Ausgesprochener Opisthotonus, Kopf krampfhaft in die Kissen gebohrt, Gesicht cyanotisch, mit Schweiss bedeckt; Muskulatur des Bauches bretthart, starke Kiefersperre mit Schluckbeschwerden, jedes Geräusch und jede Berührung des Kranken löst Krampfanfälle aus. Urin eiweisshaltig. Der gangränöse Daumengipfel wird entfernt, die Wunde mit dem Paquelin verschorft, 50 A.E. auf der Streckseite des Vorderarmes subkutan eingespritzt, Abends 7 Uhr 2. Einspritzung von 50 A.E.; darauf anscheinend Besserung, die Muskelspannung etwas geringer, kann den Mund bis zu 2 cm öffnen, Nachts trotz Morphium wenig Schlaf, 2 Erstickungsanfälle. 21. IV. starke Schluckbeschwerden, Cyanose im Gesicht, klagt über Enge im Hals und Unmöglichkeit, den Schleim herauszubringen, starke Nackenstarre, grosse Unruhe; vom 22. IV. ab Sauerstoffeinatmungen, 3 Uhr nachts im Anschluss an einen Erstickungsanfall Exitus.

4. 56j. Fuhrmann. Ist vor 8 Tagen im Hausflur auf die rechte Hand gefallen und hat sich dabei eine schon vernarbte Schnittwunde am Daumen wieder aufgerissen. Vor 2 Tagen Kau- und Schluckerschwerung, seit gestern früh Kiefersperre und Krämpfe im Nacken. Seit heute,

19. IX. 03 früh Unmöglichkeit, auch nur einen Tropfen Wasser zu trinken. Krankenhausaufnahme. Ober- und Unterkiefer fest aufeinandergepresst, Opisthotonus, alle paar Minuten wird der Kopf stärker nach hinten gezogen und ballen sich die Hände krampfhaft zusammen, Atembehinderung, hin und wieder tritt etwas schleimiger Schaum durch die Zahnreihen hindurch; am rechten Daumen eine 1/2 cm lange klaffende Schnittwunde. Einspritzung von 100 A.E. unter die Haut des rechten Daumens in der Umgebung der Wunde. 20. X. in der Nacht Steigerung der Krämpfe, minutenlang andauernde Anfälle heftigster Atemnot, in welchem der Kranke vollständig blau wird; Morgens 7 Uhr im 6. Anfall Exit. letalis.

5. 12j. Schulknabe. Fiel vor 8 Tagen auf den Boden und stiess sich das Kinn an, seit 2 Tagen erschwerte Mundöffnung. 28. XII. 04 Krankenhausaufnahme; 2 oberflächliche Schürfwunden rechts neben dem Kinn. Starke Kiefersperre, teilweise Lähmung der rechtsseitigen Gesichtsnerven. Einspritzungen von T.A. unter die Haut und Aufstreuen von etwas festem T.A. in die Wunde. — 29. XII. bis 2. I.: Täglich 1 Einspritzung (im Ganzen 6 Einspritzungen in 5 Tagen), etwas Schluckbeschwerden, starkes Schwitzen. 4. I: Die Schluckbeschwerden sind allmählich verschwunden, ebenso die Kiefersperre, auch die Gesichtslähmung ist im Zurückgehen. 25. I. geheilt entlassen, die Gesichtslähmung ist noch nicht ganz verschwunden.

6. 27j. Fabrikarbeiterin. Seit 5 Wochen am innern Knöchel des rechten Beines kleines Geschwür (offenbar von einer Krampfader ausgehend), vor 3 Wochen Entbindung ohne Kunsthilfe, seit 4 Tagen Krämpfe. 20. VI. 04. Krankenhausaufnahme, ausgesprochener Trismus, Schluckbeschwerden, Steifigkeit des Rückens und der Beine. 100 A.E. unter die Haut. 21. VI. Schluckbeschwerden geringer. 2. Einspritzung. — 28. VI. unter reichlichen Morphiumgaben wechseln die Krämpfe an Häufigkeit und Dauer erheblich, ebenso die Temperatur. — 5. VII. Schmerzen und Krämpfe haben bedeutend nachgelassen, schläft nachts ohne Morphium; alle 2—3 Tage ein warmes Bad. Seit Mitte Juli keine Krämpfe mehr, normale Temperaturen, gutes Allgemeinbefinden. — 6. VIII. als arbeitsfähig mit erheblicher Gewichtszunahme entlassen.

7. 42j. Bauer. Wurde vor 8 Tagen von einer Dreschmaschine, die von einem Wagen herabfiel, getroffen und zog sich einen komplicierten Bruch des linken Oberschenkels zu. Vom Arzt wurde ein Zugverband angelegt. Vorgestern zum 1. Mal Temperatursteigerung, seit gestern starke Eiterung; deshalb Krankenhauseinweisung am 22. III. 04. Im Krankenhaus werden sofort nach der Aufnahme — (der Oberschenkel ist auf das Doppelte angeschwollen, der Bruch vereitert) — ausgiebige Einschnitte zur Entleerung und Ableitung des Eiters gemacht, dabei fallen ungewöhnlich starke und anhaltende Krämpfe des Quadriceps auf. Zug-

verband. — 23. III. Morgens Nackenstarre und Kiefersperre, sehr starke, quälende Quadricepskrämpfe. Einspritzung von 100 A.E., Morphium, Chloral. — 24. III. früh Morgens kurz nach der 3. Einspritzung Tod an Herzlähmung.

8. 25j. Taglöhner. 22. III. 05 Krankenhausaufnahme, weil er sich kurz vorher an einer Oelpresse den rechten Fuss eingeklemmt hatte. Im Krankenhaus wird das nur noch an einer Sehne hängende Nagelglied der grossen Zehe entfernt, die grossenteils erhalten gebliebene Gelenkkapsel wird über dem Köpfchen des Grundgliedes vernäht, die Hautwunde bleibt offen. In den nächsten Tagen leichte Temperatursteigerung, mässige Rötung und Schwellung des Fusses, feuchte Verbände (essigsaure Thonerde). — 29. III. (am 8. Tage) Trismus, der am Abend vorher angefangen hatte. Um 12 Uhr mittags Einspritzung von 100 A.E. in den Stumpf der grossen Zehe. — 30. III. Morgens subjektives Allgemeinbefinden befriedigend. Starke Kiefersperre, so dass die Zahnreihen nur 1 cm entfernt werden können, Schluckbeschwerden, deutlicher Opisthotonus. 8 Uhr 2. Injektion von 100 Einheiten subkutan. Morphium. Abends trotz Narkotica Krämpfe in zunehmender Stärke, namentlich der Beine; brettharter Bauch; starker Trismus. 3. Injektion von 100 A.E. — 31. III. Morgens: starke Krämpfe und Schmerzen. 4. Injektion. Mittags 2 Uhr sehr starker krampfartiger Erstickungsanfall, der unter Sauerstoffeinatmung zunächst sich bessert, sich nach einigen Minuten aber wiederholt und zum Tod führt.

Von diesen 8 Fällen sind 3 in Heilung übergegangen, 5 gestorben. Unter den Todesfällen ist nur einer, der später als 36 Stunden eingespritzt wurde; in 1 Fall wurde das Serum nach 12 Stunden, in einem andern Fall nach 18 Stunden, in 2 Fällen höchstens 36 Stunden nach dem Auftreten der ersten Symptome angewandt. Zu einer noch früheren Anwendung wird man in der Praxis nur ganz ausnahmsweise kommen, d. h. in den immerhin seltenen Fällen, wo der Starrkrampf in einem Krankenhaus, in dem Serum vorrätig gehalten wird, erst zum Ausbruch kommt.

Es ist übrigens meines Erachtens unerheblich, ob man die zulässige Wartezeit mit Behring berechnet von der sicheren Feststellung der Diagnose ab oder vom Auftreten und Bemerktwerden der ersten Symptome. Denn kaum eine Krankheit ist leichter zu diagnosticieren als der Wundstarrkrampf, wenn man nur die Krankheit einmal gesehen hat und die Möglichkeit ihres Ausbruches sich vor Augen hält. Ich vergesse den Eindruck nicht, den es auf mich als Assistenten der Tübinger chirurgischen Klinik machte, als Prof. v. Bruns die leichthin vorgebrachte Angabe eines Kranken sehr

ernst nahm, der einige Tage nach der Operation eines Osteosarkoms des Schienbeins bei der Morgenvisite über geringe Behinderung der Mundbeweglichkeit klagte, während uns nichts Alarmierendes auffiel; der Kranke ging in wenigen Tagen an Tetanus zu Grunde.

Seither habe ich daran festgehalten, jede Beeinträchtigung der Mundbewegungen bei Verletzten und Operierten, die nicht von einem entzündlichen Prozess in der Nähe bedingt wird, als erstes Symptom des Ausbruchs des Starrkrampfes aufzufassen; in dem Augenblick, in dem der Kranke die erste Klage über Erschwerung der Beweglichkeit der Kaumuskulatur äussert, ist die Diagnose eigentlich schon gestellt. Ich erinnere mich keines Falls, wo die Differentialdiagnose Schwierigkeiten gemacht hätte; auch das Krankheitsbild der Tetanie ist ein wesentlich anderes, wie ich mich gegenwärtig wieder in einem exquisiten Fall von Tetanie nach Entfernung der Schilddrüse überzeugen kann. Die charakteristische Haltung der Arme und Hände, die Adduktionskontraktur der Daumen, das Freibleiben gerade der Kaumuskeln, das Fehlen des Opisthotonus sind deutliche Unterschiede, die bestehen zu bleiben scheinen, auch wenn es im Verlauf schwerster Tetanie zu verbreiteter Muskelstarre mit Beteiligung der Gesichtsmuskulatur und des Zwerchfells kommt.

Was die Dosierung anbelangt, so ist die von Behring auf 100 A. E. festgestellte Heildosis in sämtlichen Fällen erreicht, zum Teil um ein Mehrfaches überschritten worden: in zwei Fällen, welche noch den ersten Jahren angehören, wurde entgegen der Vorschrift Behring's die volle Dosis erst bei der zweiten Einspritzung erreicht. Dagegen sind wir schon bald von dem ursprünglichen Rat Behring's, einem Menschen in der Regel nicht mehr als 100 A. E. einzuspritzen, abgegangen, weil wir durchaus den Eindruck von der Ungefährlichkeit der subkutanen Applikationen hatten. Klemperer hat Recht, wenn er anlässlich der Veröffentlichung eines ungünstig verlaufenen Falles aus der Grazer Nervenklinik[1]) betont, dass kein Fall in der Litteratur bekannt ist, wo das Serum in der Behring'schen Dosierung subkutan angewandt Schaden gestiftet hat.

Die Steigerung der Dosierung wurde dadurch erleichtert, dass der Anfangs sehr teure Preis des Serums später ermässigt wurde; 1899 kostete die einfache Heildosis 15 M., jetzt etwa die Hälfte. In zwei Fällen wurden 100, in einem Fall 120, in einem 150, in zwei 200, in zwei gegen 400 A.E. eingespritzt.

Leider konnte ich nicht feststellen, dass der Steigerung der

1) di Gaspero, Therapie der Gegenwart. März 1902.

Dosis eine Besserung der Resultate entspricht; die mehr chronischen Fälle, deren langsamer Verlauf zu häufigeren Einspritzungen Gelegenheit giebt, sind durchaus kein Beweis für die stärkere Wirkung der grösseren Dosis, auch wenn sie in Heilung ausgehen. Ich glaube vielmehr auf Grund unserer Fälle als feststehend ansehen zu müssen, dass Behring's Antitoxin innerhalb der von ihm geforderten Zeit, in der von ihm angegebenen Menge und auf dem ursprünglich allein von ihm empfohlenen subkutanen Wege angewandt wirkungslos ist, d. h. zum Mindesten die schweren Fälle nicht merklich beeinflusst.

Unter diesem Eindruck habe ich im nächsten Fall vom Serum abgesehen, umsomehr, als ich irrtümlicher Weise auf Grund der Inkubationszeit und der Symptomenfolge geneigt war, den Fall als einen weniger schweren, voraussichtlich auch spontan heilenden anzusehen. Es trifft hier wohl zu, auf was Suter aufmerksam macht, die Tetanusinfektion braucht zeitlich nicht immer mit der Verletzung zusammen zu fallen, sie kann auch erst später erfolgen; die tetanusbacillenhaltige Verunreinigung kann aber auch gleich bei der Verletzung erfolgen, die Infektion aber erst anlässlich des chirurgischen Eingriffes (Fingeramputation) zu Stande gekommen sein. Der Fall ging zu Grunde trotz anscheinend 11tägiger Inkubation und verhältnismässig langsamen Verlaufs.

12j. Knabe hat vor 10 Tagen den rechten Zeigefinger in eine Bohrmaschine gebracht. 28. VII. 05 Krankenhausaufnahme: Bruch des Mittelglieds, das spitze Ende des abgequetschten Endgliedes springt aus der schmierig belegten Wunde vor. Amputation des Zeigefingers an der Bruchstelle des Mittelglieds. Verband mit Perubalsam. — 31. VII. bisher normale Temperaturen, klagt über Schmerzen im Kreuz. — 1. VIII. Früh etwas Trismus. Andeutung von Opisthotonus, zeitweise auffallendes Zusammenfahren. Temperatur 38,0. Entfernung des Zeigefingers im Grundgelenk. 2mal täglich 1 cgm Morph. subkutan, Chloral 4,0 : 200 2-stündlich 1 Esslöffel. — 3. VIII. Zunehmender Trismus, im Schlaf ist der Mund weit offen, Schlucken unbehindert. Häufige kurz dauernde Krämpfe des ganzen Körpers mit Opisthotonus, Appetit gut, schläft viel, keine Schmerzen, Temperatur 38,8, Puls 130. Täglicher Verbandwechsel mit Wasserstoffsuperoxyd. — 6. VIII. In den letzten Tagen Befinden ordentlich, bei häufigen Krämpfen von mässiger Schwere und kürzerer Dauer, viel Schlaf, Temperatur über 39. — 7. VIII. Exitus früh unter krampfhaften Zuckungen des ganzen Körpers, nachdem am Abend zuvor die Schwäche zugenommen und Trachealrasseln aufgetreten war.

Mittlerweile hatten Meyer und Ransom[1]) aus dem Marburger pharmakologischen Institut eingehende Untersuchungen über den experimentellen Tetanus und das Verhalten des Tetanus-Antitoxins im Organismus veröffentlicht, die nicht nur deshalb unser Interesse beanspruchen, weil sie die Serumbehandlung und ihre Aussichten in der Praxis einigermassen zu erklären geeignet sind, sondern auch, weil sie unsere Erkenntnis von dem Wesen dieser Krankheit wesentlich fördern, vorausgesetzt, dass ihre Ergebnisse bestätigt werden.

Meyer und Ransom gehen aus von dem Nachweis, der Gumprecht mit grösster Wahrscheinlichkeit gelungen ist, dass allein das Centralnervensystem, insbesondere das Rückenmark von dem Tetanusgift krankhaft verändert wird, und dass alle funktionellen Erscheinungen der Vergiftung, sowohl die gesteigerte Reflexerregbarkeit wie die tonische Starre der Muskeln, von dieser Rückenmarksvergiftung bedingt sind.

Meyer und Ransom's Versuche ergeben, dass nach subkutaner Impfung mit Tetanusgift das Gift sich im Nerven nachweisen lässt: die Giftaufnahme ist an die Integrität des Achsencylinders gebunden, während die Nervenscheide und die Lymphgefässe an der Giftabsorption nicht wesentlich beteiligt sind; diese intraneurale Giftwanderung bis zu den giftempfindlichen Rückenmarkscentren stellt die Inkubationszeit dar; dem entspricht, dass die Länge des Nervenwegs für die Inkubationszeit von wesentlicher Bedeutung ist, d. h. bei Warmblütern nimmt die Inkubationsdauer mit der Grösse der Tiere zu. Durch das in die motorischen Rückenmarksganglien gelangte Gift werden diese und zwar zunächst diese allein in einen Zustand der Uebererregbarkeit versetzt, so dass sie durch die von den sensiblen Neuronen dauernd zufliessenden sonst unterschwelligen (latent bleibenden bezw. den normalen Muskeltonus bedingenden) Reize wirksam erregt und zu ununterbrochener Energie-Entladung gezwungen werden.

Diese Entladungen sind bei der Tetanusvergiftung abnorm verstärkt, aber keineswegs schon von Anfang an maximal; das erkrankte Glied wird nicht gleich in die Endstellung (Hyperextension) gezwungen, sondern Extensoren und Flexoren spannen sich langsam und mässig an. Der lokale Starrkrampf ist also der Ausdruck, die Folge des abnormen und wachsend verstärkten, alle intracentralen Hemmungen überwindenden Muskeltonus an dem befallenen Glied. In den Fasern des Rückenmarks wird das überschüssige Gift weiter-

1) Arch. f. exper. Pathol. u. Pharmakol. Bd. 49. H. 6. 1903.

geführt und zwar zuerst — durch die direkte Verbindungsbahn der vorderen Kommissur — zu den motorischen Apparaten der andern Seite: Starrkrampf des korrespondierenden Gliedes. Erst nach einiger Zeit und bei genügender Zufuhr erfasst das Tetanustoxin die vermutlich nächst verbundenen taktilen Apparate des Reflexbogens im Rückenmark; es kommt zu allgemeiner Steigerung der Reflexe auf Reizung des erkrankten Gliedes oder seines Nervenstammes, von allen andern Stellen des Körpers aber werden nur normale Reflexe ausgelöst. Schreitet die Vergiftung fort, so verbreitet sich sowohl der motorische Tonus wie die Steigerung der Reflexerregbarkeit und es erfolgt dann Starre fast aller quergestreiften Muskeln und allgemeiner Reflextetanus.

Beim tetanuskranken Warmblüter handelt es sich also um 2 zeitlich und örtlich verschiedene Processe im Rückenmark. Der erste ist örtlich motorische Vergiftung: Lokale Muskelstarre. Der andere sekundäre sensible Vergiftung: Vom vergifteten Neuron auslösbarer verbreiteter Reflextetanus. Hat die Vergiftung von der Blutbahn aus stattgefunden, so tritt das Gift zu allen motorischen Nervenendigungen und die Erkrankung ist nicht an einer Rückenmarksstelle lokalisiert, sondern diffus; dass dann der Tetanus an gewissen Prädilektionsstellen zuerst ausbrechen kann, lehren sowohl die Tierversuche, wie auch die Pathologie des menschlichen Tetanus.

Offen bleibt zunächst die Frage, ob die den kontinuierlichen Muskeltonus beherrschenden Rückenmarkscentren identisch sind mit den eigentlich motorischen, von welchen die diskontinuierlichen, einzelnen oder tetanischen Muskelzuckungen veranlasst werden. Manche Umstände scheinen gegen die Identität zu sprechen, so die anscheinende Unermüdbarkeit der tonischen gegenüber der Ermüdbarkeit der motorischen Centren, sowie die Unabhängigkeit der einen, die relative Abhängigkeit der andern von den Centren des bewussten Willens.

Meyer und Ransom haben weiterhin, wie sie glauben unwiderleglich, nachgewiesen, dass das Tetanus-Antitoxin nach subkutaner oder intravenöser Injektion die vom Tetanus gefährdeten oder bereits ergriffenen Bahnen und Centren des Nervensystems niemals erreicht; der Teil des Gifts, der nach einer Injektion bereits in die Nervensubstanz, wenn auch noch nicht ins Rückenmark selbst gelangt ist, kann durch subkutane oder intravenöse Antitoxinanwendung unter keinen Umständen mehr gefasst und unschädlich gemacht werden: Eine der in die Nerven resorbierten Giftmenge ent-

sprechende Erkrankung wird unfehlbar ausbrechen und ablaufen, sei es mit spontaner Heilung, sei es mit dem Tod des Vergifteten. Dagegen wird das noch in den Gewebssäften befindliche oder von der Infektionsstelle nachströmende Gift durch das Antitoxin neutralisiert, die weiterfliessende Quelle der Vergiftung verstopft werden, dadurch können sonst tödlich verlaufende Vergiftungen gehemmt, die Tetanuskranken gerettet werden; denn das Tierexperiment scheint dafür zu sprechen, dass die gefährdeten Rückenmarkscentren durch Sperrung der zuführenden Nerven mit Antitoxin vor dem Tetanusgift geschützt werden können. Es könnte daher eine Rettung auch in den Fällen noch versucht werden, in denen die bereits tödliche Giftmenge von den Nerven aufgenommen, aber noch nicht bis zu den lebenswichtigen Rückenmarkscentren gedrungen ist, und zwar durch Injektion des Antitoxins in die Nervensubstanz.

Auf dem Chirurgenkongress 1905 hat Küster[1]) über einen mit Antitoxineinspritzung in die Nervenstämme behandelten Fall berichtet, der in Heilung ausging. In der Diskussion wurde aus der Grazer chirurgischen Klinik ein zweiter Fall erwähnt, der zwar tödlich verlief, aber nach Einspritzung in die grossen Armnervenstämme in den nächsten 8 Tagen eine fortschreitende Besserung hatte erkennen lassen, so dass die Injektion in die Nerven bei Wiederholung in entsprechenden Zeiträumen vielleicht doch Erfolg versprochen hätte. Auch Kocher hatte von einem auf diese Weise behandelten geheilten Fall einen relativ günstigen Eindruck, betonte aber, dass man sich nicht zu viel versprechen dürfe, denn schliesslich könne das in die Nerven eingespritzte Antitoxin nur in sofern mehr wirken, als es noch vorhandene Toxine am weiteren Aufsteigen nach dem Centralnervensystem hindere oder eine Antitoxinwirkung lokal entfalte.

Für die Beurteilung der grösseren Wirksamkeit der endoneuralen Antitoxineinspritzungen ist der Küster'sche Fall m. E. nicht beweiskräftig. Er betrifft eine Infektion durch Schnittverletzungen der rechten Hohlhand durch einen mit virulenter Tetanusbouillonkultur gefüllten Glaskolben bei einem Manne, der schon 2 mal infolge Einatmens von Staub getrockneten Tetanusgiftes an Tetanus gelitten hatte und beide Male unter allgemeinen Antitoxineinspritzungen in einigen Wochen wieder hergestellt worden war. Bei der Verletzung wurden die Wunden mit Antitoxin ausgewaschen und

1) Verhandl. der Deutschen Gesellschaft für Chirurgie. 34. Kongress. 1905. II. S. 160 u. I. S. 16 u. 17.

eine prophylaktische Antitoxineinspritzung von 40 A.E. unter die Haut des rechten Vorderarmes gemacht; als vom 5. Tag ab Schmerzen und zunehmende Muskelspannungen auftraten, wurde Antitoxin subkutan eingespritzt und erst beim Beginn des 8. Tages die Antitoxininjektion in die Nervenstämme des Armes bis zu den Nervenwurzeln heran vorgenommen. Wenn auch diese in wenigen Stunden eine vollständige Aenderung des Krankheitsbildes, insbesondere der schmerzhaften Muskelstarre hervorgebracht haben, so beweist dieses post hoc noch nicht das propter hoc; jedenfalls kann dieser Fall nicht als schwerer Tetanus angesprochen werden, und es ist durchaus wahrscheinlich, dass er wie die beiden ersten Male in Heilung übergegangen wäre auch ohne endoneurale Applikation. Ueberdies war das Serum nicht blos endoneural sondern, auch prophylaktisch und subkutan angewandt worden [1]).

Trotzdem glaubte ich, die Serumbehandlung wieder aufnehmen zu sollen. Nicht nur waren die Meyer-Ransom'schen Experimente und Schlussfolgerungen von Behring [2]) in seiner 1904 erschienen Arbeit (Aetiologie und ätiologische Therapie des Tetanus) durchaus anerkannt worden, diese Ergebnisse erschienen mir auch insofern plausibel, als durch dieselben die mir klinisch gewordene Gewissheit von der völligen Unzulänglichkeit der subkutanen Anwendungsweise auch theoretisch verständlich gemacht wurde.

Ich habe in 2 Fällen Gelegenheit zu endoneuraler Anwendung gehabt; im ersten Falle habe ich, noch ohne Kenntnis von dem gleichen Vorgehen Clairmont's [3]), bei der wegen Ausbruch des Tetanus ausgeführten Unterschenkelamputation in der Amputationswunde von den Nervenquerschnitten aus Serum in die Nervenstränge eingespritzt, im zweiten Falle entsprechend dem Küster'schen Vorschlag das Achselnervengeflecht freigelegt und in dieses injiciert.

1) In dem während Niederschrift meiner Arbeit erschienenen Februarheft der Therapie der Gegenwart berichtet Küster über einen 2. Fall von intraneuraler Serumanwendung: Trismus 12 Tage nach umfangreicher Rissquetschwunde am Knie, am 3. u. 4. Tag des Trismus subkutane Applikation von je 100 A.E.; am 6 Tetanustag Freilegung des N. ischiadicus dicht unter der Gesässfalte und Injektion von 20 A.E.; bald nachher Nachlass des Trismus, nach 2 weiteren subkutanen Injektionen völlige Heilung innerhalb von 6 Wochen. Auch dieser Fall beweist m. E. nichts für die specielle Wirksamkeit der endoneuralen Applikation.

2) Beiträge zur experim. Therapie. H. 7. 1904.

3) Wien. klin. Wochenschr. 1905. S. 1300.

9. 29j. Bauer. Brachte am 21. IX. 06 den rechten Fuss in eine Dreschmaschine und wurde mit einem Notverband in mehrstündigem Transport ins Krankenhaus verbracht: Der Vor- und Mittelfuss ist zerfetzt, das Fussgelenk eröffnet, die Ferse unversehrt. Es wird von einer primären Amputation abgesehen, um event. die Ferse erhalten zu können; gründliche Desinfektion, Ausgiessen der Wunde mit Carbolkampfer. Vom 3. Tag ab stinkende Absonderung aus der grossenteils gangränösen Wunde; täglich 2maliger Verbandwechsel mit Wasserstoffsuperoxyd. — 28. IX. Morgens leichte Kiefersperre, Mittags allmählich auftretende Schluckbeschwerden und beginnende Nackenstarre. Der Vorschlag der Amputation wird zunächst abgelehnt; Abends 7 Uhr Rückenmarksanästhesie (0,04 Stovain Billon), Einspritzung von 50 A.E. Tet. Antitoxin in den Duralsack, Amputation des Unterschenkels über den Knöcheln nach Bruns, Einspritzung von 50 A.E. Tet. Antitoxin in die Nervenquerschnitte; was wieder ausfliesst, wird in der Wunde zurückgelassen. — 29. IX. Mund verzogen, Sprache kaum verständlich, Kiefersperre bis Bleistiftdicke, deutliche Nackenstarre und Opisthotonus; von 10 Uhr Vormittags ab leichtere Krampfanfälle, die sich rasch steigern, wobei der Kranke sich im Bett herumwirft und blau wird. Abends 7 Uhr Einspritzung von 100 Tet. Antitoxin unter die Haut des Stumpfes. — 30. XII. 2 Uhr morgens Exitus in einem Anfall.

10. 34j. Frau. Vor 10 Tagen komplic. Bruch des rechten Vorderarmes durch Fall auf der Kellertreppe, in den nächsten Tagen wurde die Wunde missfarbig, dabei wenig Fieber und wenig Schlaf, auffallende Apathie. Am 8. Tag (18. X. 06) morgens 5 Uhr ohnmachtsähnlicher Anfall. Vormittags leichter Trismus und beginnende Schluckbeschwerden, die bis abends zunehmen. — 19. X. Einspritzung von 100 A.E. unter die Haut; abends Krankenhausaufnahme (10. Krankheitstag): Kann den Mund 1 cm weit öffnen, kann aber schlucken. Facies sardonica, geringe Nackenstarre. Verjauchte Fraktur des rechten Vorderarmes über dem Handgelenk, Temperatur 39,0, Puls 120. In Narkose werden die Nerven in der Achselhöhle und der Plexus brachialis in der Oberschlüsselbeingrube freigelegt und 100 A.E. Tet.-Antitoxin in die Nervenstämme eingespritzt. — 20. X. Morgens Trismus etwas besser, Einspritzung von 100 A.E. unter die Haut des rechten Armes. — 21. X. schmerzhafte Krämpfe des ganzen Körpers. In der Nacht Temperatur von 42,0. Exitus durch Atmungslähmung bei trotz grosser Gaben Morphium bis zuletzt erhaltener Besinnung.

In keinem dieser beiden Fälle ist eine günstige Wirkung der endoneuralen Injektionen zu erkennen gewesen; es waren zweifellos schwere Fälle mit 7tägiger Inkubation und rascher Steigerung der tetanischen Erscheinungen, beide starben am 3. bezw. 4. Krank-

heitstag, obgleich die Einspritzungen frühzeitig und mit der empfohlenen Menge vorgenommen worden waren.

Behring[1]) betont immer wieder, dass bis zur Einführung des Tetanus-Heilserums in die therapeutische Praxis die Tetanus-Sterblichkeit ohne Unterschied der verschiedenen Behandlungsmethoden in aller Welt 88% betrug. „Wo — sagt Behring — das Tetanus-Heilserum zur Anwendung gelangt, findet man überall bei der Aneinanderreihung vieler Fälle zu einer ansehnlichen Statistik die Tetanus-Sterblichkeit um die Hälfte (40—45%) vermindert. Das ist aber noch eine viel zu hohe Sterblichkeitsziffer, welche erheblich heruntergedrückt werden wird, wenn gleich dem Diphtherieheilserum auch das Tetanusheilserum überall in Stadt und Land beim Bedarfsfall sofort zur Hand ist. Auch bei der Diphtherie würde die Heilserumbehandlung auf die Herabsetzung der Sterblichkeitszahl in der Statistik nicht den grossen, überall anerkannten Einfluss ausüben, wenn man in jedem Einzelfall das Heilmittel erst auf grosse Entfernungen mit einem Zeitverlust von mindestens 36 Stunden von der Produktionsstelle kommen lassen müsste."

Gegenüber diesen Sammelstatistiken, die, wie die Rose'sche, auf ein halbes Jahrhundert zurückgreifen, muss daran erinnert werden, dass unsere Mortalitäten sich im Allgemeinen gebessert haben. Neben der antiseptischen Wundbehandlung mag beim Tetanus die konsequente Anwendung der Narkotika zu der Besserung der Resultate der letzten Jahrzehnte beigetragen haben; jedenfalls glaube ich mit Holsti[2]), dass im Allgemeinen die Erfahrungen der einzelnen günstiger sind, dass nicht jeder 9., sondern etwa schon jeder 5. Tetanuskranke gesundet, und dass eine Sterblichkeit von 80% und darüber nur für solche Fälle von Tetanus gilt, welche sich an schwere traumatische Läsionen oder eingreifende Operationen anschliessen[3]).

Bei meinen 13 Fällen mit 3 Heilungen ergiebt sich eine Letalitätsziffer[4]) von 77%; nehme ich dazu noch einen Fall vor der

1) Therapie der Gegenwart. März 1900.

2) Therapie der Gegenwart. 1900. S. 334.

3) So schreibt mir z. B. ein Kollege mit ausgedehnter Landpraxis: Es sind mir (in etwa 12jähriger Thätigkeit) 6 Fälle von ausgesprochenem Tetanus in Erinnerung; 3 sind geheilt, darunter ein mittelschwerer, bei welchem die Eingangspforte nicht nachweisbar war, und ein sehr schwerer Fall von etwa 4 wöchentlicher Dauer und sehr langsamer Rekonvalescenz. Antitoxin habe ich niemals angewandt.

4) Nach dem Vorschlag Behring's, wonach der Berufsstatistiker unter

Serumzeit, den ich bei meinem Dienstantritt am Heilbronner Krankenhaus übernahm, und einen Fall, welcher von einem Kollegen in der Nachbarschaft mit dem vom Krankenhaus bereit gehaltenen Serum behandelt worden war, und dessen Krankenbericht mir zur Verfügung gestellt wurde, so komme ich bei 15 Fällen auf eine Letalität von 80%.

15 j. Dienstknecht. 29. IX. 94. Krankenhausaufnahme wegen Stichverletzung der rechten Wade durch den Zahn einer Egge. Nach einigen Tagen Trismus und Tetanus, welcher trotz Narkotika am 7. X. zum Tode führt.

7j. Knabe. Wird am 4. XII. 06 Nachmittags 3 Uhr von einem 2-spännigen Fuhrwerk überfahren. Stark verunreinigte Weichteilwunde am rechten Bein von der Innenseite schräg über das Knie nach unten mit breiter Eröffnung des Kniegelenks, ein Teil des inneren Oberschenkelknorrens fehlt. Am linken Oberschenkel Weichteilwunde. Rechter Handrücken aufgeschürft bis auf die Sehnen, welche teilweise zerrissen frei liegen. Desinfektion in Narkose, Verband. Bis 9. XII. ordentliches Allgemeinbefinden bei Fieber bis 39. — Am 10. XII. morgens fällt dem Arzt noch nichts Beunruhigendes auf. — Am 11. XII. früh ausgesprochene Kieferklemme und Nackenstarre. Um 10 Uhr vormittags und um 4 Uhr nachmittags je 50 gr Antitoxin unter die Haut des rechten Beines gespritzt, ohne sichtliche Wirkung auf die zunehmenden Krämpfe, 8 Uhr abends Exitus.

Dem gegenüber ergeben die mit Heilserum behandelten 11 Fälle eine Letalitätsziffer von 73%; aber auch diese gewiss bescheidene Besserung ist m. E. ohne jede Beweiskraft. Für die Beurteilung der Wirksamkeit des Heilserums müssen die Fälle ausgeschieden werden, die als die leichteren voraussichtlich auch ohne Serum geheilt wären; es bleiben dann von meinen 10 Fällen 7, welche sämtlich zu Grunde gegangen sind, als 100% Letalität. Zu der gleichen Letalitätsziffer kommen wir, wenn nur die Fälle gerechnet werden, bei welchen das Serum innerhalb der von Behring noch für zulässig gehaltenen Zeit von 36 Stunden — nicht nach sicherer Diagnosenstellung, sondern nach dem ersten Symptomenauftritt — angewandt wurde; es scheiden dann 1 tödlich verlaufener und sämtliche 3 geheilten Fälle aus.

Für die Frage nach der Wirksamkeit des Serums kommt es

Mortalität das Verhältnis eines Sterblichkeitsmoments zur Bevölkerung, unter Letalität das Verhältnis des Sterblichkeitsmoments zur Zahl der Erkrankungen versteht.

einzig darauf an, ob Tetanusfälle, die nach ihrer Schwere voraussichtlich tödlich verlaufen wären, durch Serum in grösserer, den Zufall ausschliessender Anzahl zur Heilung gebracht werden können; zu dieser Frage soll meine Statistik einen Beitrag liefern, der zu dem Schluss kommt, dass kein einziger schwerer Fall von Wundstarrkrampf, den ich beobachtet habe, durch das Serum gerettet worden ist.

Nach den Erfahrungen der Leipziger chirurgischen Klinik [1]) versagt die Serumtherapie in den schwersten Tetanusfällen vollkommen, gleichgiltig in welcher Applikationsform das Antitoxin in den Körper gebracht wird. Meine eigenen Erfahrungen geben diesem Urteil unbedingt Recht für den subkutanen Weg; diesem gleichzustellen ist wohl der intramuskuläre; ich erwähne diesen aber ausdrücklich, weil Pease [2]), der Direktor des Antitoxinlaboratoriums in New-York, die intramuskuläre Injektion für die beste Methode hält. Prophylaktisch angewandt scheinen die subkutanen Injektionen von verlässlicherer Wirkung zu sein; namentlich auf dem letzten Chirurgenkongress wurde ihnen mehrfach das Wort geredet; allerdings scheint die Wirkung nur etwa 3 Wochen vorzuhalten. Ich selbst habe bisher von den Präventiveinspritzungen keinen Gebrauch gemacht.

Der intravenöse Weg ist von Behring ausdrücklich widerraten worden, nachdem er aus mehreren Fällen an Menschen und aus Tierexperimenten erkannt hatte, dass manche Serumnummern bei intravenöser Injektion toxisch wirkten, während dieselben Nummern zur subkutanen Injektion ohne jeden Schaden benützt worden waren. Die intravenöse Injektion — sagt Behring — wird nicht allemal schaden, aber wir haben kein Merkmal, mit dessen Hilfe wir im konkreten Fall die Schädlichkeit ausschliessen könnten.

Wir haben deshalb intravenöse Seruminjektionen nie gemacht, eine erhöhte Wirksamkeit derselben wird überdies von den Meisten bestritten.

Von den intracerebralen Einspritzungen — sei es in die Ventrikel oder unter die Dura — habe ich ebenfalls nie Gebrauch gemacht; sie scheinen, so weit sich dies aus der Litteratur beurteilen lässt, am meisten in Frankreich angewandt worden zu sein. Es fehlt aber auch da nicht an Stimmen, welche auf ihre Gefährlichkeit hinweisen, schon die Technik ist keine einfache. So be-

1) Läwen, Grenzgebiete. Bd. 16. H. 4 u. 5. 1906.

2) Cit. nach Centralbl. f. Chir. 1906. S. 1302.

richtet Suter[1]) über einen Fall, wo beim Herausziehen des Bohrers eine Blutung auftrat, die nicht gestillt werden konnte; in der Litteratur sind Fälle beschrieben von haselnussgrossen Blutergüssen, von psychischen Störungen und von tödlichen Infektionen.

Der intracerebrale Weg könnte daher nur in Frage kommen, wenn er von einer fast an Sicherheit grenzenden Heilwirkung wäre. Das ist aber keineswegs der Fall. Die wenigen günstigen Beobachtungen, die in der Litteratur mitgeteilt sind, sind vereinzelt und ebenso wenig beweiskräftig, wie die Einzelbeobachtungen, auf die ich bei der Litteraturdurchsicht gestossen bin, wo Aderlässe mit und ohne Salzwasserinfusion, intracerebrale Einspritzungen von Gehirnemulsion, einfache Lumbalpunktionen in ursächlichem Zusammenhang mit dem günstigen Verlauf eines Tetanusfalles gebracht werden. Von der kritischen Zusammenstellung von Lereboullet über 26 Fälle mit nur 8 Todesfällen ist mir nur ein Referat zugänglich gewesen; dagegen sind auf der Genfer chirurgischen Klinik[2]), wo unter 14 Serumtetanusfällen 7 intracerebral behandelt wurden, alle 7 gestorben; in dem einen oder andern Fall hatte man den Eindruck, dass der Tod durch die intracerebrale Injektion beschleunigt worden sei. In seiner neuesten Veröffentlichung kommt Suter zu dem Schluss: Die intracerebrale Einspritzung hat bei Menschen recht schlechte Resultate ergeben und ist nicht ungefährlich; sie scheint wohl definitiv aufgegeben worden zu sein, da sie bei grösseren Gefahren keine irgend wie besseren Resultate gezeitigt hat, als andere Methoden.

Darnach ist der intracerebrale Weg, der nach Arbeiten aus dem Pasteur'schen Institut wirksamer ist als der subkutane und intravenöse, und von dem man auch nach der Meyer-Ransom'schen Auffassung sich besonderen Erfolg sollte versprechen dürfen, als beim Menschen nicht gangbar zu bezeichnen, so dass er z. Z. nur ganz ausnahmsweise einmal in Frage kommen kann.

Im Gegensatz zur intracerebralen ist die intraspinale Einspritzung des Heilserums in den Wirbelkanal neuerdings in Aufnahme gekommen. Im Verfolg der Rückenmarksanästhesie ist die Technik der Lumbalpunktion in den letzten Jahren so ausgebildet und vervollkommnet worden, dass sie als ein in der grossen Mehrzahl der Fälle ungefährlicher Eingriff angesehen werden darf, wenigstens wenn von geübter Hand und mit gutem Instrumentarium ausgeführt.

1) Arch. f. klin. Chir. Bd. 75. 1905. S. 323.

2) Diese Beiträge Bd. 52. 1907.

v. Leyden [1]), in dessen Klinik die Applikation des Tetanus-Heilserums mittelst Lumbalpunktion zuerst angeregt und experimentell studiert worden ist, konnte im Jahr 1901 über 2 geheilte Fälle berichten (beidemale handelte es sich um nicht traumatischen Tetanus). Von 11 bis 1901 in der Litteratur mitgeteilten Fällen waren 5 und zwar die 5 zuletzt behandelten zur Heilung gekommen. Neuerdings hat Neugebauer [2]) auf Grund günstiger Erfahrungen die Lumbalinjektion warm empfohlen. Er injiciert — bei Rückenkrämpfen eventuell in Narkose — das Serum in sehr grossen Mengen und wiederholt die Einspritzungen oft; in einem Fall wurde in 9 Tagen 6 mal je 100 A.E., in einem andern innerhalb 16 Tagen täglich 50—100 A.E., in einem 3. Fall innerhalb 24 Stunden 3 mal je 100 A.E. eingespritzt.

In unserem 9. Fall ist eine Wirkung der Lumbalinjektion nicht zu erkennen gewesen. Auch die neueren experimentellen Forschungen mahnen, unsere Hoffnung nicht zu hoch zu stellen. Schon Blumental und Jakob [3]) waren auf Grund ihrer an Ziegen angestellten Versuche zu dem Schluss gekommen, dass das Tetanusgift z. Z. des Ausbruchs der tetanischen Erscheinungen im Centralnervensystem so fest verankert ist, dass es auch mit Hilfe der Duralinfusion hieraus nicht entfernt werden kann. Meyer und Ransom betonen ausdrücklich, dass von der Lumbaleinspritzung eine weitergreifende Heilwirkung nicht zu erwarten ist, als von der intravenösen, weil aus der Cerebrospinalflüssigkeit das Antitoxin nicht in die unverletzte Marksubstanz eindringt, so dass die Lumbalinjektion mit der intracerebralen keineswegs gleich zu stellen sei.

Auf dem letzten Chirurgenkongress hat Deutschländer [4]) der Lumbalpunktion ohne Serumeinspritzung das Wort geredet, nachdem in einem Fall von akutem Tetanus nach forcierter Lumbalpunktion die Krämpfe plötzlich aufgehört hatten und durch wiederholte Ablassung von erheblichen Mengen der unter starkem Druck stehenden Cerebrospinalflüssigkeit dauernd verschwanden. Ich verfüge über einen ähnlichen Fall von überraschender Wirkung einer Lumbalpunktion: Nach einer zur Sicherung der Diagnose vorgenommenen Lumbalpunktion bei Verdacht auf Cerebrospinalmeningitis schwanden in wenigen Stunden das Fieber, die äusserst heftigen

1) Therapie der Gegenwart. August 1901.

2) Wien. klin. Wochenschr. 1905.

3) Cit. nach Leyden, Therapie der Gegenwart. August 1901.

4) Verhandl. der Deutschen Gesellschaft für Chirurgie. 35. Kongress. 1906. S. 272.

Kopfschmerzen und alle bedrohlichen Erscheinungen; es ist aber kaum angängig, derartige Einzelfälle zu verallgemeinern. Ueberdies konnte Krönlein darauf hinweisen, dass auf der Züricher Klinik bei häufiger Anwendung der Lumbalpunktiou und Serumeinspritzung nie eine günstige Beeinflussung der schweren Tetanusfälle beobachtet worden ist. Da aber festzustehen scheint, dass die Cerebrospinalflüssigkeit Tetanischer besonders stark toxisch ist, so würde es sich vielleicht empfehlen, bei intraspinaler Serumanwendung verhältnismässig reichlich Liquor abfliessen zu lassen.

Auch die endoneurale Methode hat in den 2 Fällen, in denen ich sie anwandte, versagt. Dazu kommt, dass sie nur in einer beschränkten Anzahl von Fällen anwendbar ist, und dass auf Grund des Küster'schen Falles mit der Möglichkeit des Auftretens von lang anhaltender oder selbst dauernder Nervenschädigung gerechnet werden muss. Immerhin erscheint der endoneurale Weg theoretisch berechtigt, und liegen ausser von Küster Mitteilungen von Rogers[1]), Clairmont[2]) und Kocher[3]) vor, welche in einzelnen Fällen einen günstigen Eindruck von der Methode hatten und ihre Anwendung empfehlen.

Neuestens ist Suter[4]) für eine besondere Art der lokalen Serumanwendung eingetreten. Ausgehend von der Möglichkeit einer Neutralisation der frisch erzeugten Tetanustoxine durch die konstante Inundation der Wunde mit flüssigem Antitoxin in der Art, dass Toxin und Antitoxin zu einer Doppelverbindung zusammentreten und sich so chemisch binden und unschädlich machen, füllt Suter die ganze Wunde möglichst ganz mit flüssigem Serum aus. Suter hält seinen Vorschlag theoretisch für berechtigt, auch wenn nach der neueren Ansicht Behring's die Entgiftung nicht der Säureneutralisation durch Alkali, sondern mehr der fermentativen Umwandlung der Proteine an die Seite zu stellen sei; nur müsse dann möglichst frisches — im Sinne Behring's konduktorreiches — Serum verwendet werden. Nach diesen Grundsätzen ist Suter in 3 Fällen verfahren: „Neben gleichzeitiger subkutaner (100 A.E.) und subduraler (20 A.E.) Injektion wird in die nach aussen breit offen gelegte Wunde oder nach einer eventuellen Abtragung auf die resultierende Wundfläche ein mit flüssigem Antitoxin vollkommen imbibierter Tampon gelegt; damit das Serum möglichst in der Wunde bleibe und nicht durch den übrigen Verbandstoff herausgesaugt werde, bedeckt man den Serumtampon mit einem kleinen

1) Centralbl. f. Chir. 1904. S. 1222. 2) 3) 4) l. c.

Stückchen Billroth-Battist. Die allenfalls daraus resultierende Sekretverhaltung dürfte, wenn nicht schwere septische Infektion vorliegt, gegenüber dem Vorteil, den die konstante Imbibition mit Serum darbietet, von nebensächlicher Bedeutung sein. Die Serumbehandlung wird täglich so lange fortgesetzt, bis entweder die Wunde geheilt, oder bis sämtliche Tetanussymptome verschwunden sind."

Suter's Fälle sind geheilt; er sagt aber selbst, dass in keinem der 3 Fälle behauptet werden könne, dass der Kranke nicht vielleicht auch ohne Serum geheilt worden wäre. So viel ist sicher, dass sich die Methode nur schwer mit unseren sonstigen Anschauungen über Wundversorgung in Einklang bringen lässt.

Der lokalen Wundantitoxinbehandlung selbst redet auch Behring[1]) neuerdings das Wort: „Grossen Wert lege ich auf die Applikation des Tetanusserums an die Infektionsstelle und deren nächste Umgebung. Auch möchte ich die Empfehlung nicht unterlassen, bei puerperalem Tetanus intrauterin oder wenigstens vaginal das Serum einzubringen, bei Tetanus neonatorum abdominal und womöglich intraperitoneal. Erst im Laufe des Jahres 1899 haben mich besondere Tierexperimente über die grosse Bedeutung der direkten Berührung des Tetanus-Antitoxins mit dem inficierten und giftenthaltenden Gewebe belehrt. Man braucht für eine energische Lokalwirkung gar nicht einmal das volle Serum zu benutzen, sondern es genügen dazu schon Verdünnungen von 1 : 10 bis 1 : 100. Auch bei der Diphtherie möchte ich jetzt die direkte Behandlung diphtherischer Lokalaffektionen mit Diphtherieantitoxin - Lösungen angelegentlich empfehlen; z. B. bei Nasen-Rachendiphtherie die Nasendouche mit verdünntem Diphtherieserum".

Einmalige Bespülung der Wunde mit flüssigem Antitoxin und das Einstreuen von trockenem Antitoxin in die Wunde ist wiederholt auch von mir vorgenommen worden. Nachdem Fälle bekannt sind, wo trotz prophylaktischer sofort nach der Verletzung einsetzender Behandlung der Ausbruch schweren Starrkrampfes nicht verhindert wurde, wird man auch von der lokalen Anwendung sich nicht viel versprechen dürfen. Suter betont mit Recht: Dieser stetige Wechsel der Applikationsweisen beweist wohl am besten, dass man mit keiner derselben wirklich befriedigende Resultate erzielt hat.

In der That, die Serumtherapie nach Ausbruch des Tetanus hat bisher enttäuscht; es sind die Erfahrungen der tierärztlichen Praxis und der Hinblick auf die zweifellose Heilwirkung des analog gewonnenen

1) Therapie der Gegenwart. März 1900.

Diphtherieserums, wenn trotzdem von den meisten Seiten einer Fortsetzung der Serumbehandlung des Tetanus das Wort geredet wird.

Nach so vielen und ernsten vergeblichen Versuchen halte ich mich für berechtigt, künftighin von der Serumanwendung abzusehen, ohne mich einer Unterlassungssünde schuldig zu machen. Es sei denn, dass von Behring eine erhebliche Steigerung der Dosierung für zulässig und für aussichtsreicher erklärt wird, als die Behandlung mit den bisherigen Mengen. Zur Zeit geht sein Standpunkt in der Dosierungsfrage dahin, dass er 100 A.E. als einfache Heildosis empfiehlt, die Wiederholung dieser Dosis im Laufe der nächsten Tage habe sich sowohl durch die direkte Beobachtung an Menschen und Pferden als sehr nützlich, wie auch durch Laboratoriums-Versuche als experimentell begründet erwiesen.

Das Pasteur'sche Serum wird auf der Gebrauchsanweisung ausdrücklich als frei von antiseptischen Zusätzen bezeichnet; das flüssige Antitoxin Höchst enthält einen konservierenden Zusatz von 0,5% Karbolsäure; beim festen Präparat und beim Serum der Behringwerke fehlen diesbezügliche Angaben; immerhin hat Behring die intravenöse Anwendung gerade mit Rücksicht auf eine eventuelle Giftigkeit widerraten. Darnach scheint eine erhebliche Steigerung der Dosis nicht ohne weiteres zulässig, die von Suter angeführten Mengen (1200 ccm in 16 Tagen, 1060 ccm in 14 Tagen, $2^1/_2$ l in 5 Wochen) beziehen sich allem nach auf ausländische Präparate.

Es bliebe dann immer noch eine weitere Schwierigkeit, welche den Preis des Serums betrifft; sollten künftighin erheblich grössere Mengen verwendet werden dürfen, so wäre ein besonderes Entgegenkommen der Fabriken nötig und das Präparat annähernd zum Selbstkostenpreis abzugeben oder wenigstens in den Fällen, in denen das tödliche Ende nicht abgewendet wird, kostenlos zu überlassen.

Die Aerzte werden auch weiterhin gerne mitarbeiten bei den Bestrebungen, eine Tetanusbehandlung ausfindig zu machen, welche die Schrecken dieser entsetzlichsten aller Wundinfektionskrankheiten zu bannen verspricht. Die Meinung Behring's, die aus manchen seiner Arbeiten durchklingt, als wolle man sein Tetanusheilserum nicht aufkommen lassen, ist nicht begründet. Noch steht aber die Frage der Serumbehandlung so, wie sie Trendelenburg schon vor einigen Jahren charakterisiert hat: Die leichteren Fälle heilen auch ohne, die schweren sterben auch mit Serum. Leider sind die experimentellen Forschungen der letzten Jahre nicht dazu angethan, unsere Hoffnung hoch zu stimmen.

XX.

AUS DEM

DIAKONISSENHAUSE ZU STUTTGART.

CHIRURG. ABTEILUNG: PROF. DR. STEINTHAL.

150 Fälle von Lumbalanalgesie.

Von

Dr. E. Veit,
Assistenzarzt.

Die geniale Idee Bier's, die Inhalationsnarkose mit Aufhebung des Bewusstseins in eine weitgehende regionäre Anästhesie mit Erhaltung des Bewusstseins umzuwandeln, scheint sich mehr und mehr Anhänger zu erwerben. Die Berichte ergeben gute und weniger gute Erfolge, selbst unglückliche Erfahrungen blieben nicht aus. Die Akten über die neue Methode und ihre Mittel sind noch nicht geschlossen und somit erscheinen weitere Mitteilungen von Erfahrungen und Beobachtungen über die Lumbalanalgesie, die auf den ersten Blick verlockend wirkt, berechtigt, damit bei der Wichtigkeit des Gegenstandes möglichst bald ein sicheres und allgemeines Urteil sich gewinnen lässt.

Seit $^1/_2$ Jahre üben wir an der chirurgischen Abteilung des Diakonissenhauses ohne weitgehende Auslese der geeigneten Patienten die Lumbalanästhesie mit Novocain unter Verwendung des von den Höchster Farbwerken vorm. Meister, Lucius und Brüning hergestellten, sterilen Präparates, wie es von der Fabrik geliefert wird. Ohne Rücksicht auf den Sitz der vorzunehmenden Operation, ob nur am Damm und den Genitalien oder an den Extremitäten oder gar bei Laparotomien benutzten wir den Inhalt der ganzen Ampulle, die

3 ccm einer 5% Novokain-Suprareninlösung enthält. Unsere einheitliche Novocaingabe beträgt auf diese Weise 15 cgr pro dosi. Damit operierten wir bisher in 131 Fällen.

Zum Vergleich verwendeten wir anfangs auch eine Zeit lang das Stovain „Riedel", kehrten aber nach 19 Fällen anlässlich einer Injektion mit letalem Ausgang endgültig zum Novokain zurück, zumal wir schon vor diesem Unglücksfall den Eindruck gewonnen hatten, dass dem Novokain weniger intensive Nachwirkungen anhaften. Die 2 ccm fassende Ampulle der Stovain-Suprareninlösung enthält im ganzen 8 cgr Stovain.

Da in den einzelnen Berichten besonders seit der Veröffentlichung von Dönitz[1]) immer noch über die Technik diskutiert wird, so sei der Vollständigkeit halber die unsrige, die wir von Anfang an geübt haben, kurz angeführt. Sie ist von dem Gesichtspunkt der möglichsten Einfachheit geleitet.

Gründliches Abreiben der Injektionsstelle und deren Umgebung mit Aether-Wattebäuschen. Aufsuchen der beiden Darmbeinkämme, deren Verbindungslinie bekanntlich den Dornfortsatz des vierten Lendenwirbels schneidet. Oberhalb dieser Linie wird streng in der Mittellinie entweder zwischen 4. und 3. oder 3. und 2. Dornfortsatz in sitzender Stellung unter starker Kyphose der Wirbelsäule eine lange, frisch ausgekochte Hohlnadel ohne Mandrin eingestochen und langsam vorgeschoben. Ein ersterer stärkerer Widerstand zeigt das Durchdringen durch das Ligament (L. supraspinale, interspinale. flavum), ein zweiter, etwas geringerer das Eintreten der Nadelspitze in den Durasack an. Sobald Liquor abtropft, lässt man womöglich 3—5 ccm abfliessen, worauf eine 5 ccm fassende Spritze mit der Novokainlösung auf die Hohlnadel aufgesetzt wird. Zur Verdünnung derselben wird zunächst der Stempel ganz zurückgezogen. worauf die Mischung langsam injiciert wird. Zum Schluss wird ein Stückchen Heftpflaster auf den Stichpunkt geklebt. Darauf wird der Patient für einige Minuten in Beckenhochlagerung gebracht.

Die Reinigung der Haut mit Aether allein ist genügend. Die Befürchtung eines Verschleppens von wirkungsvollen Keimen aus der Haut in den Durasack teilen wir bei dem langen Weg, den die glatte Nadelspitze zurücklegt, nicht mit Hackenbruch[2]). Die Stichincision der Haut unter Chloräthylspray fällt somit weg. Das Gefühl für die verschieden gearteten Widerstände lässt sich trotz der Haut-

1) Münch. med. Wochenschr. 1906. Nr. 25.

2) Centralbl. f. Chir. 1906. Nr. 14.

spannung bei einiger Uebung bald erwerben. Manchmal hilft sogar das Gehör, wenn die Nadelspitze mit einem leisen Krachen aus der Tiefe durch den letzten Teil des straffen Ligamentes in den Duralraum dringt. Lässt man den Mandrin ganz weg, so zeigt gleich der erste Liquortropfen die richtige Tiefe der Spitze an, und ein Anspiessen eines Nervenstranges wird vermieden. Ein Verstopfen der Hohlnadel durch Blutgerinnsel stellt sich nur beim Hin- und Hersuchen mit der Spitze ein und kommt bei grösserer Uebung immer seltener vor.

Wir halten es mit Rücksicht auf eine kritische Beurteilung des erreichbaren Erfolges und etwaiger dabei auftretender Nebenerscheinungen und Nachwirkungen für einen Vorteil, die einzelnen Fälle je nach dem Gebiet oder der Art der Operation in Gruppen einzuteilen und haben zu diesem Zweck 5 solche Gruppen aufgestellt:

1. Untere Extremität mit Beckengürtel.
2. Damm, äussere Genitalien, sowie gynäkologische Eingriffe per vaginam.
3. Rumpf abwärts vom Nabel.
4. Gynäkologische Operationen per laparotomiam.
5. Rumpf aufwärts vom Nabel.
6. Sehr eingehende Untersuchungen des Abdomens bei erschwerter oder schmerzhafter Palpation.

A. Stovaininjektionen (19 Fälle).

1. An den unteren Extremitäten und am Beckengürtel		= 7 Fälle
Excochleatio femoris bei Osteomyelitis	1	
Excisio sarcom. femoris	1	
Excisio lipom. genu	1	
Excisio ulc. crur.	1	
Excochleatio tibiae	1	
Redressement ped. valg. inflammat.	1	
Transplantation nach Thiersch	1	
2. Am Damm, den äusseren Genitalien, sowie bei kleineren vaginalen Eingriffen		= 6 Fälle
Katheterismus bezw. Cystoskopie	2	
Excisio fibrom. funic. spermat.	1	
Kolporraphien bezw. Perineoplastik	1	
3. Am Rumpf abwärts vom Nabel		= 5 Fälle
Radikaloperation der freien Leistenhernie	3	
Radikaloperation eines Bauchwandbruches	1	
Resectio proc. vermiform. im Intervall	1	

4. Gynäkologische Operationen per laparotomiam . = 1 Fall
   Ovariotomie (Entwicklung einer nicht verwachsenen Cyste) 1

Erfolge der Stovaininjektionen:

1. An den unteren Extremitäten und am Beckengürtel = 7 Fälle
   voller Erfolg 7
   unvollkommenes Ergebnis 0
   mit Nebenerscheinungen 0
   ohne Nebenerscheinungen 7
   mit Nachwirkungen 7
   ohne Nachwirkungen 0
2. Am Damm und den äusseren Genitalien, sowie bei gynäkologischen Eingriffen per vaginam . . = 6 Fälle
   voller Erfolg 4
   unvollkommenes Ergebnis 1
   (beim 6. Fall trat 3 Minuten nach der Einspritzung der Tod ein)
   mit Nebenerscheinungen 0
   ohne Nebenerscheinungen 5
   mit Nachwirkungen 5
   ohne Nachwirkungen 0
3. Am Rumpf abwärts vom Nabel . . . = 5 Fälle
   voller Erfolg 4
   unvollkommenes Ergebnis 1
   mit Nebenerscheinungen 1
   ohne Nebenerscheinungen 4
   mit Nachwirkungen 4
   ohne Nachwirkungen 1
4. Gynäkologische Operationen per laparotomiam mit vollem Erfolg, mit Nebenerscheinungen und Nachwirkungen . . . . . = 1 Fall

Von den 19 Stovain-Fällen hatten 16 = 84% gar keine Schmerzempfindung, bei den 3 übrigen, die sich auf Gruppe 1, 2 und 3 verteilen und eine Excochleatio tibiae, eine Ausschneidung eines Samenstrangfibromes und eine Radikaloperation einer Leistenhernie betreffen, war ab und zu leichter, erträglicher Schmerz vorhanden. Bei der Ovariotomie trat zu Beginn der Operation 2mal Brechreiz auf, sonst wurden keinerlei Nebenerscheinungen beobachtet. Dagegen stellten sich bei sämtlichen 19 Fällen ohne Ausnahme meist gegen Abend oder in der ersten Nacht Kreuzschmerzen, bei manchen auch Kopfschmerzen ein, die 2—3 Tage anhielten. Diese waren durchweg „erträglich", jene aber zuweilen so heftig, dass

feuchtwarme Leibwickel oder kleine Morphiumgaben erforderlich wurden. In einem Fall nahmen die in der ersten Nacht einsetzenden Schmerzen in beiden Beinen einen derart heftigen Charakter an, wie wenn „das Fleisch gewaltsam von den Knochen losgerissen würde". Erbrechen trat in $^1/_3$ der Fälle auf, darunter einmal erst am 3. Tag. Der ordentlich ernährte Patient fühlte sich dabei matt und elend, hatte auch vorübergehend nicht unbedeutende Mengen Eiweiss im Urin bekommen. Bezüglich der unmittelbaren Nebenerscheinungen bei Stovain hatten wir somit gleich anderen Beobachtern sehr gute Resultate, nicht aber und im Gegensatz zu jenen bezüglich der Nachwirkungen. Als ein 63jähriger Patient mit Prostatahypertrophie 3 Minuten nach der Injektion ohne Spur einer Agone leblos auf dem Operationstisch lag und trotz Wiederbelebungsversuchen nicht mehr zum Leben kam, liessen wir das Stovain fallen.

Wir wollen aber unparteiisch sein und den Fall zur kritischen Beurteilung auch von anderer Seite ausführlicher mitteilen.

Am 11. VI. 06 wurde der Pat. wegen starker Urinbeschwerden aufgenommen. Die Untersuchung ergab: Mässiger Kräfte- und Ernährungszustand, Lippen und sichtbare Schleimhäute blass, etwas fahles Aussehen, kein Fieber. Lungen ohne krankhaften Befund, Herzaktion leicht arhytmisch, Herztöne dumpf, Puls gespannt, leicht arhytmisch, 84 Schläge in der Minute, Arterienrohr rigid. Am Magen-Darmkanal und seinen drüsigen Anhängen nichts Krankhaftes.

Das Urinieren geht sehr mühsam, der Urin ist trübe, enthält zahlreiche Flocken, mikroskopisch zahlreiche Leukocyten und dementsprechend Eiweiss, sauer. Bei dem Versuch einen Katheter einzuführen, stösst derselbe in der Pars membranacea auf ein Hindernis, erst ein feines Bougie dringt in die Harnröhre ein. Da die Untersuchung ungemein schmerzhaft ist, wird am 13. VI. in Medullaranästhesie mit Novokain die Striktur ohne Mühe durch successives Einführen dickerer Bougies gedehnt, worauf es anstandslos gelingt einen normalkalibrigen Katheter einzuführen und die Harnblase zu entlasten. In den folgenden Tagen wird der Pat. regelmässig katheterisiert, am 16. misslingt aber der Katheterismus wieder und ist so schmerzhaft, dass eine zweite Novokain-Rückenmarksanästhesie gemacht wird, worauf es wieder mühelos gelingt einen Katheter in die Harnblase zu bringen und ihn hier als Dauerkatheter liegen zu lassen. Am übernächsten Tag, am 18., hat sich der Pat. den Katheter über Nacht herausgerissen, und jeder Versuch, denselben wieder einzuführen, scheitert an der Ueberempfindlichkeit und Aengstlichkeit des Pat.

Da die ersten beiden Einspritzungen gut ertragen wurden und als

einzige Folge etwas Erbrechen beobachtet worden war, glaubt man eine dritte Einspritzung wagen zu dürfen. Es werden aber statt Novokain etwa 0,07 gr Stovain injiciert. 3 Minuten nach der Einspritzung wurde der Pat. plötzlich blass, Puls und Atmung setzen aus und kehren trotz halbstündigen Bemühens (Kampfer- und Aetherinjektionen, künstliche Atmung, Herzmassage, Kochsalzinfusionen in eine Armvene) nicht wieder.

Bei der von uns eingeleiteten gerichtlichen Sektion ergab sich Folgendes:

1. Hochgradige Entartung der Herzmuskulatur, sowie eine Verdickung der zweizipfligen Klappe und der Taschenklappe der Aorta.

2. Ausgedehnte Verwachsung beider Lungen mit Brustwand und bindegewebige Verdichtung der linken Lungenspitze.

3. Hochgradige Entartung beider Nieren sowie eine wässerig-eitrige Ansammlung in den gedehnten Nierenbecken und Harnleitern.

4. Chronischer Blasenkatarrh mit erheblicher Verdickung der Blasenwand. Vergrösserung der Vorsteherdrüse sowie hochgradige Verengerung der von letzterer umschlossenen Harnröhrenpartie.

5. Kleiner Bluterguss an der Einstichstelle im untersten Teil des Durasackes, keine makroskopische Veränderung des Rückenmarks entlang seinem ganzen Verlauf.

B. Novokaininjektionen (131 Fälle).

1. An den unteren Extremitäten und am Beckengürtel = 30 Fälle

Resectio exostosis hallnc.	1
Excochleatio pedis	1
Amputat. pedis nach Pirogoff	1
Amputatio cruris	4
Aufmeisselung der Tibia	2
Excisio ulc. cruris	1
Exstirpatio fibrosarcom. cruris	1
Excisio hygrom. genu	1
Extensio contractur. genu	2
Incision und Drainage des eitrigen Kniegelenks	1
Osteotomia femoris bei Genu valgum	1
Amputatio femoris	1
Sequestrotomia femoris	1
Resectio partial. femoris	1
Spaltung und Auskratzung von grossen Abscessen am Oberschenkel	2
Exstirpation bezw. Ligatur von Varicen am Bein	4
Exstirpation eines Sarkomes der Adduktorengegend am Oberschenkel	1
Excochleatio coxae	1
Fingerplastik aus dem Oberschenkel	1

	Incisio abscess. pubis	1	
	Excision eines handtellergrossen Lupus der Glutaealgegend	1	
2.	Am Damm und den äusseren Genitalien, sowie bei gynäkologischen Eingriffen per vaginam		= 27 Fälle
	Thermokauterisation und Excision von Hämorrhoiden	2	
	Radikaloperation der Hydrocele	4	
	Radikaloperation der Hämatocele	1	
	Radikaloperation der Varicocele	1	
	Incisio abscessus scroti	1	
	Ablatio testis chronic. inflammat.	1	
	Sectio perinealis rupturae urethrae	1	
	Cirkuläre Naht bei Harnröhrenzerreissung	1	
	Amputat. penis carcinomatos.	1	
	Spaltung der Phimose nach Roser	1	
	Katheterismus bezw. Cystoskopie	1	
	Rectoskopie	1	
	Lithotripsie	1	
	Excisio atheromat. lab. majoris	1	
	Perineoplastik	2	
	Colporraphia ant. et post.	2	
	Abtragung von Cervixpolypen	2	
	Amputatio port. vaginal. carcinomatos.	1	
	Exstirpatio uteri carcinomatos.	2	
3.	Am Rumpf abwärts vom Nabel		= 38 Fälle
	Radikaloperation der incarcerierten Leistenhernie	1	
	Radikaloperation der freien Leistenhernie	8	
	Radikaloperation der freien Schenkelhernie	2	
	Radikaloperation der reponierten Nabelhernie mit peritonitischen Reizerscheinungen	1	
	Radikaloperation der freien Nabelhernie	2	
	Radikaloperation eines Bauchwandbruches	2	
	Radikaloperation der Appendicitis im freien Intervall	9	
	Radikaloperation der Appendicitis im Anfall	2	
	Colostomie	3	
	Amputatio recti	1	
	Resectio recti	1	
	Enteroanastomose bei tuberkulöser Dünndarmstenose	1	
	Laparotomie bei Peritonealtuberkulose	1	
	Probelaparotomie bei Ovarialsarkom und akutem Hydramnion	2	

	Relaparotomie bei Ileus	1	
	Entfernung einer Drahtnaht der Leiste	1	
4.	Gynäkologische Operationen per laparotomiam		= 16 Fälle
	Ventrifixatio uteri	2	
	Exstirpatio cystomae ovarii	8	
	Exstirpation eines torquierten Ovarialkystoms	1	
	Exstirpation einer Dermoidcyste des Ovarium	1	
	Exstirpation der eitrigen Tubensäcke	2	
	Supravaginale Amputation des fibromatösen Uterus	2	
5.	Am Rumpf aufwärts vom Nabel		= 11 Fälle
	Sekundärnaht nach Gastroenterostomie	1	
	Sekundärnaht nach Exstirpatio renis	1	
	Gastroenterostomie	6	
	Nephropexie	1	
	Nephrektomie	1	
	Probelaparotomie bei primärem Leberkrebs	1	
6.	Untersuchungen bei schwierigen Palpationen des Abdomens		= 9 Fälle

Erfolge der Novokaininjektionen.

1.	An den unteren Extremitäten sowie am Beckengürtel		= 30 Fälle
	voller Erfolg	27	
	unvollkommenes Ergebnis	3	
	mit Nebenerscheinungen	2	
	ohne Nebenerscheinungen	28	
	mit Nachwirkungen	14	
	ohne Nachwirkungen	16	
2.	Am Damm und den äusseren Genitalien, sowie bei gynäkologischen Eingriffen per vaginam		= 27 Fälle
	voller Erfolg	24	
	unvollkommenes Ergebnis	3	
	mit Nebenerscheinungen	1	
	ohne Nebenerscheinungen	26	
	mit Nachwirkungen	19	
	ohne Nachwirkungen	8	
3.	Am Rumpf abwärts vom Nabel		= 38 Fälle
	voller Erfolg	31	
	unvollkommenes Ergebnis	7	
	mit Nebenerscheinungen	11	
	ohne Nebenerscheinungen	27	
	mit Nachwirkungen	16	
	ohne Nachwirkungen	22	

4.	Gynäkologische Operationen per laparotomiam		= 16 Fälle
	voller Erfolg	13	
	unvollkommenes Ergebnis	3	
	mit Nebenerscheinungen	5	
	ohne Nebenerscheinungen	11	
	mit Nachwirkungen	6	
	ohne Nachwirkungen	10	
5.	Am Rumpf aufwärts vom Nabel . . .		= 11 Fälle
	voller Erfolg	7	
	unvollkommenes Ergebnis	4	
	mit Nebenerscheinungen	3	
	ohne Nebenerscheinungen	8	
	mit Nachwirkungen	2	
	ohne Nachwirkungen	9	
6.	Bei Untersuchungen mit erschwerter oder schmerzhafter Palpation des Abdomens .		= 9 Fälle
	voller Erfolg	9	
	unvollkommener Erfolg	0	
	mit Nebenerscheinungen	0	
	ohne Nebenerscheinungen	9	
	mit Nachwirkungen	6	
	ohne Nachwirkungen	3	

Man mag über den Wert, aus relativ kleinen Zahlen die Procente zu berechnen, denken, wie man will, soviel ist aus vorstehender Tabelle ersichtlich, dass Nr. 1 sich als die günstigste Gruppe für die vollen Erfolge erweist. Dieselben nehmen mit steigender Höhe des Operationsgebietes schrittweise ab und betragen in der ersten Gruppe 90%, in der zweiten 89%, in der dritten 82%, in der vierten 81%, und in der fünften nur noch 64%. Dementsprechend nehmen die unvollkommenen Ergebnisse zu: 10%, 11%, 18%, 19%, 36%. Unter die unvollkommenen Ergebnisse ist hierbei jede Schmerzensäusserung während der Operation eingereiht, wenn sie auch meist unbedeutend war. Erst in Gruppe 2 musste bei einer vaginalen Uterusexstirpation wegen Carcinom gegen das Ende der Operation etwas Aether gegeben werden. Bei den 7 unvollkommenen Ergebnissen von Gruppe 3 wurde in sämtlichen die Allgemeinnarkose zu Hilfe genommen. Darunter war ein Fall wegen Aengstlichkeit der Patientin von Anfang an ein völliger Misserfolg, die andern benötigten erst gegen Schluss der Operation 5—10 gr Chloroform oder nur wenige Tropfen Aether. Diese Fälle betreffen mit Ausnahme einer Radikaloperation einer

Hernie und einer Mastdarmresektion Appendicektomien im Intervall. Die 3 Fälle in Gruppe 4 kommen auf 2 Uterusexstirpationen und eine Ovariotomie bei Kystom, die 4 in Gruppe 5 auf 1 Sekundärnaht und 4 Gastroenterostomien, wobei das Anziehen und Hervorwälzen des Magens empfindlich war. Die Nebenerscheinungen, worunter Blässe des Gesichtes verbunden mit Uebelsein, Würgreiz, Erbrechen und Schwächerwerden des Pulses während der Operation inbegriffen sind, traten mit im ganzen nur 3 Ausnahmen ausschliesslich bei Laparotomien (in 27—31%) auf, sobald an den mit Peritoneum viscerale bekleideten Organen gezogen wurde. Sie müssen in den meisten Fällen auf eine Reflex- und nicht auf eine direkte Novokainwirkung zurückgeführt werden. Unterstützt wird diese Auffassung durch die Untersuchungen (Gruppe 6), welche nie Nebenerscheinungen hervorriefen.

Nachwirkungen traten annähernd in der Hälfte aller Fälle ein und weitaus vorwiegend in den Gruppen, in welchen die Nebenerscheinungen gering an Zahl waren (Gruppe 1, 2 und 6). Dieses umgekehrte Verhältnis hat seinen Grund wohl darin, dass die durch Wegfall der Peritonealreizung ausgeschalteten Reflexe erst später ausgelöst werden. Die meisten Patienten klagten über Kreuzschmerzen, deren Intensität jedoch nur bei einem Drittel so heftig, d. h. „unerträglich" war, dass Morphium verabreicht werden musste. Hiebei wollen wir nicht zu erwähnen vergessen, dass sicherlich nicht alle Kreuz- und Rückenschmerzen auf Rechnung des Novokains zu setzen sind, denn gar nicht so selten bekommt man von Patienten mit Inhalationsnarkose, die eine ruhige Rückenlage einzunehmen gezwungen sind, dieselben Klagen, wenn man darauf näher Achtung giebt. Nacken und Kopfschmerzen wurden selten angegeben. Letztere erreichten nur in etwa 4 Fällen 1—2 Tage lang einen heftigeren Grad. Flimmern und Ohrensausen kam auch einige Mal zur Beobachtung.

In 2 Fällen von Herniotomien, die unter Rückenmarksanästhesie mit Novokain-Adrenalin ausgeführt wurden, hatten wir folgende ungünstige Erlebnisse. In dem einen Fall war in Gegenwart mehrerer Kollegen die Radikaloperation nach Bassini gemacht worden. Diesen Kollegen war die peinliche Unterbindung jedes kleinsten blutenden Gefässes aufgefallen. Trotz dieser Sorgfalt trat am Abend nach der Operation eine stärkere Nachblutung auf, die am folgenden Tag zwang, die Wunde wieder aufzumachen und die zahlreichen Coagula auszuräumen. Eine blutende Stelle wurde dabei nicht ge-

funden. Die Wunde wurde zunächst tamponiert, nach 8 Tagen sekundär genäht, so dass der weitere Heilerfolg definitiv gut war. In einem zweiten ähnlichen Fall trat gleichfalls eine Nachblutung auf. Der sehr grosse, derbe Bruchsack war in grosser Ausdehnung vom Samenstrang abgelöst und jede blutende Stelle sorgfältig ligiert worden. Im weiteren Verlauf trat Gangrän des Hodens ein, so dass derselbe exstirpiert werden musste. Im Hoden selbst fand sich ein etwa haselnussgrosser, hämorrhagischer, nekrotischer Herd. Diese beiden Fälle hängen vielleicht mit der Adrenalinwirkung zusammen, obgleich wir Aehnliches bei den anderen Hernienoperationen nicht beobachteten.

Wir haben ferner zunächst bei überempfindlichen und später auch noch bei mehreren anderen Patienten eine Viertelstunde vor Einleitung der Rückenmarksanästhesie je 1 cgr Morphium gegeben, wie wir es bei der Inhalationsnarkose regelmässig zu thun pflegen. Wir sind aber davon zurückgekommen, weil die Patienten sowohl während der Operation als nach derselben stärkere Nausea hatten. Da das Morphium bekanntlich eine Gefäss verengende Wirkung hat, ist es wohl möglich, dass diese Wirkung kombiniert mit derjenigen des Adrenalins eine stärkere Gehirnanämie verursacht.

Unter solchen Umständen konnten wir uns nicht zu dem von Krönig und später von K. Baisch empfohlenen kombinierten Verfahren mit der Skopolamin-Morphiumnarkose, die bei schweren und langdauernden Operationen eine Verschleierung des Bewusstseins bezwecken soll, entschliessen. Wir nehmen aber ohne Bedenken etwas Aether oder Chloroform zu Hilfe.

Vergleichen wir nun unsere Erfahrungen mit denen anderer Beobachter. Wenn Heinecke und Läwen[1]) auf Grund ihrer Erfahrungen bei 400 Lumbalanästhesien zu dem Urteil gelangten: Novokain als lumbales Anästheticum steht dem Stovain nach, da sowohl die Gefahren wie die unangenehmen Neben- und Nachwirkungen bei ersterem grösser zu sein scheinen, und wenn sich dasselbe mit dem Krecke's[2]) deckt, so lassen unsere Beobachtungen das Novokain in weit günstigerem Lichte erscheinen. Wir haben zwar ebenfalls weniger Nebenwirkungen bei Stovain beobachtet, dagegen ganz regelmässig intensivere Nachwirkungen als bei Novokain. Collaps und tagelang aufs äusserste elende und apathische Kranke gab es bei unserem Novokainpräparat nicht, wir hatten aber

1) Diese Beiträge Bd. 50.

2) Münch. med. Wochenschr. 1906. Nr. 6.

wie schon erwähnt in unserer Stovainperiode einen Todesfall zu verzeichnen. Suchen wir in der uns zugänglichen Litteratur weiter nach, so finden wir auch dort, dass das Stovain nicht so harmlos ist.

B. Baisch [1]) bringt eine Zusammenstellung von 11 Fällen von Augenmuskellähmungen nach Lumbalanästhesie, von denen 4 Fälle dem Novokain, 7 Fälle dem Stovain zufallen. Einen weiteren Fall von Abducenslähmung bei Novokain erwähnt Henking [2]). Auch wir hatten noch Gelegenheit eine Novokain-Abducenslähmung nach Abschluss dieses Berichtes, zu beobachten. Dieselbe trat bei einem 28jährigen kräftigen jungen Mann, der vor mehreren Jahren einen Schädelbruch erlitten hat und seither mit periodischen Anfällen von Kopfschmerzen und Erbrechen behaftet ist, am 5. Tag nach der Injektion auf, und war bei der Entlassung nach 3 Wochen noch nicht beseitigt. Soweit uns bekannt, stehen hiernach 6 Augenmuskellähmungen bei Novokain 7 derartigen bei Stovain gegenüber. Diese Zahlen geben zunächst noch keinen genügenden Ausschlag zu Gunsten des einen oder anderen Präparates.

Mögen auch einige weitere Beobachter schweren Collaps nach Novokain beobachtet haben, so war der Schaden doch nicht dauernd, und die von König [3]) beschriebene bleibende Rückenmarkslähmung mit schliesslich tödlichem Ausgang fällt dem Stovain zur Last. Der von Trautenroth [4]) mitgeteilte Fall mit wochenlang fortbestehender Parese und Parästhesie des rechten Beines, wobei allerdings die Injektionsflüssigkeit direkt in die Nervenbündel gedrungen sein mag, ereignete sich wiederum bei Stovain. Daran reiht sich als dritter übler Zufall der oben erwähnte Exitus letalis. Obgleich jener Patient in kurzen Zwischenräumen 2mal mit Novokain anästhesiert wurde, so hat er doch dieses Präparat ordentlich ertragen, und die Giftwirkung des Stovains bleibt wohl die einzige Erklärung für die Todesursache, wenn man nicht bei dem debilen und sensitiven Patienten die Angst allein vor dem Eingriff ins Feld führen will. Derartige psychische Shocks wurden ja zweifellos schon beobachtet. So sind erst neuerdings wieder in der Aerztlichen Sachverständigen Zeitung 1906 Nr. 16 in einem Referat über üble Zufälle bei der Narkose von Guinard unter anderem 2 Fälle von töd-

1) Diese Beiträge Bd. 52.
2) Münch. med. Wochenschr. 1906. Nr. 50.
3) Münch. med. Wochenschr. 1906. Nr. 23.
4) Deutsche med. Wochenschr. 1906. Nr. 7.

licher Synkope aus Angst auf dem Operationstisch vor Beginn der Narkose erwähnt. In derselben Nummer wird über 2 unmittelbar nach der Injektion einsetzende, von Greifenhagen beobachtete schwere Respirationsstörungen infolge medullärer Stovainanästhesie berichtet, die 15 und 20 Minuten lang fortgesetzt künstliche Atmung erforderten.

Wenn wir unsere Erfahrungen mit der Rückenmarksanästhesie nach Bier überblicken, so müssen wir uns zunächst zwei Fragen vorlegen.

1. Ist diese neue Art, schmerzlose Operationen auszuführen, wissenschaftlich genügend begründet und durch die Erfahrungen der Praxis genügend gerechtfertigt?

2. Welche Stellung nimmt diese neue Methode gegenüber den alten Methoden ein, schmerzlos zu operieren?

Ueber die wissenschaftliche Begründung brauchen wir uns kaum weiter auszusprechen, nachdem die Arbeiten von Bier und seinen Schülern eine genügend feste Basis für die Rückenmarksanästhesie gaben. Unsere persönlichen Erfahrungen gehen dahin, dass die Rückenmarksanästhesie mit Novokain vorsichtig ausgeführt in ihren unmittelbaren Erfolgen gefahrlos ist und auch in absehbarer Ferne nachträglich von Seiten des Rückenmarks Gefahren nicht zu erwarten sind.

Die Vorteile gegenüber der Allgemeinnarkose, die natürlich bloss eine Einschränkung, niemals eine Verdrängung durch die Rückenmarksanästhesie erfahren wird, sind sowohl für den Kranken als auch für den Arzt mannigfach. Die Technik ist leicht erlernbar und erübrigt weitere Assistenz. Die Anästhesie tritt rasch und meist vollkommen ein, ermöglicht manchen Eingriff, an den der Operateur früher wegen Herz- oder Lungenkomplikation zögernd oder vielleicht auch gar nicht heranging. Er kann ganz sein Augenmerk auf das Operationsfeld richten, wird nicht gelegentlich durch eine Rasselnarkose beunruhigt oder mitten in der Laparotomie durch eine störende Bauchpresse behindert.

Die Inhalationsnarkose erfordert ausser den Kenntnissen peinlichste Sorgfalt und Gewandtheit. Nur ein wohl geschulter, gewandter Narkotiseur ist in der Lage bei der Inhalationsnarkose mit einer gewissen Sicherheit jede Störung im voraus zu vermeiden, oder dieselbe, wenn sie eintritt, mit Sicherheit zu paralysieren und dabei ohne weitere Assistenz auszukommen. Die toxische Grenze des Chloroforms ist eng, abgesehen davon, dass heute sogar ein-

zelne Autoren öffentlich zu sagen wagen, wer Chloroform verwendet ohne zuvor Aether gebraucht zu haben, gehört vor den Strafrichter! Die Aethernarkose nach der „Schüttmethode" mit mehr oder weniger starker Reizung der Bronchien und deren Folgen hat an Vertrauen verloren. An ihrer Statt wird jetzt die Aethertropfnarkose gepriesen, die sehr zeitraubend ist und eine grosse Uebung und etwas komplicierte Technik erfordert, um sie mit gutem Resultat in jedem Fall durchzuführen; sie ist also nur in einem Krankenhaus mit ständigem Narkotiseur oder narkotisierender Schwester anwendbar. Insbesondere dürfte sich die Rückenmarksanästhesie bei dringlichen Operationen empfehlen.

Für den Patienten kommt der nicht wenigen widerliche Geruch des Aethers oder Chloroformes, das Erstickungsgefühl und das Excitationsstadium in Wegfall. Er befindet sich in der Lage eventuell während der Operation zu einem weitergehenden Eingriff seine Willenserklärung abzugeben. Wer öfters Gelegenheit hat solche Kranke, die unter Inhalationsnarkose oder mit Rückenmarksanästhesie operiert wurden, zu vergleichen, ist erstaunt zu sehen, wie frisch die letzteren vom Operationstisch kommen. Das fällt namentlich, worauf schon Bier aufmerksam gemacht hat, bei den Mastdarmoperationen auf, trifft aber eigentlich für alle Operationen zu. Man kann auch sehr bald nach der Operation mit einer kräftigen Ernährung einsetzen, ja es ist uns sogar aufgefallen, dass die Nachwirkungen durch baldige Verabreichung von Nahrung hintangehalten werden können.

Wir geben gerne zu, dass die bis jetzt angewandten Mittel für Rückenmarksanästhesie noch nicht völlig giftlos sind, aber es wird sicher der chemischen Industrie gelingen noch harmlosere Mittel zu finden, so dass die Rückenmarksanästhesie ein immer grösseres Gebiet sich erwerben dürfte.

Noch einige Worte über das psychische Verhalten der Kranken. Wir haben damit keine ungünstigen Erfahrungen gemacht. Wenn man den Kranken vor der Operation die Verhältnisse mit ruhigem, sachlichen Ernst vorträgt, und wenn man während der Operation jedes unnötige Sprechen vermeidet, sich bei unerwarteten Zufällen beherrscht, so dass die Kranken von denselben nichts merken, so ist der psychische Shock wenigstens nach unseren Erfahrungen gleich Null.

XXI.

AUS DEM

DIAKONISSENHAUSE ZU STUTTGART.

CHIRURG. ABTEILUNG: PROF. DR. STEINTHAL.

Beitrag zur operativen Behandlung der Mesenterialdrüsentuberkulose.

Von

Dr. **Walter Stark,**
Assistenzarzt.

Die Lymphdrüsen der verschiedenen Körperregionen reagieren ziemlich verschieden auf das tuberkulöse Virus; allgemein anerkannt ist, dass am häufigsten die Lymphdrüsen des Halsgebietes befallen sind: die Angaben schwanken zwischen 80 und 90%. So ist denn ihr Ergriffensein ein wohlbekanntes Krankheitsbild und die Frage der chirurgischen Behandlung scheint in dem Sinn gelöst zu sein, dass die Entfernung der befallenen Drüsen nicht nur einen grossen Infektionsherd aus dem Körper wegschafft, sondern auch eine definitive Heilung des Gesamtleidens erreicht werden kann.

Verhältnismässig häufig ist auch das Vorkommen der Mesenterialdrüsentuberkulose, namentlich im Kindesalter. Seltener tritt sie beim Erwachsenen auf. Als Grund dafür führt Behring an, dass „der gesunde Erwachsene durch die Beschaffenheit der Schleimhautoberfläche und durch die antibaktericide Wirkung der Verdauungssäfte gegen intestinale Infektion ziemlich geschützt ist. Anders wenn die Epitheldecke defekt bezw. ulceriert ist. Die Fortleitung der Parasiten begegnet keinen besonderen Schwierigkeiten, so dass

man als Endresultat der intestinalen Invasion ausser anderem öfters Mesenterialdrüsentuberkulose findet.“ Es findet sich dieses Krankheitsbild vorwiegend bei denjenigen Lymphdrüsen, welche den Lymphstrom aus der Appendix und der Ileocoecalgegend aufnehmen. Von Bedeutung dürfte dabei der Umstand sein, dass im Coecum die Nahrung sich längere Zeit aufhält. Ferner beherbergt speciell das Coecum im ganzen Intestinaltraktus weitaus die meisten Mikroorganismen. Diese beiden Umstände weisen darauf hin, dass das lymphatische Gewebe der Coecalgegend eine prophylaktische Rolle zu spielen hat. Auffälligerweise vereitern diese Drüsen selten, selbst bei septischen Processen wie akuter Appendicitis mit Abscessbildung. Die naheliegendste Erklärung ist wohl die, dass die Unterleibsdrüsen, welche den Lymphstrom vom Darmtraktus aufnehmen, eine gewisse Immunität gegenüber den Bakterien erlangen, so dass sie selten in Vereiterung übergehen. Einzelne vergrösserte mesenteriale Lymphdrüsen werden ja wohl nicht zur klinischen Beobachtung kommen; anders wenn sie in grösserer Zahl zu Paketen sich vereinigt haben. Dann können sie — ein ziemlich seltenes Krankheitsbild — als wohlumschriebene Tumoren beobachtet werden, die je nach ihrer Lage Geschwülste der verschiedensten Art vortäuschen können und in der That in den spärlich bisher bekannten Fällen recht erhebliche diagnostische Schwierigkeiten gemacht haben.

Wohl ist die Kunst der Diagnose in der neueren Zeit durch das Zusammenarbeiten von Chirurgie und innerer Medicin sehr weit vorangeschritten, und viele Schwierigkeiten sind überwunden worden, aber noch immer bleibt eine gewisse Anzahl von Fällen übrig, in denen gerade bei Tumoren der Bauchhöhle die Unsicherheit der Diagnose und damit der Prognose zur Probelaparotomie drängt.

Ich möchte an dieser Stelle einen auf der chirurgischen Abteilung des Stuttgarter Diakonissenhauses beobachteten Fall zur Kenntnis bringen, bei dem keine bestimmte Diagnose gestellt werden konnte, weshalb die Probelaparotomie gemacht wurde. Es handelte sich um einen Tumor im Abdomen, der sich als ein Paket verkäster tuberkulöser Lymphdrüsen im Mesocolon des Colon ascendens erwies. Um so eher dürfte die Veröffentlichung und Besprechung des Falles berechtigt sein, als nur einige wenige ähnliche Fälle in der Litteratur verzeichnet sind.

Ehe ich auf unsern Fall eingehe, mögen die schon bekannten Fälle in Kurzem angeführt sein:

Baum[1]) schildert die Operation und Heilung eines grossen tuberkulösen Mesenterialtumors. Es handelte sich um einen 24jähr. Pat., der früher immer gesund, hereditär nicht belastet war. 7 Wochen vor seiner Spitalaufnahme traten immer stärker werdende Leibschmerzen auf. Stuhlgang regelmässig; niemals Erbrechen. Der Untersuchungsbefund ergab rechts neben dem Nabel eine etwa handtellergrosse derbe Resistenz, die nicht fluktuierte und stark druckempfindlich war. Geringe Verschieblichkeit des Tumors nach beiden Seiten, Perkussionsschall über demselben nicht gedämpft. Die Laparotomie ergab ein grosses tuberkulöses Lymphom an der Radix mesenterii und tuberkulöse Peritonitis. Als Nebenbefund wurde ein tuberkulöser Tumor im Jejunum gefunden, der das Darmlumen etwas verengerte. Es musste ein Stück Mesenterium samt dem dazu gehörigen Darmabschnitt reseciert werden. Nach 3½ Monaten noch vollkommenes Wohlbefinden.

In der Litteratur fand Baum 2 ähnliche Fälle, einen von Beatson, den andern von Kukula beschrieben. Im ersten Fall handelte es sich um einen tuberkulösen Mesenterialdrüsenabscess mit gutem Heilerfolg, während in Kukula's Fall ein tuberkulöser Tumor aus der Radix mesenterii exstirpiert wurde, wobei ein Stück Mesenterium samt zugehörigem Darmabschnitt von 237 cm Länge reseciert wurde. Die 38jähr. Pat. starb nach 3 Jahren an einem Recidiv.

Corner[2]) berichtet über 2 Fälle, in denen er wegen tuberkulöser Lymphdrüsen im obern Teil des Gekröses operierte. 3 Monate zuvor klagte der eine Pat. über anfallsweise auftretende heftige Schmerzen in der Unter- und Mittelbauchgegend. Dauer der Schmerzanfälle ca. ½ Stunde. Kein Erbrechen. Seit einigen Monaten ab und zu Blutspuren im Stuhl. Früher war der Mann stets gesund. Tuberkulose nicht in der Familie. Es fand sich in der linken Leistengegend eine bewegliche Geschwulst von der Grösse einer Niere. 15 Monate nach der Operation war Pat. völlig gesund.

Beim zweiten Fall handelt es sich um einen 6jähr. Knaben in gutem Ernährungszustand. In der Blinddarmgegend fällt eine leichte Schwellung auf, die als eine runde etwa apfelgrosse Geschwulst abzutasten ist; sie ist deutlich beweglich und mehr nach innen zu an seiner Vorderfläche sind noch einige deutliche schmale Knoten zu fühlen. 27 Monate nach der Operation befand sich der Knabe in bestem Wohlsein.

Weiterhin erwähnt Corner einen 41jähr. Mann, der heftige Schmerzanfälle in der rechten Unterbauchgegend hatte, so dass man anfänglich einen Nierenstein annahm. Diesen Verdacht musste man aber wieder fallen lassen und stellte schliesslich die Diagnose auf Neurose. Da aber die Schmerzen stets wiederkehrten, wurde doch eine Probeincision über

1) Deutsche Zeitschr. f. Chir. Bd. 64. 1902.
2) The Lancet vom 23. XII. 05.

dem rechten Leistenband gemacht. Es fand sich die Appendix dünn und atrophisch und bei näherem Zusehen wurde eine wallnussgrosse mesenteriale Lymphdrüse in der Höhe des III. Lendenwirbels gefunden. Sie wurde entfernt und seitdem soll der Mann gesund sein.

Diesen Fall möchte ich nur der Vollständigkeit halber anführen. Zur Erklärung der Schmerzanfälle ist die Anwesenheit der vergrösserten Drüse nicht heranzuziehen. Er ist ein Beweis dafür, dass sich, wenn auch selten, tuberkulöse Lymphdrüsen ohne gröbere Affektion des Verdauungstraktus bei sonst gesunden Leuten finden können. So finden sich in der Kasuistik der Intestinaltuberkulose von Fürst[1]) unter den zahlreichen Fällen nur 7 solche von Mesenterialdrüsentuberkulose, wobei der Darm intakt gefunden wurde.

Zuletzt berichtet noch Vallace[2]), dass er bei einem Pat. gelegentlich einer Bruchoperation tuberkulöse Drüsen entfernt habe. Der Pat. sei gesund geblieben. Desgleichen fand Herr Professor Steinthal im Jahre 1902 bei einer 30 Jahre alten Pat. anlässlich einer Appendektomie im Mesenterium des Dünndarms eine tuberkulöse verkäste Lymphdrüse, die exstirpiert wurde. Glatte Heilung.

An diese Fälle reiht sich der neuerdings beobachtete an:

Am 4. V. 06 wurde die 31jähr. Pat. B. uns von Herrn Dr. Hirsch überwiesen. Die Pat. leidet seit einigen Jahren an Appetitlosigkeit, die in letzter Zeit stetig zunimmt. Rasche Abmagerung. Vor ca. 1 Jahr traten zum ersten Mal Schmerzen in der rechten Bauchseite auf, anfangs nur leichten Grades, später an Intensität zunehmend. Zu gleicher Zeit bemerkt die Frau dortselbst eine stetig zunehmende und schmerzhafter werdende Geschwulst, die ihr ein „eigentümliches Bauchweh“ mache. Namentlich beim Bücken werden die Schmerzen stärker, weniger Beschwerden verursacht ihr das Gehen. Früher war Pat. immer gesund, mit Ausnahme, dass sie von jeher an trägem Stuhlgang leidet, was sich in letzter Zeit ebenfalls verschlimmert hat. Hereditär ist sie nicht belastet.

Der Untersuchungsbefund ergab mässigen Kräfte- und Ernährungszustand. Temperatur im Rectum 37,8. Herz und Lungen nicht nachweisbar erkrankt. Im Urin keine krankhaften Beimengungen. — Unterhalb des rechten Rippenbogens ist der tiefstehende prominierende Nierenpol zu fühlen. Einige Querfinger unterhalb tastet man einen quergelagerten kleinlappigen Tumor von derber Konsistenz ab, der sich mit der Respiration ein wenig verschiebt, an einem derben etwas verschieblichen Stiel pendelt und unterhalb des Nabels zur Mittellinie zieht. Am Stiel

1) Die intestinale Tuberkuloseinfektion mit besonderer Berücksichtigung des Kindesalters. Stuttgart 1905.

2) Lancet 1905.

selbst einige kleine, ähnlich gebaute Tumoren zu fühlen. Letztere liegen nahe der Oberfläche, während der Haupttumor sich in der Tiefe befindet und erst bei Seitenlage an die Oberfläche tritt.

In Morphium-Chloroformnarkose wird ein 8 cm langer Schrägschnitt über dem rechten Leistenband angelegt. Nach Eröffnung des Peritonaeums wird das Coecum hervorgeholt und nun findet sich im Mesocolon des Colon ascendens ein Paket tuberkulöser Drüsen, die durch Spaltung des vorderen Blattes des Mesocolon herausgeschält werden. Es müssen einige blutende Gefässe, darunter eine stärker spritzende Arterie, unterbunden werden, worauf der Defekt im Mesocolon mit Seideknopfnähten geschlossen wird. Da man nicht ganz sicher vor einer Nachblutung aus der Wurzel des Mesocolon sein kann, weil dieselbe wenig zugänglich ist, so wird ein komprimierender Gazetampon gegen die verdächtige Stelle angedrückt und zum äussern Wundwinkel herausgeleitet. Schluss der Bauchwunde in Etagennähten. — Weder an der Serosa der Därme noch am Peritonaeum parietale sind irgend welche auf Tuberkulose verdächtige Knötchen. — Das Präparat besteht aus einem ca. 6 cm langen und bis zu 3 cm breiten Konglomerat tuberkulöser Drüsen, was auch die mikroskopische Untersuchung bestätigt.

Bei der Nachbehandlung wurde der Tampon täglich gekürzt und am 6. Tag nach der Operation gänzlich entfernt; nach 4 weiteren Tagen stieg die Temperatur bis 39,9. Die Umgebung der Wunde ist stark infiltriert, die Sekretion der Wunde reichlicher. Erst nach wiederholter Sondierung gelangt man im lateralen Wundwinkel in eine Höhlung, aus der sich nun massenhaft Eiter entleert. Die Temperatur fällt jetzt auf 37,4 und schwankt in der Folgezeit ungefähr zwischen 38,0 und 37,0. Durch Applikation von Bädern, Wickeln und Aufsetzen eines Heissluftapparates wird die Sekretion allmählich geringer, ebenso nimmt die Schmerzhaftigkeit und Schwellung in der Umgebung der Wunde ab. Ca. 3 Monate nach der ersten Operation muss zu einer Nachoperation geschritten werden, weil die infiltrierten Stellen seitlich aussen und oberhalb der Operationswunde wieder sehr schmerzhaft wurden und sich härter anfühlten. Die Sekretion aus der Wunde nimmt wieder zu, die Temperatur steigt.

Es wird die Narbe excidiert. Die Umgebung ist stark infiltriert, die Darmschlingen sind durch zahlreiche derbe Adhäsionen mit dem Peritonaeum parietale fest verlötet. Beim Versuch, in die Tiefe der eiternden Wundhöhle zu gelangen, reisst die am weitesten in die Wundöffnung sich einstellende Darmschlinge etwas ein. Dieselbe wird sorgfältig vernäht und an das Peritonaeum parietale angenäht. Die zahlreichen Adhäsionen machen es nicht möglich, weiter vorzudringen und nach Exkochleation der schlechten Granulationen wird die Wunde wieder teilweise genäht, so namentlich über der eingerissenen Darmschlinge am medialen Wund-

winkel. Einlegen eines Gummidrains und Jodoformgazetampons. Wenige Tage nach der Operation bildet sich an der genähten Darmschlinge eine kleine Kotfistel; neben reichlicher Eitersekretion entleert sich zeitweise Kot. Im Verlauf von weiteren 2 Monaten wird die Wunde kleiner, die Sekretion sehr gering, Kot tritt fast nie mehr aus. Pat. erholt sich zusehends, die Temperaturen sind Abends kaum noch etwas höher als normal. Sie wird am 15. X. 06 mit folgendem Schlussbefund entlassen:

In der rechten Unterbauchgegend eine ca. 12 cm lange, schräg verlaufende Narbe, von deren Mitte aus senkrecht nach oben zu eine 6 cm lange gut verheilte Narbe abgeht. Im Winkel der beiden Narben eine zweibohnengrosse granulierende Wundfläche, von der aus eine kleine Fistel nach unten und aussen, eine zweite nach einwärts zu führt. Oberhalb der schräg verlaufenden Narbe eine leichte, etwas hart sich anfühlende Vorwölbung, die nahe zum Nabel nach links geht. Zwischen Nabel und Schwertfortsatz rechts seitlich der Mittellinie eine harte druckempfindliche Stelle von Handtellergrösse. Spontan hat Pat. keine Schmerzen mehr. Stuhlgang fast regelmässig. — Nach 3 weiteren Monaten stellt sich die Frau wieder vor: sie sieht blühend aus, hat an Körpergewicht bedeutend zugenommen, die Kotfistel hat sich geschlossen, während die nach aussen zu gelagerte Fistel den Verband noch eben nässt. Die oben erwähnte Infiltration ist entschieden kleiner geworden. Druckempfindlichkeit besteht nicht mehr.

In diesem Falle dürfte die Prognose wohl zweifelhaft zu stellen sein; wohl ist der Tumor in toto entfernt; weitere Drüsen wurden nicht mehr gefunden, aber die noch immer bestehende Infiltration zwischen Nabel und Schwertfortsatz rechts seitlich der Mittellinie lässt vermuten, dass noch immer krankhafte Processe in der Bauchhöhle sich abspielen.

Die Indikation zur Operation war gegeben durch die klinischen Erscheinungen und die erkennbaren lokalen Veränderungen, die zu einer sicheren Diagnose drängten.

Differentialdiagnostisch kam, da es sich um einen weiblichen Patienten handelte, vor allem in Betracht, dass die krankhaften Veränderungen von den Genitalorganen hätten ausgehen können. Es wäre nicht undenkbar gewesen, dass ein entzündlicher Tumor der rechten Adnexe einen ähnlichen palpablen Befund hätte machen können. Allein derartige entzündliche Adnextumoren pflegen meist tiefer im kleinen Becken zu liegen, so dass man sie namentlich vom Douglas aus leicht fühlt. Sie sind so gut wie gar nicht verschieblich, und ihr oberer Pol ist von der vorderen Bauchwand her nur wenig zu ertasten, weil die Darmschlingen den Tumor überlagern

und mit ihm verlötet sind. Für ein subseröses Myom war der Tumor nicht grobgelappt genug und auch zu wenig verschieblich, ganz abgesehen davon, dass sich irgend ein Zusammenhang mit dem Uterus nicht nachweisen liess. Für eine von der Appendix ausgehende entzündliche Anschwellung fand sich in der Anamnese kein Anhaltspunkt. Dieselbe ergab weder deutlich noch undeutlich vorausgegangene perityphlitische Beschwerden, und dann wäre auch ein entzündlicher Tumor von der Appendix her völlig unverschieblich gewesen. Für einen vom Coecum oder der untersten Ileumschlinge ausgehenden Tumor bezw. Neubildung fehlte jede Andeutung von Stenosenerscheinung. Denn die in der Anamnese angegebene Obstipation war zu geringfügig. Ein entzündlicher Netztumor konnte ebenfalls ausgeschlossen werden, ebenso wie auch eine Mesenterialcyste. Von den übrigen Unterleibsorganen kamen Niere und Gallenblase nicht in Betracht, so dass wir in diesem Fall die Probelaparotomie ohne jeden sicheren Anhaltspunkt unternahmen. In einem zweiten Fall dürfte die Diagnose wohl mit ziemlicher Sicherheit zu stellen sein: die beschränkte Beweglichkeit des Tumors, seine deutliche knollige Gestalt, die stielförmige Anheftung gegen die Wirbelsäule zu, die deutliche Abmagerung und die sorgfältige Exploration der Unterleibsorgane mit ihrem negativen Befund dürften genügend Anhaltspunkte geben.

Zum Schluss noch eine Bemerkung über die Anlegung des Schnittes bei der Operation. In ihrem Verlauf zeigte es sich, dass ein medianer Bauchschnitt vorzuziehen gewesen wäre, denn es gelang nur schwer, an den obern Pol des Drüsentumors zu gelangen. Bei einem grösseren Medianschnitt wäre ein besserer Ueberblick gewonnen und damit die Operation bedeutend erleichtert worden.

XXII.

AUS DEM

DIAKONISSENHAUSE ZU STUTTGART.

CHIRURG. ABTEILUNG: PROF. DR. STEINTHAL.

Zur Kenntnis der essentiellen Nierenblutungen.

Von

Prof. Dr. **Steinthal.**

Heftigere einseitige Nierenblutungen werden, sobald man von einem Trauma absehen kann, für gewöhnlich entweder auf eine Steinbildung oder auf Tuberkulose oder auf eine Geschwulstentwickelung in der betreffenden Niere zurückgeführt. Neuere Erfahrungen haben uns aber gelehrt, dass es nicht allein aus diesen 3 häufigsten Ursachen zu einer heftigen einseitigen Nierenblutung kommen kann. Auch bei ganz chronischer Nephritis ist dies möglich und endlich soll auch eine Niere bluten können, die mit unseren bisherigen Hilfsmitteln nichts Krankhaftes aufweist, also eine Blutung aus scheinbar unveränderter Niere. Diese rätselhafte Nierenblutung hat bekanntlich Klemperer als angioneurotische Nierenblutung bezeichnet und wollte damit unter Wiederaufnahme der alten Lehre von der Haematuria sine materia für sie eine Erklärung geben. Daran hat sich eine eifrige Diskussion angeschlossen und wird auch heute, wie aus einer kürzlich erschienenen Arbeit Casper's zu ersehen ist, noch weiter geführt.

Casper[1]) führt 6 Fälle an, in denen die makroskopische wie mikroskopische Untersuchung der entfernten blutenden Niere keine (Fall von Klemperer) oder nur ganz minimale Veränderungen auf-

1) Ueber ungewöhnliche Nieren- und Nierenbeckenblutungen. Arch. f. klin. Chir. Bd. 80.

gewiesen hatten (je ein Fall von Sabatier, Senator, Schede sowie zwei eigene Fälle). Auch Schede[1]) bringt 6 Fälle als Beweismaterial, dass es eine essentielle Nierenblutung giebt, nämlich einen eigenen Fall und je einen Fall von Klemperer, Israel, Durham, Loumeau, Debersaques. Vergleicht man die beiden Zusammenstellungen, so findet man als gemeinsam die Fälle von Klemperer und Schede. Es fehlen aber in der Zusammenstellung von Schede die Fälle von Sabatier und Senator; gegen den vielcitierten Fall von Sabatier erhebt Schede den Einwand, dass bei ihm einmal in der exstirpierten Niere ein geringer Grad von interstitieller Nephritis gefunden wurde und weiter, dass die Kranke später an urämieähnlichen Zuständen litt. Einen ähnlichen Einspruch erheben Rovsing und Israel, wie auch Schede und Israel den Fall Senator's nicht als beweiskräftig anerkennen, weil bei der mikroskopischen Untersuchung der entfernten Niere kleine interstitielle Entzündungsherde aufgedeckt wurden. Da in den Fällen von Loumeau und Debersaques nur eine Nierenspaltung ohne eine mikroskopische Untersuchung stattgefunden hat, da ferner in dem Fall von Durham der sichere Beweis fehlt, dass die Quelle der Blutung in der entfernten gesund befundenen Niere zu suchen ist, und Israel seinen eigenen Fall bei der Kritik der „angioneurotischen" Blutungen weglässt, so bleiben, wie auch Israel[2]) anführt, aus der ganzen Litteratur nur die beiden Fälle von Klemperer[3]) und Schede[4]) übrig, in denen die anatomische Untersuchung der herausgeschnittenen Niere scheinbar keine Veränderungen ergeben hat und die als Stütze für die Lehre von einer essentiellen Nierenblutung bisher gelten konnten. Zu ihnen kämen dann noch die beiden Fälle von Casper.

Diese beiden Fälle von Casper sind entsprechend den neueren Fortschritten in der Diagnostik der Nierenerkrankungen sehr genau beschrieben. Es sind dies Fall 5 und 6 seiner Arbeit.

In dem ersten derselben handelte es sich um einen 57j. Pat., bei dem erst seit 9 Wochen ein blutiger Harn aufgefallen war. Derselbe entstammte, wie das Cystoskop nachwies, der linken Niere. Da die linke

1) Handbuch der prakt. Chirurgie. II. Aufl. Bd. 3. S. 1059 u. ff., hier auch Litteratur.

2) Israel, Chirurgische Klinik der Nierenkrankheiten. Berlin 1901. S. 405.

3) Klemperer, Deutsche med. Wochenschr. 1897. Nr. 9.

4) Schede, l. c.

Nierengegend druckempfindlich war, auf dem Röntgenbilde ein als Stein zu deutender Schatten auffiel und bei der funktionellen Untersuchung für beide Nieren ziemlich gleich hohe Werte festgestellt wurden, so lautete die Diagnose zunächst auf Nierenstein. Wegen der starken Blutung wurde die linke Niere freigelegt, dabei wurde die Nierenvene verletzt, sodass die Niere entfernt werden musste. Ihre genaue Untersuchung ergab weder einen Stein noch einen anderen Anhaltspunkt für die Blutung, auch die genaue mikroskopische Untersuchung zeigte nur ein Oedem der Niere als Folge der vorausgegangenen starken Blutung.

Der zweite Fall betraf einen 29j. Pat., der seit 4 Monaten blutigen Urin hatte. In der Annahme einer Nephritis mit schwerer einseitiger (rechtsseitiger) Massenblutung wurde die Niere aus Gründen vitaler Indikation freigelegt, aufgeschnitten, und als sich in der eröffneten Niere nichts Abnormes fand, zunächst wieder zugenäht. Sie musste aber nach 12 Tagen wegen Weiterbestehens der Blutung herausgenommen werden. Auch diese Niere ist sehr genau mikroskopiert worden, es fand sich in der Rindensubstanz nur ein etwas krankhaft veränderter Glomerulus, an zwei anderen Stellen herdförmige Bindegewebsentwicklung älteren Datums, in der Marksubstanz ein grösserer frisch entzündlicher Herd.

Casper sieht in diesen beiden Fällen die Nierenveränderungen als zu geringfügig an, um daraus die schweren, langdauernden, das Leben gefährdenden Blutungen zu erklären. Man muss ihm wohl darin Recht geben, auch des weiteren, wenn er sagt, dass es in seltenen Fällen aus Nieren, die sich mit unseren gegenwärtigen Hilfsmitteln nicht als krank erweisen können, zu schweren Blutungen kommen kann.

Eine weitere Stütze findet diese Anschauung in dem folgenden Fall eigener Beobachtung.

22j. Fräulein, einziges Kind, Eltern gesund, doch soll in der Familie Tuberkulose vorgekommen sein, auch soll die Kranke selbst eine leichte Spitzenaffektion durchgemacht haben. Ging Anfang Oktober 1905, um das Kochen zu lernen, nach Freudenstadt. Ende Oktober stellte sich Appetitlosigkeit ein verbunden mit morgendlichem Brechreiz und rascher Abmagerung, bis Weihnachten um 11 Pfd., ja einmal innerhalb 2 Tagen um 3 Pfd. Nach der Heimkehr um Weihnachten regelmässige Temperaturmessungen, ab und zu Mittagssteigerungen bis zu 37,9; zunächst starke Abspannung, dann besseres Befinden. Ende Januar, 14 Tage vor der vorliegenden Erkrankung, für 2 volle Tage ein eigentümlicher Druck auf die Blase ohne Urindrang, Urinieren schmerzlos, Urin sehr satzig, dann wieder Wohlbefinden. — Am 9. II. 06 ohne irgendwelche Vorboten Abends 1/25 Uhr schmerzloses Urinieren von Blut, erst 1/2 Stunde später leichter Blasenschmerz, gefolgt von Urindrang und schmerzhaftem Ent-

leeren von klumpigem Blut, Einsetzen von Erbrechen; es folgten noch 3—4 weniger blutige Entleerungen, aber fortgesetzter Brechreiz. Auf Wunsch des Arztes Ueberführung in das Krankenhaus.

9. II. 06. Befund bei der Aufnahme abends ½10 Uhr: Die Kranke macht keinen kollabierten Eindruck, Hände und Nasenspitze nicht kalt, Puls regelmässig, kräftig, c. 90 i. d. M. Mit dem Katheter wird etwas blutiger Urin entleert; Klagen über Schmerzen in der linken Nierengegend, daselbst kein Tumor zu fühlen. Ordination: Eisblase in die linke Nierengegend. — 10. II. 06. Genaue Untersuchung: Rötlich-blonde Kranke macht keinen schwerleidenden Eindruck, Lippen und sichtbare Schleimhäute etwas blass; Brustorgane nicht nachweisbar erkrankt, speciell über den Lungenspitzen weder Schallverkürzung noch verdächtige Geräusche, Herztöne rein, Puls regelmässig, kräftig, c. 90 i. d. M. Keine Temperatursteigerungen. Leber und Milz nicht vergrössert, im Abdomen nichts Abnormes zu palpieren. — Mit dem Katheter wird aus der Blase klarer Urin entleert, der weder chemisch noch mikroskopisch Pathologisches darbietet. Mit dem Cystoskop erweist sich die Blase normal, aus dem rechten Ureter kommt klarer Urin, aus dem linken Ureter hängt ein etwas entfärbtes Coagulum heraus, neben dem Urin scheinbar nicht abläuft.

In den nächsten Tagen geht ab und zu sehr stark blutiger Urin ab, dazwischen hinein ist der Urin nur schwach blutig gefärbt, ja völlig klar; ab und zu noch Erbrechen, zeitenweise sehr starke Schmerzen in der linken Unterbauchgegend. — 21. II. 06. Erneute Untersuchung: Der mit dem Katheter entnommene Urin klar, sauer, spec. Gew. = 1008, enthält etwas Phosphate, aber kein Albumen. Sediment centrifugiert enthält einzelne alte Blutschollen, ganz spärliche Epithelien, keine frische Erythrocyten, keine Leukocyten, keine Cylinder. Cystoskopisch in der Blase nichts Pathologisches, nach Indigcarmineinspritzung sieht man den rechten Ureter kräftig arbeiten, der linke Ureter lässt nur ganz spärlich schwach gefärbte Flüssigkeit austreten. Von einem Katheterismus des linken Ureters wird abgesehen, aus Furcht, eine neue Blutung anzuregen. Weder die rechte noch die linke Niere zu palpieren. Tägliche Urinmenge zwischen 1050 und 1225 ccm.

Da in der Familie Tuberkulose beobachtet worden sein soll und die Kranke selbst einen leichten Spitzenkatarrh durchgemacht habe, da die Quelle der Blutung sicher in der linken Niere ist und diese weniger arbeitet wie die rechte, so wird unter dem Verdacht einer Tuberkulose Freilegung der Niere beschlossen.

23. II. 06. Operation in Morphium-Chloroformnarkose. Freilegung der Niere mittels Schrägschnittes, Blutung dabei sehr gering, Blut etwas dünn; nach Spaltung des tiefen Fascienblattes tritt die fettarme Nierenkapsel zu Tage, aus der sich die sehr bewegliche Niere leicht aushülsen lässt. Die Niere äusserlich unverändert, nur am unteren Pol eine ver-

dächtige Stelle, die blutreicher und weicher aussieht, Probeincision ergiebt aber nichts Positives, weder Neubildung noch Tuberkulose; in dem 4 cm langen Schnitt spritzen 2 Gefässe, vorübergehende Tamponade mit heissen Kompressen, Einlegen eines Dauertampons und Schluss der Nierenwunde mit 4 Catgutnähten. Reposition der nicht mehr blutenden Niere, ein Tampon am unteren Pol hebt die Niere nach oben, ein zweiter Tampon an der Vorderfläche drückt die Niere fest gegen den M. sacro- lumbalis und quadratus lumborum, Etagennaht der Bauchdecken.

28. II. 06. Nachdem bis heute der Verlauf, abgesehen von einem leichten staffelförmigen Ansteigen der Temperatur günstig gewesen, speciell klarer Urin abgegangen war, klagt Pat. heute früh über heftige stechende Schmerzen in der linken Seite, Verbandwechsel und vorsichtiges Herausnehmen der Tampons. Nach Entfernung des Nierentampons blutet es stark aus der Niere, erneute Tamponade stillt zunächst die Blutung, aber im Laufe des Abends stellt sich unter sehr bedrohlichen Erscheinungen eine neue heftige Blutung ein, so dass die Niere unverweilt herausgenommen werden muss.

In den nächsten Tagen müssen dann viele blutige Coagula aus der Blase entfernt werden, der weitere Verlauf war aber günstig und heute, nach Jahresfrist, ist Pat. ein gesundes Mädchen.

Die exstirpierte Niere wurde im pathologischen Institut zu Tübingen untersucht, wofür ich auch an dieser Stelle Herrn Professor v. Baumgarten bestens danke, und mir folgender Bericht zugeschickt: Wir haben die übersandte Niere eingehend untersucht, konnten jedoch keine die Blutungen erklärenden Veränderungen finden; in einigen Harnkanälchen ist etwas Blut, das also wohl aus den Glomerulis stammt; die Nierenepithelien sind völlig intakt, auch im interstitiellen Gewebe sind an den Gefässen keine Veränderungen.

Die eben mitgeteilte Beobachtung dürfte ohne jeden Widerspruch als ein Fall von Nierenblutung ohne materielle Grundlage zu deuten sein, denn es ist kaum anzunehmen, dass in dem zurückgebliebenen Harnleiter die Quelle der Blutung sich befunden habe und dass eine materielle Grundlage für die Nierenblutung in der Niere selbst nicht bestanden hat, beweist ihre genaue Untersuchung nach der Exstirpation. Mit der oben angeführten Beobachtung und einer weiteren Beobachtung von Wulff[1]), die sich ziemlich mit der unserigen deckt, giebt es 6 Fälle, bei denen sich für die Nierenblutung eine materielle Veränderung nicht hat nachweisen lassen. Das ist eine sehr geringe Zahl unter den vielen Beobachtungen auf dem Gebiete der Nierenpathologie, und es fragt sich nun, ob diese

1) Münch. med. Wochenschr. 1903. Nr. 29.

Beobachtungen, für welche wir immer noch keine richtige Erklärung besitzen, zu praktischen Folgerungen führen sollen. Mit anderen Worten, soll man bei Nierenblutungen, weil auch Nierenblutungen ohne materielle Grundlage vorkommen, sich von einem aktiven Vorgehen abhalten lassen? Da wir leider nicht in der Lage sind, eine solche Blutung von der Anfangsblutung bei Neubildung in der Niere zu unterscheiden, so kann bei einem abwartenden Verfahren kostbare Zeit verloren gehen. Ich schliesse mich deshalb denjenigen Autoren an, welche bei Nierenblutungen dunkler Herkunft zu einer Freilegung der Niere mit nachfolgender Nierenspaltung raten, denn man dürfte bei der grossen Seltenheit der sogenannten essentiellen Nierenblutung sehr selten die Ueberraschung erleben, eine scheinbar gesunde Niere freigelegt zu haben.

XXIII.

AUS DEM

STÄDTISCHEN KRANKENHAUSE

ZU KARLSRUHE.

CHIRURG. ABTEILUNG: PROF. DR. v. BECK.

Ueber Friedensschussverletzungen.

Von

Dr. **Arthur Hofmann,**

I. Assistenzarzt.

E. v. Bergmann[1]) entschuldigt sich zu Beginn seiner jüngsten Arbeit über Friedensschussverletzungen, weil er nur Altes und nichts Neues zu bringen vermöge. Dem grossen Meister der Kriegschirurgie ist ohne weiteres Recht zu geben. Seine Ausführungen bilden zum grossen Teile eine Wiederholung früher niedergelegter Grundsätze und Erfahrungen, welche auch heute für die Friedensschussverletzung im Grossen und Ganzen massgebend sind.

Es ist aber gerade im Hinblick auf eine kritische Beurteilung der Friedensschussverletzungen wünschenswert, dass möglichst viele Fälle zusammengetragen werden, denn hier können wir auf Grund statistischer Erhebungen noch nicht von procentualen Verhältnissen reden.

Ein zweiter Punkt, auf den das Augenmerk gerichtet sein muss, sind die Folgeerscheinungen der Verletzung, besonders in Bezug auf die Wiedererlangung der Arbeitsfähigkeit. Es ist keine leichte Aufgabe, sich darüber ein klares Bild zu verschaffen, denn einmal treffen bei Anfragen an die Verletzten nur spärliche Nachrichten ein, zweitens muss die Nachuntersuchung geraume Zeit nach der Verletzung

1) Ueber Schussverletzungen im Frieden. v. Leuthold-Gedenkschrift. Bd. II.

stattfinden. Spätfolgen treten oft erst nach Jahren ein; es sei nur an Herz- und Hirnverletzungen erinnert.

Schussverletzungen bieten schliesslich immer interessante Neuigkeiten, so dass ihre litterarische Verwertung an und für sich schon gerechtfertigt ist.

Unsere Schussverletzungen umfassen die Zahl von 127 und sind in dem Zeitraum von 1897—1907 zur Beobachtung gekommen.

Ihrer Art nach verteilen sich unsere Schussverletzungen folgendermassen. Es fallen auf

Kopf . .	29 Verletzungen,		14 Lungenschüsse,
	16 perforierende,		6 Herzschüsse.
	13 nicht perforierende,	Bauch . .	13 Verletzungen,
darunter	9 Gesichtsschüsse.		2 nicht perforierende,
Hals . .	6 Verletzungen,		11 perforierende.
Brust . .	24 Verletzungen,	Extremitäten	55 Verletzungen,
	4 nicht perforierende,	darunter	32 Handschüsse.

Als Waffe wurde benutzt: 112mal Revolver, 11mal Gewehr. 4 Schüsse waren Explosionsschüsse.

Was die Geschossart anlangt, so waren es:

104 mal	Weichbleigeschosse,	1 mal	Schrapnellgeschoss,
10 „	Schrotgeschosse,	3 „	Stahlmantelgeschosse,
7 „	Papier- und Lederpfropf,	2 „	Pulverladung.

Nahschüsse waren es 42, Fernschüsse 85, Suicidversuche 35, Schüsse durch andere abgegeben: 50.

Der Häufigkeit nach waren betroffen: 1) Hände, 2) der Kopf, 3) die Brust, 4) die Extremitäten (ohne Hände), 5) der Bauch, 6) der Hals.

Schüsse mit Ein- und Ausschuss waren 15, Schüsse nur mit Einschussöffnung 102. Mehrfache Schüsse lagen 4mal vor.

Der Mortalität nach gruppieren sich die Verletzungen folgendermassen:

Verletzungen	des Herzens	5 † (6).
„	des Bauches	6 † (13).
„	des Schädels	10 † (29).
„	der Lungen	2 † (14).
„	des Halses	— † (6).
„	der Extremitäten (ohne Hände) . . .	— † (23).
„	der Hände	— † (32).
„	insgesamt	23 † (127).

Was die Infektion anlangt, so erwiesen sich inficiert:

von den	Extremitätenschüssen (ohne Hand)	6
	Handschüssen	5
	Bauchschüssen	4
	Schädelschüssen	3
	Brustschüssen	2
	Halsschüssen	0

Schädelschüsse, perforierend.

I. Geheilte (6 Fälle).

a) operiert (3 Fälle).

1. Der 12j. Junge A. R. erhielt am 31. XII. 97 aus einer mit Pulver und Leder gefüllten Gasröhre einen Schuss gegen die linke Stirnhälfte. Ueber dem inneren Drittel der linken Augenbraue eine von innen nach oben aussen ziehende 4 cm lange Risswunde mit stark gequetschten Rändern. Das Stirnbein ist sternförmig frakturiert und nach innen getrieben. In der Tiefe der Wunde zertrümmerte Hirnmasse. Sensorium frei. Keine Motilitäts- und Sensibilitätsstörung.

Nach Erweiterung der Wunde: Trepanation. Extraktion 6 daumennagelgrosser Splitter aus der Tiefe des zertrümmerten Stirnhirns. Der Defekt im Stirnhirn hat die Grösse eines Taubeneies und geht bis zur Vorderwand des linken Ventrikels, dieselbe perforierend. Knochendefekt thalergross. Tamponade, Drainage. — Nach 4 Wochen ist die Wundhöhle ausgranuliert. Allgemeinbefinden ungestört. 7 Wochen nach der Verletzung geheilt entlassen.

Der Pat. stellte sich 9 Jahre später vollständig gesund und beschwerdefrei vor, und that Dienst als Eisenbahnbeamter. Keine Pelotte. Psyche und Intellekt normal.

2. W. Z., 5. VIII. 04. Suicidversuch mit Revolver (7 mm) (Weichblei). Einschuss an der rechten Schläfe. Sensorium leicht getrübt. Parese des rechten Oculomotorius. Röntgenaufnahme ergiebt die Gegend des linken Hinterhornes als Sitz der Kugel. Am 2. Tage nach der Aufnahme Symptome des Hirndrucks. Keine Herderscheinungen. Trepanation. Extraktion mehrerer Splitter. Dura zerrissen; Art. mening. med. durchtrennt; Stirnlappen total zerstört. Reinigung der zertrümmerten Hirnmassen und Blutcoagula. — Nach $2^1/_2$ Monaten geheilt und erwerbsfähig ohne jede Funktionsstörung entlassen.

Nachforschung nach 2 Jahren ergab, dass der Verletzte gesund war.

3. E. B., 40 J., 3. IX. 01. Suicidversuch im Anfalle von Depression mit Revolver (7 mm) (Weichblei). Einschuss: rechte Schläfe. Sensorium frei. Keine Herdsymptome. Nach 2 Tagen Drucksymptome.

Trepanation. Hämatom der Art. meningea med., Unterbindung. Sitz der Kugel im linken Schläfenhirn. Heilungsverlauf ohne Störung.

Nach Ablauf der Krankenhausbehandlung wurde der Verletzte in eine Irrenanstalt überführt, weil seine Depressionszustände sich nicht besserten. Er wurde nicht wieder gesund und verblieb 4 Jahre in der Anstalt. Zunehmende Verblödung. Plötzlich rechtsseitige Hemiplegie; Meningitis; Exitus innerhalb 12 Stunden. Die Autopsie ergab einen Abscess im linken Lobus temporalis, wo man auch die Kugel fand. Der Abscess führte infolge eines Durchbruches in den linken Ventrikel zum Tode.

Der Fall bietet die interessante Eigentümlichkeit, dass noch nach Jahren durch das Geschoss ein Abscess hervorgerufen werden kann, und lehrt, wie vorsichtig man mit der Annahme einer endgültigen Heilung sein soll. Gleichwohl registrieren wir diesen Fall unter die geheilten Fälle, weil wir auf der anderen Seite nur Todesfälle unmittelbar im Anschluss an die Verletzung zu verzeichnen haben.

b) nicht operiert (3 Fälle).

Dass Fälle ohne Eingriff heilen können, davon sollen folgende 3 Beobachtungen Zeugnis ablegen. Das eine Mal handelte es sich um einen Schuss durch das rechte Auge mit Sitz der Kugel im Stirnhirn. Das zweite Mal war der Einschuss im Gaumen und der Sitz der Kugel in der Gegend des linken Hinterhornes. Beim dritten Fall lag das Projektil ebenfalls in der Gegend des linken Hinterhornes mit Einschuss in der rechten Schläfe. Diese letztere Verletzung ist insofern von Interesse, als der Verletzte 2 Jahre später an Epilepsie erkrankte (alle 4—6 Wochen ein Anfall), dem Alkoholismus verfiel und einen Betrugsversuch anstellte.

II. Gestorben: 10 Fälle (operiert: 3 Fälle).

Die Verletzungen, welche tödlich verliefen, setzen sich aus 8 Selbstmorden und 2 Morden zusammen. Als Waffe diente in allen Fällen der Revolver. Eine Ausschussöffnung bestand in keinem Falle. Was die Verletzung des Schädeldaches anlangt, so handelte es sich fast immer um einen Lochschuss mit und ohne Fissuren oder Splitterung. Das Hirn war in folgender Weise beteiligt: Bewusstlosigkeit war 5mal, Benommenheit 4mal vorhanden. 5mal quoll zertrümmerte Hirnmasse aus der Einschussöffnung heraus. Herdsymptome bestanden 2 mal in Form von Oculomotorius- und Facialislähmung. Meningeale Reizung war 1mal als Kataplegie der

oberen Extremität ausgesprochen. Hirndruck sahen wir 1mal. Der Tod erfolgte 7mal am Tage der Verletzung, 3mal nach 5, 10, bzw. 24 Stunden. Todesursache in diesen 3 letzten Fällen: Meningitis. Trepaniert wurde 3mal, und zwar 1mal sofort wegen starker Splitterung und Blutung, 1mal wegen Hirndruck und 1mal am 2. Tage wegen Reizerscheinungen.

Die Krankengeschichte eines Falles, der durch einen Eingriff vielleicht hätte gerettet werden können, teilen wir im Anschluss hieran mit, zumal ein ähnlicher Fall in der Litteratur nur von v. Beck [1]) beschrieben wurde.

Der Fall betraf eine Frau, auf die der Ehemann mit einem Revolver geschossen hatte. Eine Einschussöffnung befand sich unter dem linken Orbitalrande. Die Frau wusste nur von einem Schusse was und äusserte auch weiter keine Beschwerden. Am 5. Tage trat eine Meningitis auf, der die Frau innerhalb 3 Tagen erlag. Die Sektion ergab, dass der Schusskanal durch den linken Orbitalrand und die untere Nasenmuschel hindurchging und frei im Nasopharynx mündete. Ein winziges Geschossfragment lag im zertrümmerten Orbitalrand; die anderen Fragmente wurden nicht gefunden. Sie wurden wahrscheinlich ausgespuckt oder verschluckt. Nun fand sich noch eine zweite Schussverletzung. In der Gegend des rechten Sinus occipitalis war nach Abziehen der Dura mater die Tabula vitrea kegelförmig nach innen aufgesplittert, so dass sofort klar war, dass man es hier mit einem Einschuss zu thun hatte, und richtig fand man unter den Splittern ein plattgedrücktes Projektil. Die äussere Einschussöffnung war vollkommen durch den mächtigen Haarwuchs verdeckt; auch hatte keine nennenswerte Blutung aus derselben stattgefunden. Die harte Hirnhaut war an der aufgesplitterten Stelle unverletzt und trotzdem fand man einen taubeneigrossen Kontusionsherd an der entsprechenden Stelle im Kleinhirn — ein Beweis dafür, dass Dura elastischer ist wie die Hirnsubstanz, und ein Zeugnis dafür, wie leicht das Centralnervengewebe durch eine Fernwirkung dieser Art geschädigt werden kann. Von dieser beschriebenen Stelle aus war nun eine tödliche Meningitis ausgegangen, welche sich über die Basis und einen grossen Teil der Konvexität erstreckte.

Dieser Fall ist recht instruktiv; denn er lehrt, wie wenig Verlass in solchen Fällen auf irgendwelche Angaben des Kranken ist, wie wichtig es ist, eine gründliche Untersuchung der behaarten Teile vorzunehmen, und wie wertvoll eine Röntgenaufnahme in diesem Falle gewesen wäre. (Letztere konnte aus äusseren Gründen nicht vorgenommen werden.) Hätte man durch eine solche den Sitz des

1) Chirurgie der Schussverletzungen. Freiburg 1872.

2. Projektiles eruiert, so hätte man auch trepaniert und die Infektion durch den schmutzigen Haarboden wäre vielleicht verhindert worden.

Vergleichen wir nun die tödlich verlaufenden und geheilten Fälle, so sehen wir zunächst, wie aus dem äusseren Eindruck der Verletzung nicht in jedem Falle eine bestimmte Prognose abgeleitet werden kann. Die Verletzten, welche am selben Tage starben, waren ja alle mit vollständiger Bewusstlosigkeit eingeliefert worden und die 3 Fälle, welche später starben, waren wenigstens benommen; aber andererseits wurde ein Fall geheilt, bei dem das Bewusstsein völlig erloschen war, und 3 geheilte Fälle zeigten bei der Aufnahme ein getrübtes Bewusstsein. Ebenso ist das Hervorquellen zertrümmerter Hirnmassen kein absolut schlechtes Zeichen, wenn auch bei Weitem die meisten solcher Fälle als verloren zu betrachten sind. Absolut schlechte Prognose giebt ein schlechter Puls bei aufgehobenem Bewusstsein. Ueberhaupt ist der Puls der beste Indikator für die Beurteilung der momentanen Gefahr. Ist er schlecht und das Bewusstsein erloschen, dann sollte jeder Eingriff unterbleiben. Dass Cheyne-Stocke'sches Atemphänomen eine ebenso schlimme Vorbedeutung besitzt, versteht sich von selbst.

Verhalten sich die einzelnen Regionen in Beziehung auf eine Schussverletzung nicht so different, wie das eigentlich ihre verschiedenartigen Funktionen vermuten lassen könnten, so kann man doch einer Region eine gewisse Indolenz gegenüber den Verletzungen zuschreiben; und das ist das Stirnhirn. 5 mal hatte die Kugel im Stirnhirn Verwüstungen angerichtet, und alle 5 Fälle sind geheilt worden ohne Ausfallserscheinungen.

Unser chirurgisches Handeln gestaltete sich folgendermassen. Die, wie oben erwähnt, prognostisch absolut schlechten Fälle werden vollständig in Ruhe gelassen. Ein Eingriff wurde unternommen, vorausgesetzt, dass der Puls es gestattete, um die Wunde zu reinigen, um Splitter und zertrümmerte Hirnmassen zu entfernen. Reizerscheinungen in Form von epileptischen Krämpfen und penetrierende motorische Unruhe veranlassten uns ebenfalls zur Trepanation. Das Zeichen zum Eingriff gab ferner Hirndruck und Infektion. Letztere gestaltet die Prognose sehr ernst. Wir haben 6 mal trepaniert; 2 davon wurden dauernd geheilt.

Schädelschüsse nicht perforierend (13 Fälle).

Die nicht penetrierenden Schädelschüsse zerfallen in solche, die den Gesichtsteil und in solche, die das Cranium betreffen. Sie müssen streng von den penetrierenden Verletzungen gesondert werden. Wir können deshalb nicht der Arbeit von Halter[1]) aus der Kocher'schen Klinik beipflichten, welche diese Schussverletzungen nicht scharf genug trennt.

Unsere nicht penetrierenden Schädelschüsse betreffen 13 Fälle, welche alle heilten. Die Schüsse gingen meist nicht tief, woran das kleine Kaliber oder die Entfernung schuld waren. Einmal stack das Geschoss im Temporalmuskel. Zweimal handelte es sich um einen Streifschuss durch die Ohrmuschel und das Hinterhaupt. Einmal lag das Projektil im Warzenfortsatz. Einmal lief ein Haarseilschuss um die Konvexität der Stirn herum. Die übrigen Fälle betrafen das Gesicht.

Unsere Therapie bestand in der Reinigung der Wunde und eventuell in Spaltung des Schusskanals. Extrahiert wurde das Geschoss nur zweimal, da sich das Geschoss dem Auge darbot.

Gleich günstig über die Prognose der nicht penetrierenden Schädelschüsse sprechen sich auch die andern Autoren aus. Wir sehen aber, dass die Perforation des Schädeldaches, selbst bei unverletzter Dura, einen principiellen Unterschied den nicht penetrierenden Verletzungen gegenüber herbeiführt.

Halsschüsse (6 Fälle).

Unsere Halsschüsse haben die Anzahl von 6 Fällen aufzuweisen, von denen alle genasen. Dieselben wurden immer von einer zweiten Person appliciert, dabei bildeten Unvorsichtigkeit und einmal Mordversuch die Veranlassung. In zwei Fällen blieb das Geschoss in der Gegend des 7. Halswirbels rechts von demselben stecken, von wo es nach einigen Monaten entfernt wurde. Bei einer anderen Verletzung wurde der Nerv. phrenicus dext. und die rechte Lungenspitze getroffen. Von Seiten des Phrenicus waren keine Erscheinungen vorhanden. Es trat jedoch bald ein Hämatothorax auf, der ausheilte. Der Patient hatte weiter keine Folgen davongetragen. Einmal handelte es sich um einen Prellschuss im Nacken. Eine Krankengeschichte ist mitteilenswert.

1) Die Schussverletzungen im Frieden. Deutsche Zeitschr. f. Chir. Bd. 81.

Es handelte sich um einen 29j. Burschen, der aus Unvorsichtigkeit von einem anderen einen Schuss mittelst eines Revolvers (6 mm) in die linke Halsseite erhielt (5. III. 03). Sofort heftige Anschwellung des Halses. Der Verletzte wurde unmittelbar nach der Verletzung in das Krankenhaus gebracht. Es zeigte sich eine grosse Schwellung im rechten oberen Halsdreieck, welche durch ein pulsierendes Hämatom verursacht wurde. Eine Einschussöffnung befand sich unterhalb des Ringknorpels. Das Blut rieselte nur langsam aus der Einschussöffnung heraus. Mittelst Kragenschnitt wurde das verletzte Gebiet freigelegt. Nach Ausräumung eines faustgrossen Hämatoms spritzte ein mächtiger Strahl hervor, der nach Kompression der Carotis gegen das Tuberculum Lisfrancii sistierte. Die Carotis wurde darauf doppelt ligiert. Ihre Wand zeigte sich schräg durchschossen. Ein Projektil fand man nicht. Nach glattem Wundverlauf wurde der Verletzte geheilt entlassen. Eine nach 2 Monaten angefertigte Röntgenaufnahme ergab als Sitz des Geschosses die Gegend des rechtsseitigen Querfortsatzes des 4. Halswirbels. Durch einen Schnitt hinter dem Sternocleido wurde die Kugel sichtbar gemacht und extrahiert. Der Verletzte befindet sich heute, nach 3 Jahren, vollkommen wohl und beschwerdefrei.

Die Prognose der Halsschüsse ist nach unseren Erfahrungen sowohl wie nach denen anderer Autoren im Grossen und Ganzen eine günstige. Vorausgesetzt, dass gleich eingegriffen werden kann, können wir sogar, wie der vorliegende Fall beweist, einer Verletzung der Carotis zu einem guten Ausgange verhelfen. So verhält es sich auch mit den Verletzungen der Trachea. Eine Verletzung des Halsmarkes dürfte wohl bei den civilen Waffen zu den grössten Seltenheiten gehören, da die Schüsse immer aus relativ grosser Entfernung abgegeben werden und selbst bei direkten Ansetzen an den Hals niemals eine Triebkraft besitzen dürften, die den Wirbelkörper durchdringt.

Ein unmittelbares Eingreifen wird nur durch eine starke Blutung oder durch Verletzung der Luftwege bedingt.

Brustschüsse (24 Fälle).

Die Einteilung der Brustschüsse in solche, welche den Brustkorb nicht durchdringen, und in perforierende und zwar in Lungen- und Herzschüsse ergibt sich von selbst. Zu den Brustschüssen müssen aber auch solche gerechnet werden, welche das Zwerchfell durchdrungen und eine abdominelle Verletzung gesetzt haben.

Wir haben 24 Brustschüsse, von denen 4 nicht penetrierend sind. Von den 20 penetrierenden Verletzungen starben 7. Bei 8 wurde eine Operation unternommen; davon starben 2. Es wurde

einmal sofort wegen starker Lungenblutung operiert, einmal am 4. Tage wegen Fieber. Zweimal wurde die Laparotomie ausgeführt. Darunter einmal am 17. Tage wegen subphrenischen Abscesses, einmal sofort wegen Magenperforation. Je eine Kugel wurde aus der Pleura bezw. der Herzspitze entfernt. Es finden sich unter diesen Verletzungen 6 Herzschüsse, von denen 5 tödlich endeten.

In 5 Fällen lag kein Suicidversuch vor. Die letzteren Verletzungen haben fast alle die typische Einschussöffnung in der Mammillargegend mit mehr oder weniger ausgeprägtem Pulverhof. Es war ferner häufig, dass die Kugel bis unter die Rückenhaut vorgedrungen und palpabel war. Benommenheit war nur in Fällen von Herzverletzung zu konstatieren. Die Blutung dokumentierte sich schon durch Blässe und kleinen Puls, wobei allerdings auch eine psychogene Einwirkung mit in Betracht zu ziehen ist.

In allen Fällen von Lungenschüssen bis auf einen stellte sich ein Hämatopneumothorax ein. Bei dem letzteren waren nämlich die Pleura sowie die Lunge durch chronische tuberkulöse Processe so verändert, dass das Projektil gar nicht die für eine Schussverletzung der Lunge typischen Symptome hervorzurufen vermochte. Es war keine Hämoptoe vorhanden, es bestand kein Pneumothorax, es fehlten Zeichen innerer Blutung und Atembeschwerden. Der Verletzte wurde auch fernerhin durch die Kugel nicht behelligt. Inficiert waren nur 2 Fälle, und zwar muss man annehmen, dass die Infektion von der Lunge aus erfolgte.

Unsere Behandlung war in erster Linie konservativ. Der Hauptfaktor ist Ruhe. Die Untersuchung darf nur in der schonendsten Weise ausgeführt werden. Haben wir die Kugel unter der Rückenhaut gefühlt, so haben wir sie ruhig drinnen gelassen. Indikation zum Eingriff gaben abundante Blutung, Infektion und gleichzeitige Verletzung des Abdomens. Spätextraktionen werden nur bei starken Beschwerden unternommen.

Aus den Krankengeschichten erscheint folgendes der Mitteilung wert.

A. Lungenschüsse (14 Fälle).

1. Der Verletzte, ein Student, wurde am 22. V. 06, 3 Stunden nach einem Suicidversuch, eingeliefert. 2 Finger innerhalb der linken Mammille kleinkalibrige Einschussöffnung. Hautemphysem. Kugel unter der Rückenhaut. Der Puls ist klein und die Hautfarbe sehr blass. Da beide Momente auch durch psychische Einflüsse bedingt sein können, wird zunächst nur eine NaCl-Infusion mit Sauerstoff gemacht (intravenös). Da

jedoch innerhalb einer Stunde der Puls sich nicht hebt, sondern noch schlechter wird und die enorme Blässe der Hautfarbe andauert, so konnte dieses Bild nur durch eine profuse innere Blutung veranlasst sein. Dem entsprach auch die Thatsache, dass der anfänglich nur bis zur Einschussöffnung gehende Hämatothorax sich bis zur II. Rippe allmählich ausdehnte.

Operation: Es wurde ein ausgiebiger Bogenschnitt gemacht, der die III. Rippe zur Basis hatte, und so ein Lappen gebildet. Resektion der III. und IV. Rippe. Eröffnung der Pleura. Mächtige Blutcoagula füllen den ganzen Pleuraraum bis zur Kuppe hin aus. Nach dem Entfernen der Coagula zeigt sich die Lunge kollabiert. Herzbeutel intakt. Ueber der Lingula eine fingerdicke Einschussöffnung mit hämorrhagischer Infarcierung der Umgebung in der Ausdehnung eines Thalers, ständig blutend. Der Riss in der Lunge wird genäht und zwar werden 2 Drähte längs den Wundrändern gelegt, welche dann durch Lembertnähte einander genähert werden. Danach wird die Pleura pulmonalis an die Pleura parietalis angenäht. Resektion der VII. und VIII. Rippe am Rücken. Naht des Lungenausschusses, der übrigens kleiner ist wie die Einschussöffnung, in derselben Weise. Von vorne sowohl, wie von hinten wurden je 500 ccm Blutcoagula entfernt. Tamponade, Drainage.

Durch zahlreiche Infusionen wurde der Puls wieder gebessert. Am 3. Tage trat eine Embolie der Art. poplitea sin. auf. Livide Flecken im Gebiet der Arteria tibialis antica entsprechend. Darüber ist die Haut in Blasen abgehoben. Am 4. Tage werden die infarcierten Hautpartien gangränös. Am 7. Tage tritt eine Thrombose der linken Femoralvene hinzu. Am 8. Tage Hirnembolie: Facialisparese, delirante Zustände. Exitus.

2. Suicidversuch 7. XII. 04, K. R., 19 J. 3 Einschussöffnungen im III., V., VII. Intercostalraum. Alle fingerbreit innerhalb der Mammillarlinie. Hämatopneumothorax. Erguss reicht bis VIII. Rippe hinten. Unter der Rückenhaut sind 2 Kugeln zu fühlen. Der Zustand erfordert keinen Eingriff. Behandlung: Verband, Ruhe. Am 16. Tage Temperatur 39°. Erguss reicht bis zur VII. Rippe. Thorakotomie. Es wird flüssiges Blut entleert, welches Streptokokken enthält. Unter anfangs reichlicher, dann mässiger Sekretion heilt die Wunde aus. Der Verletzte wird nach 2 Monaten geheilt entlassen. Später liess er sich noch seine 2 Kugeln entfernen.

Die Nachuntersuchung, welche nach 2 Jahren vorgenommen wurde, ergab folgenden Befund: Der Verletzte klagt noch über Atemnot bei schnellem Laufen und häufigem Treppensteigen. Bei Witterungswechsel Stechen in der Herzspitzengegend und der linken Seite. Bei leichter Aufregung, zu welcher der Verletzte sehr neigt, starkes Herzklopfen und unregelmässigen Puls sowie Angstgefühl. Die Inspektion des Thorax ergiebt ein Zurückbleiben der linken Brusthälfte bei der Inspiration. Herzspitzenstoss normal. Herzdämpfung ohne Besonderheiten. Leichtes sy-

stolisches Geräusch. Seitlich und hinten links bis zur VIII. Rippe abgeschwächtes, stellenweise aufgehobenes Atmen, Dämpfung und abgeschwächter Stimmfremitus. Im Oberlappen normales Atmen. Der Verletzte hat also eine schwartige Verklebung der beiden Pleurablätter davongetragen. Eine Kugel sitzt noch im Unterlappen.

3. B. H., 98, Suicidversuch, Revolverkugel (7 mm). Schuss in die linke Brusthälfte. IV. Interkostalraum. Hämatopericard, Hämatothorax links. Konservative Behandlung. In der 3. Woche linksseitige Pleuritis. Nach 8 Wochen entlassen. Nach 2 Monaten wieder Pleuritis exsudativa. Punktion. Nach 1 Jahr bot der Pat. folgendes Bild: Stete Schmerzen in der linken Brusthälfte in der Gegend der hinteren Axillarlinie Ebendort starker Schmerz beim Druck in die Tiefe. Die Röntgenaufnahme ergiebt in der hinteren Axillarlinie im Komplementärraum ein pilzartig gestauchtes Geschoss.

Da die Schmerzen und die recidivierenden Pleuritiden von dieser Stelle auszugehen scheinen, so wird auf Wunsch des Pat. die Operation vorgenommen.

Resektion der VII. Rippe. Pleurotomie. Das Geschoss sitzt zwischen dünnen, breiten Adhäsionen dicht über der Zwerchfellkuppe in der hinteren Axillarlinie. Extraktion. Schluss der Pleurawunde. Der freie Pleuraraum selbst wurde bei der Operation nicht eröffnet. Nach 4 Wochen geheilt entlassen. Seither ist der Verletzte vollständig arbeitsfähig.

4. E. K., 17 J. Suicidversuch 13. VIII. 02. Einschuss V. Interkostalraum innerhalb der Mammillarlinie. Mässiger Hämatothorax. Nach 17 Tagen entleert sich Eiter aus der Einschussöffnung. Temperaturerhöhung. Laparotomie mit Schnitt längs des Rippenbogens. Entleerung eines subphrenischen Abscesses, der zum grössten Teil die Bursa omentalis ausfüllte. In der Zwerchfellkuppe befand sich die Perforationsstelle des Geschosses. Der Verletzte genügte 4 Jahre später seiner Militärpflicht.

5. H., 40 J. Suicidversuch 3. VIII. 06. Nach 1 Stunde Einlieferung ins Krankenhaus. Einschuss 2 Finger breit unter der Mammilla. Kugel ist unter der Rückenhaut neben der Wirbelsäule in der Höhe der IX. linken Rippe zu fühlen. Hämatopneumothorax. Mässiger Erguss. Der Puls ist leidlich gut. Der Verletzte stösst einige Male auf; erbricht einmal blutige Massen und spannt den linken Rectus bei tiefer Palpation. Keine Dämpfung. Unter der Annahme, dass eine Verletzung des Magens vorliegt, wird sofort laparotomiert.

Laparotomie: Schnitt parallel des linken Rippenbogens mit Aufklappung desselben nach Marwedel. Zwischen Cardia und Fundus des Magens ist ein ca. 2 cm langer Streifschuss, der Serosa und Muscularis zerrissen hat. In der Zwerchfellkuppe eine Einschussöffnung, aus welcher bei der Inspiration Luft und Blut hervorquillt. Der Magen wird hervor-

gezogen und die verletzte Stelle möglichst in die Operationswunde gelagert. Nach Abdichtung der Bauchhöhle bricht an der Verletzungsstelle die noch Widerstand leistende Magenschleimhaut durch infolge starken Pressens des Verletzten. Vernähung der Magenwunde in 2 Etagen. Einführung eines Tampons an das Zwerchfellloch. Schluss der Bauchwunde bis auf eine kleine Oeffnung zur Drainage.

Ernährung nur per Klysma und Infusionen. Nichts per os. Nach 2 Tagen excessive Temperatursteigerung. Exitus am 4. Tage. Autopsie: Die Magennaht hat gehalten, doch ist eine cirkumskripte Peritonitis am Fundus vorhanden. Der Schusskanal geht durch den linken Unterlappen und die hintere Thoraxwand hindurch. Die Lunge ist ganz kollabiert. Nur wenig Blut im Pleuraraum. Der Exitus ist in letzter Linie durch eine universell verbreitete tertiäre Lues bedingt gewesen.

6. Der Verletzte A. B., 24 J., wurde am 27. VI. 97 von einem Schutzmanne wegen Thätlichkeit mit einem Armeerevolver (11 mm, Stahlmantelgeschoss) geschossen. Einschuss: erster rechter Interkostalraum, 2 Finger breit vom Sternalrand entfernt. Hämatothorax. Im Oberlappen mittelgrossblasige Rasselgeräusche. Schwerer Collaps und Hämoptoe. Links besteht ein Hämatopneumothorax. Der Kranke bekommt eine Pneumonie des rechten Ober- und Unterlappens, welche ausheilt. Er wurde als geheilt aus dem Krankenhause entlassen. Die Kugel sitzt in der III. linken Rippe in der hinteren Axillarlinie.

Die Nachuntersuchung nach 9 Jahren ergiebt völlige Beschwerdefreiheit.

B. Herzschüsse (6 Fälle, 5 †).

Von diesen Verletzungen kam nur ein Kranker davon. Seine Krankengeschichte ist folgende:

P. B., 32 J., (97). Schuss in den r. III. Intercostalraum direkt neben dem Sternum. Klinisch konnte nur ein Bluterguss im Herzbeutel festgestellt werden. Genesung nach 2 Monaten.

Ein Jahr später (März 1898) traten häufig Herzklopfen auf sowie Schmerzen beim Atmen, beim Liegen auf der linken Seite und beim Bücken. Die Röntgenaufnahme gab die Kugel links von der Mammillarlinie an der Spitze des Herzschattens zu erkennen. Da die Beschwerden nicht nachlassen und Pat. auf die Entfernung der Kugel dringt, so wird die Operation unternommen. Bogenschnitt; Aufklappung der 3., 4., 5. Rippe nach links. Der Herzbeutel zeigt bei Betastung in der Nähe der Herzspitze einen festen Körper, der sich mit dem Herzen verschiebt. Incision des Herzbeutels. Derselbe ist milchig getrübt und an einigen Stellen mit Synechien behaftet. In der Spitze des Herzmuskels, in der Wand der linken Kammer sitzt das Geschoss und sieht mit der Spitze aus dem Herzmuskel hervor, bei der Herzaktion am Pericard reibend.

Excision des Geschosses. Naht des Herzmuskels. Der Ventrikel wurde nicht eröffnet.

Heilung per primam. Seither keinerlei Beschwerden.

Ein zweiter Fall, welcher tödlich endete ist wegen seines Verlaufes und Obduktionsbefundes von Interesse.

Selbstmordversuch. Einschuss im IV. Intercostalraum dicht neben dem Sternalrande. Blutung aus der Einschussöffnung; Atemnot; frequenter Puls. Sensorium frei. Schmerzen in der linken Brustseite. Ordination: Ruhe, Eisblase. 4 Tage lang befindet sich der Verletzte wohl. Am 5. Tage setzt sich der Verletzte gegen den Rat des Arztes im Bett auf, worauf sofort Unruhe, Atemnot, cyanotische Blässe, Krämpfe in allen Extremitäten erfolgen. Exitus in einigen Minuten. — Autopsie ergiebt einen Schrägschuss durch den linken Ventrikel von unten innen nach oben aussen. Im Herzbeutel kein Erguss. Obliteration desselben. In der Umgebung des linken Vorhofes frisches Blut. In der Arteria pulmonalis sin. findet sich eine schlitzförmige Einschussöffnung mit thrombosiertem Blutbelage. Das wenig deformierte Geschoss (7 mm) hatte sich als Embolus in der Lungenarterie weiter bewegt und sass an der Verzweigungsstelle der Arterie in dem Aste, welcher den linken Unterlappen versorgt. Unterlappen ist hämorrhagisch infarciert.

Die 4 anderen Herzschüsse gingen durch den linken Ventrikel und führten innerhalb weniger Augenblicke den Tod herbei.

Bauchschüsse (13 incl. 2 nicht penetrierende).

Die Schussverletzungen des Abdomens stellen wie ihre Schwesterverletzungen zu Kriegszeiten ein verhältnismässig kleines Kontingent. Gehören doch gerade Verletzungen dieser Region, welche in selbstmörderischer Absicht entstanden, zu Seltenheiten, die Zwerchfellschüsse natürlich ausgenommen.

Unsere Bauchschüsse erreichen die Zahl von 13. Darunter sind nur 2, welche die Bauchdecken nicht durchdrungen haben. Einmal handelte es sich um einen Schrotschuss; das andere Mal sass das kleine Projektil über der Symphyse. Beide Verletzungen verliefen ohne Besonderheiten.

Die perforierenden Verletzungen betrafen 3 mal die Leber, 2 mal die Milz, 1 mal die Niere, 4 mal den Magen, 3 mal den Dünndarm. Je einmal handelte es sich um Netzprolaps und Mesenterialverletzung. Von den 13 Fällen starben 6. 2 Fälle erlagen einer Frühperitonitis, 1 einer cirkumskripten Spätperitonitis. 2 Fälle starben infolge der Blutung verbunden mit Shock. Ein Fall endete durch Tetanus.

Alle diese letalen Fälle waren operiert worden.

5 penetrierende Verletzungen wurden durch eine Operation geheilt; und zwar wurde eine Netz- und eine Darmresektion ausgeführt; einmal der Magen genäht, eine Blutstillung des Mesenteriums und einmal die Entleerung eines subphrenischen Abscesses vorgenommen. Mithin starben von 4 operierten Magenschüssen 3 und von 3 operierten Leberschüssen alle, welch letztere allerdings zweimal mit Magenschuss vergesellschaftet waren. Von 3 Dünndarmperforationen starben 2.

1. Es handelte sich um eine Duellverletzung bei einem Studenten K. R. (7. X. 02). Aus der Einschussöffnung, welche rechts vom Nabel lag, quoll bei der Einlieferung Blut. Der Leib war weich. Dämpfung in den abschüssigen Partien. Collaps. Ca. 9½ Stunden nach der Verletzung wurde die Laparotomie ausgeführt. In der Bauchhöhle befanden sich 2½ Liter Blut, welches aus der durchschossenen Arteria epigastrica in den Bauchraum geflossen war. Die 16 Perforationen, welche der Darm zeigte, verteilen sich wie folgt: 3 Löcher im Ileum ca. 15 cm oberhalb der Bauhinischen Klappe auf der einen Seite, 2 auf der gegenüberliegenden. 25 cm oberhalb der Klappe 2 Löcher; 30 cm oberhalb 2 Löcher; 35 cm oberhalb 3 Löcher; 40 cm oberhalb ein Mesenterialschuss; 110 cm: 2 Löcher; 130 cm: 3 Löcher. Aus sämtlichen Perforationsöffnungen ist nicht der geringste Darminhalt ausgetreten.

Laparotomie: Naht aller Perforationen. Nach Entfernung des Blutes wurde Tampon-Drainage ausgeführt. 12 Stunden nach der Verletzung Exitus. Die Kugel lag vor der linken Articulatio sacroiliaca im Darmbein.

2. (Darmperforation.) Diese Verletzung des 12j. V. K. entstand beim Spielen mit einer Taschenpistole (5 mm) 7. II. 02. Einschuss links vom Nabel. Bauchdecken bretthart gespannt rechts, links zeigt sich der Leib weich. Rechts ein handtellergrosser gedämpfter Bezirk.

Laparotomie 24 Stunden nach der Verletzung. Im Dünndarm sind 5 Löcher. Ca. 10 cm oberhalb der Ileocoecalklappe 3, und 10 cm weiter oben 2. Darmserosa peritonitisch getrübt mit fibrinös-eitrigem Belag. Die Perforationen haben eine geringe Menge flüssigen Kot entleert. Vorlagerung der Darmschlingen. Drainage — Tamponade. — Exitus nach 2 Tagen an eitriger diffuser Peritonitis.

3. (Darmperforation: Heilung.) W. E., 15 J. Verletzung am 12. X. 99 beim Spielen mit einer mit Pulver und Papierpfropfen ge-

ladenen Pistole. Unter dem Nabel zerfetzte handbreite Hautquetschwunde mit eingestreuten Pulverkörnern, Tuch und Papierfetzen. Rectus abdom. dext. quer zerrissen. Leib diffus druckempfindlich. Dämpfung in den Hypogastrien. Singultus. Erbrechen. Retentio urinae.

Laparotomie. Netz zerfetzt mit starker Blutung. Zwischen den Darmschlingen und im Douglas kotiges, getrübtes Exsudat. Därme mit Fibrin belegt. Unter dem Netz rechts vom Nabel ca. 10 cm weit mehrfach zerrissene Ileumschlinge. In derselben Papier- und Lederfetzen. Darmresektion 20 cm weit mit cirkulärer Naht. Tamponade, Drainage.

Unter zuerst reichlicher, dann allmählich verschwindender Sekretion heilt die Wunde in 8 Wochen. Der Verletzte erfreut sich nach 9 Jahren allgemeinen Wohlbefindens.

Von den Leberschüssen ist Folgendes erwähnenswert:

1. F. O., 21 J. 14. VII. 00. Motiv: Unvorsichtigkeit. Waffe: Revolver (7 mm). Einschuss 3 Finger rechts vom Schwertfortsatz. Starke Anämie. Leib aufgetrieben, sehr druckemfindlich. Dämpfung in beiden Lumbalgegenden und Hypogastrien.

Laparotomie: Der rechte Leberlappen ist schräg von oben nach innen und unten durchschossen. Schusskanal ca. 6 cm lang. An der Vorderseite des Magens 2 Finger vom Pylorus entfernt: Einschussöffnung. Ausschussöffnung geschlitzt in der Mitte der hinteren Magenwand. Blutung in die Bursa omentalis und in der Umgebung der Milz. Die Kugel fühlt man nahe dem Hilus in der Milz. Es ist Mageninhalt in die Bauchhöhle geflossen. Die Leberwunde wird tamponiert. Die Magenperforationen werden vernäht. Tamponade der Milz. — Am 2. Tage nach der Operation Exitus an diffuser Peritonitis.

2. L. K., 15 J., 21. VII. 00. Motiv: Unvorsichtigkeit eines Zweiten. Waffe: alte Reiterpistole. Ladung: Pulver, Lederpfropfen und Wurstpapier. Einschuss in der Höhe der X. rechten Rippe zwischen vorderer und hinterer Axillarlinie in Gestalt einer nussgrossen zerfetzten Wunde. Die Haut ist in Ausdehnung eines Handtellers mit Pulver verbrannt. Fraktur der Rippe. Starke Blutung aus der Wunde. Der Verletzte ist stark anämisch. Leib aufgetrieben. Rechte Bauchseite sehr druckempfindlich.

Laparotomie. Erweiterung der Wunde. Resektion der frakturierten Rippe. Im rechten Leberlappen gelangt man in eine faustgrosse Höhle, in der man 2 Lederpfropfen und ein wallnussgrosses Stück alten schmutzigen Zeitungspapiers sowie einige Tuchfetzen findet. Profuse Blutung aus der Leberwunde. Tamponade. Verband.

Die Sekretionsprodukte sind stark gallig gefärbt und übelriechend. — Am 8. Tage Trismus. Subkutane Tetanusantitoxininjektion und Opium. Keine Besserung. — Am 9. Tage universeller Tetanus. — Am 10. Tage

Schlund- und Atemkrämpfe. Exitus. Die Wundhöhle ist von einem schmierigen Belage bedeckt. In demselben Tetanusbazillen nachweisbar. Keine Peritonitis.

3. Motiv: Unvorsichtigkeit. Waffe: Revolver (7 mm). Einschuss zwischen Nabel und Schwertfortsatz. Abdomen aufgetrieben. An den abhängigen Partien Dämpfung. Blutbrechen. Anämie.

Laparotomie: 2 Liter Blut im Abdomen. Einschuss im linken Leberlappen. Auf der Hinterseite gleich grosser Ausschuss. Auf der Vorderseite des Pylorus eine schlitzförmige Oeffnung. Naht derselben. Die Kugel sitzt im Hilus der Milz. — Exitus nach 24 Stunden.

2 Fälle von penetrierenden Verletzungen ohne ernstere Komplikation hatten folgendes Bemerkenswerte:

1. (Netzprolaps.) E. W., 12 J., 13. IX. 99. Schuss mit Militärplatzpatrone. Zerfetzter Einschuss in der Coecalgegend. Netz vorgefallen. Thrombosierung des Netzes. — Erweiterung des Schusskanals. Abtragung des thrombosierten Netzes. Coecum und Ileum hämorrhagisch infiltriert. Tamponade. Drainage. Heilung nach 4 Wochen.

2. (Mesenterialschuss.) C. M., 5. IX. 05. Revolverschuss. Einschuss in der Coecalgegend. Loch im Mesenterium mit starker Blutung. Die Kugel sitzt in der linken Articulatio sacroiliaca. Naht. Schluss der Bauchdecken. Heilung nach 4 Wochen.

Eine Schussverletzung des Magens hatten wir Gelegenheit nach 2 Jahren wegen anderweitiger Erkrankung zu sehen. Der Betreffende wurde in Mannheim von Herrn Med.-Rat Dr. Heuck operiert, und seiner Liebenswürdigkeit verdanke ich die folgenden Daten.

Schuss mit 6 mm Revolverkugel. Einschuss unterhalb des linken Rippenbogens in der Mammillarlinie. Leib gespannt und im Epigastrium druckempfindlich. Bluterbrechen. — Laparotomie: Blut in der Bauchhöhle. Einschussöffnung an der grossen Kurvatur. Von dem rechten oberen Nierenpol aus erfolgt eine starke Blutung. Tamponade. Naht der Magenwunde. — Nach glattem Wundverlauf wird der Verletzte geheilt entlassen.

Wie erwähnt, hatten wir Gelegenheit, den Verletzten nach 2 Jahren zu sehen. Er hatte keinerlei Beschwerden von seiner Schussverletzung. Die Kugel steckt noch im oberen Nierenpol.

Die Diagnose einer penetrierenden Verletzung kann als nicht schwer bezeichnet werden. In allen Fällen führten Dämpfung an den abhängigen Partien, Spannung und Druckempfindlichkeit der Bauchdecken darauf hin. Sichere Zeichen waren Blutbrechen und aufgetriebener Leib, sowie Anämie. Sind nun alle diese Zeichen

nicht vorhanden, dann kann allerdings die Diagnose schwierig werden. Da gilt es aber sich mit dem Messer die Diagnose zu stellen.

Bei allen Fällen, bei welchen eine reichliche Blutung in die Bauchhöhle erfolgte, war schwere Anämie mit schlechtem Puls vorhanden.

Bei allen Fällen, bei denen sich Darminhalt wie Blut in die freie Bauchhöhle ergoss, war Dämpfung in den abhängigen Partien nachweisbar.

Bei allen Fällen von Magenverletzung war Blutbrechen vorhanden. In einem Falle sogar, bei welchem nur Serosa und Muscularis zerrissen wurde.

Die Druckempfindlichkeit lässt auf den Sitz der Verletzung schliessen, doch kommt diesem Symptom nur der Wert gewisser Wahrscheinlichkeit zu. Spannung und Meteorismus bilden die beiden Phasen der peritonealen Erkrankung und sind als absolut sichere Zeichen aufzufassen.

Was die Indikation zum Eingriff anlangt, so stehen wir auf absolut interventionistischem Standpunkt.

Möge für den modernen Kriegschirurgen die Ruhelagerung des Verletzten in den ersten Stunden das erstrebenswerte Ziel sein, für uns im Frieden gilt der Satz: in einem modern eingerichteten Krankenhause bei Beherrschung der Asepsis und erforderlicher Assistenz ist bei Bauchschüssen die sofortige Operation das Normalverfahren.

Dieser Unterschied zwischen Friedens- und Kriegspraxis ist hauptsächlich dem Transport zuzuschreiben. Freilich muss der im Frieden Verletzte auch transportiert werden, und oft wird durch einen unvernünftig geleiteten Transport der operative Eingriff zu nichte gemacht, aber immerhin sind doch gewaltige Unterschiede zwischen einem Transport zu Friedens- und einem solchen zu Kriegszeiten.

Extremitätenschüsse ohne Hände (23 Fälle).

Unser Material gestattet keine gesonderte Betrachtung von Gelenkschüssen. Dagegen wollen wir die Handverletzungen für sich allein betrachten.

Unsere Extremitätenschüsse mit Ausschluss der Handverletzungen erreichen die Anzahl von 23. Darunter befinden sich 14 Oberschenkel-. 4 Unterschenkel-, 4 Oberarmschüsse und 1 Vorderarmschuss. Nur in 4 Fällen wurde der Knochen getroffen. Nur einer davon zeigte Splitterung. 2 Verletzungen betrafen das Knie-

und Ellenbogengelenk. Infektion trat 7 mal ein; darunter wurde 6 mal die untere Extremität inficiert. Es wiederholt sich also bei den Friedensschüssen die Beobachtung im Feldzuge, dass die Schussverletzungen der unteren Extremitäten häufiger inficiert werden, als die der oberen.

Wir wollen nur von einigen wenigen Verletzungen Mitteilung machen:

1. Schrotschuss des Oberschenkels, Tetanus, Heilung. Ein 10 Jahre altes Mädchen L. B. wurde am 24. VIII. 05 aus Uebermut von einem Jungen mit einer Gewehrschrotladung in den linken Oberschenkel geschossen. Es zeigten sich 2 handtellergrosse Hautdefekte an der Vorder- und Aussenfläche des linken Oberschenkels, welche durch eine 1 cm lange Hautbrücke getrennt waren. Der Musc. vastus ext. und Tensor fasciae lat. waren zerrissen.

Nachdem die Weichteilfetzen entfernt waren, wurde die Wunde tamponiert und drainiert. Die am 2. Tage ansteigende Fieberkurve giebt die Infektion der Wunde zu erkennen. Die Wunde wird schmierig belegt und die Hautbrücke verfällt der Gangrän. — Am 13. Tage tritt Trismus auf. Injektion von Tetanusantitoxin (20 J. E.). — Am 14. Tage ausgeprägter, allgemein verbreiteter Tetanus: Nackenstarre, Starre der Extremitäten und Bauchmuskulatur. Injektion von 100 J. E. Urin: Formelemente der akuten parenchymatösen Nephritis. Reichlich Albumen. — Am 20. Tage Pneumonie des rechten Unterlappens. Verlauf der Pneumonie o. B. Das Fieber fällt allmählich ab. Die Wunde beginnt unter geringer Sekretion zu granulieren. — Nach 4 Monaten konnte das Mädchen in ambulante Behandlung gegeben werden.

Die Nachuntersuchung nach 1 Jahr ergab vollständige Heilung.

2. Inficierter Knieschuss, Oberschenkelamputation. Der aus Unvorsichtigkeit am 29. I. 03 mit einem Flobert verletzte C. M. entfernte die Kugel aus den Weichteilen des linken Oberschenkels über dem Knie mit einem Taschenmesser und machte Kamillenumschläge. Nach 14 Tagen unter hohem Fieber eingeliefert. Kniegelenk vereitert. Fistel handbreit über dem Gelenk mit stinkendem Sekret. Oberschenkel-Amputation im oberen Drittel. Genesung.

3. Schussfraktur des Oberarms, Radialisverletzung. K. J., 19 J., 9. X. 01. Spielen mit einem Revolver (7 mm). Einschuss 1 cm breit am Sulcus bicipit. int. Humerus frakturiert. Kugel sitzt hinter dem Knochen. Es besteht ein Spiral-Splitterbruch mit einer Fissur bis in das Ellenbogengelenk.

Incision in der Mitte des Humerus. Der Nervus radialis ist an der Umschlagstelle mit Pulverkörnern durchsetzt. Knochennaht. Der Radialis wird gesäubert und in die Tricepsmuskulatur eingebettet. Gips-

verband. Es erfolgt Konsolidation. Der Radialis ist zunächst gelähmt erholt sich aber durch Massage und Elektrizität so weit, dass er nach 8 Wochen wieder seine Funktion auszuführen vermag. Bewegung im Ellenbogen völlig frei.

Die beiden letzten Verletzungen zeigen, wie die benachbarten Gelenke bei Schussfrakturen in Mitleidenschaft gezogen werden können: Einerseits durch Propagation der Infektion, andererseits durch Fissuren, welche bis in das Gelenk reichen, sowie durch kollateralen Erguss. Im ersten Falle ist die Prognose für die Erhaltung des Gelenkes schlecht, im letzteren günstig.

Unser Hauptaugenmerk war in der Behandlung auf die Immobilisation der Gelenke gerichtet. Jedenfalls haben wir mit Bewegungen und Massage, im Falle keine Infektion erfolgte, nicht vor 2 Wochen begonnen. Bei Infektion wurde so lange damit gewartet, bis die letzte Spur der Infektion verschwunden war.

Besitzt der Gipsverband für den Feldzug unschätzbare Vorzüge, so eignet er sich doch nicht so für die moderne Friedenspraxis. In einem leichten Schienenverband, welcher eine gute Drainage der Wunde und das Verdunsten des Sekretes unbehindert lässt sowie einen Verbandwechsel ohne besondere Schwierigkeit gestattet, erblicken wir für die Friedenspraxis das Idealverfahren.

Handschüsse (32 Fälle).

Die Verletzungen der Hände haben eine grosse soziale Bedeutung. Ein Arbeiter mit einer Kugel im Kopf vermag vollwertige Arbeit zu leisten, ein gleicher mit einem Projektil in der Hand oder einer Zerschmetterung derselben kann vollständig erwerbsunfähig sein. Nun haben ja die Schussverletzungen der Hand mit der Unfallgesetzgebung so gut wie gar nichts zu thun. Es ist aber immerhin von Wichtigkeit, sich über diese anscheinend harmlosen und wohl selten das Leben gefährdenden Verletzungen gerade mit Rücksicht auf die Beeinträchtigung der Funktionsstörungen ein klares Bild zu machen. Leider ist es uns nicht möglich gewesen unsere Patienten der erforderlichen Nachschau zu unterziehen, da die meisten Einbestellten nicht kamen, und können wir gerade diesen Gesichtspunkt nicht gebührend berücksichtigen. So viel geht aber aus unseren Nachfragen hervor, dass die Funktionsstörungen bei dem von uns eingeschlagenen Verfahren verhältnismässig geringe sind.

Wir haben ein Material von 32 Handschussverletzungen. Darunter sind 8 ausgedehnte Zertrümmerungen der Finger und Mittel-

handknochen und 5 komplicierte Frakturen. Die letzteren betrafen immer Mittelhandknochen. Inficiert wurden 2 Frakturen und 3 Weichteilschüsse. Wir haben also bei unseren Handverletzungen weniger Infektionen wie bei den Extremitätenschüssen.

Lehrreich ist eine Gegenüberstellung der Dauer der Krankenhausbehandlung bei den einzelnen Handverletzungen. Wurden auch ungefähr die Hälfte der Verletzten in ambulante Behandlung entlassen, so sind diese Zahlen deswegen doch zu verwerten, weil wir nur solche Kranke entliessen, bei welchen die Wunde nahezu verheilt war.

Es ergiebt sich folgendes Bild. Die Weichteilschüsse hatten einen durchschnittlichen Krankenhausaufenthalt von 7 Tagen, die Schussfrakturen eine solche von 14 Tagen. Zerschmetterungen stehen an dritter Stelle mit 37 Tagen, dann kommen inficierte Frakturen mit 40 Tagen und schliesslich Infektionen bei Weichteilschüssen mit 63 Tagen. Daraus erhellt, dass die inficierten Weichteilschüsse am gefährlichsten sind. Die Gefahr beruht in der nekrotisierenden Phlegmone. Relativ harmlos sehen auf diese Art die Handzertrümmerungen aus. Ist es doch auch auffallend, dass keine einzige Handzerschmetterung inficiert wurde. Daran ist allein eine radikale Behandlung schuld, welche abträgt was zerfetzt ist.

Von den einzelnen Fällen sind folgende bemerkenswert:

1. Verletzung des Arcus volaris.

A. P., 12 J., 8. VI. 05. Ursache: Spielen mit einem Revolver. Einschuss in der Mitte der Hohlhand. Ausschuss am Handrücken. Krepitation des III. Metacarpus. Hühnereigrosse, blau verfärbte Schwellung in der Hohlhand. Auch der Handrücken ist stark geschwollen. Es wird eine Punktion der Schwellung vorgenommen, worauf sich Blut entleert. Incision: Zerreissung des Arcus volaris superficialis. Umstechung. Tamponade. Die Wunde war jedoch inficiert und secernierte ca. 14 Tage lang Eiter. Der Verletzte wurde mit granulierender Wunde entlassen.

Die anderen Fälle betreffen Zertrümmerungen der Hand.

2. H. G., 23 J., 1. I. 05. Verletzung beim Abfeuern eines alten Geschosses entstanden. Der linke Zeigefinger hängt noch an seiner zerfetzten Sehne. Der II. und III. Metacarpus sind zersplittert. Die Weichteile der Hohlhand sind aufgerissen. Die distale Carpalreihe ist teilweise zerstört. — Exartikulation des II. und III. Fingers und der dazugehörigen Mittelhandknochen. Abtragung der zerfetzten Weichteile. Entfernung der distalen Carpalknochen. Im weiteren Verlaufe wird die Entfernung des Daumens nötig.

3. H. P., 16 J., 1. I. 99. Verletzung mit einem Terzerol in der Sylvesternacht. II. Finger in der Grundphalange frakturiert. End- und Mittelphalange zerschmettert. Die Beugesehne liegt bloss. Ebenso ist dieselbe am III. Finger entblösst und zerrissen. Exartikulation des II. und III. Fingers.

4. F. K., 13 J., 1. I. 99. Gleichfalls in der Sylvesternacht mit einem Terzerol passiert. Der linke Daumen im Grundgelenk luxiert. Seine Weichteile an der ulnaren Seite zerrissen. Die Endphalange ist frakturiert. Das Metacarpophalangealgelenk des Zeigefingers ist eröffnet. Die Extensorensehne des Daumens liegt bloss. Die Behandlung war nach Reinigung der Wunde und Reposition der Verrenkung rein konservativ.

5. L. S., 23 J., 5. IX. 99. Pistolenduell. Fraktur des Grundgliedes des IV. rechten Fingers. Gelenkfraktur des Metacarpophalangealgelenks. Geschossfragmente zerstreut im Metacarpus und dem Metacarpophalangealgelenk.

I. Operation: Entfernung der Gelenkplatte und eines Teiles der Geschossfragmente, sowie Entfernung des zerschmetterten und in die Weichteile eingedrungenen Siegelringes.

II. Operation nach 2 Monaten wegen Beschränkung der Dorsalflexion der Hand. Die Röntgenaufnahme hat noch eine Einkeilung eines Bleistückes in das Carpalgelenk ergeben. Entfernung desselben (erbsengross). Die Heilung verlief ungestört. Der Verletzte besitzt eine vollkommene Beweglichkeit des Handgelenkes und des IV. Fingers.

Unser Eingreifen bei den Handschüssen geht von folgenden Grundsätzen aus:

Die Kugel wird nur entfernt wenn dieselbe leicht zugänglich ist oder direkt Funktionsstörungen bedingt. Bei Zerschmetterungen ist eine gründliche Entfernung der Knochensplitter am Platze. Jedenfalls muss neben einem möglichst konservativen Vorgehen, das zu erhalten sucht, was noch gerettet werden kann, in jedem Falle, Raum genug für eine ausgiebige Drainage geschaffen werden. Bei Frakturen und Gelenkschüssen versteht sich die Immobilisation von selbst.

Betrachten wir die Geschosswirkung in Bezug auf die einzelnen Organe, so sehen wir, dass die Friedensschussverletzungen ein einfacheres Bild bieten, indem sie nach einem gewissen Schema verlaufen. Schädel und Brustschüsse werden meist bei Selbstmördern gefunden und haben fast alle das gleiche Aussehen. Die Handverletzungen passieren aus Unvorsichtigkeit und zeigen gleichfalls nicht die Varietäten wie im Kriege. Bauch-, Hals- und Extremitätenschüsse werden meist von einem Dritten appliciert und gleichen noch

am ehesten den Kriegsschussverletzungen. Die Therapie wurde bei jeder einzelnen Kategorie besprochen. Es erübrigt noch zu erwähnen, dass die Prognose im Grossen und Ganzen gerade so gut bezw. schlecht ausfällt wie im Kriege. Verschlechtert wird sie auch im Frieden durch einen ungeeigneten Transport bei Bauch- und Gelenkschüssen. Alles in allem können wir sagen: Wenn wir von der furchtbaren Wirkung des modernen Projektils im Nahkampf absehen, so besteht kein grosser Unterschied zwischen den Schussverletzungen des Krieges und denen des Friedens. Die Therapie weicht nur in wenigen Punkten von einander ab, und die Prognose ist nicht viel günstiger wie im Kriege.

XXIV.

AUS DER

LEIPZIGER CHIRURGISCHEN KLINIK

DIREKTOR: GEH. RAT PROF. DR. TRENDELENBURG.

Ein Beitrag zur Neurofibromatosis congenita.

Von

Dr. **H. Rimann,**
Assistent der Klinik.

(Mit 1 Abbildung.)

Multiple Fibrombildungen an den Nerven (Neurofibrome), insbesondere den peripheren Nerven, und auf kongenitaler Anlage beruhende Entwicklungsstörungen (Wachstumsstörungen, Hautpigmentierungen, Idiotismus u. a.) sind die charakteristischen Symptome der sog. Neurofibromatosis oder, wie sie vielfach auch bezeichnet wird, der v. Recklinghausen'schen Erkrankung. Denn v. Recklinghausen (1) hat das Verdienst, die histogenetische Einheit der infolge ihrer Lokalisation (an kutanen, subkutanen Nerven, am Sympathikus, an den Wurzeln der Hirn- und Spinalnerven), ihrer Grösse, Art der Ausbreitung und infolge der an ihnen selbst sich vollziehenden Veränderungen so verschiedenartig imponierenden Geschwülste (multiple Fibrome der Haut, Lappenelephantiasis der Haut, Rankenneurome) erkannt und den Beweis erbracht zu haben, dass sie alle von dem Nervenbindegewebe, dem Endo- und Perineurium ausgehen und von den auseinandergedrängten, aber nicht gewucherten Nervenfasern durchzogen werden.

Eine gewisse Sonderstellung nehmen die multiplen Fibrome der Haut insofern ein, als an ihrem Aufbau nach v. Reckling-

hausen auch die bindegewebige Scheide der Gefässe, namentlich auch die Bindegewebshülle der Schweissdrüsen und Haarbälge beteiligt sein kann. Einzelne Autoren [Kriege (2), Kyrieleis (3), Westphalen (4), Unna (5) u. A.] leugnen diese Beteiligung, andere [z. B. Jordan (6)] sehen hauptsächlich die Gefässscheiden als Ausgangspunkt an. Auf Grund dieser widersprechenden Ansichten muss man wohl annehmen, dass in einem — kleinen — Teil der Fälle die genannten Bindegewebshüllen den Ausgangspunkt der Geschwulstbildung darstellen können, dass sich aber der grösste Teil der multiplen Fibrome auch der Haut als echte Neurofibrome im Sinne v. Recklinghausen's erweist.

Abgesehen von dieser hier kurz gestreiften, noch offenen Streitfrage haben die zahlreichen Untersuchungen und Mitteilungen, die der Publikation v. Recklinghausen's (1882) bis zum heutigen Tage gefolgt sind, dessen pathologisch-anatomische Befunde vollauf bestätigt; gleichzeitig hat durch diese Arbeiten auch das klinische Bild der Neurofibromatose eine interessante Vervollständigung erfahren, so dass Adrian (7) im Jahre 1901 auf Grund von über 360 in der Litteratur niedergelegten und von 12 selbst beobachteten Fällen eine umfassende Darstellung dieses eigenartigen Krankheitsbildes veröffentlichen konnte.

Adrian unterscheidet dabei die von Seiten der Haut auftretenden Symptome als generelle oder Kardinalsymptome; zu diesen sind die multiplen Haut- und Nervenfibrome, sowie die Pigmentveränderungen der Haut zu rechnen, die nach Thomson (8) in 25% der Fälle vorhanden sind und nach Soldan (9) auch nur eine Fibromatose der Endfäden der Hautnerven darstellen. Sowohl die Fibrome wie auch die Pigmentveränderungen können sich auf Schleimhäuten, erstere auch an inneren Organen, speciell dem Magendarmtraktus finden. — Von diesen Kardinalsymptomen ist eine Reihe von Symptomen zweiter Ordnung zu trennen, die ebenfalls auf der Haut sich lokalisieren und „zweifellos mit den multiplen Hautfibromen auf eine Stufe zu stellen sind" (Adrian), das ist das Auftreten von Haaren auf einzelnen Tumoren, zerstreut am Körper sich findende Angiome, selten auch Lipome, ferner Comedonen und sog. „blaue Flecke", etwa linsengrosse, cyanotisch verfärbte Hautpartien, deren Farbe auf Druck verschwindet und unter denen man nach Adrian oft miliare Tumoren fühlen kann. Auf Grund des mikroskopischen Befundes hält sie Adrian für die Anfangsstadien der Hautfibrome; ich möchte diese Annahme auf Grund eigenen Befundes jedenfalls

nicht für alle „blauen Flecke" gelten lassen und werde später noch darauf zurückkommen.

Eine besondere Betrachtung erfordern die zahlreichen Komplikationen der Neurofibromatose, d. h. einerseits die Veränderungen, die an den Geschwülsten selbst vor sich gehen können, und die im Wesentlichen in Entzündung, seltener Resorption, am häufigsten in maligner — sarkomatöser — Degeneration bestehen; andererseits die physischen und psychischen Anomalien, die der Kranke darbietet. Auf diese, sowie auf die oben allgemein genannten Symptome der Neurofibromatose will ich an der Hand eines hier kürzlich beobachteten Falles[1]) gleich näher eingehen.

Der Pat., um den es sich handelt, ist ein 23j. Schuhmacher, dessen Eltern und Geschwister gesund, insbesondere frei sind von Geschwulstbildungen und abnormen Pigmentierungen der Haut, wie sie Pat. aufweist. Er selbst ist bis zum 12. Lebensjahr angeblich ganz gesund und heiterer Stimmung gewesen und in der Schule ohne erhebliche Schwierigkeiten vorwärts gekommen.

Nach Angabe der Mutter ist er von Geburt an auffallend „braun" am ganzen Körper gewesen. Ebenso „angeboren" war ein 3 Markstückgrosser Naevus pilosus pigmentosus mitten vorn auf dem linken Unterschenkel, der über die Umgebung leicht erhaben, nirgends schmerzhaft war und an der Peripherie einige erweiterte Gefässchen erkennen liess. Mit dem 12. Lebensjahr traten lateral von diesem „Fleck" 3 etwa haselnussgrosse, leicht bräunlich durch die Haut durchschimmernde Knötchen auf, in denen allmählich, besonders beim Gehen, stechende Schmerzen sich einstellten, die immer mehr zunahmen, auch bei Ruhelage des Beines weiter anhielten, das infolgedessen dauernd leicht gebeugt gehalten wurde. Daraus entwickelte sich eine leichte Kontraktur am Kniegelenk. In diesem Zustand kam Pat. im Jahre 1900 (16 Jahre alt) in die hiesige chirurgische Klinik, wo der Naevus und die 3 subkutanen Knötchen exstirpiert wurden. Von den Schmerzen war Pat. augenblicklich befreit und konnte bald das Krankenhaus wieder verlassen.

Die im hiesigen pathologischen Institut (Geh. Rat Marchand) vorgenommene Untersuchung ergab, dass sowohl in der exstirpierten Hautpartie wie auch in dem exstirpierten Knötchen das reichlich vorhandene rostbraune Pigment durchweg Eisenreaktion giebt, also Blutpigment ist. Das exstirpierte und untersuchte Knötchen ist rein fibrös, mit rostfarbenem Pigment durchsetzt; nirgends sarkomatöses Gewebe. 2 Jahre nach seiner Entlassung aus der Klinik hatte Pat. wieder dieselben Beschwerden wie früher, auch hatten sich die „Knötchen" sowohl im Be-

1) Vorgestellt in der Leipziger med. Gesellschaft am 15. I. 07. Cf. Münch. med. Wochenschr. 1907. Nr. 11.

reich der Narbe als auch in grösserer Ausdehnung an der Aussenseite des Unterschenkels und auf dem Fussrücken eingestellt, sodass sich Pat. — diesmal ausserhalb — wieder operieren liess (1903); Diesmal waren am linken Fuss über dem V. Metatarsus mehrere subkutane und angeblich sehr schmerzhafte Knötchen entfernt worden. Ebensolche Knötchen liess sich Pat. im folgenden Jahre (1904) in D. aus der Kniekehle exstirpieren, jedoch nur mit vorübergehendem Erfolg. Es traten sehr bald wieder die früheren Schmerzen im l. Bein auf, die Beugekontraktur nahm allmählich zu, Pat. fühlte sich immer mehr elend und matt und sucht nun wieder die Klinik auf. Seit 3/4 Jahren ist die Stimme heiser; für Lues keine Anhaltspunkte.

Status (26. XI. 06): Im Wachstum zurückgebliebener schwächlicher Mensch mit eigentümlich scheuem Gesichtsausdruck. Muskulatur und Fettpolster nur gering entwickelt. Kopf klein, Stirnhöcker etwas prominent, Nasenrücken verbreitert, Nasenwurzel etwas eingesunken. Polypöse Verdickungen der mittleren Nasenmuschel beiderseits. Zähne ohne Besonderheiten. Keine Rhachitis. Hintere Glottiswand pachydermisch verdickt. Leichte Kyphoskoliose der mittleren und unteren Brustwirbelsäule. Nirgends Exostosenbildung am Skelett (wie sie von Garrè, Dessauer, v. Bruns[1]) 1892, beschrieben worden ist). Dagegen finden sich, wie das Röntgenbild zeigt, partielle, nicht hochgradige periostale Verdickungen an der Crista interossea der linken Tibia, ferner erscheint das obere Ende der linken Fibula unterhalb des Köpfchens in Ausdehnung von 4 cm viel schmaler als an der rechten Fibula, das Knochenstrukturbild verwaschen, ein Befund, der indessen keine weiteren Schlüsse erlaubt.

Verbiegungen der Knochen, wie sie auch bei der Neurofibromatose beobachtet sind und auf Grund der Untersuchungen von Königsdorf (1889), Du Mesnil, P. Marie, Hoisnard, P. Marie und Convelaire und Hanshalter (1901)[2]) auf einem der Osteomalacie verwandten Erweichungsprocess der Knochen beruhen, fehlen bei unserem Pat., ebenso wie die einen solchen Process begleitenden rheumatoiden Schmerzen in den betr. Skelettabschnitten fehlen.

Das linke Bein steht im Kniegelenk in mässiger Beugekontraktur und ist gegenüber dem rechten deutlich atrophisch, der messbare Unterschied beträgt an entsprechenden Stellen (Mitte) des Oberschenkels 3 cm, des Unterschenkels 4 cm.

Die Haut des Körpers zeigt im Ganzen einen auffallenden Bronceton, der am meisten ausgeprägt ist auf Bauch, Brust und Streckseite der Extremitäten, und an beiden oberen Augenlidern stärker ist als an der übrigen Gesichtshaut. Einzelne, schon normaler Weise dunkler pigmentierte Regionen sind durch schwarzbraune, fast schwarze Pigmentierung

1) u. 2) Litteraturangabe bei Adrian (l. c.).

noch besonders ausgezeichnet: die Warzenhöfe der Brust, der Nabel, das Scrotum, das Praeputium und die Glans penis, die Umgebung des Anus und die Haut über dem Tuber ischii beiderseits in etwa Handtellergrösse. — Pigmentierung der Schleimhäute ist nicht nachweisbar. — Gleichzeitig findet sich abnorm dichte und lange Behaarung auf der Streck- und besonders der Aussenseite beider Unterschenkel.

Am linken Oberschenkel über dem Trochanter maior und in der Mitte des l. Unterschenkels finden sich ein und drei Finger breit nach aussen von der Tibia je eine 5—6 cm lange, breitere Narbe, ebenso in der l. Kniekehle eine 12 cm lange und am l. Fuss schräg über dem V. bis IV. Metatarsus eine 5 cm lange lineare Narbe; alle diese Narben, von den genannten Operationen herrührend, sind nur wenig pigmentiert, bei Druck sehr empfindlich und in jeder derselben fühlt man subkutane, erbsen- bis kirschkerngrosse Knotenbildungen. Ferner finden sich am l. Unterschenkel und Fuss mehrere „blaue Flecke", vom Pat. selbst so bezeichnet, d. h. linsen- bis erbsengrosse, bläulich cyanotisch verfärbte, über das Niveau der Umgebung sich so gut wie gar nicht erhebende weiche Flecke, aus denen bei leichtem Druck die blaue Farbe schwindet. Da nun am linken Unterschenkel sich deutliche Varicenbildung findet, so möchte ich — für den vorliegenden Fall wenigstens — diese „blauen Flecke" als Teilerscheinung der Venektasie auffassen, derart, dass diese „Flecke" durch die Haut durchschimmernde Gefässabschnitte im übrigen subkutan gelegener, erweiterter Venen darstellen. Die einfache Tatsache, dass bei Druck die blaue Farbe dieser Flecke verschwindet und bei Nachlassen des Druckes wieder eintritt, spricht meiner M. n. für diese Auffassung, die gewiss auch für einen Teil der in der Litteratur mitgeteilten Fälle Gültigkeit haben dürfte. Nur ist eben das Vorhandensein von Varicen bisher wenig beachtet worden (besonders betont es Adrian [l. c. Fall VII]). Ich habe es deswegen besonders hervorgehoben, weil ich eben für viele Fälle einen ursächlichen Zusammenhang zwischen Varicen und den „blauen Flecken" annehmen zu dürfen glaube, andrerseits weil sich bei unserem Pat. gerade im Verlauf der varikösen Venen subkutane, perlschnurartig aneinandergereihte, sehr schmerzhafte Neurofibrome finden, die im Gegensatz zu den (auf der Abbildung sichtbaren) einzelnen, grösseren Knoten nur zu fühlen, nicht zu sehen sind.

Bemerkenswert ist in unserem Fall ferner, dass sowohl die Neurofibrome als auch die Varicen wie auch die oben erwähnten Knochenveränderungen sich nur am linken Bein finden, und zwar gehören die von der Geschwulstbildung betroffenen Nervenäste zum Gebiet des N. cutan. femor. lat. und des N. peron. superfic. Solche Fälle, wo die Neurofibrome sich auf einzelne Nervengebiete beschränken, sind selten. In dieser Beziehung ist dem unserigen analog ein Fall von Werczel (10), wo nur die Nerven des linken Armes (Plexus brachialis) mit Neubildungen ver-

sehen waren, auch die abnormen Pigmentierungen auf die linke Armhaut beschränkt waren.

Die Untersuchung der Brustorgane ergiebt keinen krankhaften Befund. Der Puls ist regelmässig, doch ist eine gewisse Rigidität des Arterienrohres bei der Jugend des Pat. auffallend und auf beginnende, periphere Sklerose deutend. Von Seiten des Magendarmtraktus keinerlei Störungen. Urin frei von Eiweiss und Zucker.

Die subjektiven Beschwerden des Patienten, soweit sie nicht durch die Kontraktur im Kniegelenk und die Spitzfussstellung des Fusses bedingt sind, bestehen im Wesentlichen in kontinuierlichen, „reissenden" Schmerzen im l. Bein, die in dem einen oder anderen Knötchen beginnen und central- wie peripherwärts ausstrahlen; oft werden sie als lanzinierende beschrieben und erfahren oft plötzliche Intensitätssteigerungen, besonders nachts, sodass Pat. aus dem Schlafe erwacht. Besonders stark sollen die Schmerzen in den Operationsnarben

bezw. in den dort wieder aufgetretenen Knötchen sein. In der That ergiebt die objektive Untersuchung, dass diese Recidive, die sehr schnell sich in der Narbe wieder eingestellt haben, ausserordentlich druckempfindlich sind, sodass Pat. schon bei geringem Druck in die Höhe fährt. — Im Uebrigen ergiebt die Untersuchung des Nervensystems eine allgemeine Hyperästhesie und deutliche Hyperalgesie, Steigerung aller Reflexe, Dermographie, kurz einen Befund, wie man ihn bei den meisten Neurasthenikern erheben kann. Den Eindruck eines solchen macht Pat. schon ohne diesen objektiven Befund; er ist im Allgemeinen scheu, dabei leicht reizbar, meist in deprimierter Stimmung, namentlich wenn er auf sein Leiden zu sprechen kommt. Von einer operativen Entfernung weiterer Tumoren will er nichts mehr wissen, nachdem bereits in den jüngsten, kaum 6 Wochen alten Narben, sich schmerzhafte Verdickungen bemerkbar machen. Damals (vor 6 Wochen) exstirpierte ich über dem l. Trochanter maior ein etwa kirschgrosses, subku-

tanes, sehr schmerzhaftes Geschwülstchen, das sich als ein Konvolut von mehrfach sich durchflechtenden, durch lockeres Binde- und Fettgewebe zusammengehaltenen Strängen erwies, unter denen Nervenfasern nicht zu erkennen waren, und das an das Bild des plexiformen Neuroms erinnerte.

Mikroskopisch besteht die Geschwulst auf dem Durchschnitt aus einem lockeren, teils zell- und elastinreichen, teils hyalinen Bindegewebe, das von Fettgewebe und nicht eben zahlreichen, z. T. auch hyalin veränderten Blutgefässen durchsetzt wird. Die Blutgefässe sind alle stark mit Blut gefüllt, stellenweise finden sich auch kleinere Blutaustritte frei in dem lockeren Gewebe. Die nach Weigert gefärbten Schnitte lassen namentlich in der Nachbarschaft der Gefässe zumeist längs getroffene Nerven erkennen, die von einem lockeren, aus dem Perineurium hervorgegangenen Bindegewebe eingefasst erscheinen. Die einzelnen Primitivfasern verlaufen nur stellenweise noch ziemlich parallel; zumeist erscheinen sie durcheinander geworfen, bald längs, bald schräg getroffen (auf derselben Schnittfläche) und stark gewunden. In vielen Fasern ist das Mark zerklüftet und in ungleich grosse, stärker lichtbrechende Schollen zerfallen. Dort, wo die Nervenfasern noch ziemlich parallel verlaufen, scheinen sie an Zahl vermindert, indem sie durch ein längsstreifiges dichtes Bindegewebe endoneuralen Ursprungs auseinander gedrängt werden. Die genannten Veränderungen an den Fasern selbst bezw. am Mark sind als degenerativ atrophische und durch Druck des wuchernden Bindegewebes entstanden aufzufassen. Ein zweites, etwas weniger empfindliches Knötchen exstirpierte ich aus der alten Narbe in der Mitte des Unterschenkels fingerbreit nach aussen von der Tibia. Schon beim Ausschälen war der Reichtum der die Geschwulst umgebenden Gefässe auffallend. Mikroskopisch erwies sich das im Ganzen kirschkerngrosse, von einer derben Kapsel eingeschlossene Knötchen als ein deutliches, kavernöses Angiom mit zell- und elastinreicher Zwischensubstanz, in die an der Peripherie viel Blutpigment abgelagert ist. Auch finden sich hier mehrere quer getroffene Nervenbündel, an denen jedoch keine Bindegewebsentwicklung zu beobachten ist.

So befriedigend der positive Ausfall der specifischen Nervenfärbung bei den untersuchten Tumoren ist, so wäre und ist doch das Fehlen von Nervenfasern in Neurofibromen kein Beweis gegen die v. Recklinghausen'sche Genese. Schon v. R. selbst und andere Autoren nach ihm (z. B. Ribbert [11/12] haben darauf hingewiesen, dass die Nervenfasern durch den Druck des neugebildeten Bindegewebes (Druckatrophie) zu Grunde gehen können, was namentlich bei grösseren Neurofibromen öfter beobachtet ist. In solchen Fällen müssen dann die eingangs genannten Symptome etc.

der Neurofibromatis die Diagnose sicherstellen. Wenn ich diese in Bezug auf unseren Fall noch einmal zusammenfassend rekapitulieren darf, so sind es folgende:

1. Symptome 1. Ordnung (Kardinalsymptome): Neurofibrome am l. Bein. Abnorme Pigmentierungen der Haut am ganzen Körper.

2. Symptome 2. Ordnung: Abnorme Behaarung an den Unterschenkeln; Angiome und Varicenbildung am l. Bein.

3. Komplikationen: Zurückbleiben des Wachstums, partielle periostale Knochenveränderungen, Kyphoskoliose der Wirbelsäule, periphere Arteriosklerose, ausgesprochene Neurasthenie.

Durch die Vollständigkeit des Symptomenkomplexes einerseits, den positiven Nervenbefund in den exstirpierten Tumoren andrerseits ist in unserem Falle die Diagnose „Neurofibromatosis" sichergestellt.

Die Prognose ist bei allen diesen Kranken im Ganzen als ungünstig zu bezeichnen. Abgesehen davon, dass die Neurofibrome sarkomatös degenerieren können, was nach Garrè (13) in 12% der Fälle beobachtet wird, — Garrè bezeichnet so entstandene Nervensarkome im Gegensatz zu den primären als sekundär maligne Neurome — bilden sich allmählich bei diesen Kranken nach Adrian (l. c.) eine gewisse Kachexie und Marasmus aus, die ohne anatomische Ursache (Hinzutreten von Tuberkulose, Sarkomdegeneration, Hirnmetastasen) zum Ende führen.

Die Prognose ist um so trauriger, als die Therapie diesem Leiden ziemlich machtlos gegenüber steht. Der radikalen Exstirpation der Geschwülste folgt, wie unser Fall zeigt, oft schon nach kurzer Zeit (6 Wochen) das Recidiv, sodass man zur symptomatischen Behandlung (besonders der Schmerzen) seine Zuflucht nehmen muss. In dieser Hinsicht wirkten bei unserem Patienten Einreibungen mit Chloroformöl, Bäder, Faradisation günstig. Ob der seit Kurzem eingeleiteten Röntgenbestrahlung der fühlbaren grösseren Knoten ein Erfolg beschieden ist, vermag ich noch nicht zu sagen. Dazu ist die bisherige Beobachtungszeit noch zu kurz.

Die Frage nach der Aetiologie der Neurofibromatosis (v. Recklinghausen) ist von Adrian dahin beantwortet worden, dass dieser relativ seltenen Erkrankung eine kongenitale Anlage zu Grunde liegt, und dass sie als eine Missbildung im weiteren Sinne anzusehen ist. Diese Auffassung wird heute von Pathologen und Klinikern in gleicher Weise geteilt [Kaufmann (14), Ribbert (12), Jarisch (15), v. Strümpell (16), Lexer (17)]. Die angeborene

Disposition zur Wucherung des Bindegewebes, aus welcher die Tumoren resultieren, zeigt sich nicht immer gleich bei der Geburt, sondern vielfach, wie auch in unserem Falle, erst mit dem Eintritt der Pubertät oder noch später, zuweilen im Anschluss an Traumen.

Eine Stütze für die Annahme einer kongenitalen Anlage dürfte die Thatsache sein, dass in zahlreichen Fällen (nach Adrian in $^1/_5$ aller Fälle) von Neurofibromatosis sich eine Heredität nachweisen lässt. (Sie fehlt in unserem Falle.) Auch die vorgenannten Komplikationen lassen sich am Besten mit der Vorstellung einer kongenitalen Anlage vereinbaren, sodass diese auch für den vorliegenden Fall von multiplen, subkutanen Neurofibromen anzunehmen ist.

Litteratur.

1) v. Recklinghausen, Ueber die multiplen Fibrome der Haut etc. Festschrift 1882. Berlin. — 2) Kriege, Ueber das Verhalten der Nervenfasern an den multiplen Fibromen der Haut und in den Neuromen. Virchow's Arch. Bd. 108. — 3) Kyrieleis, Ein Beitrag zu den multiplen Fibromen der Haut etc. In.-Diss. Göttingen 1885. — 4) Westphalen, Multiple Fibrome der Haut etc. Virchow's Arch. Bd. 110. 1887. — 5) Unna, Fibrome. Histopathologie der Hautkrankheiten. 1894. — 6) Jordan, Pathologisch-anatomischer Beitrag zur Elephantiasis congenita. Ziegler's Beiträge 1890. Bd 8. — 7) Adrian, Ueber Neurofibromatose und ihre Komplikationen. Diese Beiträge Bd. 31. 1901. — 8) Thomson, On Neuroma and Neurofibromatosis. Edinbourgh 1900. — 9) Soldan, Ueber die Beziehungen der Pigmentmäler zur Neurofibromatose. Arch. f. klin. Chir. Bd. 59. 1899. — 10) Wenczel, Ueber Fibrome und Sarkome der peripheren Nerven. Ziegler's Beiträge Bd. 8. 1890. — 11) Ribbert, Pathologische Histologie. 1901. — 12) Ders., Geschwulstlehre. 1904. — 13) Garrè, Ueber sekundär maligne Neurome. Diese Beiträge Bd. 9. 1892. — 14) Kaufmann, Specielle pathologische Anatomie. 1904. — 15) Jarisch, Die Hautkrankheiten in Nothnagel's Spec. Pathologie u. Therapie. Bd 24. — 16) v. Strümpell, Specielle Pathologie und Therapie. Bd. 3. — 17) Lexer, Allgemeine Chirurgie. Bd. 2. 1905.

OCT 19 1907

4/C1368



3 2044 103 042 792